Ключица. Повреждения. Лечение.

Халходжаев Эзиз

Содержание презентации:

1. Введение
2. Анатомия
3. Классификация
4. Повреждения ключицы
5. Этиология
6. Патогенез
7. Возрастные особенности
8. Лечение
9. Исход
10. Итог

Введение

Переломы ключицы относятся к одному из самых частых повреждений костей в детском возрасте и составляют около 15% переломов костей у детей.

У детей перелом ключицы обусловлен непрямой травмой при падении на вытянутую руку, на область плечевого или локтевого сустава. Реже причиной перелома ключицы является прямая травма — непосредственный удар по ключице.

У новорожденных во время родов и маленьких детей перелом имеет обычно характер перелома по типу «зеленой ветки» с умеренным угловым смещением кпереди и кверху. На возраст от 2 до 4 лет приходится почти треть всех переломов ключиц у детей.

2. Анатомия

Ключица, clavicula, — трубчатая кость, S-образно изогнутая, располагается горизонтально от incisura clavicularis грудины до акромиального отростка лопатки. В ней различают среднюю часть, или тело, corpus claviculae, и два конца — грудинный и акромиальный, extremitas stemalis и extrimitas acromialis. Медиальная часть ключицы (у грудинного конца) выпукла кпереди, латеральная — выпуклостью обращена назад.

Правая ключица

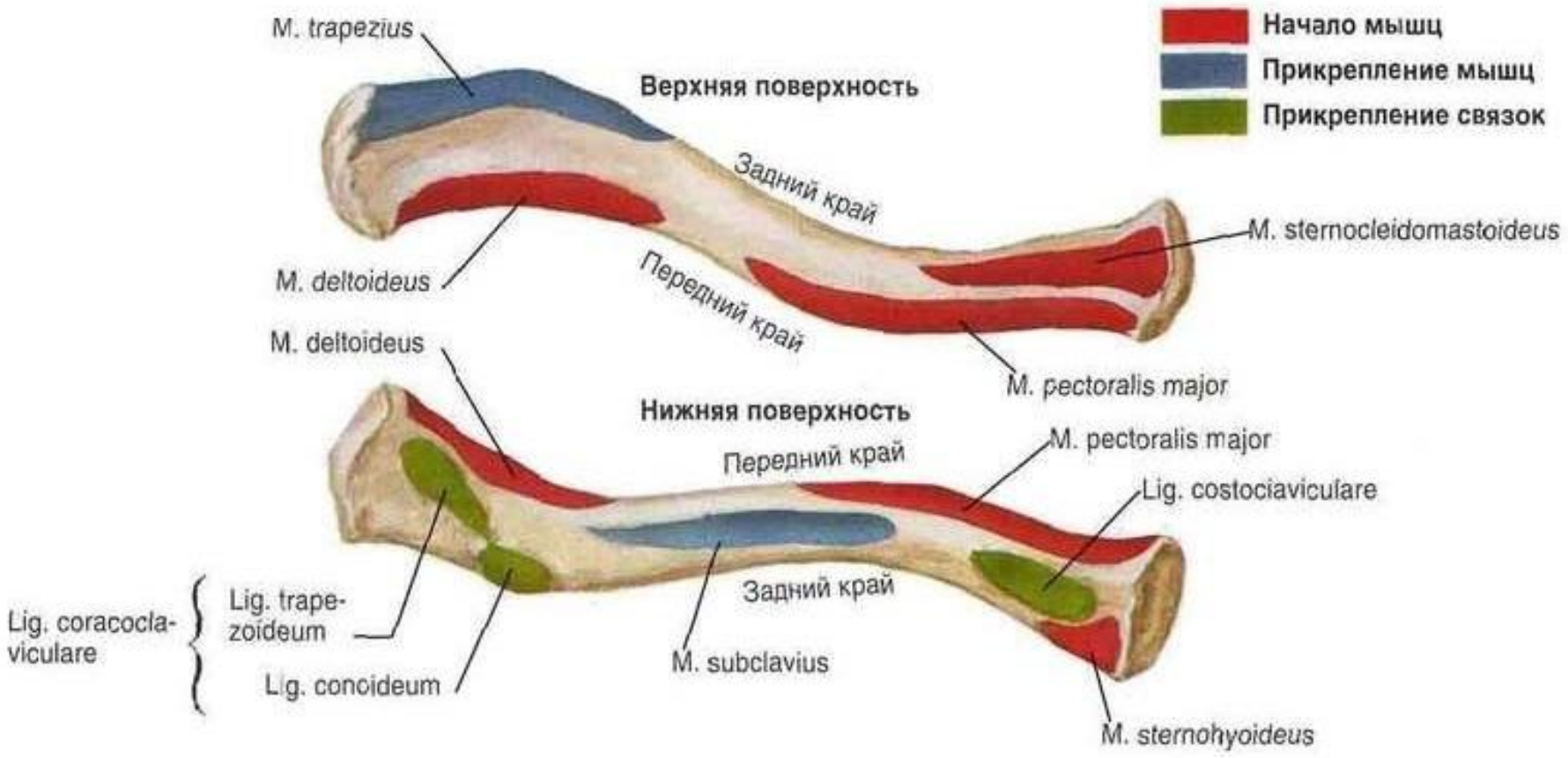
Начало мышц
Прикрепление мышц
Прикрепление связок
M. trapezius
Верхняя поверхность
Задний край
M. sternocleidomastoideus
M. deltoideus
Передний край
M. pectoralis major
M. deltoideus
Нижняя поверхность
Передний край
M. pectoralis major
Lig. costociaviculare
Задний край
Lig. coracocla-viculare
Lig. trape-zoideum
Lig. conoideum
M. subclavius
M. sternohyoideus

Грудинный конец ключицы утолщен и имеет седловидную суставную поверхность, сочленяющуюся с грудиной —Facies articularis stemalis. Акромиальный конец уплощен в вертикальном направлении, имеет небольшую плоскую суставную поверхность, facies articularis acromialis, для сочленения с соответствующей суставной поверхностью акромиона.

Articulatio sternoclavicularis

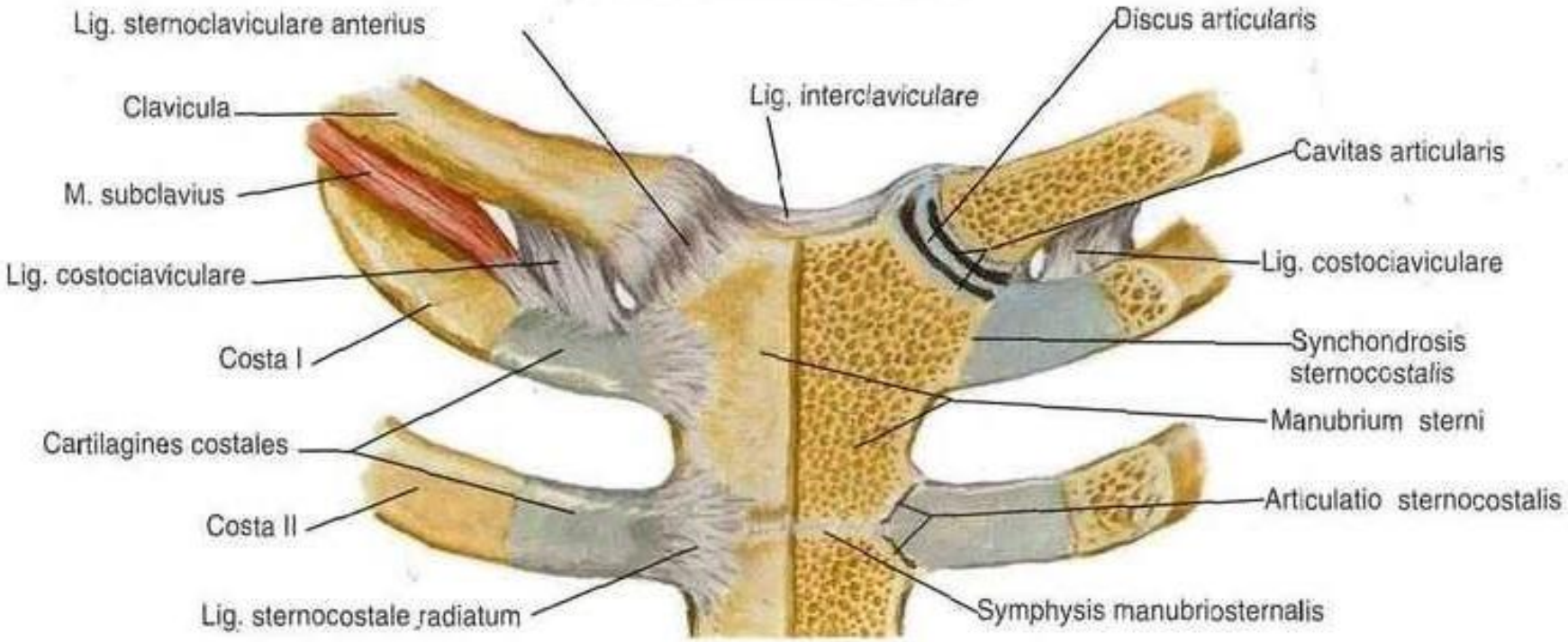

Соединения между костями пояса.

Между facies articularis acromii и facies articularis acromialis claviculae образуется **акромиально-ключичный сустав**, articulatio acromioclavicular. Его суставные поверхности слабо изогнуты, реже плоские. Капсула сустава тугая, укреплена акромиально-ключичной связкой, ligamentum acromioclavicular. Очень редко в этом суставе встречается внутрисуставной диск, discus articularis, который делит полость сустава на два этажа.

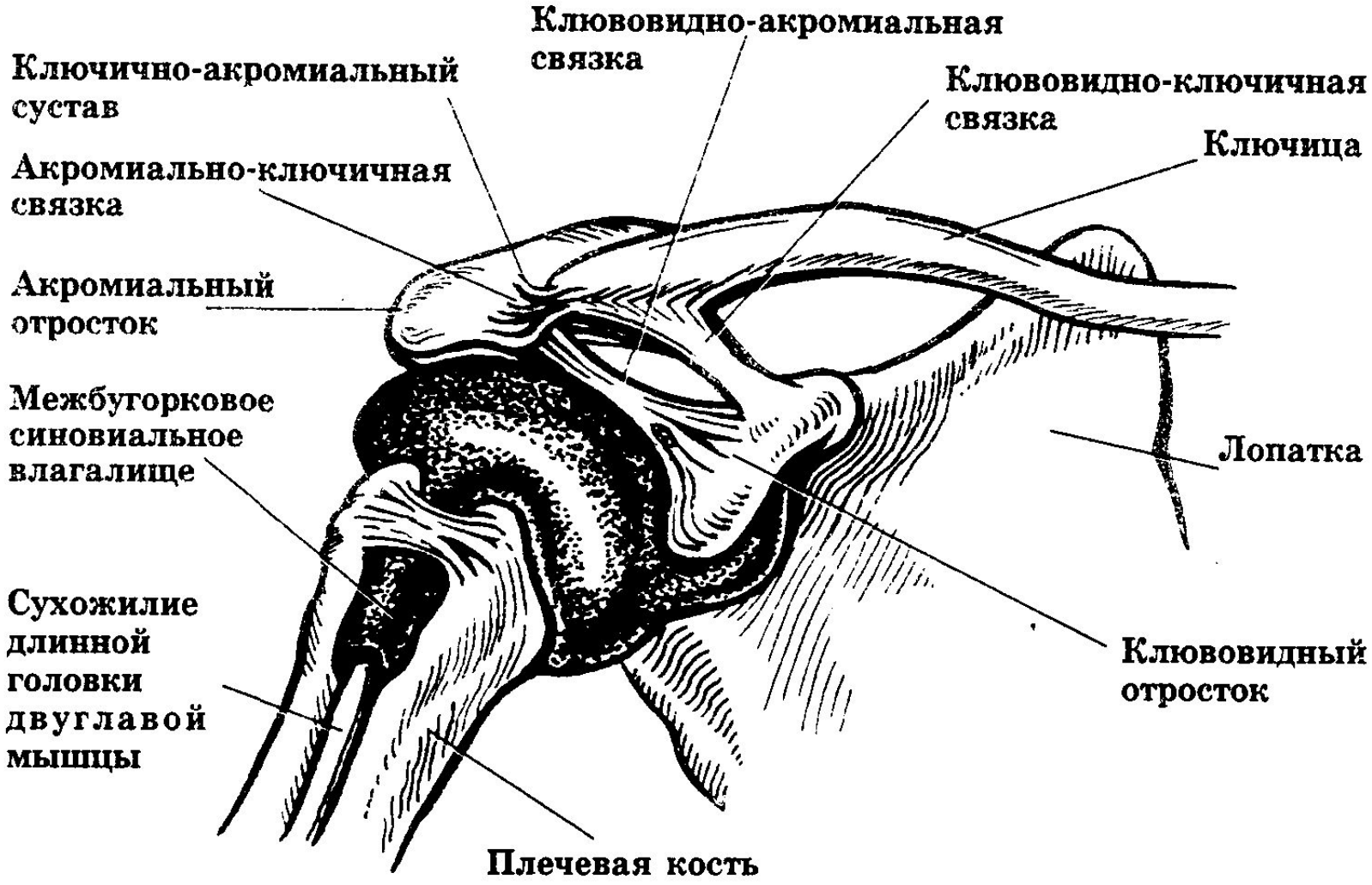
Клювовидно-акромиальная связка
Ключично-акромиальный сустав
Клювовидно-ключичная связка
Ключица
Акромиально-ключичная связка
Акромиальный отросток
Межбугорковое синовиальное влагалище
Лопатка
Сухожилие длинной головки двуглавой мышцы
Клювовидный отросток
Плечевая кость

Переломы ключицы довольно распространены и составляют **2,6-12 %** от всего числа переломов костей скелета. **44-66 %** случаев переломов плечевого пояса. В **80 %** случаев перелом происходит в средней трети, в **15%**- перелом акромиального конца ключицы и в **5 %-** грудинного.

Переломы ключицы в большинстве случаев встречаются в виде изолированных повреждений, реже в сочетании с другими повреждениями костей и мягких тканей.

Повреждение ключицы, как правило, происходит в результате непрямого воздействия сил высокой энергии (падение на приведенное к туловищу плечо, падение на вытянутую прямую руку и т.д.).

Классификация

- **Классификация переломов ключицы Переломы ключицы** делятся на три типа в зависимости от локализации **перелома**. Выделяют три типа **перелома**: А – **переломы** грудинного конца **ключицы** (А1 – внесуставные, А2 – внутрисуставные, А3 – оскольчатые), В – **переломы** тела **ключицы** (В1 – простые, В2 – с клиновидным фрагментом, В3 – оскольчатые), С – **переломы** акромиального конца **ключицы** (С1 – внесуставные, С2 – внутрисуставные).

КЛАССИФИКАЦИЯ ПЕРЕЛОМОВ КЛЮЧИЦЫ C.M. ROBINSON (1998)

Без смещения – тип 1А

Тип 1А1, внесуставной

Тип 1А2, внутрисуставной

Со смещением – тип 1В

Тип 1В1, внесуставной

Тип 1В2, внутрисуставной

Без смещения – 2А

Тип 2А1, без смещения

Тип 2А2, с образованием угла

Со смещением – тип 2В

Тип 2В1, простой или клиновидный оскольчатый

Тип 2В2, изолированный или сегментарный оскольчатый

Без смещения – 3А

Тип 3А1, внесуставной

Тип 3А2, внутрисуставной

Со смещением – тип 3В

Тип 3В1, внесуставные

Тип 3В2, внутрисуставные

Виды переломов ключицы

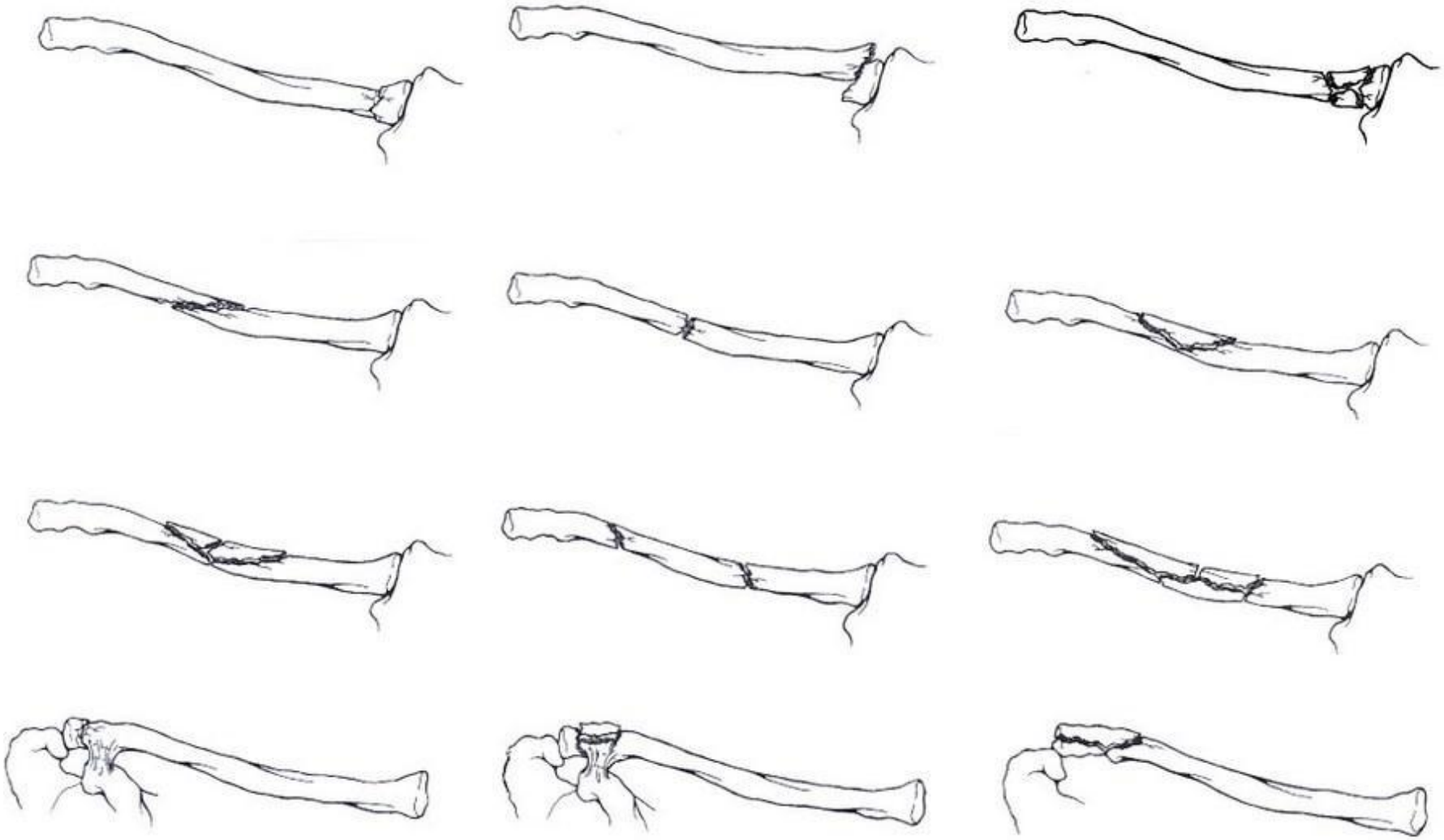

Поскольку к ключице прикрепляются достаточно сильные мышцы, при переломе в подавляющем большинстве случаев происходит смещение отломков.

Под воздействием тяги грудинно-ключично-сосцевидной мышцы центральный фрагмент смещается кверху и кзади, а периферический под действием грудных мышц и массы конечности - кпереди и вниз.

Возрастные особенности

Кости верхней конечности, за исключением ключицы, развиваются как вторичные. Ключица окостеневает рано. Точка окостенения появляется на 6-7-й неделе развития в середине соединительнотканного зачатка (эндесмальное окостенение). Из этой точки формируются тело и акромиальный конец ключицы, которая у новорожденного уже почти полностью построена из костной ткани. В грудинном конце ключицы образуется хрящ, в котором ядро окостенения появляется лишь на 16-18-м году и срастается с телом кости к 20-25 годам.

Клиника и диагностика

Диагностика переломов ключицы, а так же вывихов ее концов в большинстве случаев достаточна проста
и основывается на клиническом (осмотр, сравнительная оценка, измерение, пальпация и т.д.) и рентгенологическом обследовании больного с учетом предъявляемых жалоб пациента
и анамнеза.

MedicalPlanet.su

L

Признаки. Локальная болезненность, припухлость, кровоизлияние и деформация, надключичная ямка сглажена, плечо опущено и смещено кпереди, надплечье укорочено. Пострадавший удерживает здоровой рукой предплечье и локоть поврежденной конечности, прижимая ее к туловищу. Активные и пассивные движения в плечевом суставе вызывают боль в области перелома, где пальпируется конец центрального отломка и определяется патологическая подвижность и крепитация отломков.

Если имеет место наличие раны с выстоящими в нее (рану) отломками, говорят об открытом переломе ключицы. При ощупывании (пальпации) ключицы врач может выявить наиболее болезненную точку, а так же выявить зону патологической подвижности — т.е. *место собственно перелома*. В ходе клинического обследования можно достаточно точно поставить диагноз перелом ключицы.

Симптомы

- Смещение плеча кпереди и вниз
- Неспособность поднять руку из-за боли
- Ощущения хруста (крепитация) при попытках поднять руку вверх
- Деформация или неровность в области ключицы

Лечение

Принципиально переломы ключицы можно лечить консервативным и оперативным путем.

Консервативное лечение

В большинстве случаев переломы ключицы следует лечить консервативными методами. Даже если смещенные фрагменты срастаются в неправильном положении, со временем происходит их частичная резорбция и уменьшение деформации. Функциональный же результат, как правило, всегда хороший. Частота развития ложных суставов при использовании консервативного лечения составляет от 0,1 % до 0,8 %, а при оперативном возрастает до 4 % и более.

При консервативном лечении проводят иммобилизацию (как правило, на 3-7 недель в зависимости от тяжести перелома и возраста пациента).

После анестезии оба плечевых сустава максимально отводят кзади (до сближения лопаток) и фиксируют мягкой 8-образной повязкой или кольцами Дельбе. Транспортируют пострадавшего в положении сидя в стационар. Немедленному направлению в специализированный стационар подлежат больные с сосудисто-нервными расстройствами или перфорацией кожи, когда возникает необходимость в срочном оперативном вмешательстве.

а

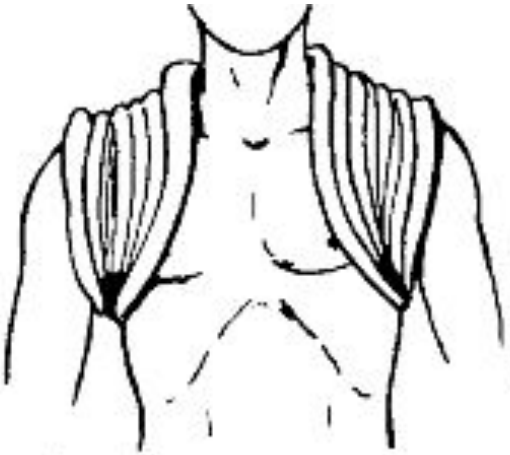

б

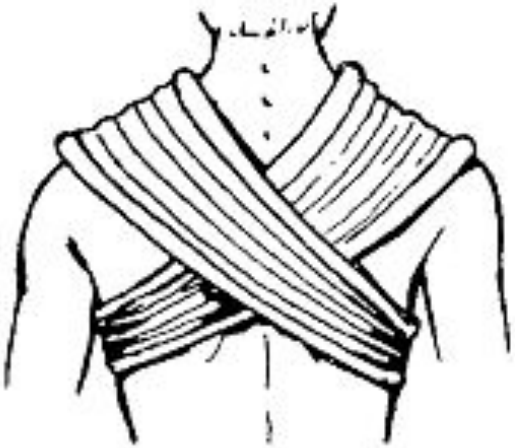

в

г

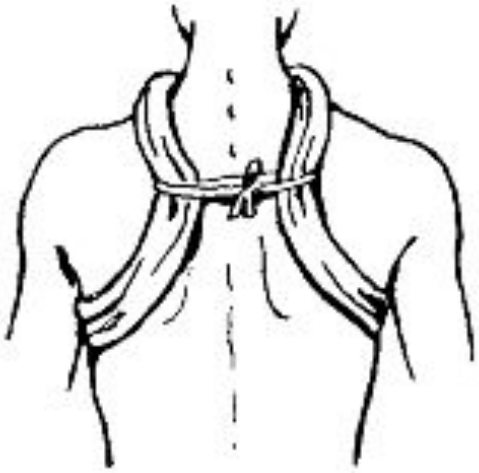

д

После анестезии области перелома новокаином, больного усаживают на табурет. Голову больного наклоняют в сторону поврежденного надплечья, что ведет к расслаблению грудиноключично-сосцевидной мышцы. Это обеспечивает низведение центрального отломка. Помощник становится позади больного, коленом упирается в нижний край лопатки на стороне повреждения, кладет руку на надплечье и оттягивает плечевые суставы назад. Травматолог вводит в подмышечную ямку кулак, поднимает плечо, ротирует его кнаружи и приводит локтевой сустав к туловищу. По возможности он сопоставляет отломки руками.

Удержать отломки ключицы труднее, чем репонировать.

Достаточно надежной считается повязка В. Г. Вайнштейна, позволяющая фиксировать руку в том положении, в котором была достигнута репозиция

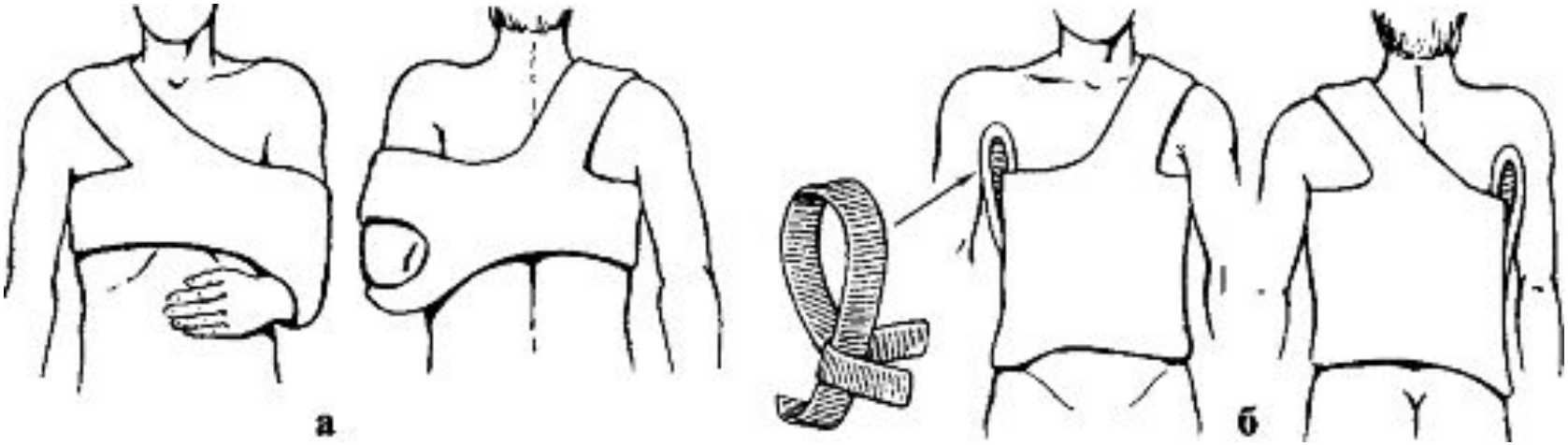

Гипсовые повязки при переломах ключицы: а - Вайнштейна; б - Каплана

Повязка состоит из двух циркулярных полос. Одна из них охватывает предплечье пострадавшей конечности и здоровое надплечье, вторая окружает грудь и фиксирует отведенное назад плечо. Обе полосы прочно соединены между собой и тщательно моделированы. Повязку накладывают на 4-6 нед. Область перелома доступна для осмотра, физиотерапии, рентгенографии.

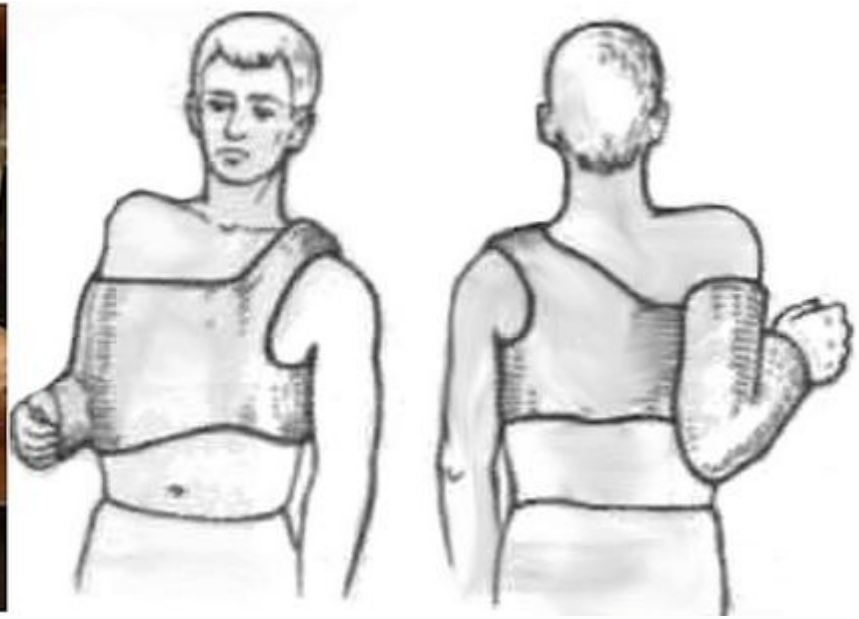

Варианты иммобилизации: слева – косыночной повязкой, справа – кольцами Дельбе (оттягивают плечи в сторону и кзади, восстанавливая длину ключицы)

Оперативное лечение

Оперативное лечение показано только в следующих случаях:

- 1) открытые переломы;
- 2) угроза перфорации кожи;
- 3) повреждение сосудисто-нервного пучка;
- 4) сопутствующий перелом шейки лопатки;
- 5) выраженное смещение фрагментов и невозможность их удержать в правильном положении после закрытой ручной репозиции.

Кроме этого, зачастую остеосинтез необходим у пациентов с политравмой для облегчения ухода и изменения положения тела, у больных с сочетанным повреждением грудной клетки для улучшения активного дыхания, при переломах других сегментов той же конечности.

В настоящее время наибольшее распространение получил остеосинтез пластинами и винтами. Если перелом локализован в области диафиза, то подойдут обычные реконструктивные пластины или специальные S-образно изогнутые пластины для ключицы. Но если перелом линия перелома затрагивает акромиальный конец ключицы, то могут понадобиться более дорогостоящие конструкции: крючкообразные пластины или специализированные пластины с блокирующими винтами.

Остеосинтез пластиной LCP при переломах диафиза ключицы

При переломах средней трети ключицы используют узкую (3,5 мм) динамическую компрессирующую пластину или реконструктивную пластину с 6-8 отверстиями, а также остеосинтез стержнем по Кюнчеру. При переломах акромиального конца ключицы методами выбора могут быть применение проволочной стягивающей петли с двумя спицами, $^{1}/_{3}$ трубчатой пластины или малой Т-образной пластины.

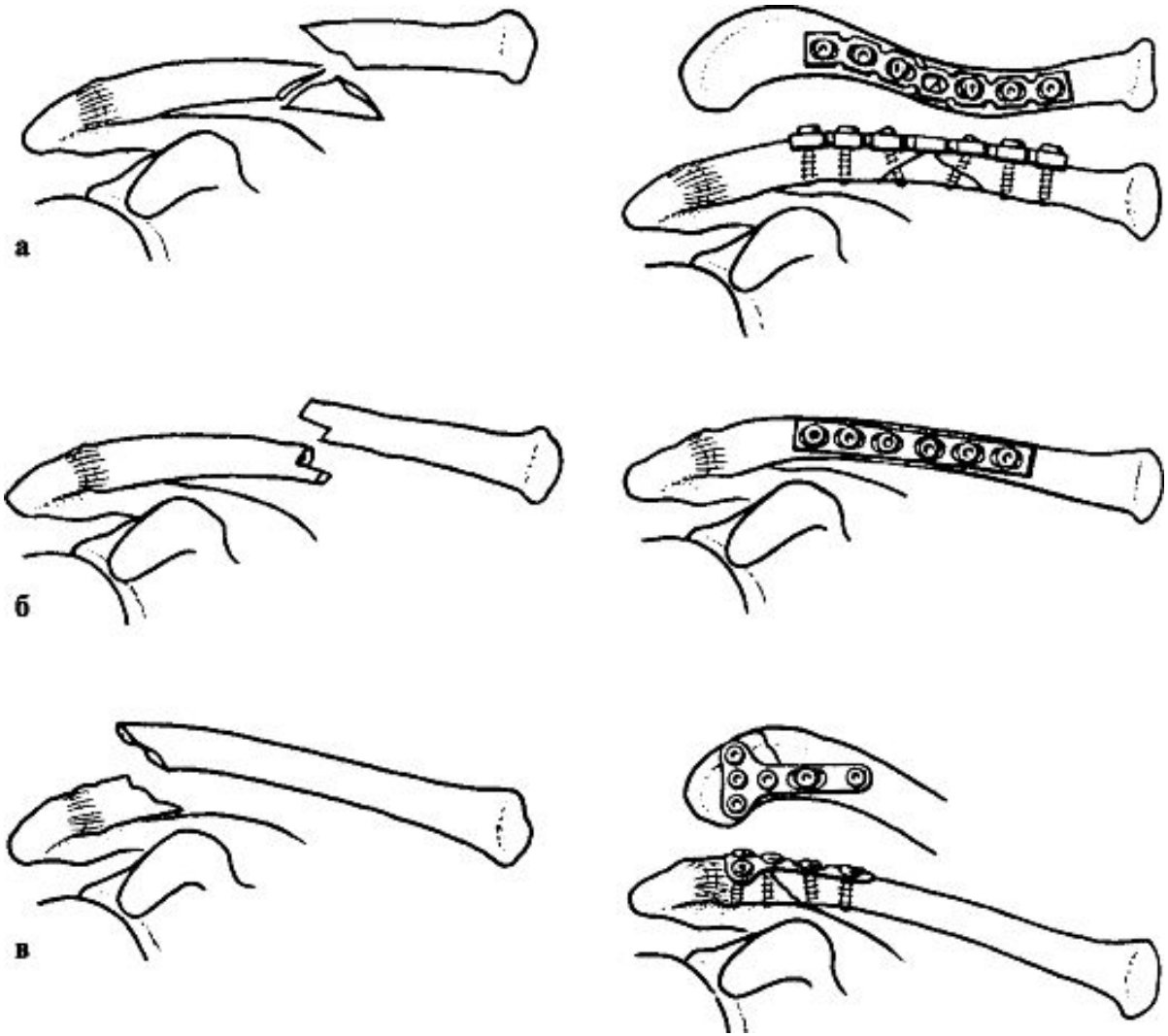

Накостный остеосинтез перелома ключицы: а - реконструктивной пластиной; б - динамической компрессирующей пластиной; в - малой Т-образной пластиной

Сопутствующее повреждение клювовидно-ключичной связки и смещение ключицы кпереди требует дополнительной фиксации последней к клювовидному отростку длинным кортикальным или губчатым шурупом через одно из отверстий пластины либо использования для этого прочного шовного материала, аллосухожилия или лавсановой ленты. Интрамедуллярная фиксация стержнем или спицами зачастую приводит к миграции конструкции и поэтому рекомендуется только при невозможности выполнения накостного остеосинтеза.

Остеосинтез пластиной LCP S-A Clavicle при переломах акромиального конца ключицы

Остеосинтез крючкообразной пластиной hook plate при переломо-вывихах акромиального конца ключицы

Кроме того, остеосинтез может быть выполнен с помощью штифта, который вводят внутрь кости или с помощью аппарата внешней фиксации. Штифты бывают блокируемые и неблокируемые. Блокируемые штифты дополнительно фиксируются в кости винтами, которые проводятся через отверстия в штифте. Неблокируемые штифты фиксируют кость без винтов, они бывают гладкими и резьбовыми (штифт Роквуда). Среди неблокируемых штифтов предпочтительны резьбовые, которые обеспечивают более стабильную фиксацию.

Слева – остеосинтез блокируемым штифтом, справа – аппаратом внешней фиксации

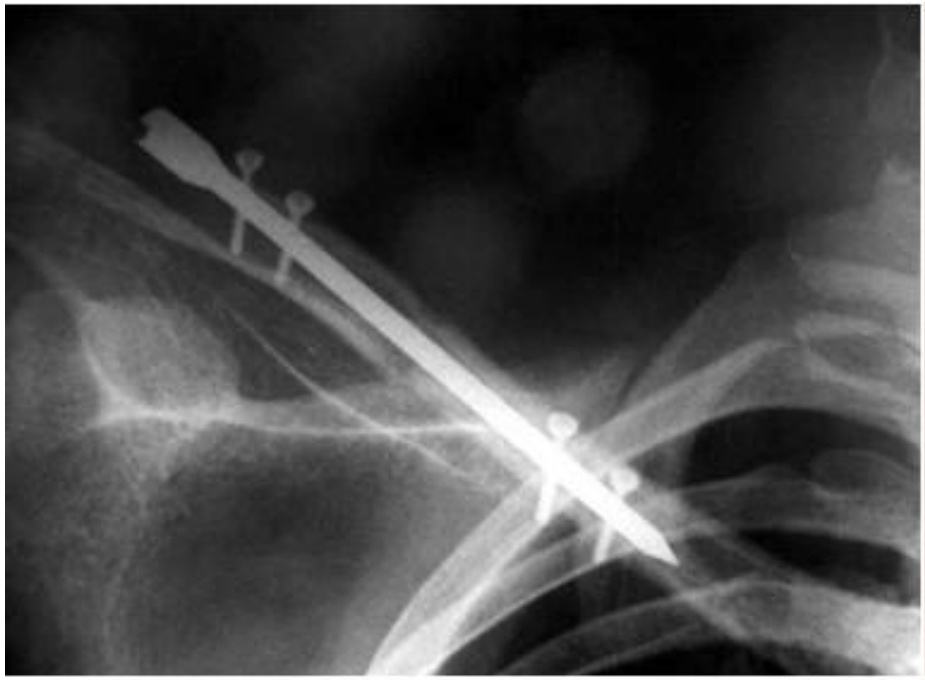

Остеосинтез ключицы резьбовым штифтом Роквуда

Накостные фиксаторы удаляют после консолидации перелома- через 1 год, интрамедуллярные - через 6 мес.

Со 2-го дня после операции начинают ЛФК для кисти, массаж предплечья, физиотерапевтическое лечение.

Трудоспособность восстанавливается через 2-3 мес.

Осложнения: повреждение сосудисто-нервного пучка (ишемия, парезы, параличи мышц конечности).

Литература и источники:

1. Травматология и ортопедия: учебник / [Н. В. Корнилов]; под ред. Н. В. Корнилова. - 3-е изд., доп. и перераб. - 2011. - 592 с.: ил.

2. «Ортопедическая диагностика» *В.О.Маркс*

3. http://travmaorto.ru

4. http://vmede.org