Правая подреберная область – regio hypochondriaca dextra

1. Печень (большая часть правой доли)
2. Печеночный изгиб ободочной кишки
3. Часть правой почки

Левая подреберная область – regio hypochondriaca sinistra

1. Желудок (кардия, дно, часть тела)
2. Печень (незначительная часть левой доли)
3. Селезенка
4. Хвост поджелудочной железы
5. Селезеночный изгиб ободочной кишки
6. Часть левой почки

Собственно надчревная область – regio epigastrica propria

1. Печень (большая часть левой доли и небольшая часть правой)
2. Желчный пузырь
3. Желудок (часть тела и пилорический отдел)
4. Малый сальник, включая lig. hepatoduodenale с ее компонентами (общий желчный проток, печеночная артерия, воротная вена)
5. Верхняя часть двенадцатиперстной кишки
6. Flexura duodenojejunalis
7. Поджелудочная железа
8. Части обеих почек, почечные лоханки и надпочечники
9. Аорта с чревным стволом
10. Солнечное сплетение
11. В районе левого реберно-мечевидного угла в большинстве случаев проецируется часть непокрытого плеврой участка перикарда

Правая боковая область живота – regio abdominalis lateralis dextra

1. Восходящая ободочная кишка
2. Незначительная часть ileum
3. Часть правой почки
4. Правый мочеточник

Пупочная область – regio umbilicalis

1. Большая кривизна желудка
(при наполненном желудке)
2. Поперечноободочная кишка
3. Большой сальник
4. Часть двенадцатиперстной кишки
5. Петли тощей и подвздошной кишок
6. Часть правой почки
7. Аорта
8. Нижняя половая вена

Левая боковая область живота – regio abdominalis lateralis sinistra

1. Нисходящая ободочная кишка
2. Петли тощей кишки
3. Левый мочеточник

Правая подвздошно-паховая область – regio ilioinguinalis dextra

1. Слепая кишка с червеобразным отростком
2. Кишечный отдел подвздошной кишки

Левая подвздошно-паховая область – regio ilioinguinalis sinistra

1. Сигмовидная кишка
2. Петли тонких кишок

Надлобковая область – regio pubica

1. Петли тонких кишок
2. Мочевой пузырь (в наполненном состоянии)
3. Часть сигмовидной кишки, переходящая в прямую
4. Матка проецируется в надлобковой области при наполненном мочевом пузыре или наполненной прямой кишке. Беременная матка проецируется вначале в надлобковой области, а в последние месяцы беременности дно матки достигает пупочной и даже надчревной области

Схема деления живота на области

- На передней брюшной стенке проводят две горизонтальные линии: верхнюю и нижнюю. Верхняя соединяет наиболее низкие точки X ребер – linea bispinalis и соответствует верхнему краю III поясничного позвонка.
- Нижняя соединяет обе передние верхние подвздошные ости – linea bispinalis и соответствует уровню верхнего края II крестцового позвонка. Обе горизонтальные линии делят живот на три, лежащие друг над другом отдела:
- **Epigastrium** (надчревье), **mesogastrium** (средняя область живота) и **hypogastrium** (подчревье).
- Каждый из трех отделов живота двумя вертикальными линиями, которые проводят кверху от лонного бугорка соответственно наружному краю прямой мышцы живота (с обеих сторон), еще на три вторичные области.

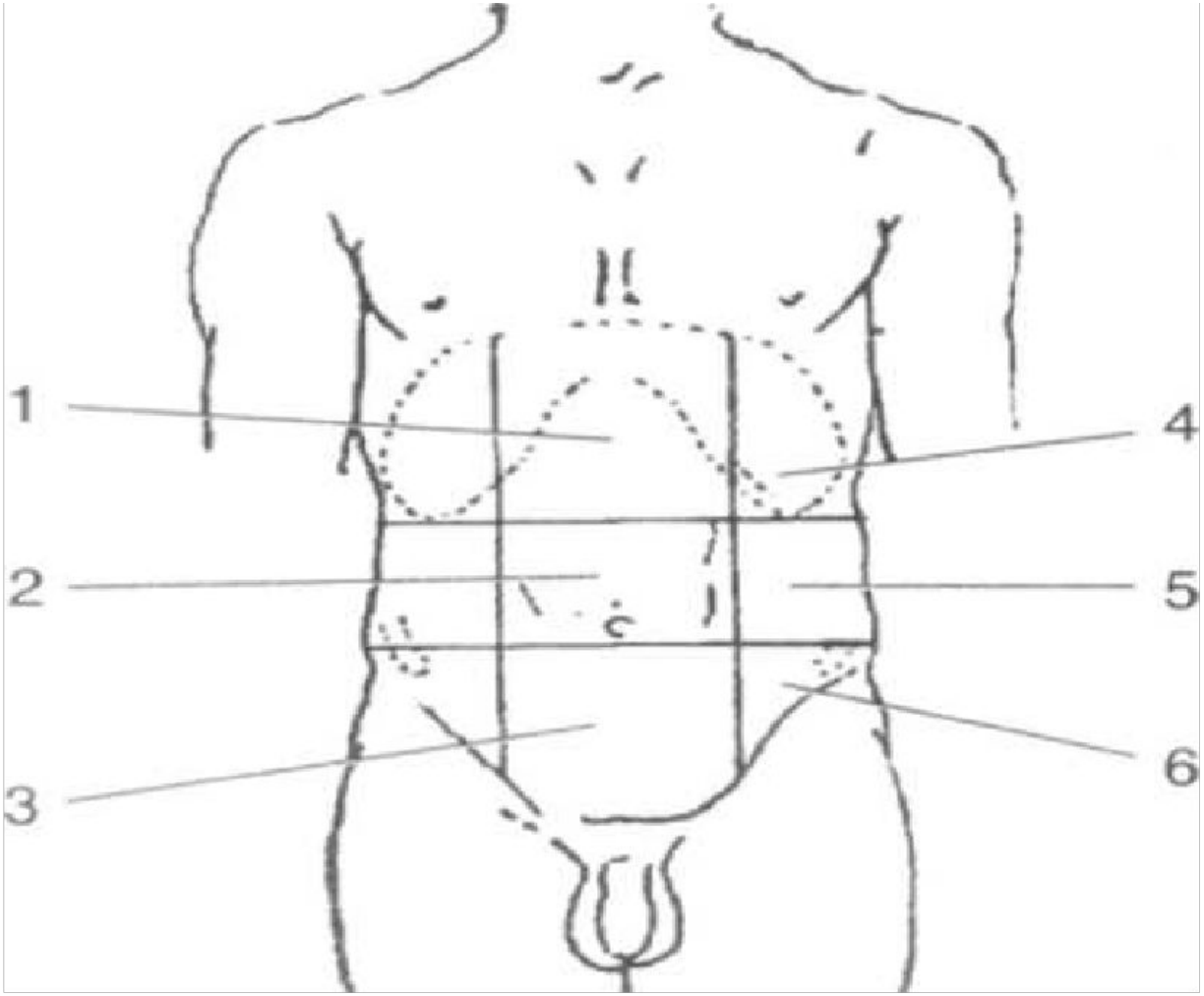

Рис. 11-2. Области передней стенки живота. 1 —собственно надчревная область, 2 — пупочная область, 3 — лобковая область, 4 — левая подрёберная область, 5 — левая боковая область, 6 — левая паховая область.

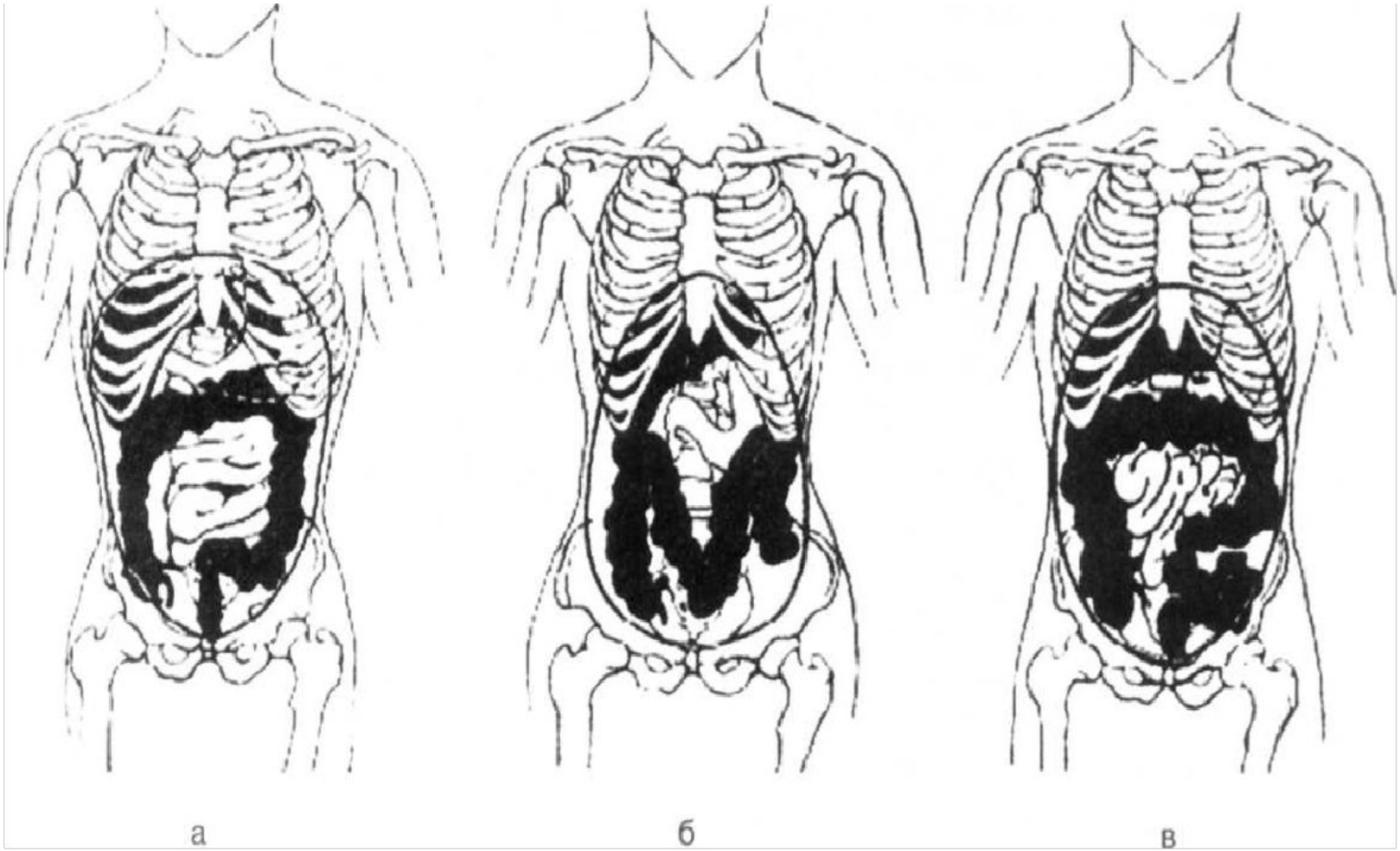

Рис. 11-3. Формы живота при брахиморфном (а), долихоморфном (б) и мезоморфном (в) телосложении.

Брюшная полость

- Брюшная полость – полость живота, ограниченная с боков, спереди и сзади брюшными стенками. Диафрагма является верхней стенкой, снизу – пограничная линия или линия входа в малый таз. Она образована мысом promontorium, lineae arcuatae подвздошных костей, гребнями лонных костей и верхним краем лонного сращения. Всё, что лежит выше плоскости, проведенной по этой линии, относится к большому тазу и включается в полость живота; всё, что лежит ниже относится к малому тазу.
- **Передне-боковую** стенку образуют, главным образом, мышцы брюшного пресса. **Заднюю** – поясничные позвонки и мышцы поясничной области.

Форма живота

У взрослых могут быть выделены две крайние формы живота.

Большая длина межрёберной линии по сравнению с межостистой линией характерна для брахиморфного телосложения (грудная клетка с широкой нижней апертурой и узкий таз (живот имеет форму груши с основанием, обращённым кверху, высокое стояние диафрагмы, высокое положение печени и слепой кишки; корень брыжейки тонкой кишки близок к горизонтали). Грушевидная форма с расширением кверху – **мужской тип**.

Большая длина межостистой линии по сравнению с межрёберной линией характерна для долихоморфного телосложения (грудная клетка с узкой нижней апертурой и широкий таз; живот имеет форму груши с основанием, обращенным книзу; низкое стояние диафрагмы, низкое положение печени и слепой кишки; корень брыжейки тонкой кишки близок к вертикали). Грушевидная форма живота с расширением книзу – **женский тип**.

Переходные формы сходны с овалом. Этим крайним формам соответствуют формы поясничной области: в виде правильной трапеции с основанием книзу – **женский тип**, с основанием кверху – **мужской тип**.

Форма брюшной полости связана с формой живота и имеет выраженные половые и возрастные различия.