Артур Конан Дойл - «Главный детективный доктор»

Совместное заседание СНК "Медицина в искусстве" и СНК ПВБ ПФ

Султанова Регина, 6 курс

Москва, 2022 год

gettyimages
Culture Club

Анамнез и данные осмотра

"Я многое могу сказать, — медленно произнес наш пленник. — Мне хотелось бы рассказать этим джентльменам все.

— Может, расскажете на суде? — спросил инспектор.

— А **до суда я, наверное, и не доживу**. Не бойтесь, я не собираюсь кончать самоубийством. Вы ведь доктор? — спросил он, устремив на меня свои горячие черные глаза.

— Да, — подтвердил я.

— Ну, так положите сюда вашу руку, — усмехнулся Хоуп, указывая скованными руками на свою грудь.

Я так и сделал и тотчас же ощутил под рукой сильные, неровные толчки. **Грудная клетка его вздрагивала и тряслась, как хрупкое здание, в котором работает огромная машина. В наступившей тишине я расслышал в его груди глухие хрип."**

"На прошлой неделе я был у доктора — он сказал, что **через несколько дней она лопнет. Дело к тому идет уже много лет**. Это у меня оттого, что в горах Соленого озера я долго жил под открытым небом и питался как попало."

КЛИНИЧЕСКИЕ РЕКОМЕНДАЦИИ

РЕКОМЕНДАЦИИ ПО ДИАГНОСТИКЕ И ЛЕЧЕНИЮ ЗАБОЛЕВАНИЙ АОРТЫ (2017)

Данный документ описывает острые и хронические заболевания грудной и брюшной аорты у взрослых

Рабочая группа по диагностике и лечению заболеваний аорты:

АССОЦИАЦИЯ СЕРДЕЧНО-СОСУДИСТЫХ ХИРУРГОВ РОССИИ
РОССИЙСКОЕ ОБЩЕСТВО АНГИОЛОГОВ И СОСУДИСТЫХ ХИРУРГОВ
РОССИЙСКОЕ НАУЧНОЕ ОБЩЕСТВО РЕНТГЕНЭНДОВАСКУЛЯРНЫХ ХИРУРГОВ И ИНТЕРВЕНЦИОННЫХ РАДИОЛОГОВ
ВСЕРОССИЙСКОЕ НАУЧНОЕ ОБЩЕСТВО КАРДИОЛОГОВ

Председатель Профильной комиссии по сердечно-сосудистой хирургии Экспертного совета Минздрава РФ акад. РАН Л.А. Бокерия

Председатели: акад. Ю.В. Белов, акад. Г.Г. Хубулава, проф. И.И. Скопин

Ответственный исполнитель проф. В.С. Аракелян

Секретари: к.м.н. В.Г. Папиташвили, к.м.н. Н.А. Гидаспов

Авторы/члены рабочей группы:

С.А. Абугов (Москва),
Т.Б. Аверина (Москва),
Б.А. Аксельрот (Москва),
Р.С. Акчурин (Москва)
Б.Г. Алекян (Москва),
В.С. Аракелян (Москва),
А.Н. Вачев (Самара),
М.Л. Гордеев (Санкт-Петербург),
Р.К. Джорджикия (Казань),
А.А. Дюжиков (Ростов-на-Дону),
И.А. Ерошкин (Москва),
Т.Э. Имаев (Москва),
З.А. Кавтеладзе (Москва),
А.М. Караськов (Москва),
С.А. Ковалев (Воронеж),
Л.С. Локшин (Москва),
В.А. Мироненко (Москва),
Р.М. Муратов (Москва),
А.В. Покровский (Москва),
Е.В. Росейкин (Пенза),
М.М. Рыбка (Москва),
В.В. Соколов (Москва),
А.В. Троицкий (Москва),
А.А. Фокин (Челябинск),
И.Е. Чазова (Москва),
Э.Р. Чарчян (Москва),
И.И. Чернов (Астрахань),
А.М. Чернявский (Новосибирск),
А.В. Чупин (Москва),
К.В. Шаталов (Москва),
В.Н. Шиповский (Москва),
Е.В. Шляхто (Санкт-Петербург),
Ю.А. Шнейдер (Калининград).

Ключевые слова: рекомендации, заболевания аорты, аневризма аорты, острый аортальный синдром, диссекция аорты, интрамуральная гематома, пенетрирующая аортальная язва, травматическое повреждение аорты, аневризма брюшной аорты, эндоваскулярная терапия, сосудистая хирургия, врожденные заболевания аорты, генетические заболевания аорты, тромбоэмболические заболевания аорты, аортит, аортальные опухоли.

GUIDELINES FOR THE DIAGNOSIS AND TREATMENT OF AORTIC DISEASES (2017)

РЕКОМЕНДАЦИИ ESC ПО ДИАГНОСТИКЕ И ЛЕЧЕНИЮ ЗАБОЛЕВАНИЙ АОРТЫ 2014

Данный документ описывает острые и хронические заболевания грудной и брюшной аорты у взрослых

Рабочая группа по диагностике и лечению заболеваний аорты Европейского общества кардиологов (ESC)

Авторы/члены рабочей группы: Raimund Erbel* (Председатель) (Германия), Victor Aboyans* (Председатель) (Франция), Catherine Boileau (Франция), Eduardo Bossone (Италия), Roberto Di Bartolomeo (Италия), Holger Eggebrecht (Германия), Arturo Evangelista (Испания), Volkmar Falk (Швейцария), Herbert Frank (Австрия), Oliver Gaemperli (Швейцария), Martin Grabenwöger (Австрия), Axel Haverich (Германия), Bernard Iung (Франция), Athanasios John Manolis (Греция), Folkert Meijboom (Нидерланды), Christoph A. Nienaber (Германия), Marco Roffi (Швейцария), Hervé Rousseau (Франция), Udo Sechtem (Германия), Per Anton Sirnes (Норвегия), Regula S. von Allmen (Швейцария), Christiaan J. M. Vrints (Бельгия).

Комитет ESC по подготовке практических рекомендаций (КПР): Jose Luis Zamorano (Председатель) (Испания), Stephan Achenbach (Германия), Helmut Baumgartner (Германия), Jeroen J. Bax (Нидерланды), Héctor Bueno (Испания), Veronica Dean (Франция), Christi Deaton (Великобритания), Çetin Erol (Турция), Robert Fagard (Бельгия), Roberto Ferrari (Италия), David Hasdai (Израиль), Arno Hoes (Нидерланды), Paulus Kirchhof (Германия/Великобритания), Juhani Knuuti (Финляндия), Philippe Kolh (Бельгия), Patrizio Lancellotti (Бельгия), Ales Linhart (Чешская Республика), Petros Nihoyannopoulos (Великобритания), Massimo F. Piepoli (Италия), Piotr Ponikowski (Польша), Per Anton Sirnes (Норвегия), Juan Luis Tamargo (Испания), Michal Tendera (Польша), Adam Torbicki (Польша), William Wijns (Бельгия), Stephan Windecker (Швейцария).

Рецензенты: Petros Nihoyannopoulos (КПР координатор рецензирования) (Великобритания), Michal Tendera (КПР координатор рецензирования) (Польша), Martin Czerny (Швейцария), John Deanfield (Великобритания), Carlo Di Mario (Великобритания), Mauro Pepi (Италия), Maria Jesus Salvador Taboada (Испания), Marc R. van Sambeek (Нидерланды), Charalambos Vlachopoulos (Греция), Jose Luis Zamorano (Испания).

Формы раскрытия конфликта интересов авторов и рецензентов рекомендаций доступны на сайте ESC www.escardio.org/guidelines

*Адреса для переписки: Raimund Erbel, Department of Cardiology,West-German Heart Centre Essen, University Duisburg-Essen, Hufelandstrasse 55, DE-45122 Essen, Germany. Tel: +49 201 723 4801; Fax: +49 201 723 5401; Email: erbel@uk-essen.de.

Victor Aboyans, Department of Cardiology, CHRU Dupuytren Limoges, 2 Avenue Martin Luther King, 87042 Limoges, France. Tel: +33 555 05 63 10; Fax: +33 555 05 6384; Email: vaboyans@live.fr

Список рецензентов Национальных кардиологических обществ ESC представлен в Приложении.

В подготовке данных рекомендаций приняли участие следующие подразделения ESC:

Ассоциации ESC: Ассоциация специалистов по острой сердечно-сосудистой помощи (Acute Cardiovascular Care Association; ACCA), Европейская ассоциация специалистов по методам визуализации сердечно-сосудистой системы (European Association of Cardiovascular Imaging; EACVI), Европейская ассоциация специалистов по проведению чрескожных коронарных вмешательств (European Association of Percutaneous Cardiovascular Interventions(EAPCI).

Советы ESC: Council for Cardiology Practice (CCP).

Рабочие группы ESC: Кардиоваскулярный магнитный резонанс, Сердечно-сосудистая хирургия, Врожденные пороки сердца у взрослых, Гипертония и сердце, Ядерная кардиология и КТ сердца, Периоперическая циркуляция, Клапанная болезнь сердца.

Содержание данных рекомендаций, подготовленных Европейским Обществом Кардиологов (European Society of Cardiology, ESC) опубликовано исключи-

Отказ от ответственности. Рекомендации ESC отражают взгляды ESC и основаны на тщательном анализе научных данных, доступных во время подготовки данных рекомендаций. Медицинским работникам следует придерживаться данных рекомендаций в процессе принятия клинических решений. В то же время, рекомендации не могут заменить личную ответственность медицинских работников при принятии клинических решений с учетом индивидуальных особенностей и предпочтений пациентов и, при необходимости, предпочтений их опекунов и попечителей. Медицинские работники также несут ответственность в отношении дополнительной проверки всех надлежащих требований и правил перед назначением лекарственных средств и использованием медицинского оборудования.

© Европейское Общество Кардиологов (European Society of Cardiology, ESC). Заявки на перевод и воспроизведение содержания рекомендаций следует направлять по электронной почте: journals.permissions@oup.com.

Российский кардиологический журнал 2015, 7 (123): 7–72
http://dx.doi.org/10.15829/1560-4071-2015-07-7-72

Ключевые слова: рекомендации, заболевания аорты, аневризма аорты, острый аортальный синдром, диссекция аорты, интрамуральная гематома, пенетрирующая аортальная язва, травматическое повреждение аорты, аневризма брюшной аорты, эндоваскулярная терапия, сосудистая хирургия, врожденные заболевания аорты, генетические заболевания аорты, тромбоэмболические заболевания аорты, аортит, аортальные опухолей.

Оригинальная публикация: European Heart Journal (2014), 35, 2873–2926, doi:10.1093/eurheartj/ehu281

Адаптированный перевод на русский язык: к. м. н. Успенский В. Е.

Аневризма грудного отдела аорты (АГА) является увеличением диаметра грудной аорты ≥ 50%.

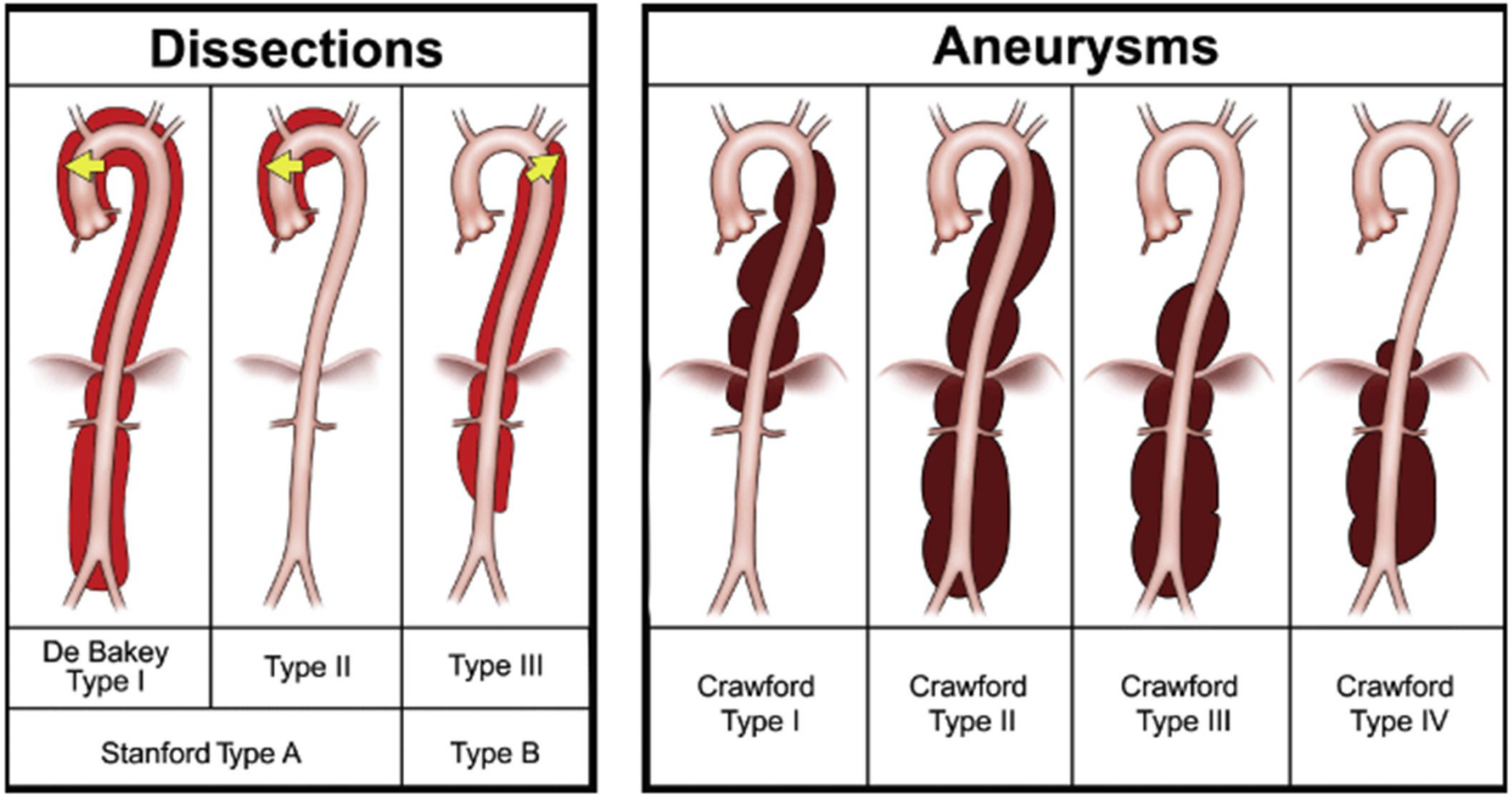

Этиология АГА

Атеросклероз / АГ/дислипидемия/курение

Наследственные заболевания соединительной ткани (синдром Марфана, синдром Элерса–Данлоса, синдром Лойса-Дитца)

Инфекционные (микотические) АГА - результат гематогенного распространения возбудителя при системных и локальных инфекциях

Тупая травма грудной клетки может вызвать развитие ложной аневризмы.

RACHE

Симптомы и признаки аневризм грудной аорты

Большинство протекают **бессимптомно.**

- Компрессия соседних структур может быть причиной:
- боли в спине (компрессия позвонка)
- кашля (компрессия трахеи)
- хрипов, дисфагии (компрессия пищевода)
- осиплости голоса (в результате компрессии левого возвратного гортанного нерва или блуждающего нерва)
- болей в грудной клетки (из-за сдавления коронарных артерий) и синдрома верхней полой вены.
- синдром Горнера (миоз, птоз, ангидроз)

Реже встречается видимая или пальпируемая пульсация грудной клетки, более заметная, чем верхушечный толчок.

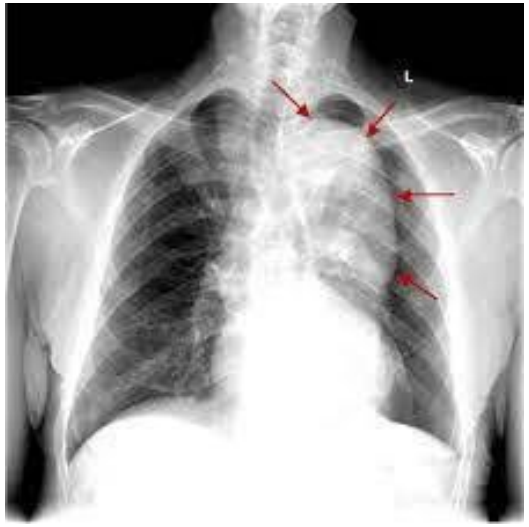

Осложнения аневризм грудного отдела аорты

Расслоение аорты

Компрессия или эрозия прилегающих структур

Утечка жидкости или разрыв

Тромбоэмболия

Диагностика АГА

- Рентгенологический анализ*
- Подтверждение с помощью КТ-ангиографии (КТА), магнитно-резонансной ангиографии (МРА) или чреспищеводной эхокардиографии (ЧПЭ)

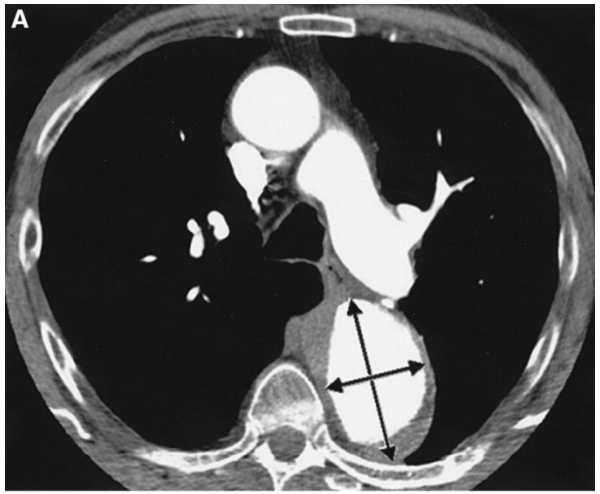

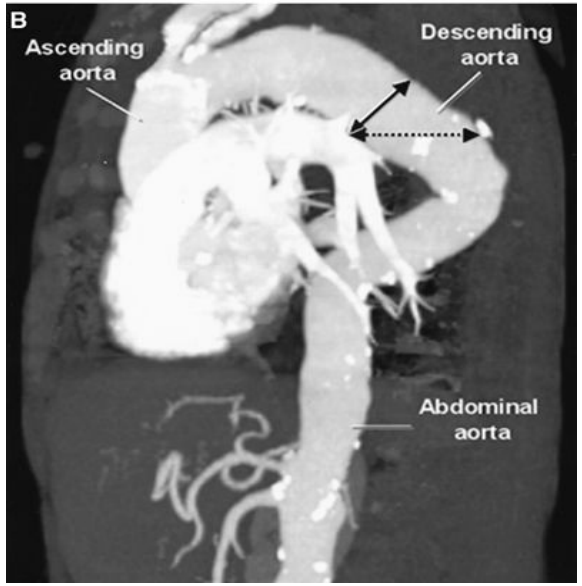

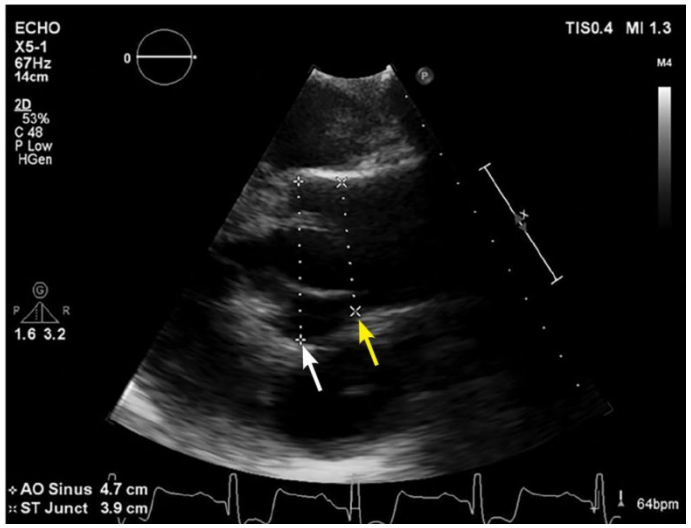

** **8 ноября** 1895 года, было сделано одно из самых выдающихся открытий в истории науки: немецкий физик Вильгельм Конрад **Рентген** открыл рентгеновское излучение.*

Острый аортальный синдром

- группа тяжелых поражений аорты, проявляющихся болевым **синдромом** и представляющих угрозу жизни.

Синдром включает в себя расслоение, пенетрирующую язву аорты, интрамуральную гематому, разрыв аневризмы и травматическое повреждение.

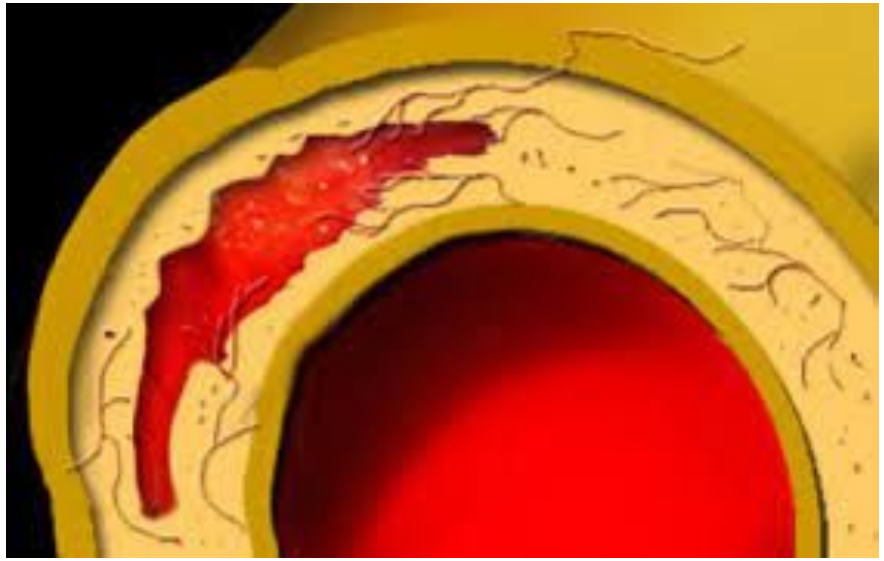

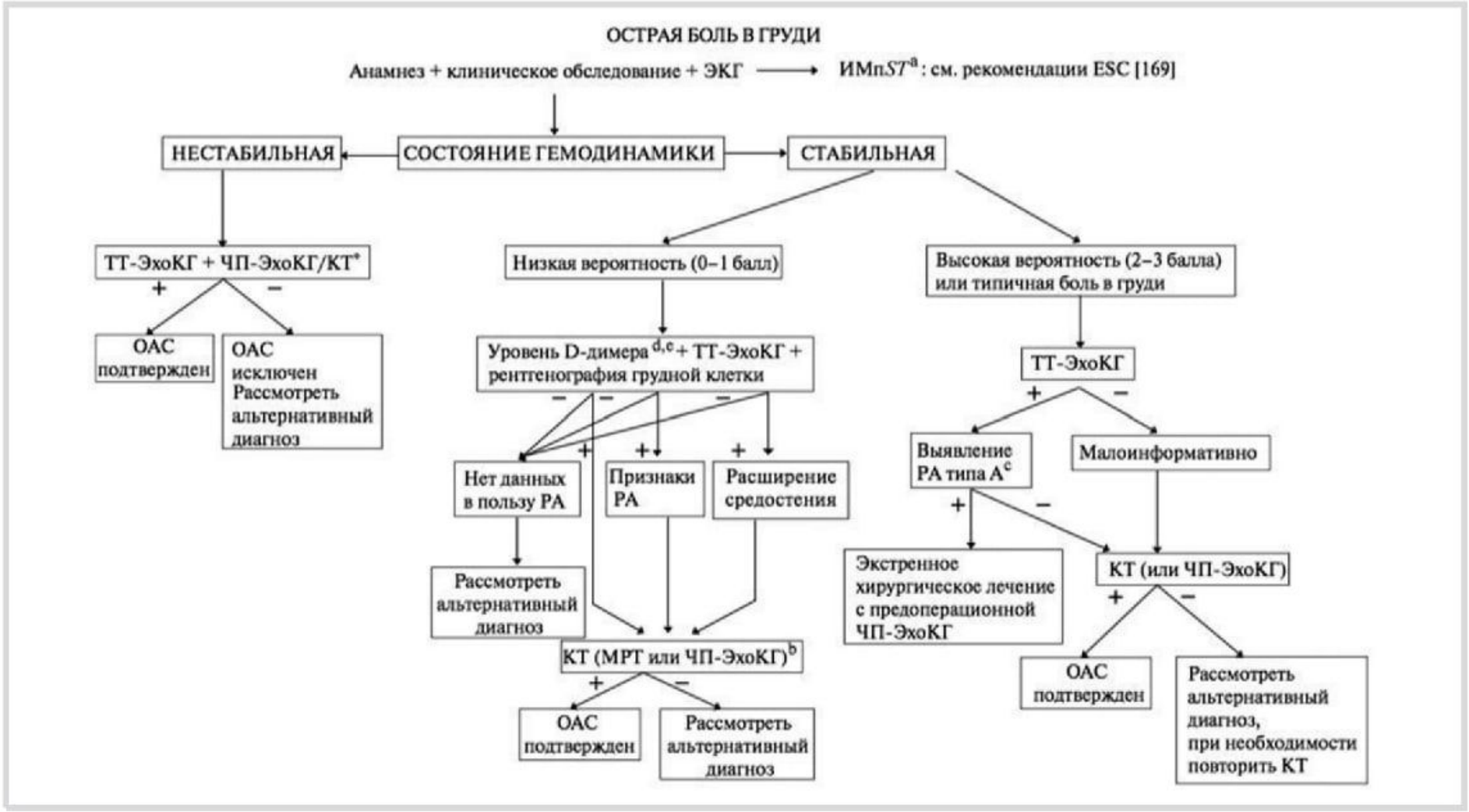

Рис. 6. **Блок-схема принятия решений на основе до тестовой чувствительности ОАС.**

История нереконструктивной хирургии аорты

Первые описания аневризм аорты можно встретить в **древнеегипетских папирусах**, и уже тогда люди понимали их опасность и предпринимали попытки лечения.

На протяжении многих столетий до внедрения в практику сосудистого шва с различной эффективностью применялись нереконструктивные методы лечения аневризм. К таким методам относятся :

1. **Компрессия аневризмы** — сдавление извне с помощью специальных приспособлений с целью вызвать тромбоз в полости аневризмы.
2. **Тромботическая окклюзия** — введение в полость аневризмы инородных предметов, например металлической проволоки, с целью стимуляции тром-бообразования в полости аневризмы.
3. **Аппликация в парааневризматическое пространство** раздражающих веществ с целью фиброзирования и усиления стенки аневризмы.
4. **Внешнее окутывание аневризмы** с помощью целлофана, дакрона, кожного или фасциального лоскута.
5. **Аневризморафия** — ушивание устья аневризмы из ее полости.
6. **Констрикция приводящего сосуда** — редукция диаметра артерии проксимальнее аневризмы с целью уменьшения кровотока в аневризме и развития коллатеральной сети.
7. **Уменьшение давления в полости аневризмы** путем наложения парааневризматической артериовенозной фистулы.
8. **Экстирпация аневризмы** — полное удаление аневризмы без восстановления проходимости артерии.

История реконструктивной хирургии аорты

- Одну из первых операций на аорте, которая закончилась смертью больного, выполнили Д. Хантер и Э. Купер **в 1817 г.** по поводу разрыва аневризмы брюшного отдела аорты. Они произвели перевязку аорты.
- Первые положительные успехи в реконструктивной хирургии аневризм аорты были достигнуты только **в XX веке**.
- В 1912 г. французский хирург А. Каррель предложил технику сосудистого шва и был награжден Нобелевской премией по физиологии и медицине
- В 1913 г. Ю. Джанелидзе первым выполнил ушивание раны грудной аорты.
- В 1928-1929 гг. С. Брюхоненко и Н. Теребинский в эксперименте разработали методику искусственного кровообращения

Современное лечение аневризм грудного отдела аорты

- **Эндоваскулярный стент-графт (TEVAR) или протезирование аорты**
- Контроль артериального давления и других сопутствующих расстройств:

- назначение бета-блокаторов и других антигипертензивных препаратов при необходимости. Пациенты нуждаются в динамическом наблюдении с оценкой симптомов заболевания и данных серии КТ или ультрасонографии, выполняемых каждые 6–12 месяцев).

Транскатетерные эндоваскулярные стент-графты (эндостенты)

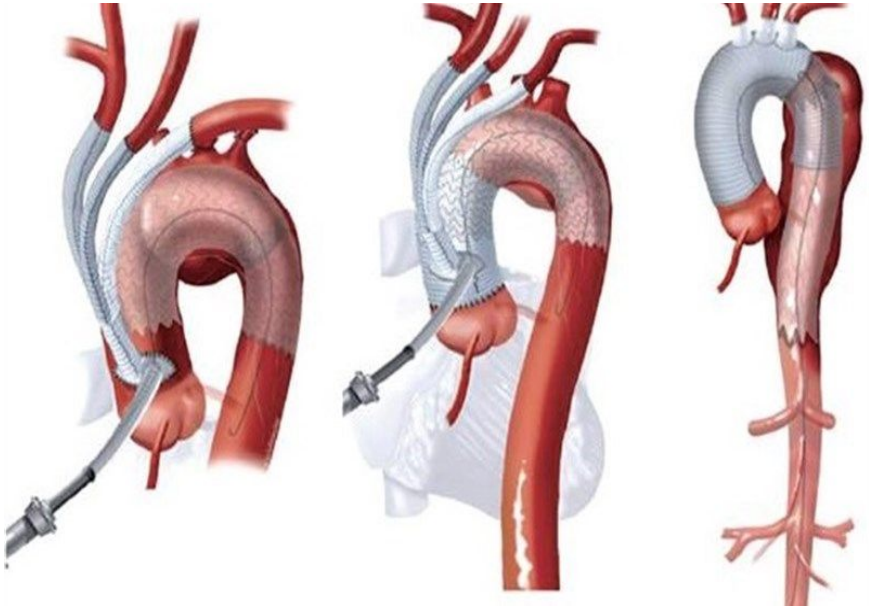

Плановое хирургическое вмешательство показано при аневризмах, которые:

- Являются крупными
- Быстро увеличиваются (> 0,5 см/год)
- Являются причиной компрессии бронхов
- Вызывают образование аортобронхиальных или аортопищеводных свищей
- Симптоматические
- Травматические
- Микотические

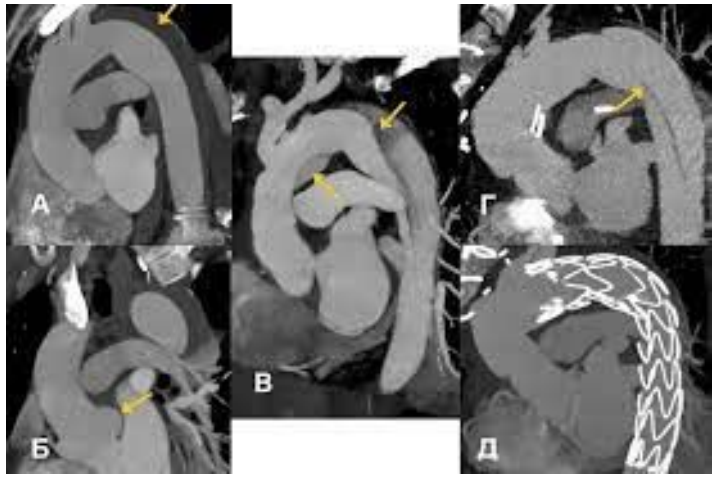

Infarct Exclusion Technique

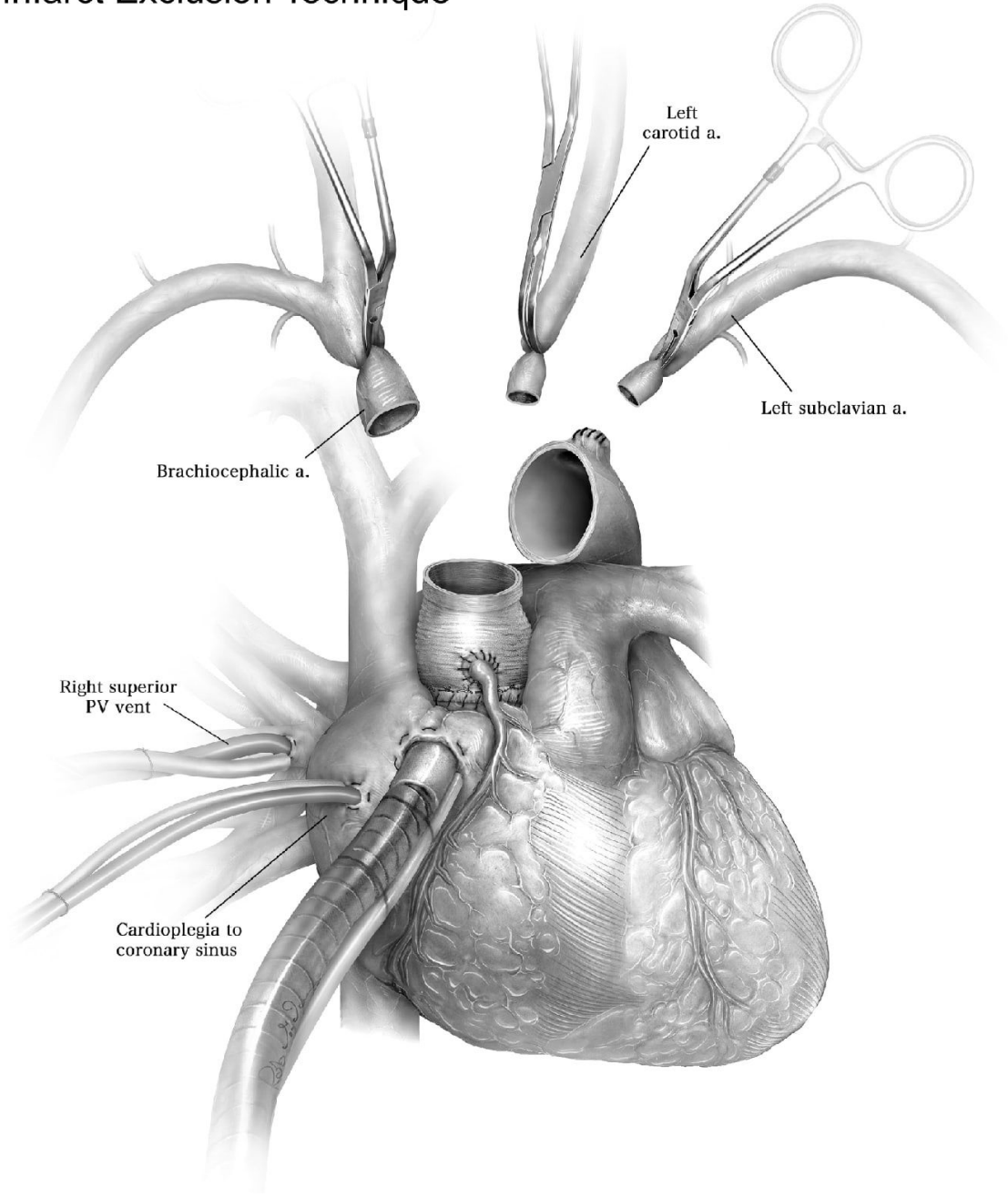

Рекомендации по лечению РА

Рекомендация	Класс[a]	Уровень[b]	Ссылка[c]
У всех пациентов с РА рекомендуется проведение медикаментозной терапии, включающей обезболивание и стабилизацию АД	I	C	
У пациентов с РА типа А рекомендуется проведение экстренного хирургического вмешательства	I	B	1, 2
У больных с острым РА типа А и мальперфузией внутренних органов должно обсуждаться гибридное лечение (т.е. протезирование восходящей аорты и/или дуги аорты и любое чрескожное вмешательство на аорте или ее ветвях)	IIa	B	2, 118, 202—204, 227
При неосложненном РА типа В всегда должно рекомендоваться проведение медикаментозной терапии	I	C	
При неосложненном РА типа В должно применяться TEVAR	IIa	B	218, 219
При осложненном РА типа В рекомендуется выполнение TEVAR	I	C	
При осложненном РА типа В может обсуждаться хирургическое лечение	IIb	C	

Примечание .[a] — класс рекомендации, [b] — уровень доказательности, [c] — ссылки, поддерживающие уровень доказательности.
РА — расслоение аорты, TEVAR — эндоваскулярное лечение грудной аорты.

арреста через левостороннюю торакотомию. Эта хирурги- ствии ЛП и разрыва интимы (фенестрации). ИМГ диагно-

Список литературы

- Артур Конан Дойл, повесть "Этюд в багровых тонах", 1887г.
- Комаров Р.Н., Каравайкин П.А., Мурылёв В.В. История реконструктивной хирургии аорты и аортального клапана. Патология кровообращения и кардиохирургия. 2017;21^):45-60
- Журнал: Кардиология и сердечно-сосудистая хирургия. 2014;7(5): 41-46