Российский университет дружбы народов

КАФЕДРА АНАТОМИИ ЧЕЛОВЕКА

Лекция

ЧЕРЕПНЫЕ НЕРВЫ

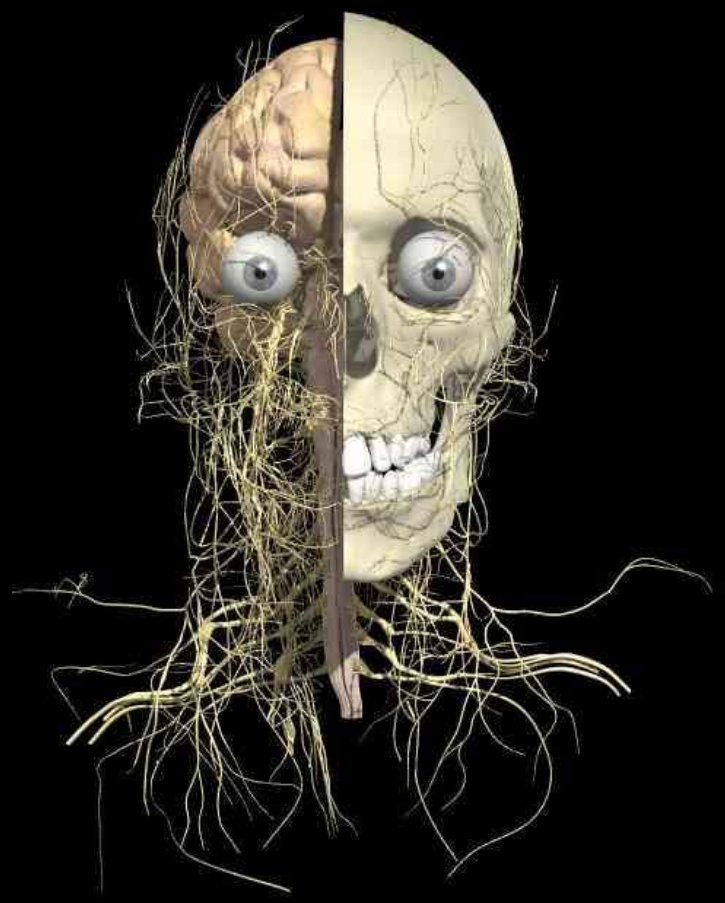

Цехмистренко Т.А. , 2015

- ПОНЯТИЕ О ЧЕРЕПНЫХ НЕРВАХ И ИХ РАЗВИТИИ
- МЕСТА ВЫХОДА ЧЕРЕПНЫХ НЕРВОВ ИЗ ГОЛОВНОГО МОЗГА И ИЗ ПОЛОСТИ ЧЕРЕПА
- СОСТАВ ВОЛОКОН В ЧЕРЕПНЫХ НЕРВАХ
- СОМАТОМОТОРНЫЕ ЧЕРЕПНЫЕ НЕРВЫ:
  - глазодвигательный нерв (III)
  - блоковый нерв (IV)
  - отводящий нерв (VI)
  - подъязычный нерв (XII)
- СОМАТОСЕНСОРНЫЙ И БРАНХИОГЕННЫЕ НЕРВЫ:
  - тройничный нерв (V)
  - лицевой нерв (VII)
  - языкоглоточный нерв (IX)
  - блуждающий нерв (X)
  - добавочный нерв (XI)
- ЧЕРЕПНЫЕ НЕРВЫ В СОСТАВЕ АНАЛИЗАТОРОВ (сенсорные нервы):
  - обонятельный нерв (I)
  - зрительный нерв (II)
  - преддверно-улитковый нерв (VIII)

ПОНЯТИЕ О ЧЕРЕПНЫХ НЕРВАХ

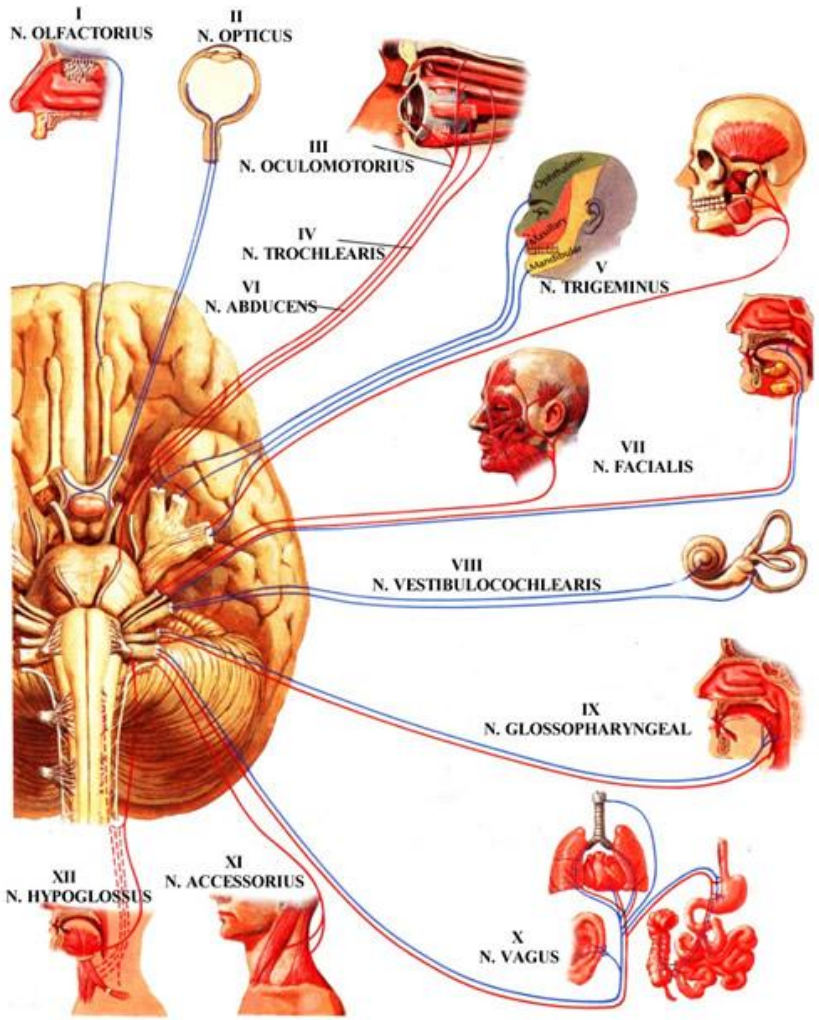

ЧЕРЕПНЫЕ НЕРВЫ, ***nn. craniales -*** часть периферической нервной системы.

Различают **12 пар черепных нервов** (с I по XII). Из них I пара (обонятельный нерв) представляет собой вырост конечного мозга, а II пара (зрительный нерв) – вырост промежуточного мозга. Остальные (III-XII) выходят из головного мозга, формируются отростками нейронов, расположенных в покрышке ствола головного мозга (в *двигательных* и *вегетативных ядрах*), а также отростками чувствительных нейронов, находящихся в лежащих за пределами мозга в *чувствительных узлах черепных нервов*. Аксоны чувствительных нейронов контактируют со *вставочными нейронами* чувствительных ядер черепных нервов. От этих нейронов берут начало восходящие (чувствительные) пути ЦНС.

Все черепные нервы, кроме X пары (блуждающий нерв), иннервируют только органы головы и шеи. Блуждающий нерв также участвует в иннервации почти всех внутренних органов грудной и брюшной полостей.

Есть также слабо подтвержденные данные о существовании у человека *терминального нерва* (нулевой пары), входящего в состав обонятельного анализатора и связанного с рудиментарным у человека вомероназальным органом.

МНЕМОНИЧЕСКИЙ СПОСОБ ЗАПОМНИТЬ РУССКИЕ НАЗВАНИЯ ЧЕРЕПНЫХ НЕРВОВ

Онегин – Знал - Где - Была – Татьяна.
(I) (II) (III) (IV) (V)

От - Любви - Предельно устал.
(VI) (VII) (VIII)

Ясно: Будет - Долгой – Печаль.
(IX) **(X)** **(XI)** **(XII)**

РАЗВИТИЕ ЧЕРЕПНЫХ НЕРВОВ

Формирование черепных нервов в филогенезе связано с развитием висцеральных дуг и их производных, органов чувств и редукцией сомитов в области головы.

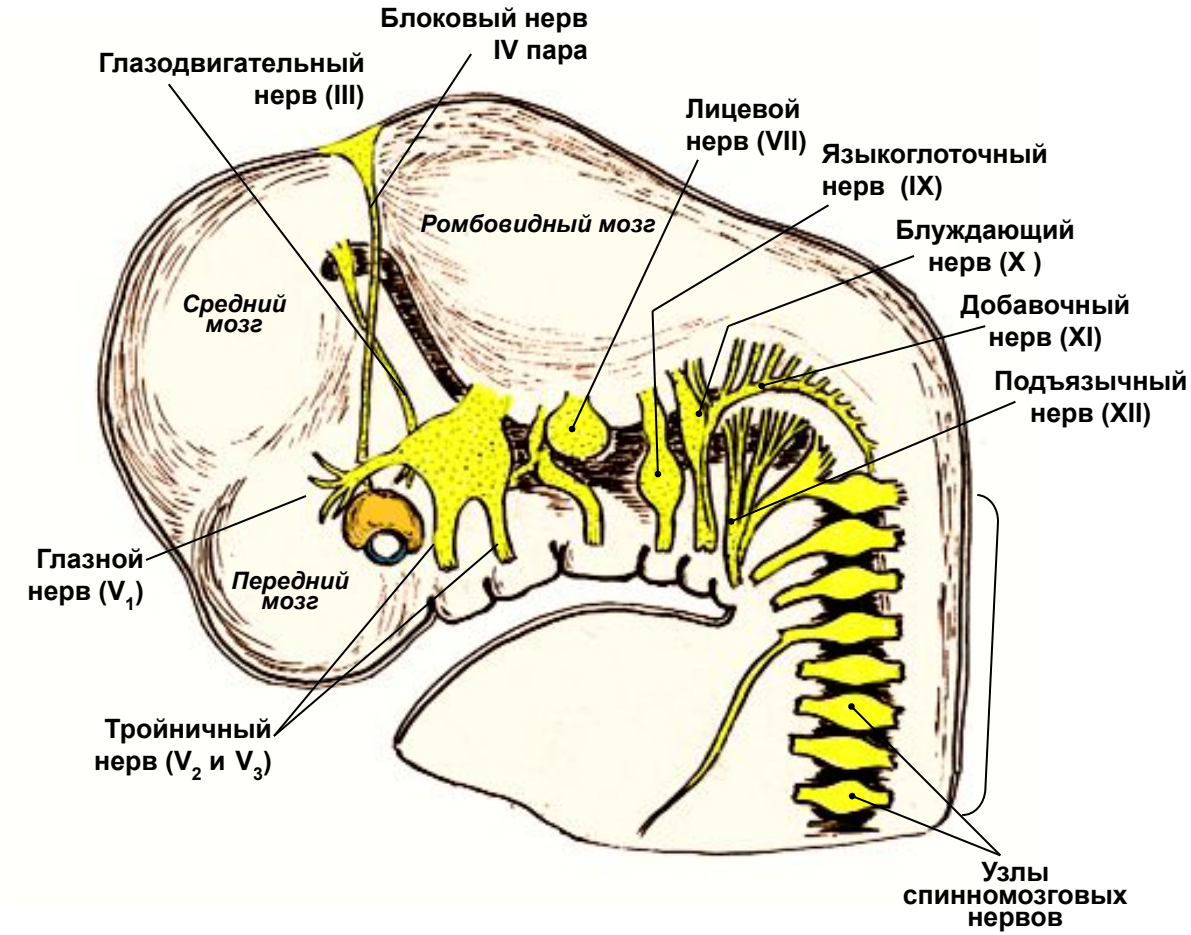

Эмбрион 4-х недель,
6 мм длины, 43-44 сомита

МЕСТА ВЫХОДА ЧЕРЕПНЫХ НЕРВОВ ИЗ ГОЛОВНОГО МОЗГА

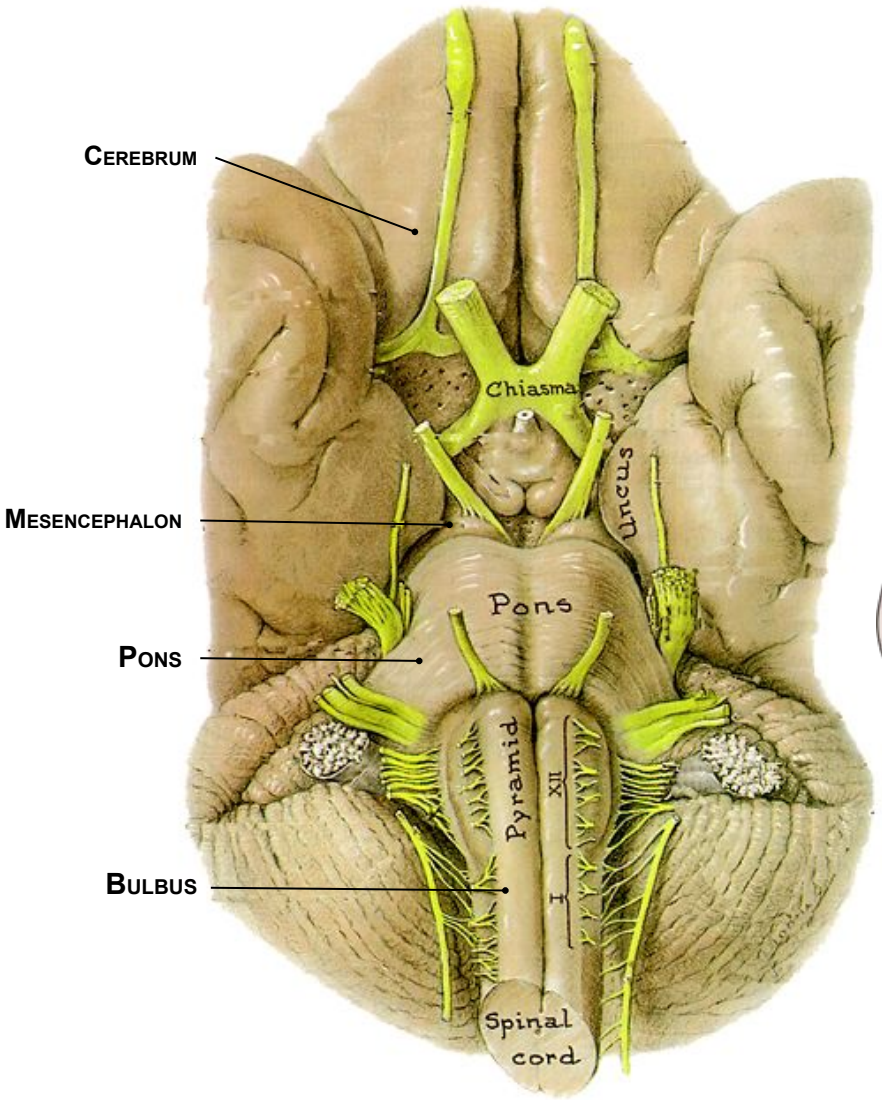

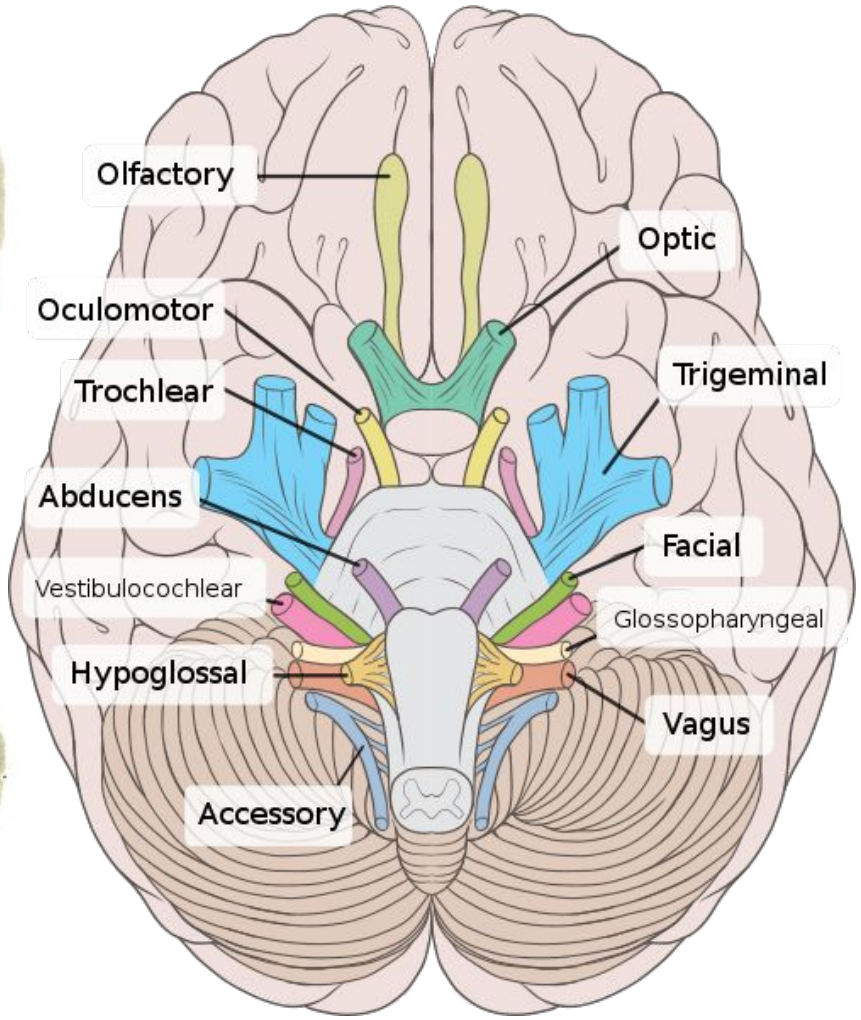

МЕСТА ВЫХОДА ЧЕРЕПНЫХ НЕРВОВ ИЗ ПОЛОСТИ ЧЕРЕПА

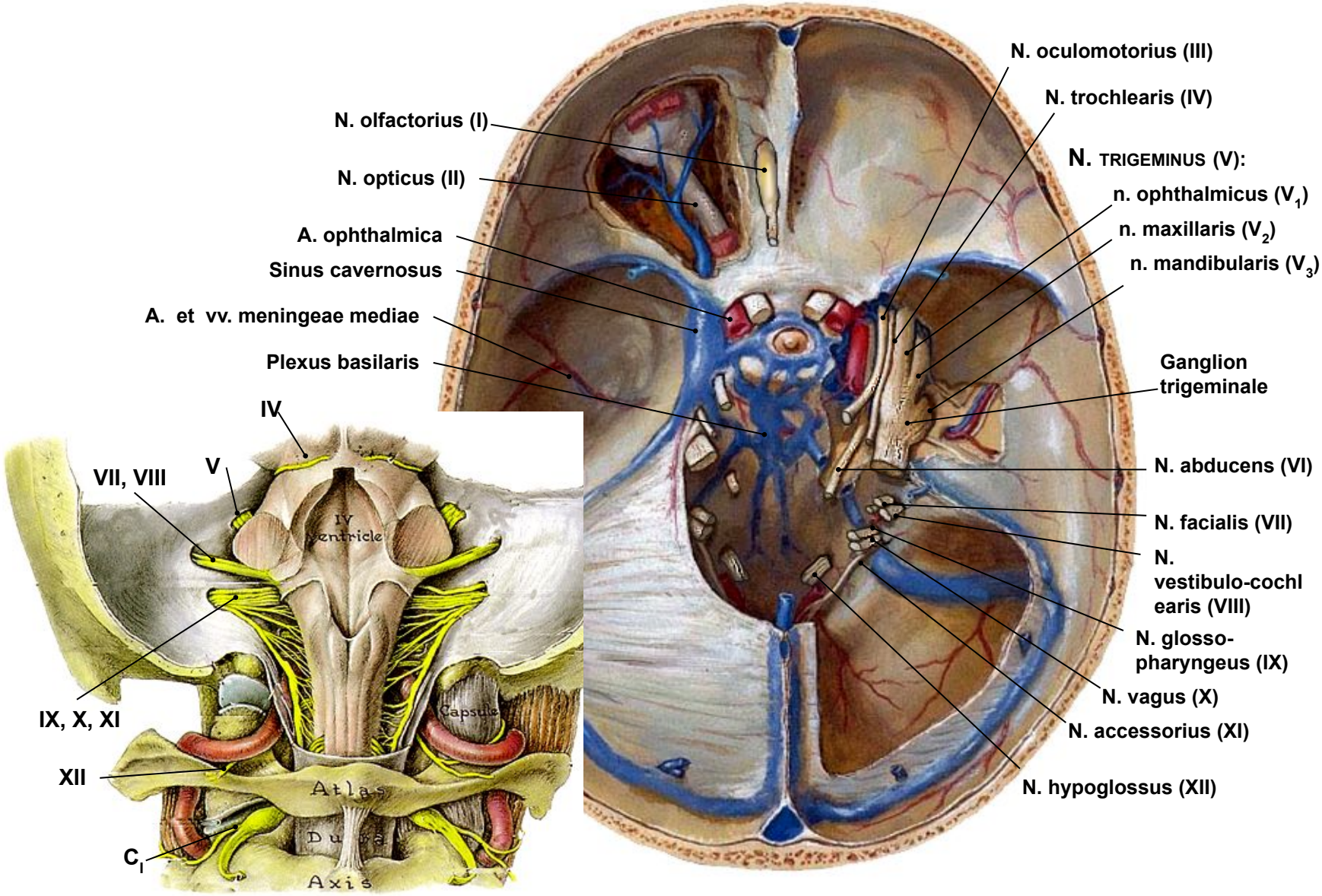

ПРОЕКЦИЯ ЯДЕР ЧЕРЕПНЫХ НЕРВОВ НА ДНО РОМБОВИДНОЙ ЯМКИ

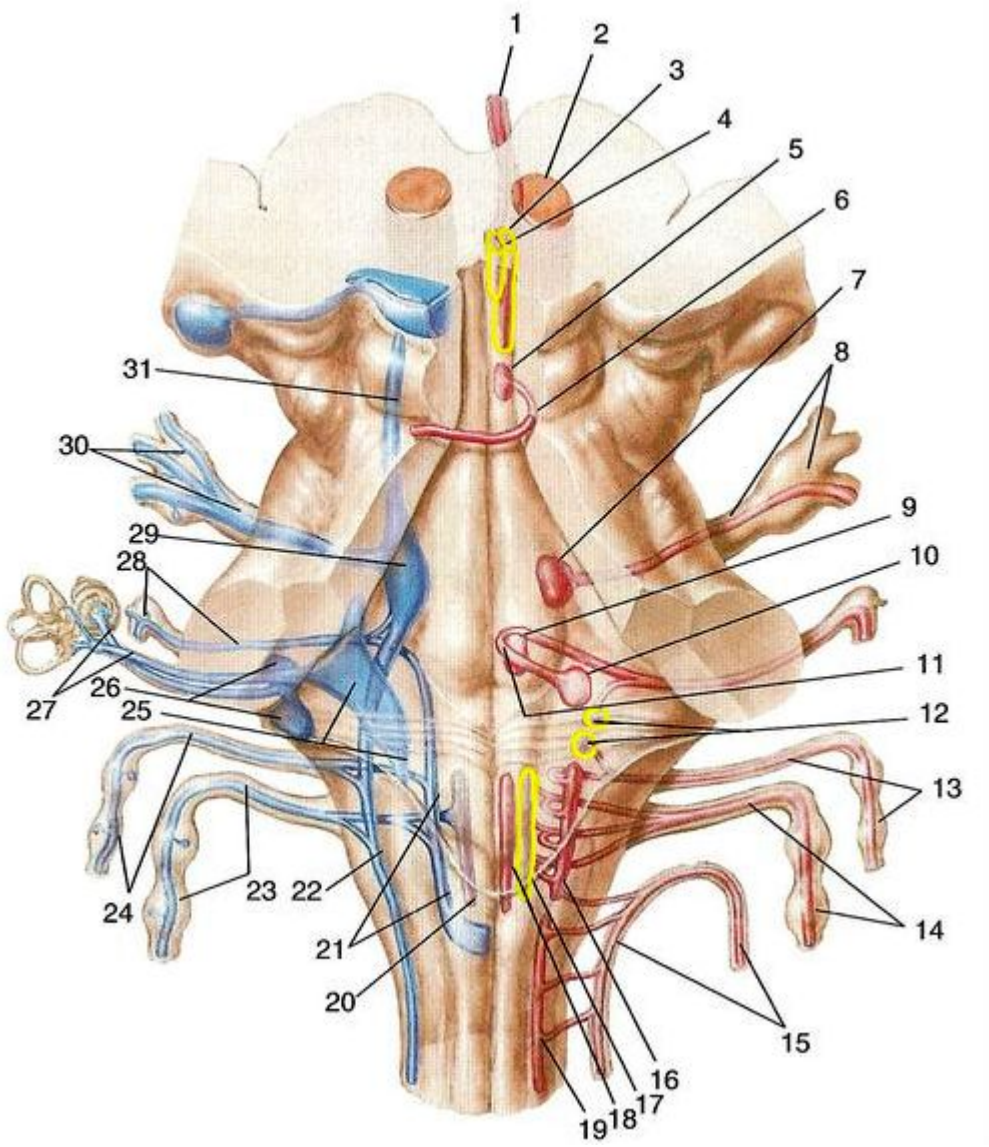

Ядра черепных нервов в стволе головного мозга, вид сзади (Анатомия человека С.С. Михайлов соавт.)

1 — глазодвигательный нерв;
2 — красное ядро;
3 —**ядро глазодвигательного нерва;**
4 — **добавочное ядро глазодвигательного нерва**;
5 — **ядро блокового нерва;**
6 — блоковый нерв;
7 — **двигательное ядро тройничного нерва;**
8, 30 — тройничный нерв и узел;
9 — отводящий нерв;
10 —**ядро лицевого нерва;**
11 — коленце лицевого нерва;
12 — **верхнее и нижнее слюноотделительные ядра;**
13, 24— языкоглоточный нерв;
14, 23— блуждающий нерв;
15 — добавочный нерв;
16 — **двойное ядро;**
17, 20 — **дорсальное ядро блуждающего нерва;**
18 — **ядро подъязычного нерва;**
19 — **спинномозговое ядро добавочного нерва;**
21 — **ядра одиночного пути;**
22 — **спинномозговое ядро тройничного нерва**;
25 — **вестибулярные ядра**;
26 — **улитковые ядра;**
27 — преддверно-улитковый нерв;
28 — лицевой нерв и узел коленца;
29 — **главное ядро тройничного нерва;**
31 — **среднемозговое ядро тройничного нерва**

ВИДЫ И ТОПОГРАФИЯ ЯДЕР, СОСТАВ ВОЛОКОН ЧЕРЕПНЫХ НЕРВОВ

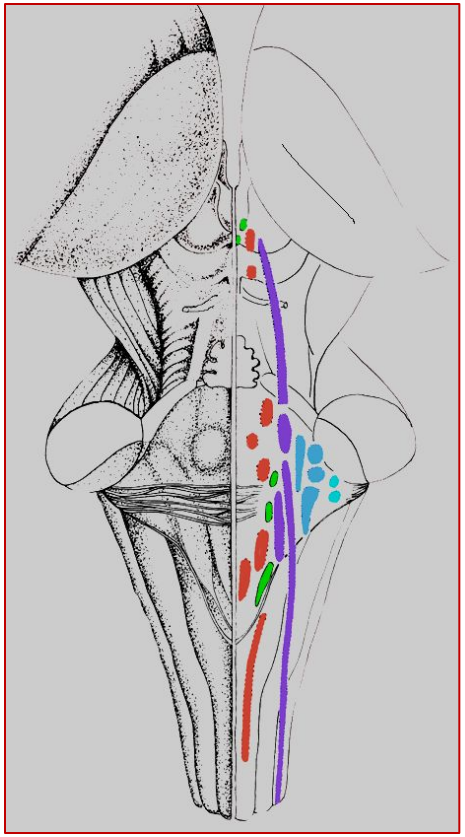

Топография ядер черепных нервов в покрышке ствола головного мозга
(подробнее см. в книге: Козлов В.И., Цехмистренко Т.А. «Анатомия нервной системы»)

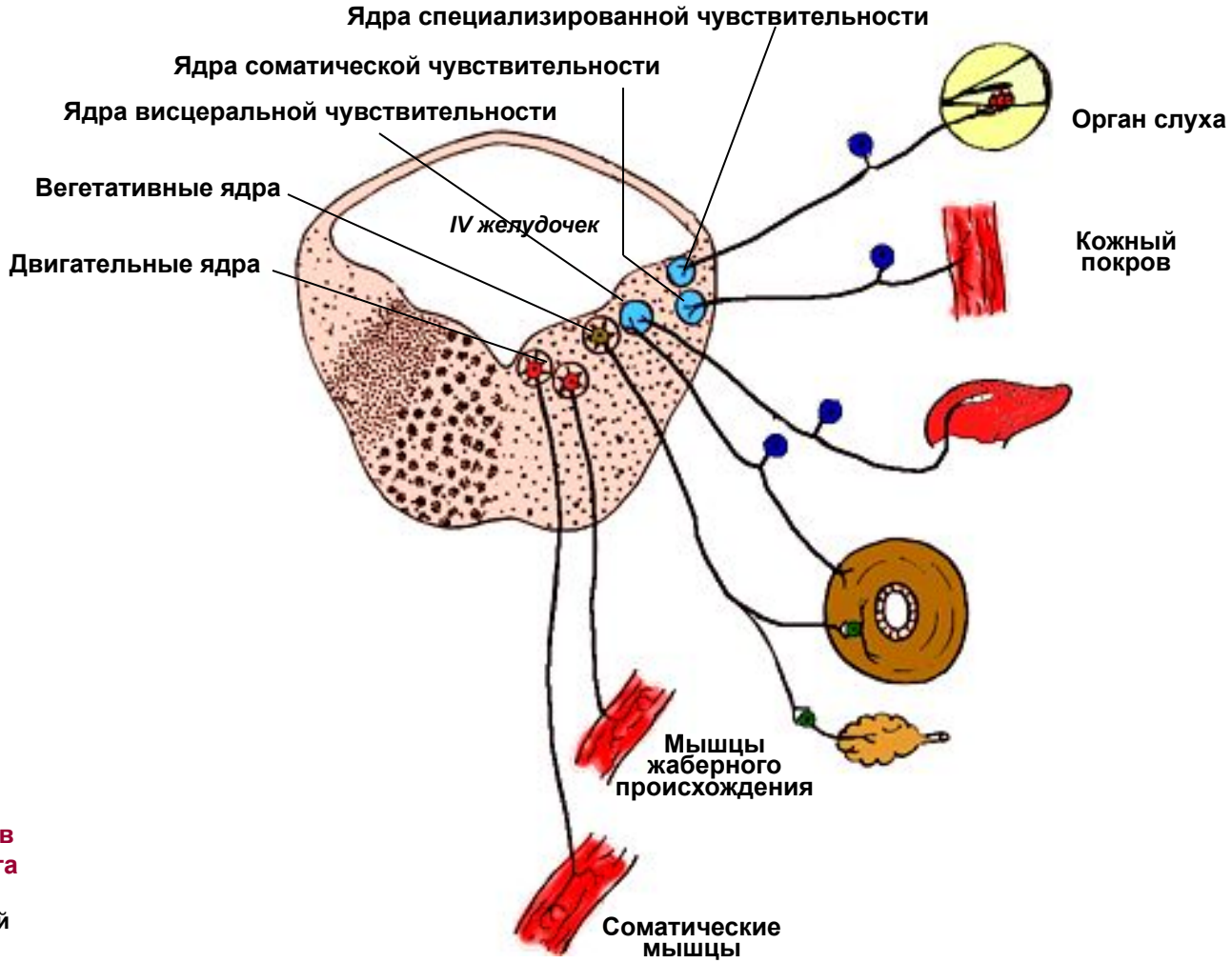

СОМАТОМОТОРНЫЕ ЧЕРЕПНЫЕ НЕРВЫ

Глазодвигательный нерв, ***n. oculomotorius*** **(III)**
Блоковый нерв, ***n. trochlearis*** **(IV)**
Отводящий нерв, ***n. abducens*** **(VI)**

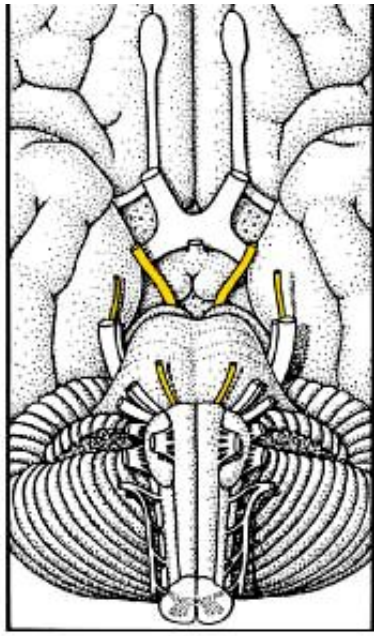

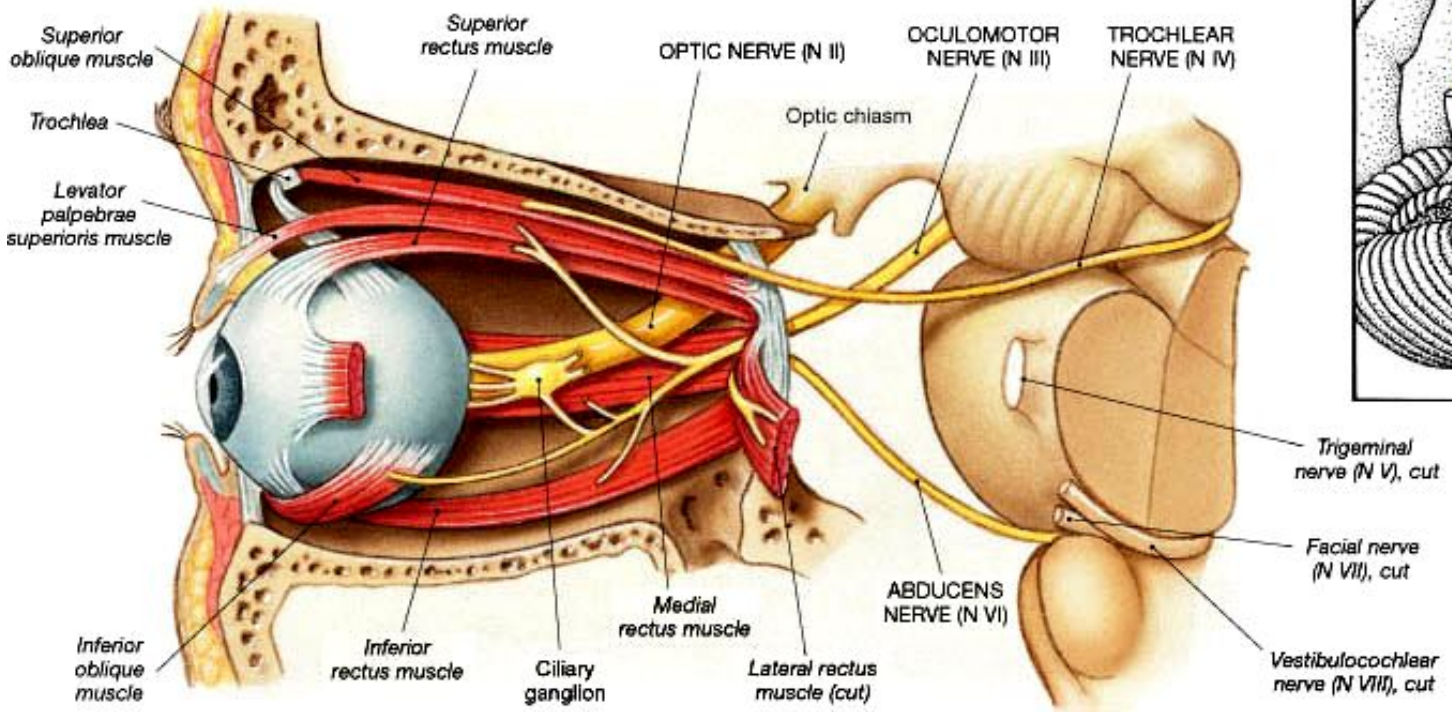

ГЛАЗОДВИГАТЕЛЬНЫЙ НЕРВ:
состав волокон и области иннервации

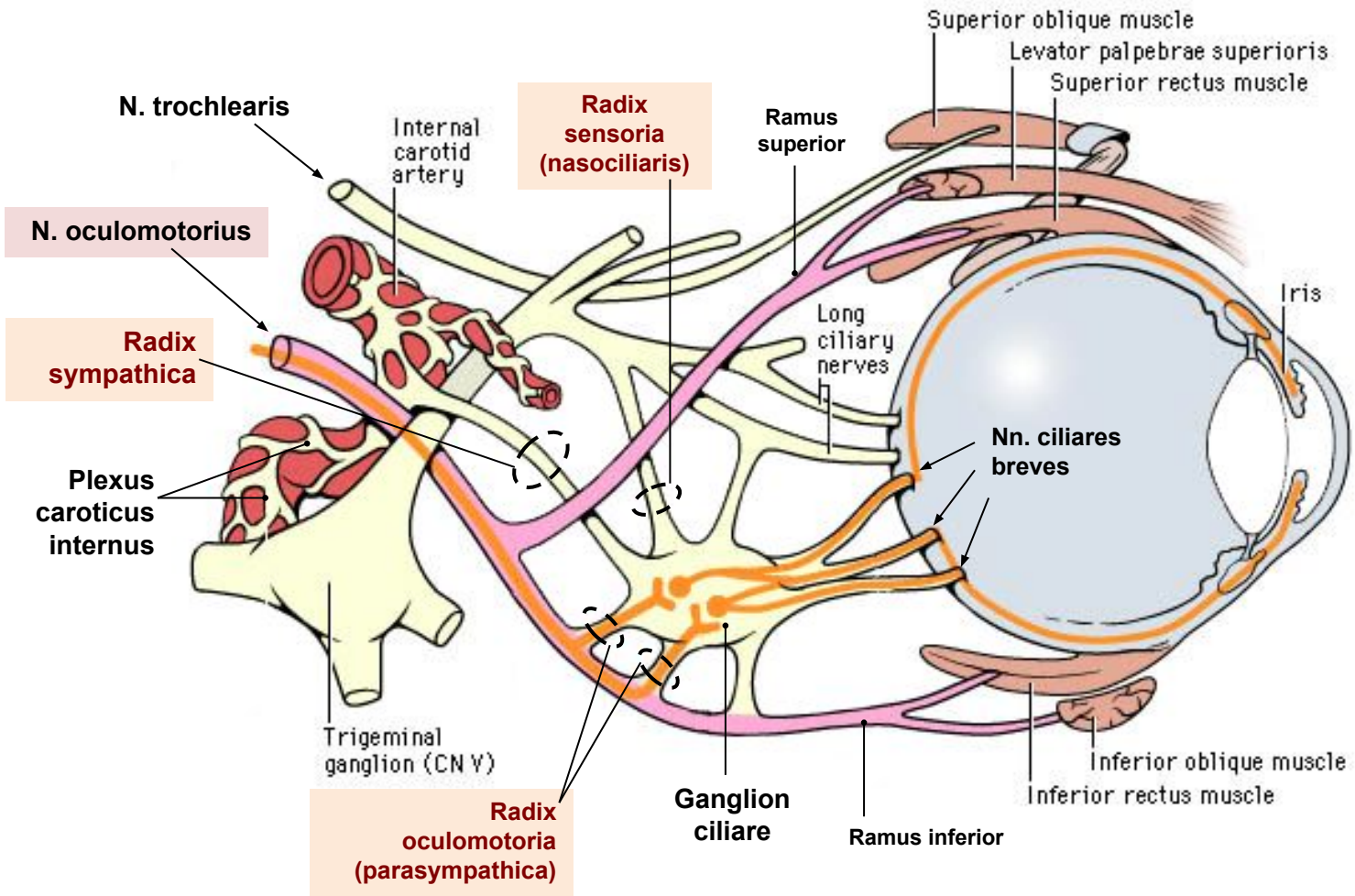

ГЛАЗОДВИГАТЕЛЬНЫЙ НЕРВ, *n. oculomotorius* (схема)

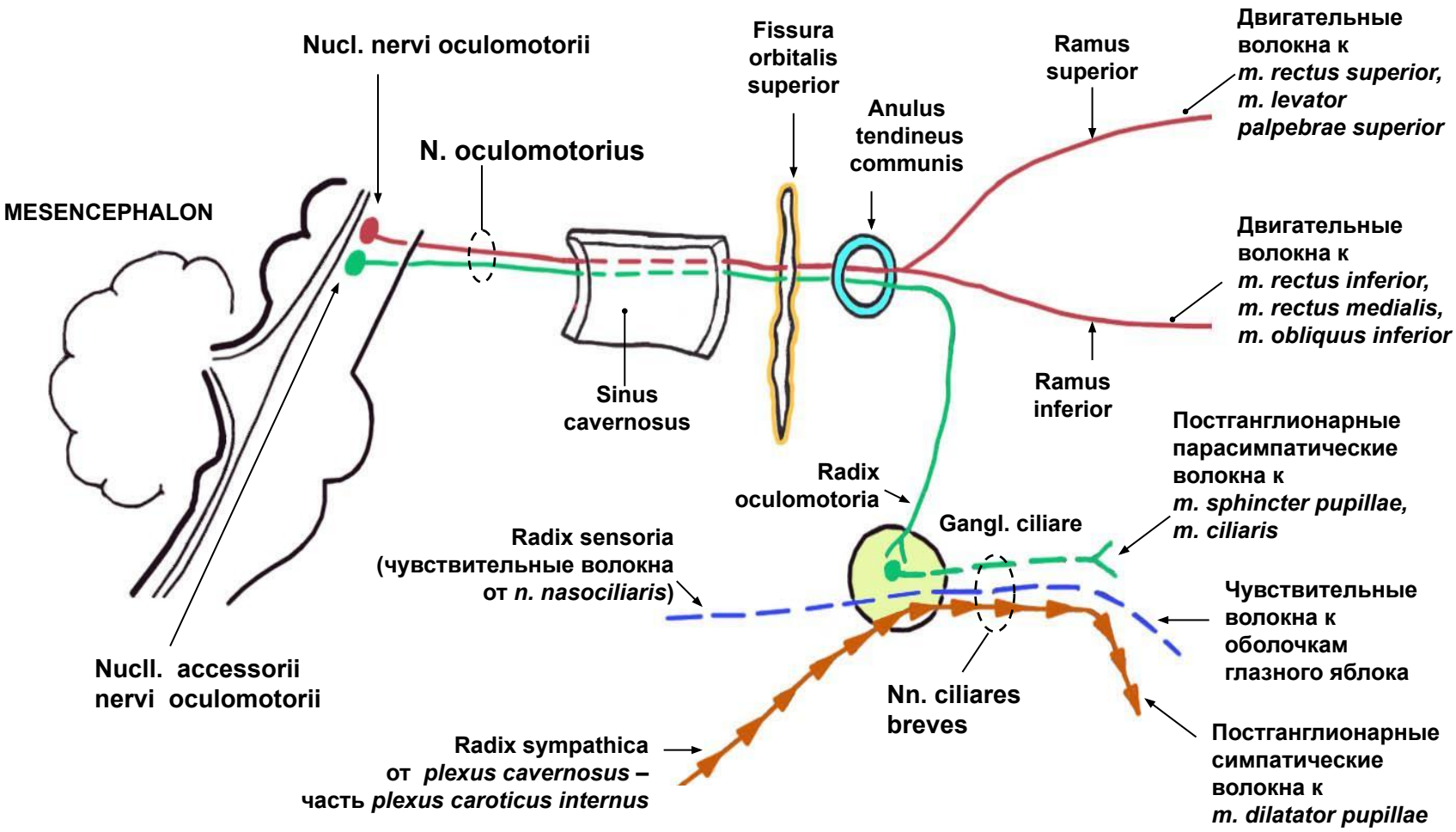

ЯДРА ГЛАЗОДВИГАТЕЛЬНОГО НЕРВА: nucl. nervi oculomotorii (двиг.)
nucll. accessorii nervi oculomotorii (вегетат.)

БЛОКОВЫЙ НЕРВ, *n. trochlearis*
ОТВОДЯЩИЙ НЕРВ, *n. abducens* (схема)

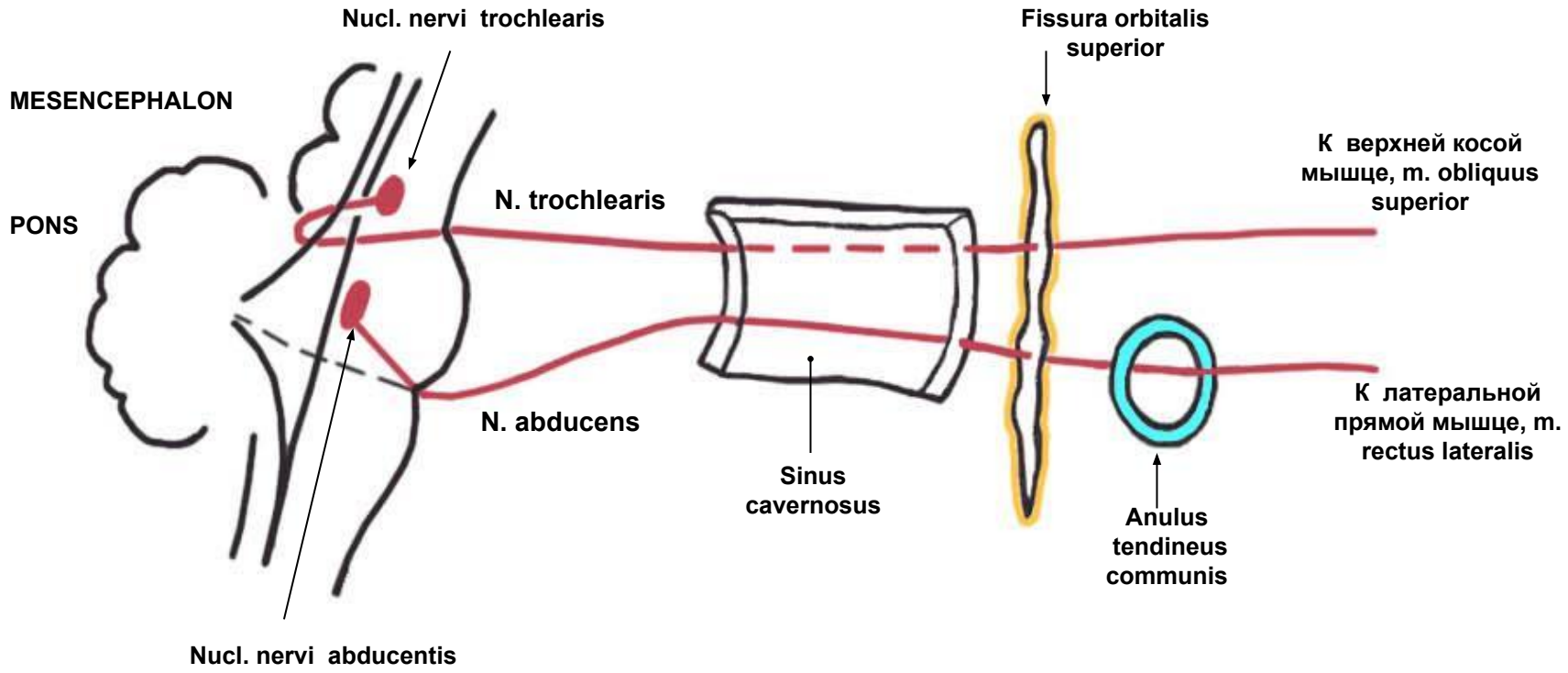

ЯДРА БЛОКОВОГО И ОТВОДЯЩЕГО НЕРВОВ:

- **nucl. nervi trochlearis (двиг.)**
- **nucl. nervi abducentis (двиг.)**

СОМАТОМОТОРНЫЕ ЧЕРЕПНЫЕ НЕРВЫ

Подъязычный нерв, *n. hypoglossus* (XII)

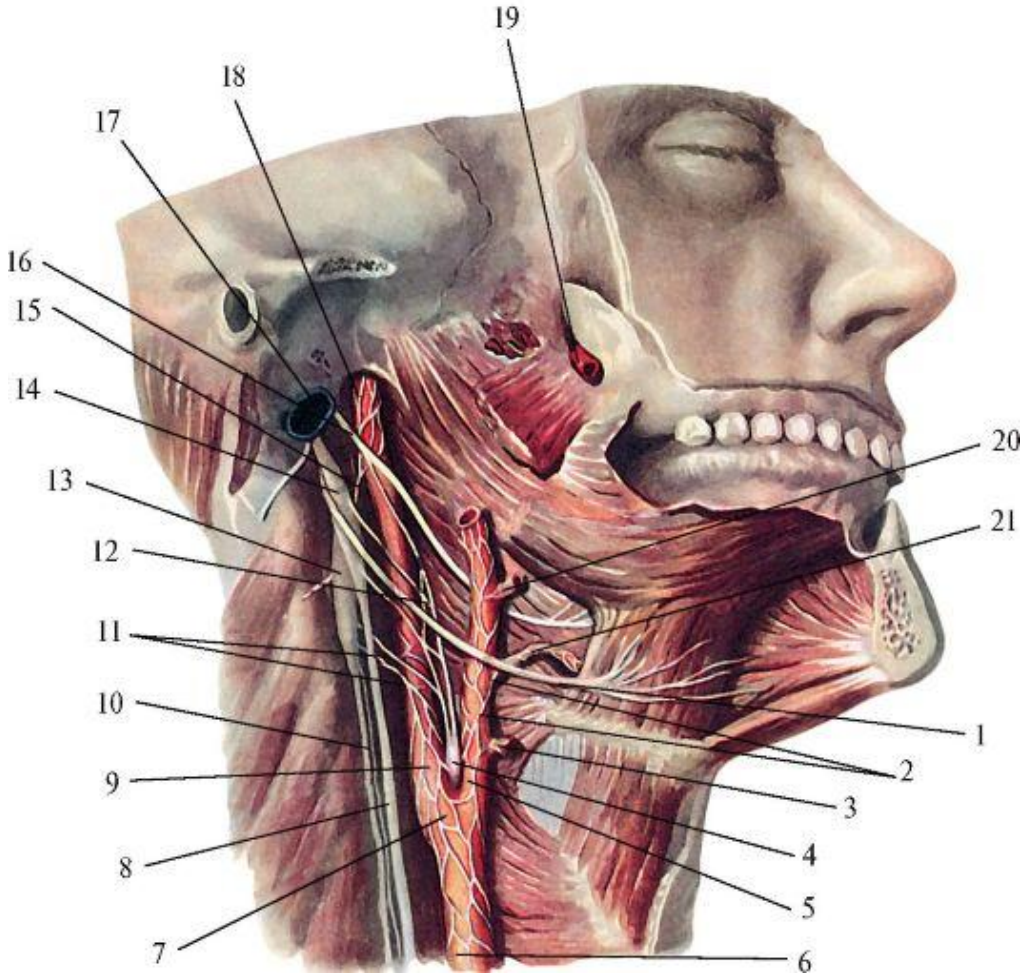

Топография подъязычного нерва. Вид справа. Правая половина нижней челюсти удалена (см. подробнее: Михайлов С.С. с соавт. «Анатомия человека»)

1 - подъязычный нерв,
2 - наружное сонное сплетение,
3 - верхняя щитовидная артерия,
4 - сонный клубочек (гломус),
5 - наружная сонная артерия,
6 - общая сонная артерия,
7 - сонный синус,
8 - блуждающий нерв,
9 - внутренняя сонная артерия,
10 - симпатический ствол,
11 - наружные сонные нервы,
12 - синусная ветвь (языкоглоточного нерва),
13 - верхний шейный узел симпатического ствола,
14 - нижний узел блуждающего нерва,
15 - внутренний сонный нерв,
16 - языкоглоточный нерв,
17 - внутренняя яремная вена,
18 - внутреннее сонное сплетение,
19 - верхнечелюстная артерия,
20 - лицевая артерия (перерезана),
21 - язычная артерия.

СХЕМА ПОДЪЯЗЫЧНОГО НЕРВА И ЕГО ВЕТВЕЙ

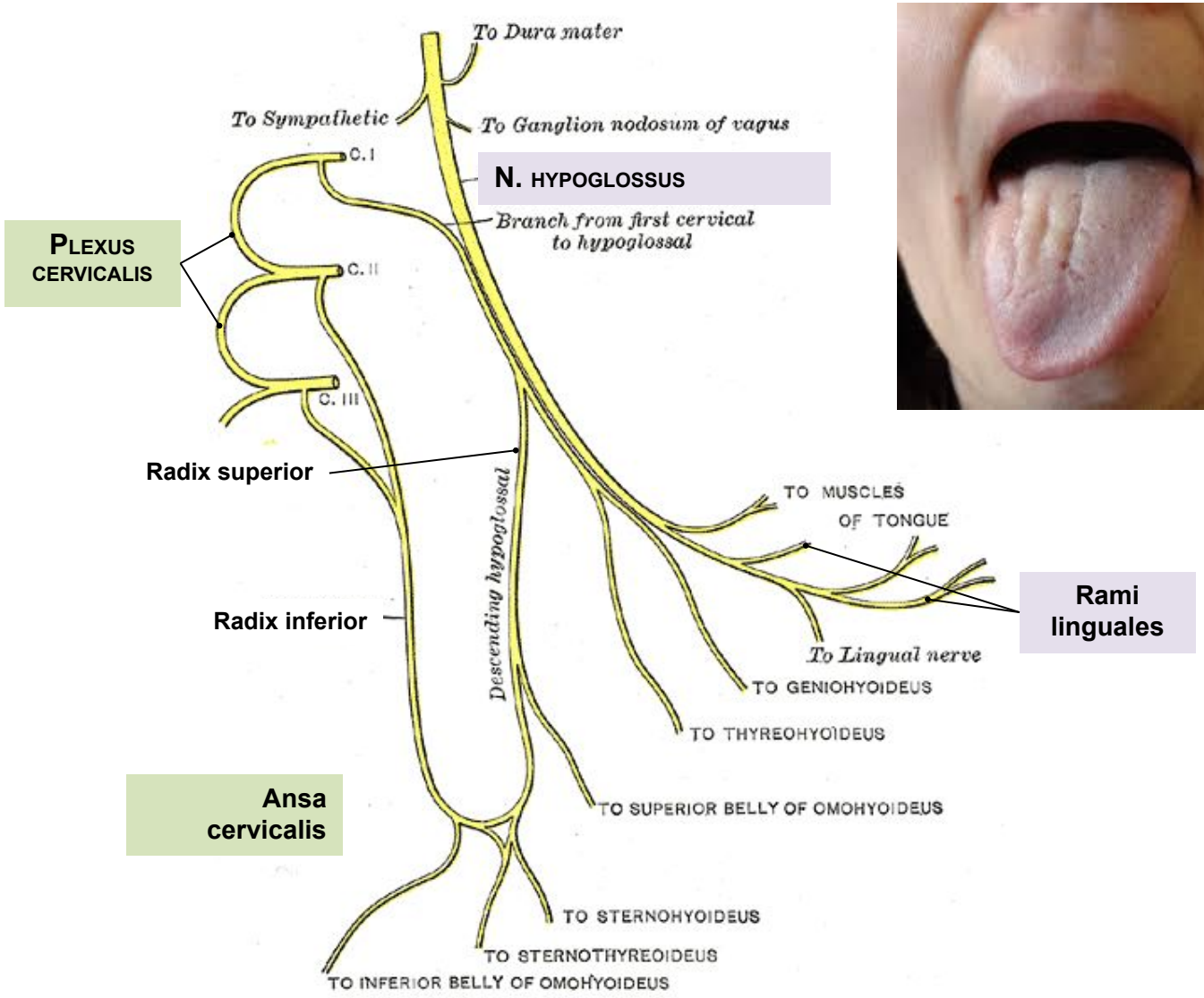

Тройничный нерв, *n. trigeminus* (V)

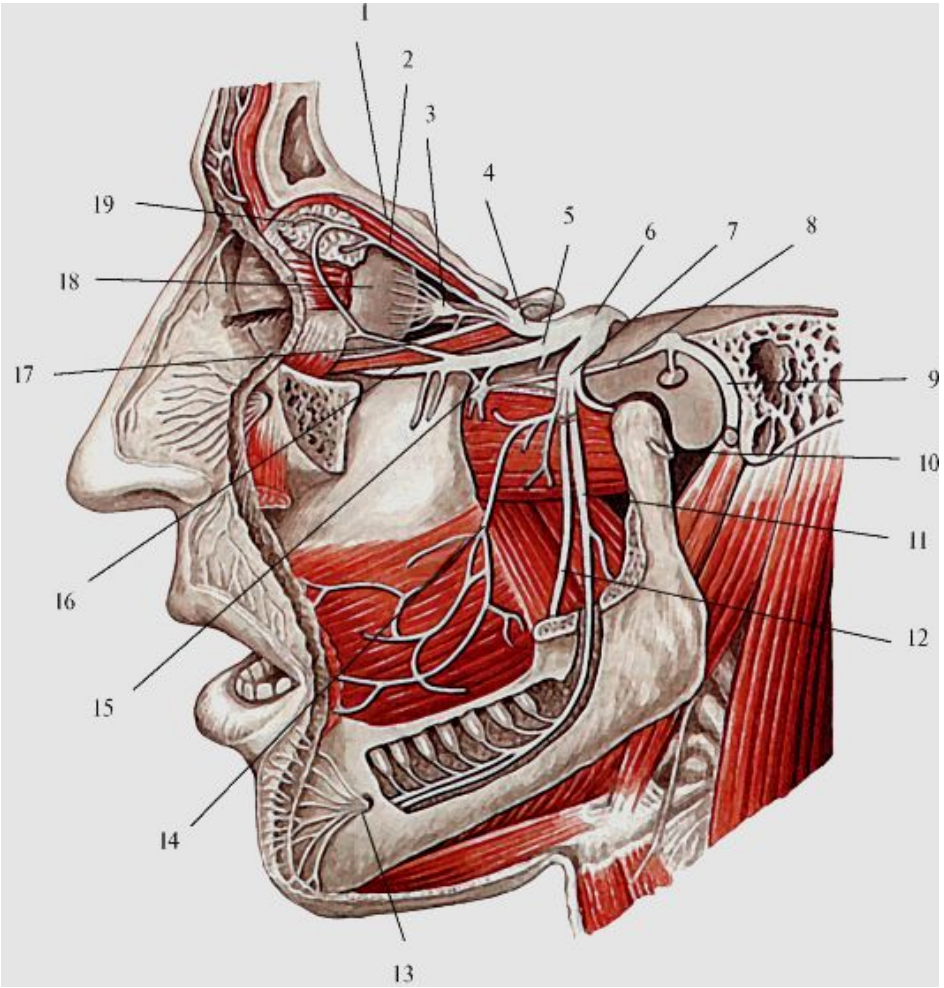

Ветви тройничного нерва.

Вид сбоку (слева).
Латеральная стенка глазницы,
скуловая дуга, часть нижней челюсти
и жевательная мышца удалены (см. подробнее: Михайлов С.С. с соавт. «Анатомия человека»)

1 - лобный нерв, **n. frontalis**
2 - слезный нерв, **n. lacrimalis**
3 - ресничный узел,
4 - глазной нерв, **n. ophthalmicus**
5 - верхнечелюстной нерв, **n. maxillaris**
6 - тройничный узел,
7 - нижнечелюстной нерв, **n. mandibularis**
8 - большой каменистый нерв,
9 - лицевой нерв,
10 - ушно-височный нерв, **n. auriculotemporalis**
11 - нижний альвеолярный нерв, **n. alveolaris inferior**
12 - язычный нерв, **n. lingualis**
13 - подбородочный нерв, **n. mentalis**
14 - щечный нерв, **n. buccalis**
15 - крылонебный узел,
16 - подглазничный нерв, **n. infraorbitalis**
17 - скуловой нерв, **n. zygomaticus**
18 - глазное яблоко,
19 - слезная железа.

ТРОЙНИЧНЫЙ НЕРВ: ТОПОГРАФИЯ ВЕТВЕЙ И ОБЛАСТИ ИННЕРВАЦИИ

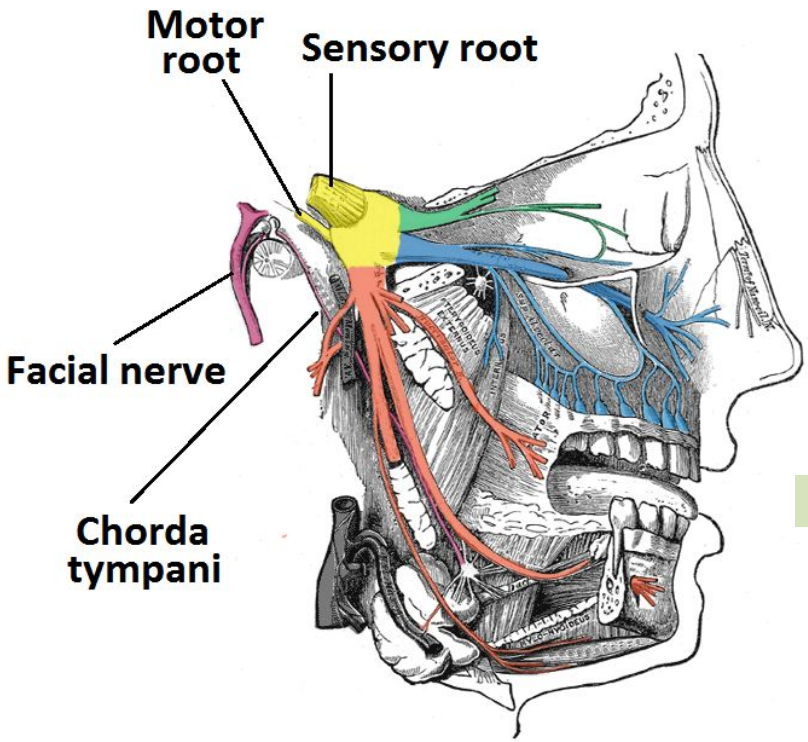

Opthalmic (V1)
Maxillary (V2)
Mandibular (V3)

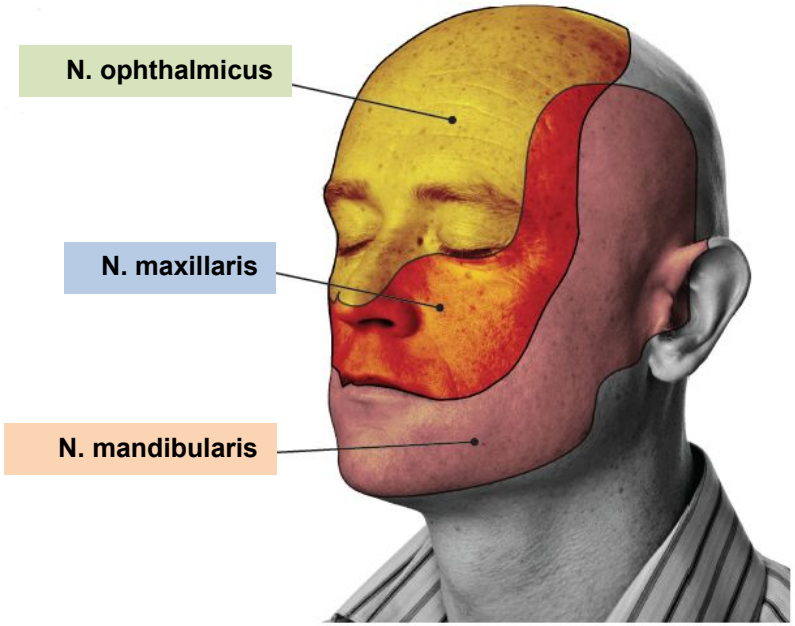

СОМАТОСЕНСОРНЫЙ НЕРВ

Глазной нерв, *n. ophthalmicus* (V_1)

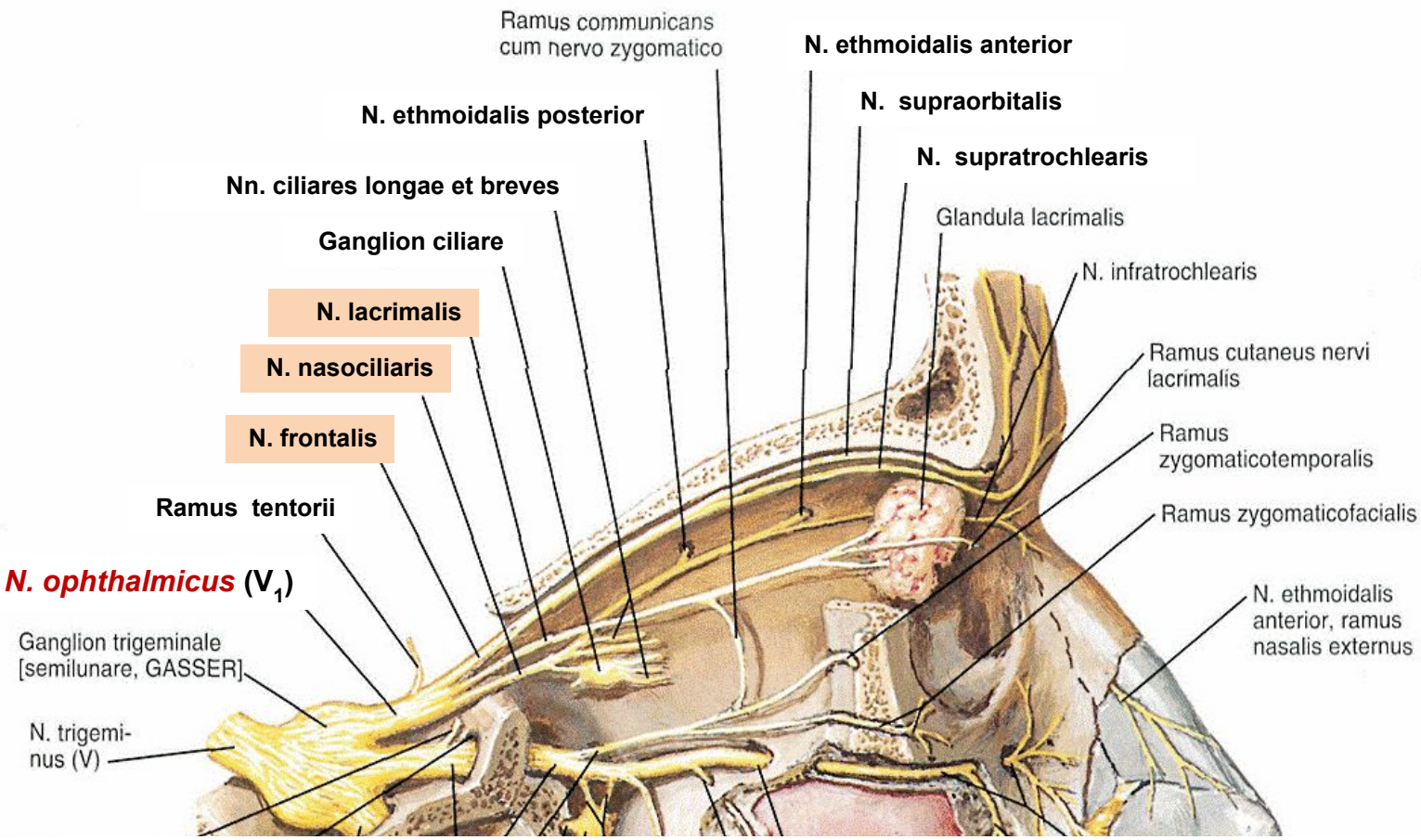

БРАНХИОГЕННЫЕ ЧЕРЕПНЫЕ НЕРВЫ

Верхнечелюстной нерв, *n. maxillaris* (V_2)

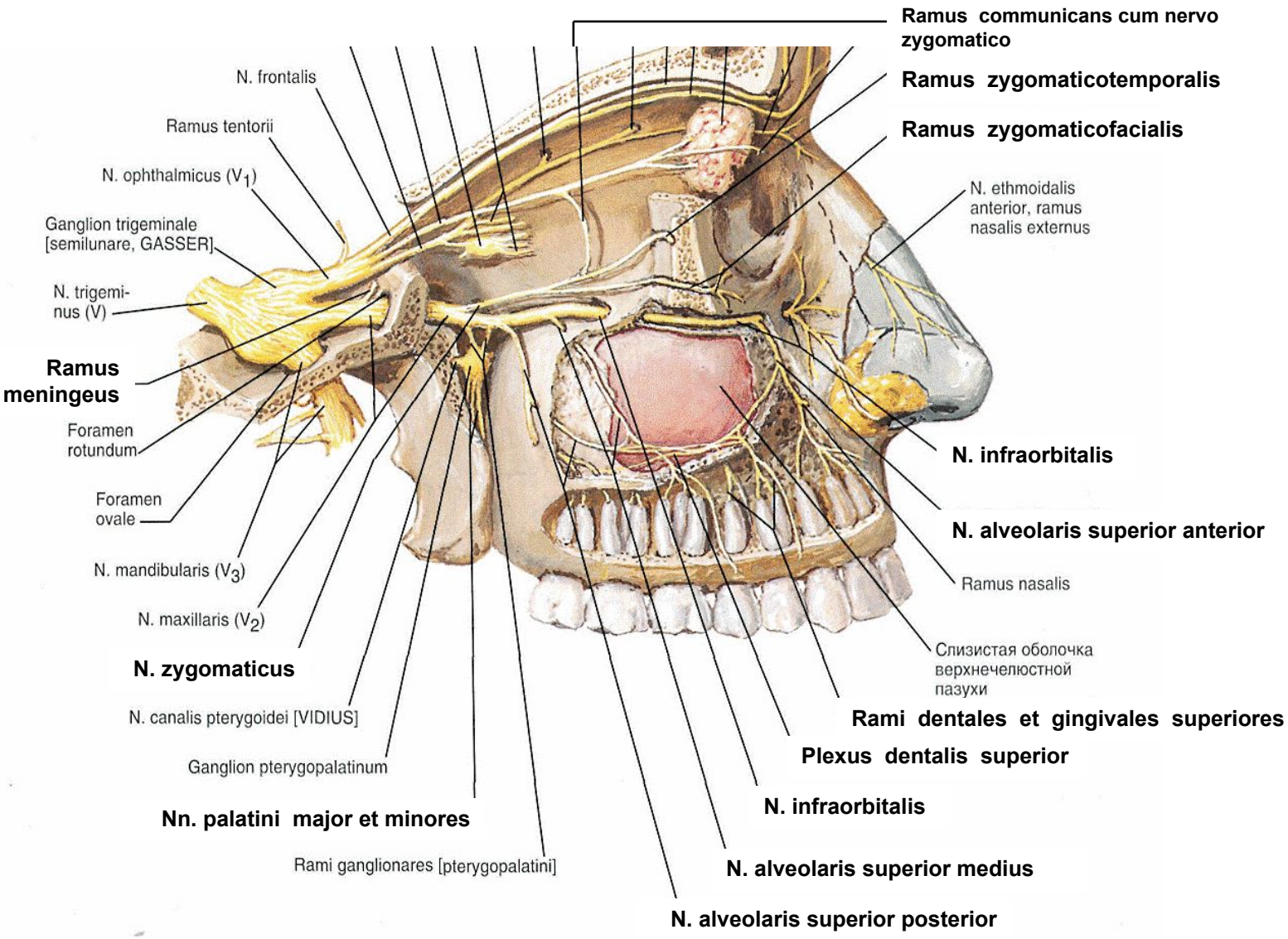

ТОПОГРАФИЯ КРЫЛОНЕБНОГО УЗЛА, *ganglion pterygopalatinum*

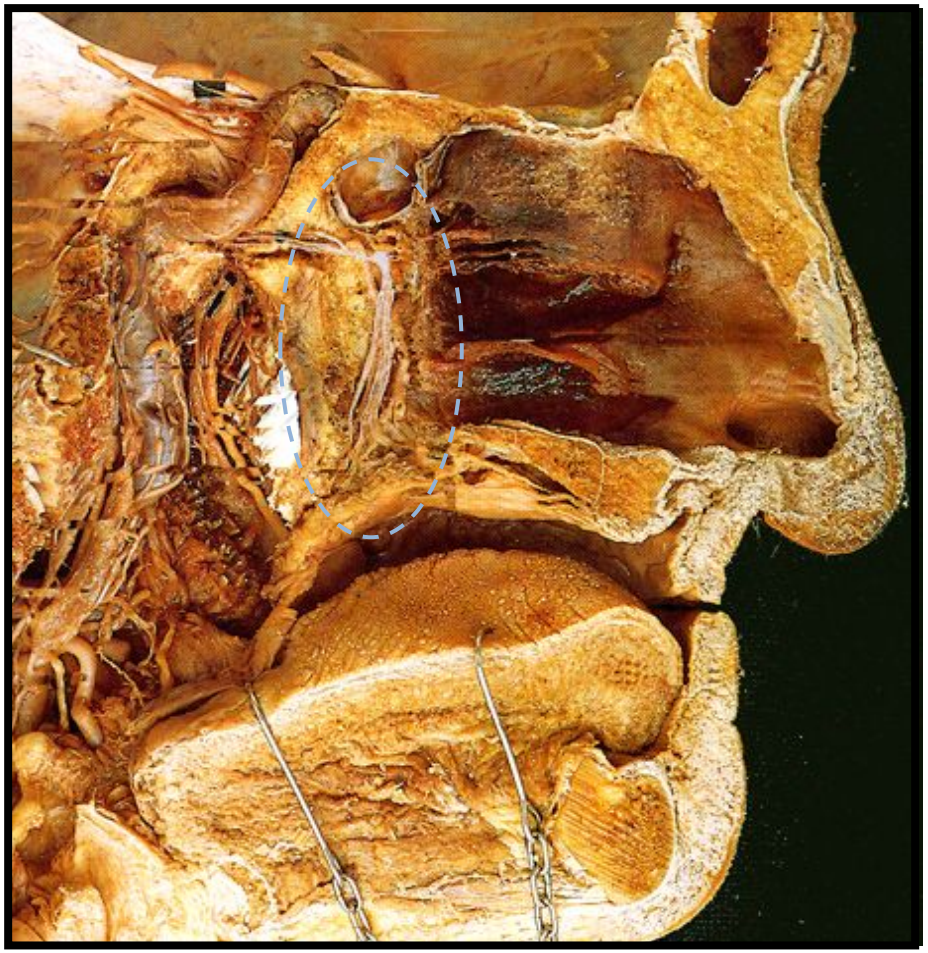

ФОРМИРОВАНИЕ НЕРВА КРЫЛОВИДНОГО КАНАЛА. ВЕТВИ КРЫЛОНЕБНОГО УЗЛА

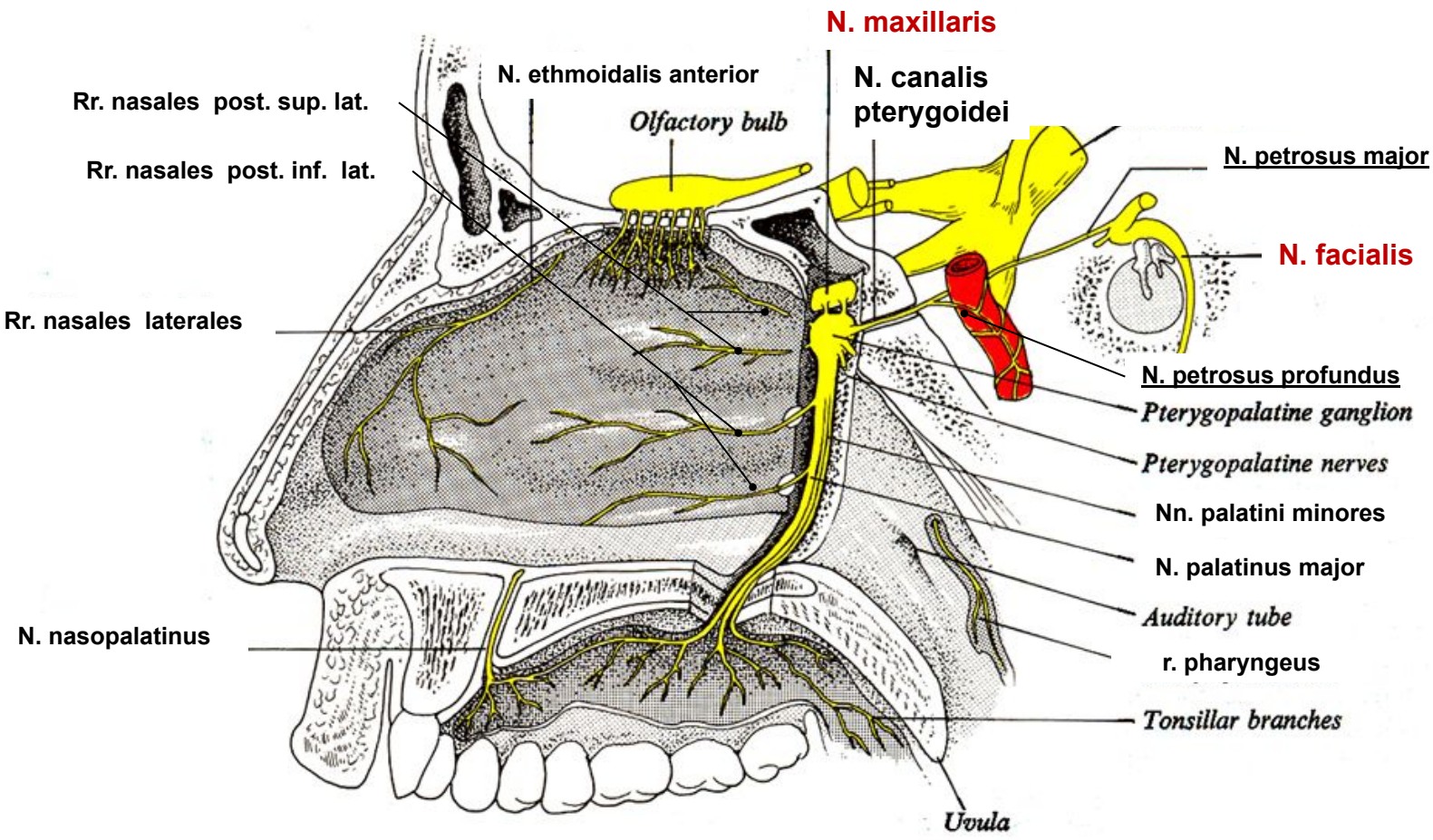

БРАНХИОГЕННЫЕ ЧЕРЕПНЫЕ НЕРВЫ
Нижнечелюстной нерв, *n. mandibularis* (V_3)

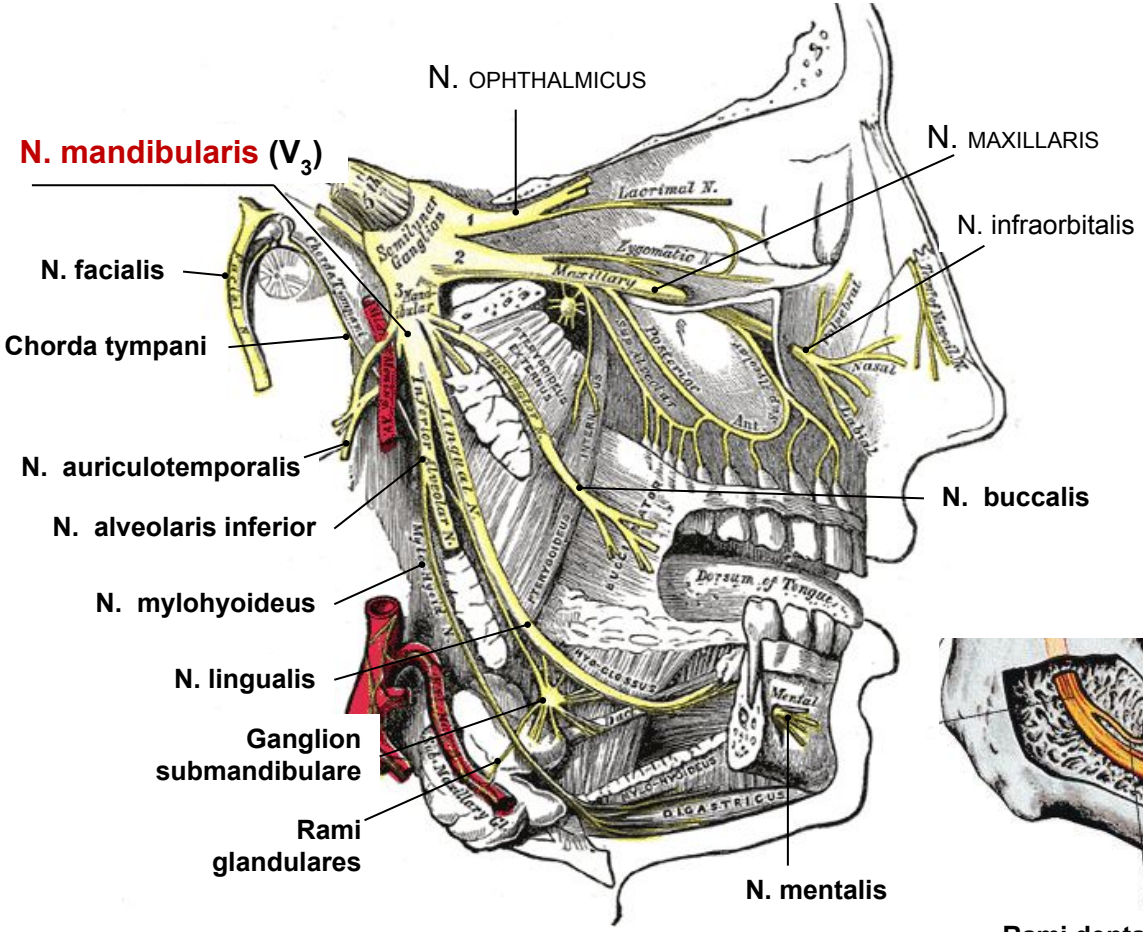

Ветви к жевательным мышцам:

- N. massetericus
  - Nn. temporales profundi
  - N. pterygoideus medialis
  - N. pterygoideus lateralis

Мышечные ветви к:

- m. tensor tympani
- m. tensor veli palatini
- m. mylohyoideus
- m. digastricus, venter anterior

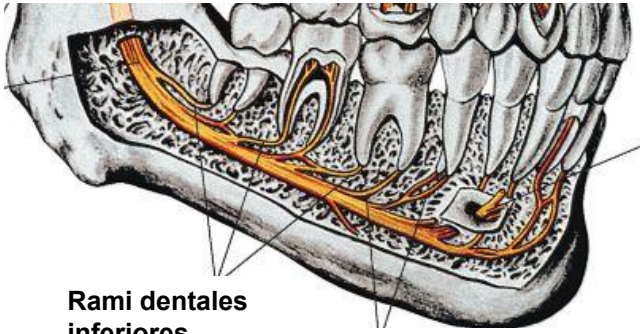

ТРОЙНИЧНЫЙ НЕРВ, *n. trigeminus*
(V пара)

Ядра:
nucl. motorius nervi trigemini (двиг.)
nucl. mesencephalicus nervi trigemini (чув.)
nucl. principalis nervi trigemini (чув.)
nucl. spinalis nervi trigemini (чув.)

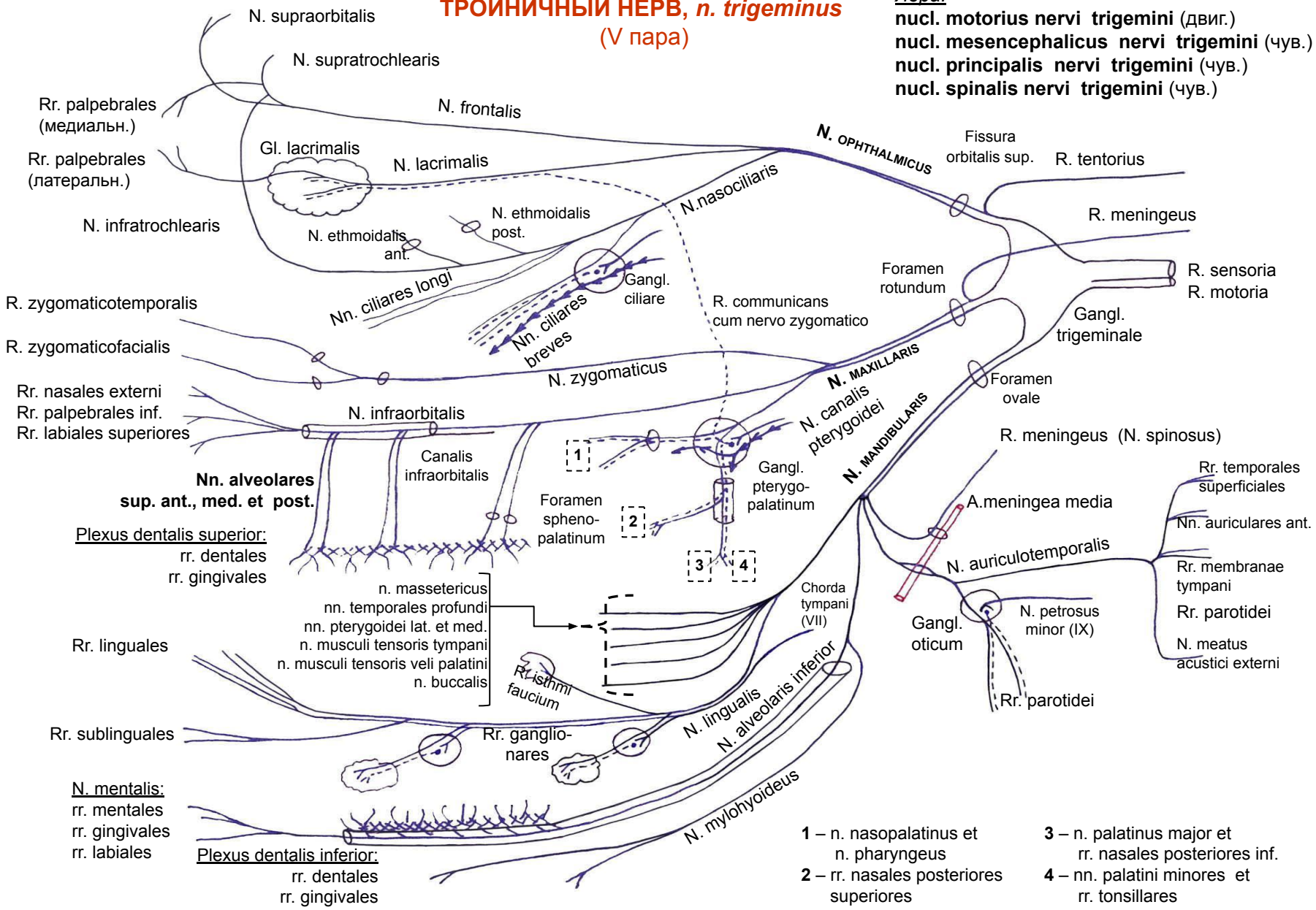

1 – n. nasopalatinus et n. pharyngeus
2 – rr. nasales posteriores superiores
3 – n. palatinus major et rr. nasales posteriores inf.
4 – nn. palatini minores et rr. tonsillares

УЗЛОВЫЕ ВЕТВИ ТРОЙНИЧНОГО НЕРВА
К РЕСНИЧНОМУ, КРЫЛОНЕБНОМУ, ПОДНИЖНЕЧЕЛЮСТНОМУ, ПОДЪЯЗЫЧНОМУ И УШНОМУ УЗЛАМ

(чувствительные корешки парасимпатических узлов головы)

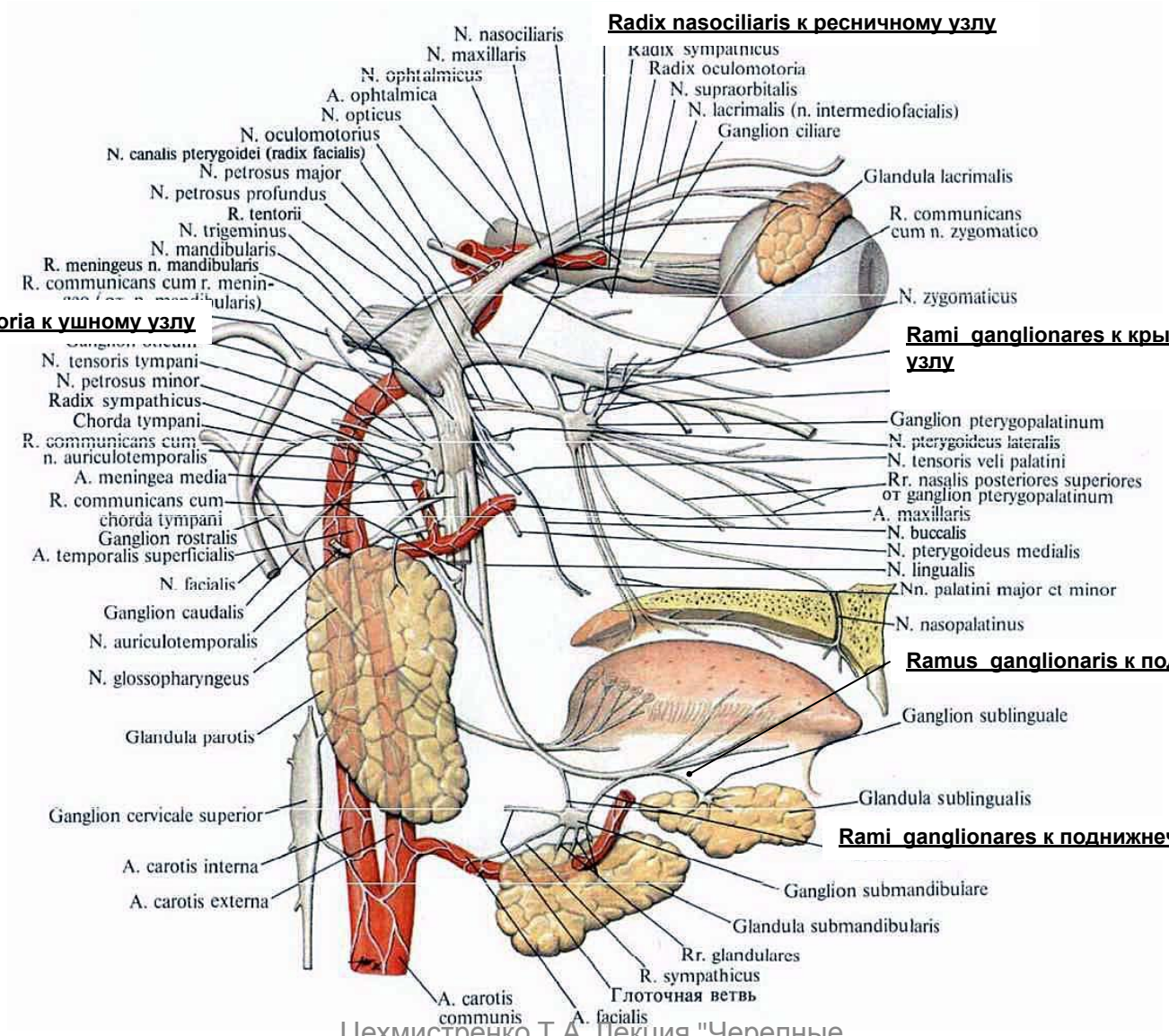

БРАНХИОГЕННЫЕ ЧЕРЕПНЫЕ НЕРВЫ

Лицевой нерв, *n. facialis* (VII)

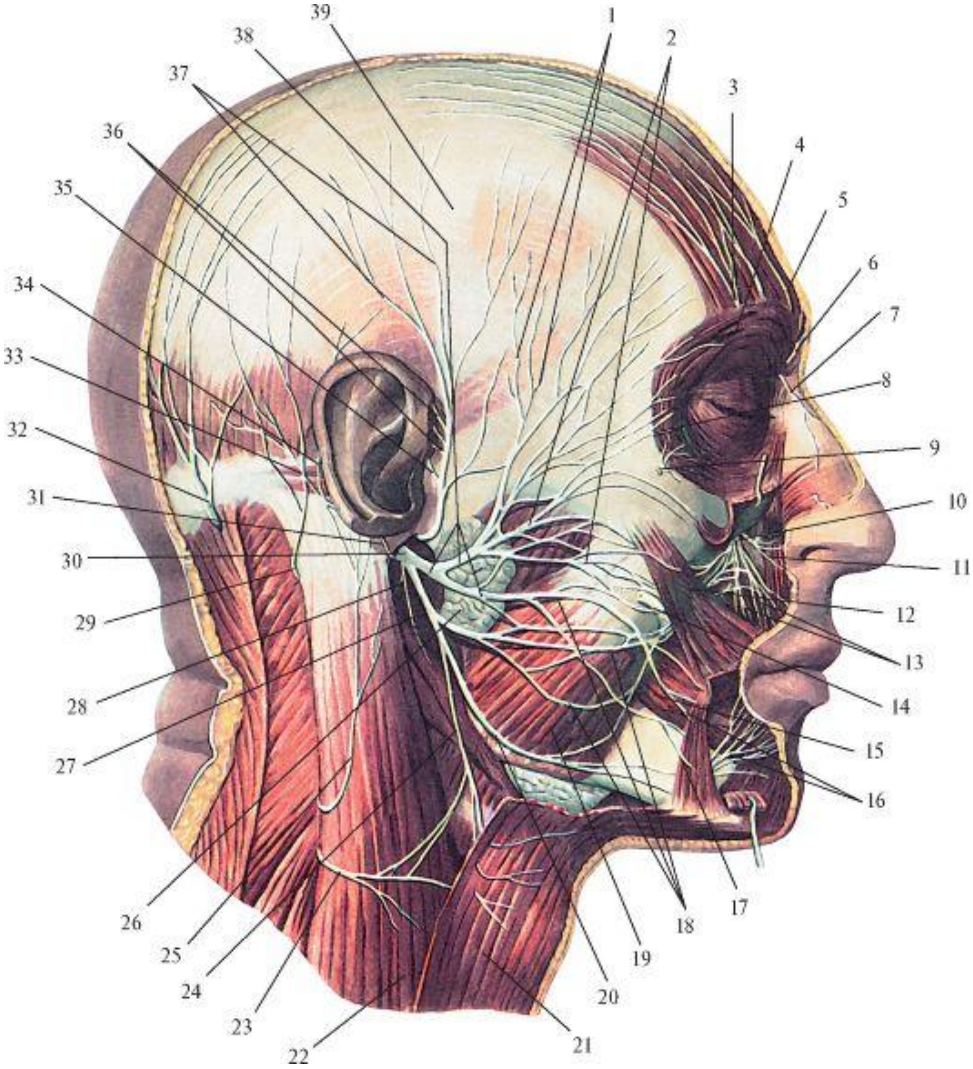

Топография и ветви лицевого нерва. Вид справа.

1 - **височные ветви лицевого нерва** (VII),
2 - **скуловые ветви лицевого нерва** (VII),
3 - латеральная ветвь надглазничного нерва (V),
5 - медиальная ветвь надглазничного нерва (V),
6 - надблоковый нерв (V),
8 - вековые ветви (V),
9 - скулолицевая ветвь скулового нерва (V),
10 - подглазничный нерв (V),
11 - наружные носовые ветви подглазничного нерва (V),
13 - верхние губные ветви (V),
16 - нижние губные ветви подбородочного нерва (V),
18 - **щечные ветви лицевого нерва** (VII),
20 - **краевая ветвь нижней челюсти** (VII),
23 - поперечный нерв шеи (pl. cervicalis),
24 - **шейная ветвь лицевого нерва** (VII) ,
25 - большой ушной нерв (pl. cervicalis),
27 - **шилоподъязычная ветвь лицевого нерва** (VII),
28 - **двубрюшная ветвь лицевого нерва** (VII) ,
29 - малый затылочный нерв (pl. cervicalis),
30 - **основной ствол лицевого нерва** (VII),
31 - **задний ушной нерв** (VII),
32 - большой затылочный нерв (r. posterior C_{II}),
33 - **затылочная ветвь заднего ушного нерва** (VII),
34 - **ушная ветвь заднего ушного нерва** (VII),
35 - ушно-височный нерв (V),
36 - передние ушные нервы (V),
37 - поверхностные височные ветви ушно-височного нерва (V),
38 - **околоушное сплетение** (VII)

ВЕТВИ ПРОМЕЖУТОЧНОГО НЕРВА, *n. intermedius*:

БАРАБАННАЯ СТРУНА И БОЛЬШОЙ КАМЕНИСТЫЙ НЕРВ

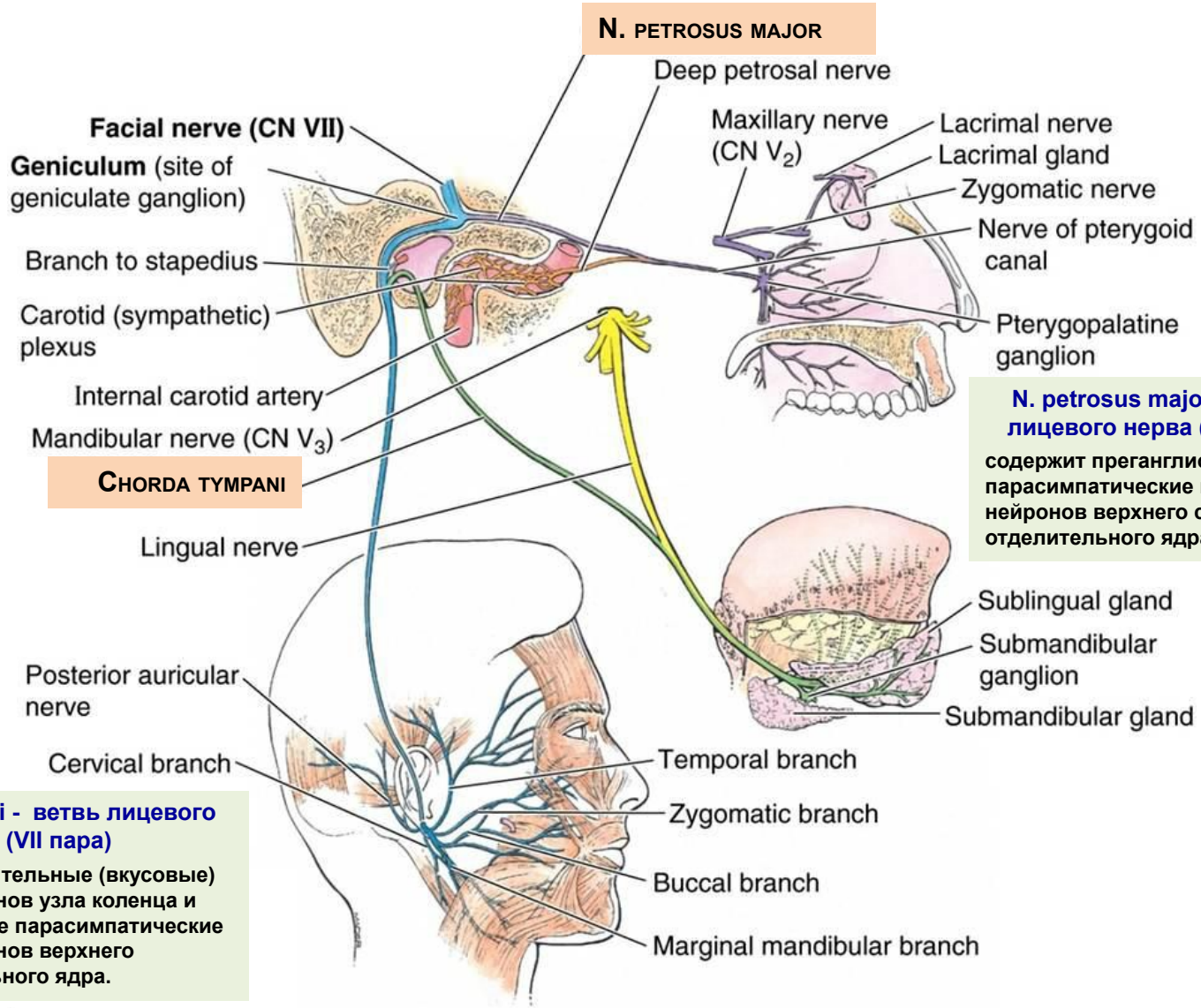

N. petrosus major- ветвь лицевого нерва (VII пара)

содержит преганглио-нарные парасимпатические волокна от нейронов верхнего слюно-отделительного ядра.

Chorda tympani - ветвь лицевого нерва (VII пара)

содержит чувствительные (вкусовые) волокна от нейронов узла коленца и преганглионарные парасимпатические волокна от нейронов верхнего слюноотделительного ядра.

ЛИЦЕВОЙ НЕРВ, *n. facialis* (схема)

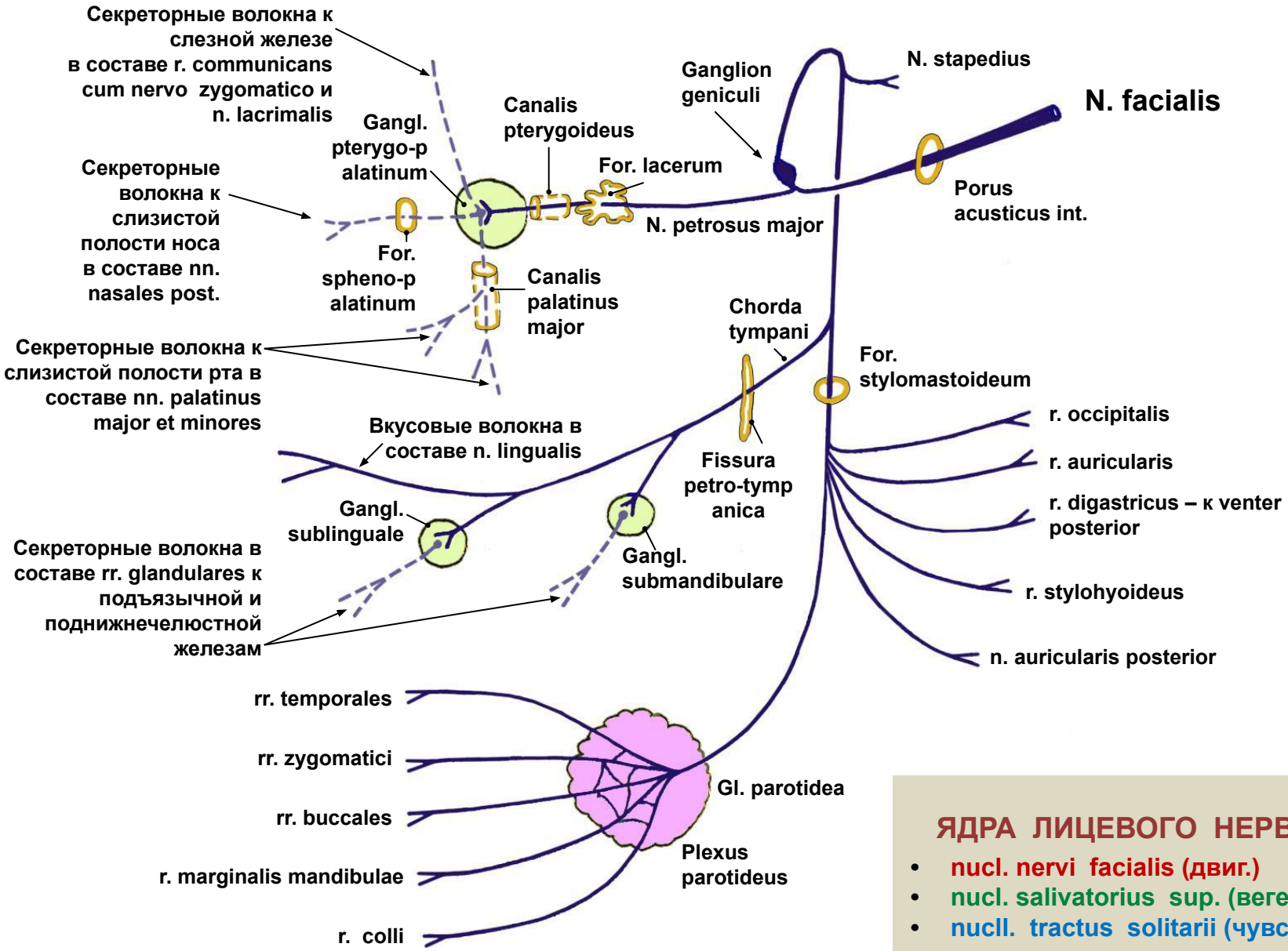

ЯДРА ЛИЦЕВОГО НЕРВА:

- nucl. nervi facialis (двиг.)
- nucl. salivatorius sup. (вегетат.)
- nucll. tractus solitarii (чувств.)

БРАНХИОГЕННЫЕ ЧЕРЕПНЫЕ НЕРВЫ

Языкоглоточный нерв, *n. glossopharyngeus* (IX пара)

Ядра языкоглоточного нерва

- Nucl. salivatorius inf.
- Nucl. ambiguus
- Nucl. tractus solitarii

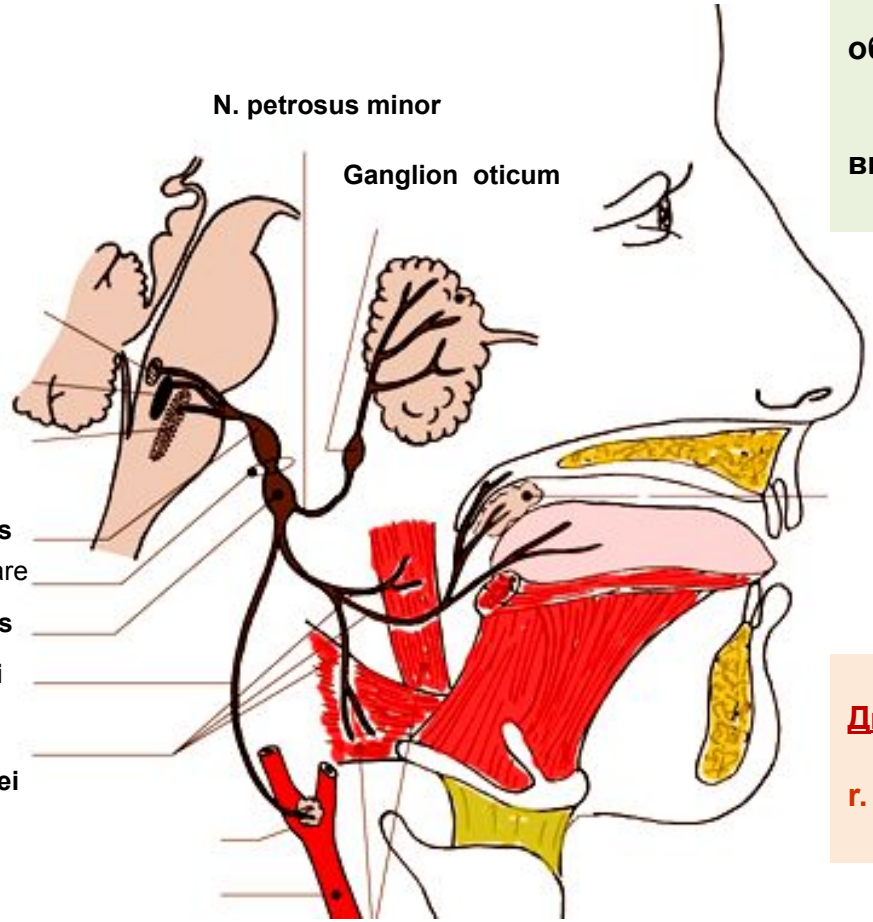

Сенсорная иннервация

общая: rr. tonsillares
rr. pharyngei

вкусовая: rr. linguales

Двигательная иннервация:

r. musculi stylopharyngei

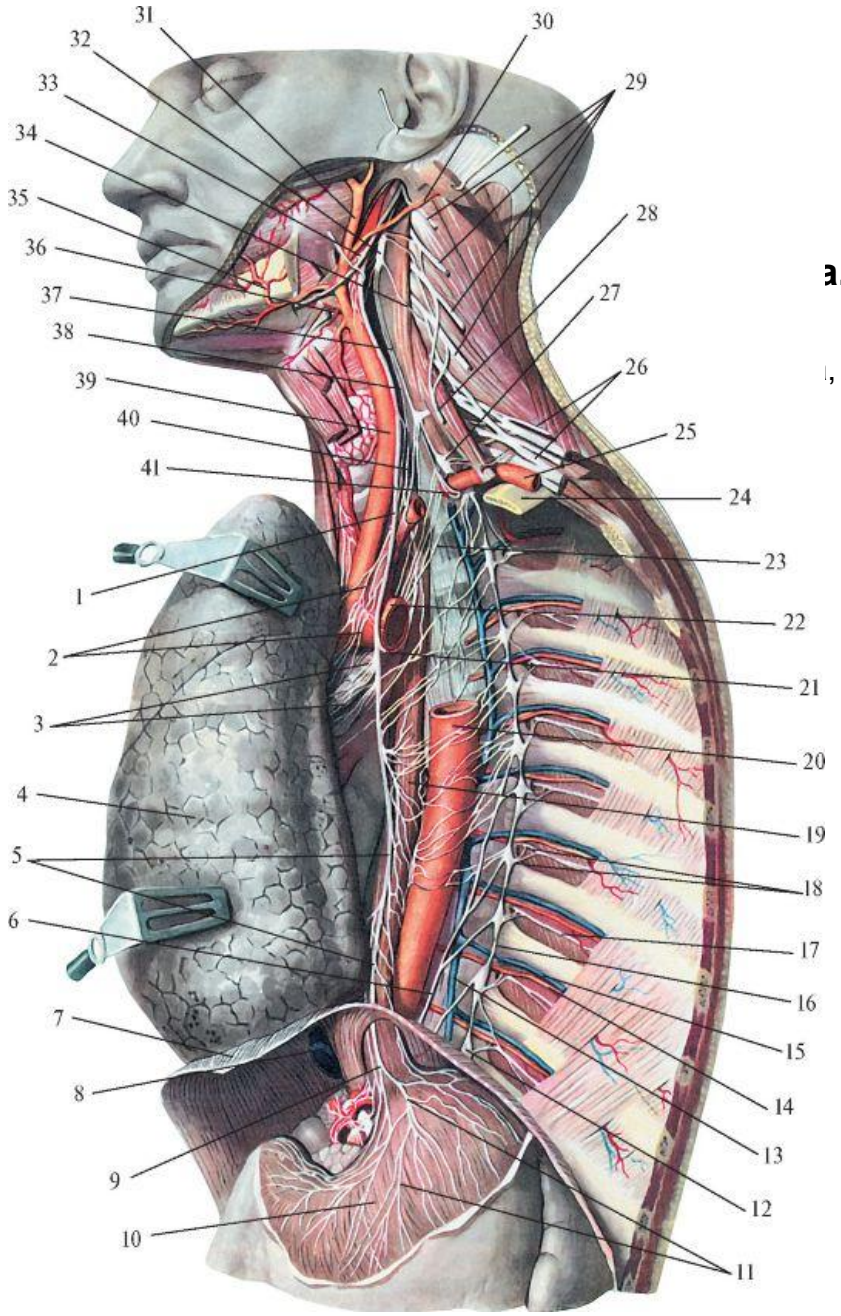

БРАНХИОГЕННЫЕ ЧЕРЕПНЫЕ НЕРВЫ

Блуждающий нерв, *n. vagus* (X пара)

Топография левого блуждающего нерва и его ветвей **(см. подробнее: Михайлов С.С. с соавт. «Анатомия человека»)**

1 - **блуждающий нерв**,
2 - **грудные сердечные ветви блуждающего нерва**,
3 - **легочные ветви блуждающего нерва**,
4 - левое легкое,
5 - **пищеводное сплетение блуждающего нерва**,
6 - большой внутренностный нерв,
7 - диафрагма,
8 - нижняя полая вена,
9 - **передний ствол блуждающего нерва**,
10 - желудок,
11 - **передние желудочные ветви**,
13 - полунепарная вена,
14,15 - задняя межреберная артерия и задняя межреберная вена,
16 - грудной отдел симпатического ствола,
19 - пищевод,
20 - грудная аорта,
21 - возвратный гортанный нерв,
22 - дуга аорты,
23 - нижний шейный сердечный нерв,
24 - I ребро,
25 - подключичная артерия,
26 - плечевое сплетение,
27 - шейно-грудной (звездчатый) узел,
28 - диафрагмальный нерв (отрезан),
29 - шейное сплетение,
30 - затылочная артерия,
31 - наружная сонная артерия,
32 - верхний шейный узел симпатического ствола,
33 - внутренняя сонная артерия,
35 - лицевая артерия,
37 - шейный отдел симпатического ствола,
38 - верхний шейный сердечный нерв,
39 - общая сонная артерия,
40 - средний шейный сердечный нерв.

БЛУЖДАЮЩИЙ НЕРВ: СЕРДЕЧНЫЕ И ГОРТАННЫЕ ВЕТВИ

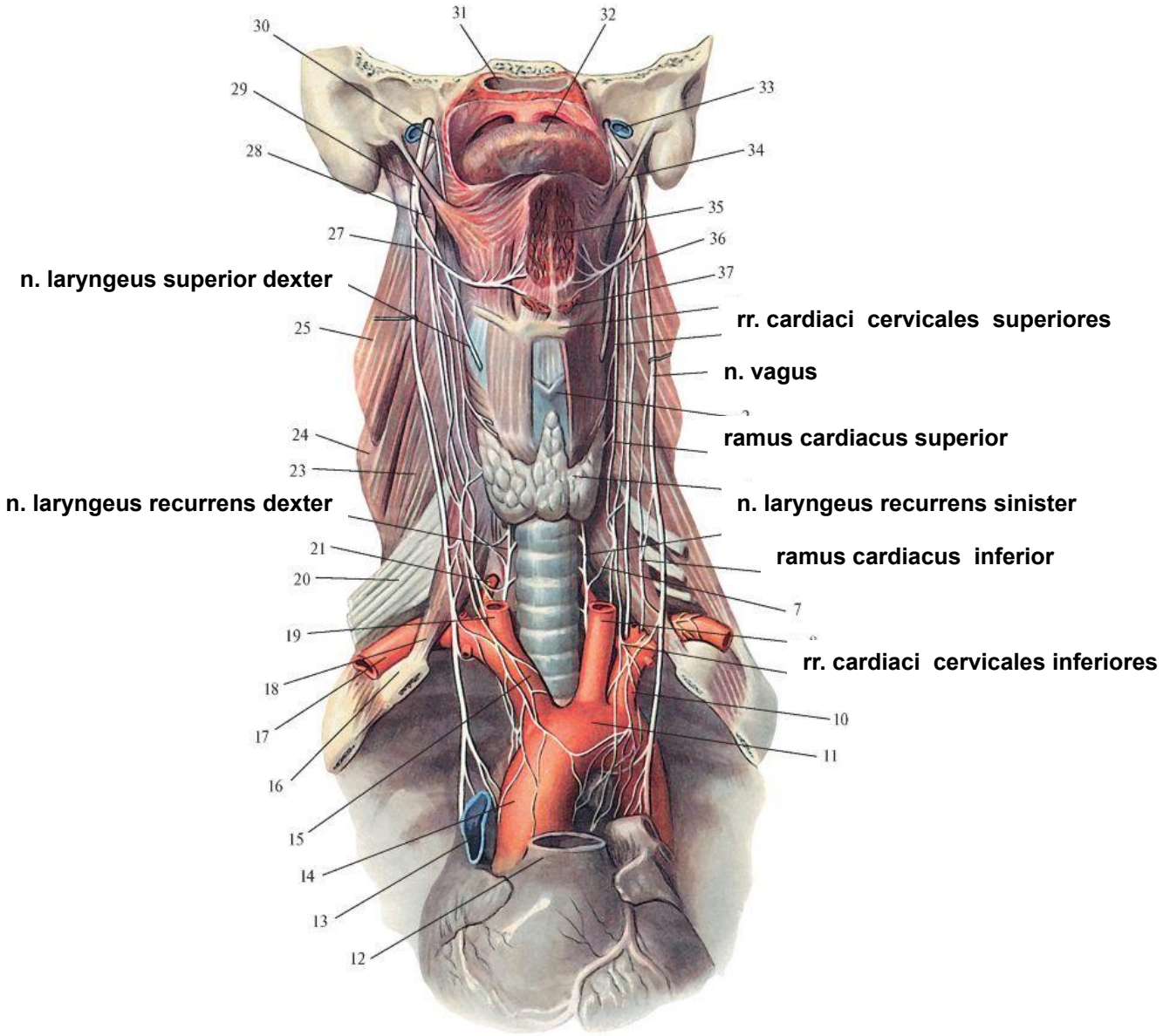

БЛУЖДАЮЩИЕ СТВОЛЫ

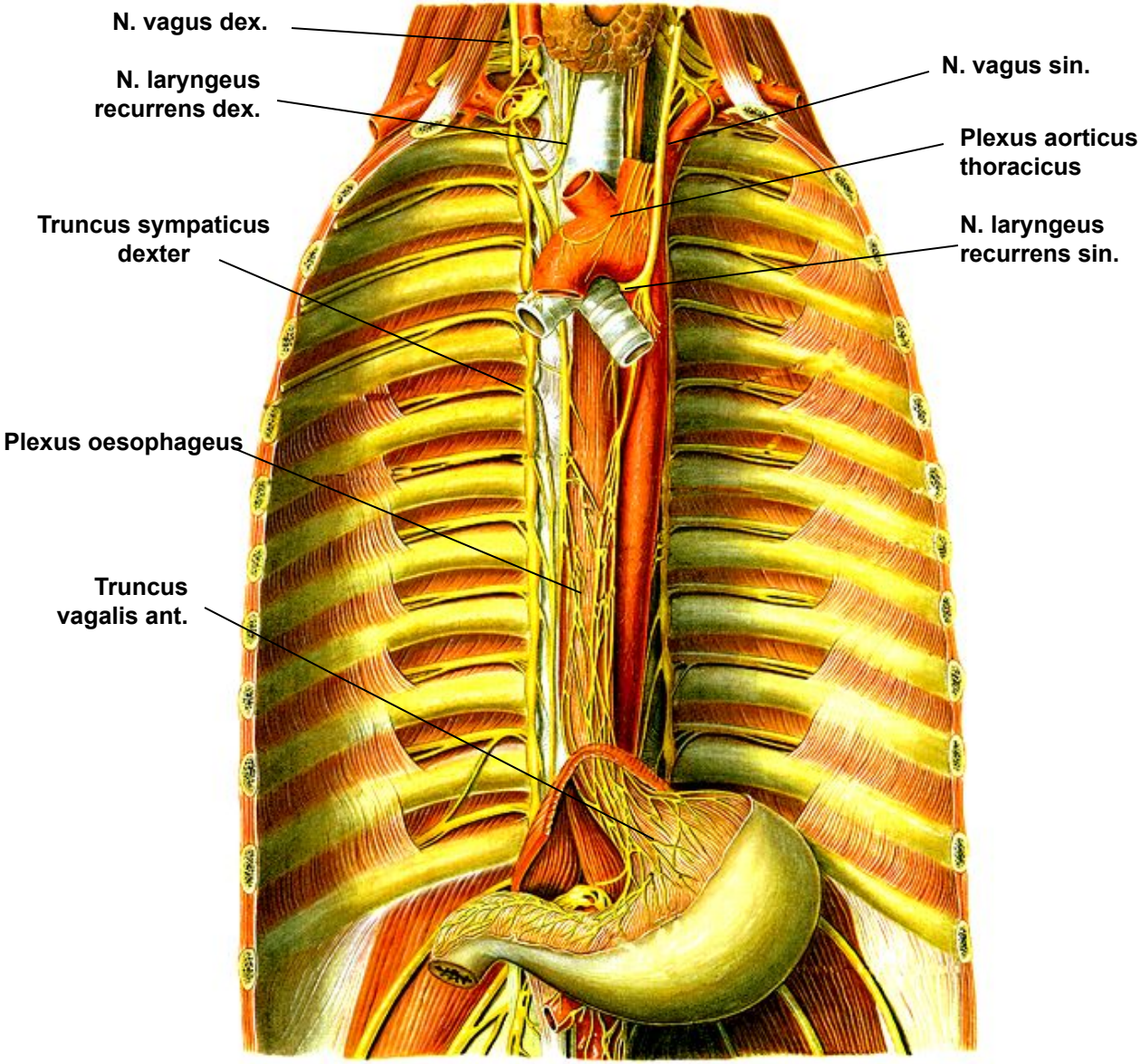

БЛУЖДАЮЩИЙ НЕРВ, *n. vagus* (схема)

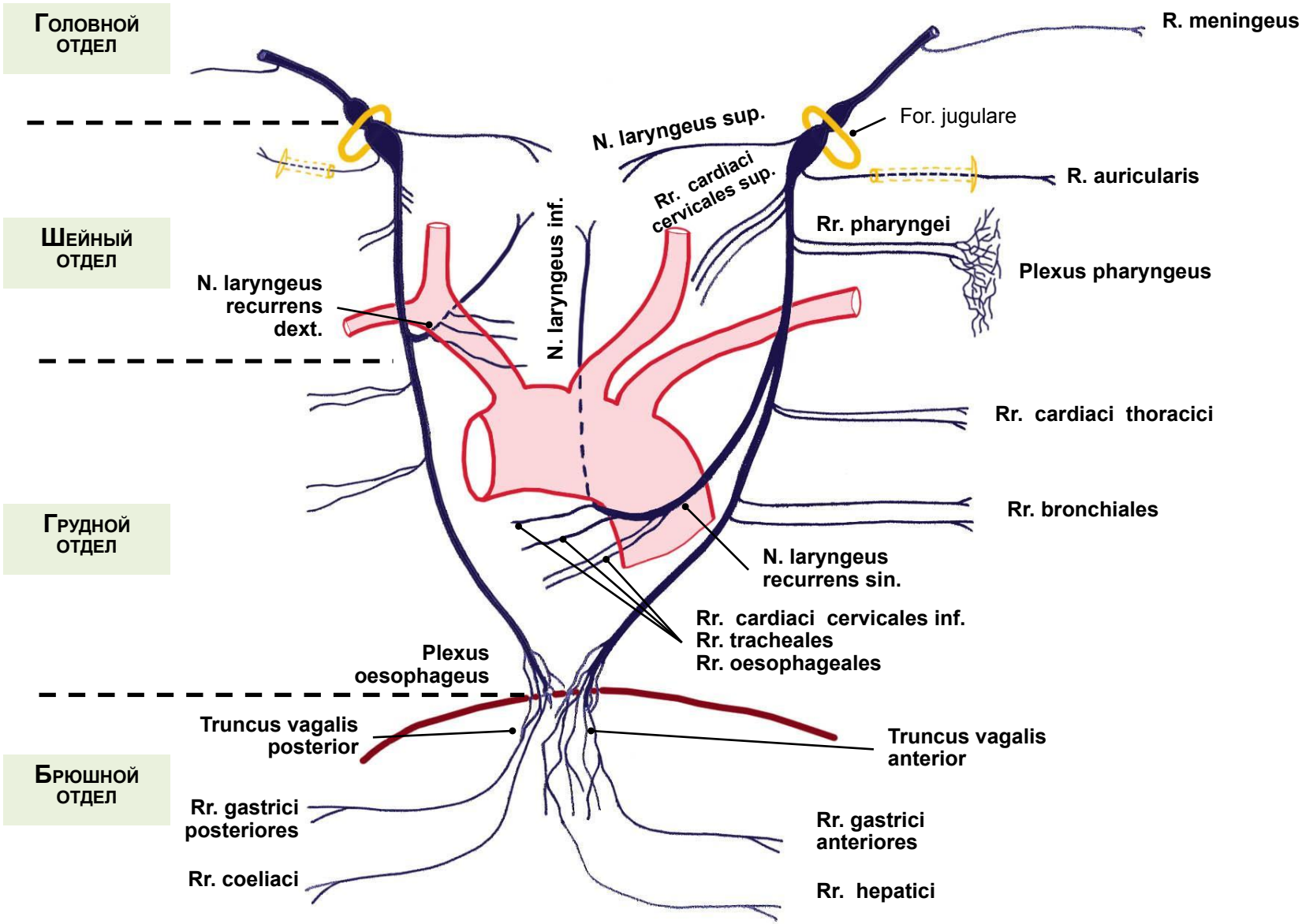

Добавочный нерв, *n. accessorius* (XI)

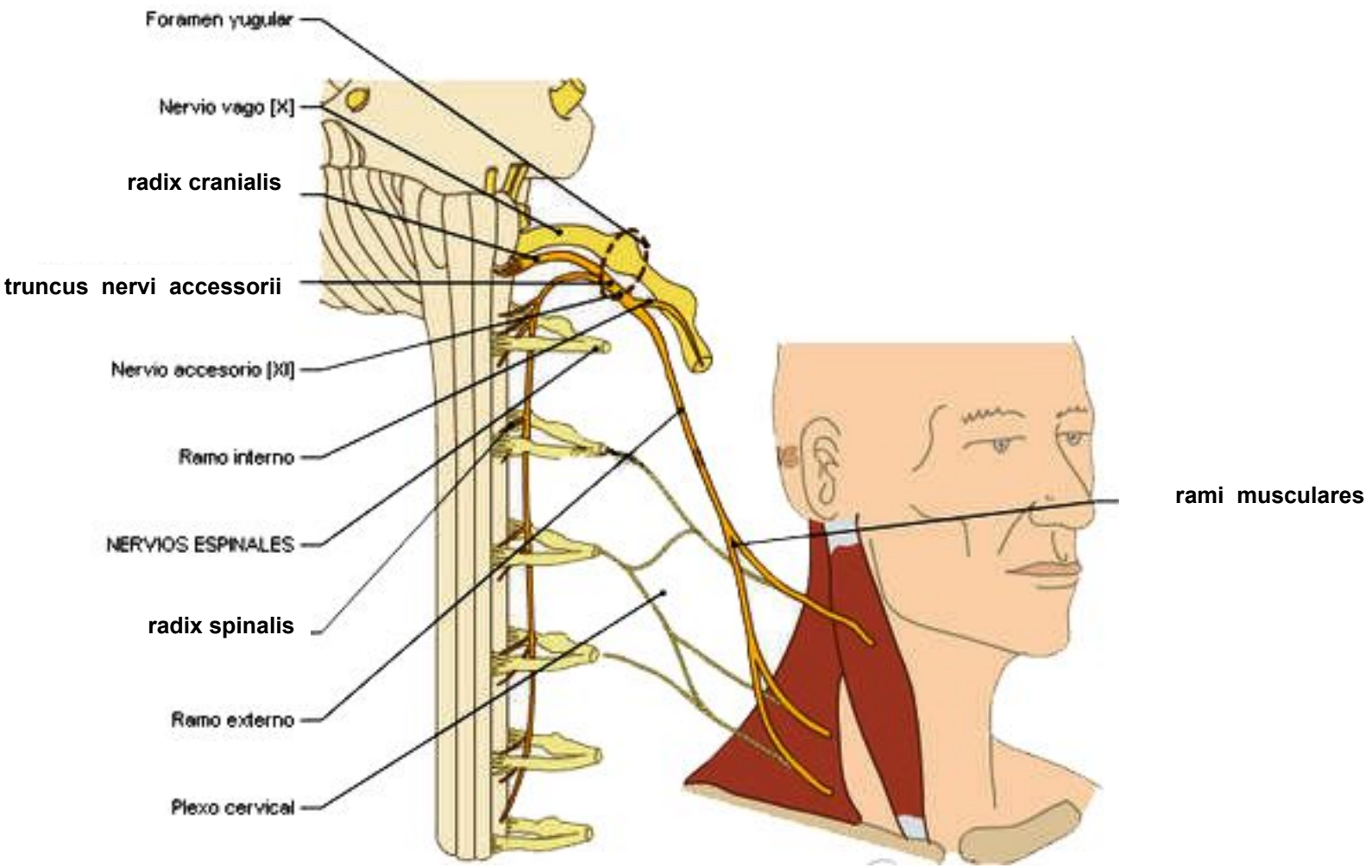

ЧЕРЕПНЫЕ НЕРВЫ, СВЯЗАННЫЕ С БОЛЬШИМ МОЗГОМ И ПРОМЕЖУТОЧНЫМ МОЗГОМ

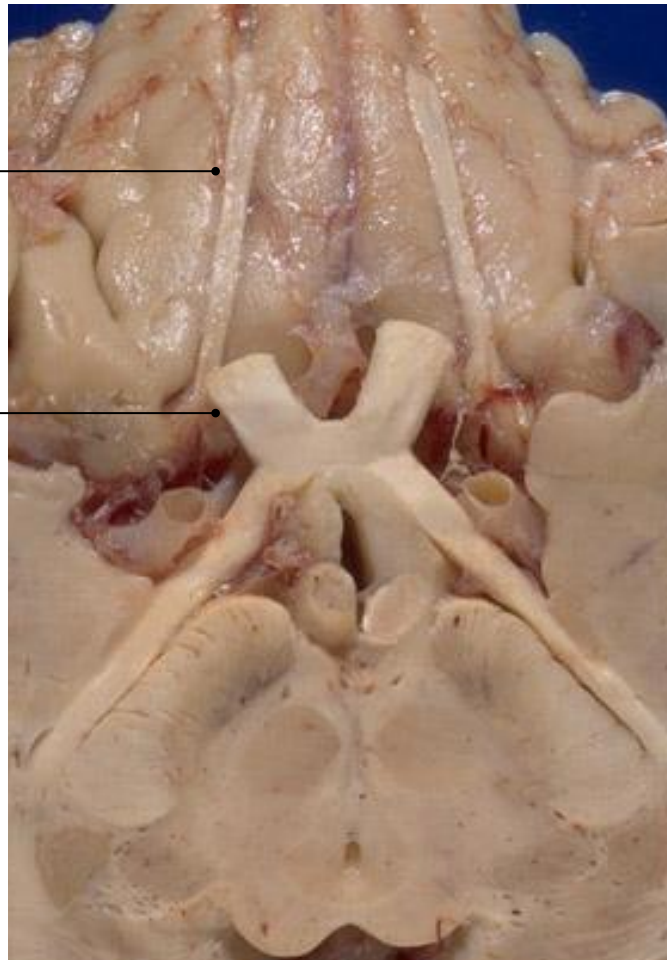

I и II пары черепных нервов

на самом деле представляют собой нервные тракты, состоящие из аксонов нейронов, лежащих в специализированных периферических чувствительных нервных центрах - обонятельных луковицах и сетчатке.

СЕНСОРНЫЕ НЕРВЫ: обонятельный нерв, *n. olfactorius* (I)

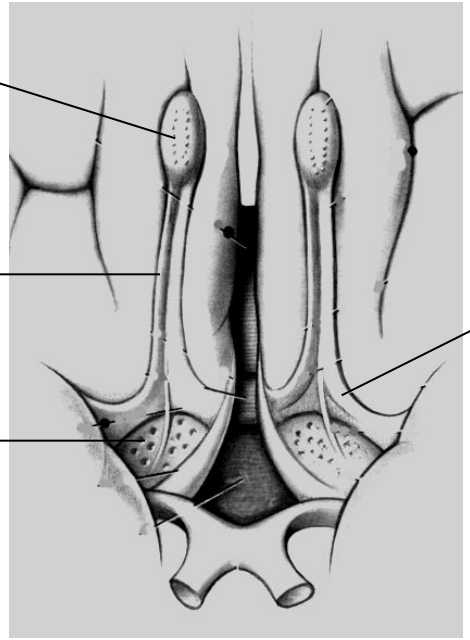

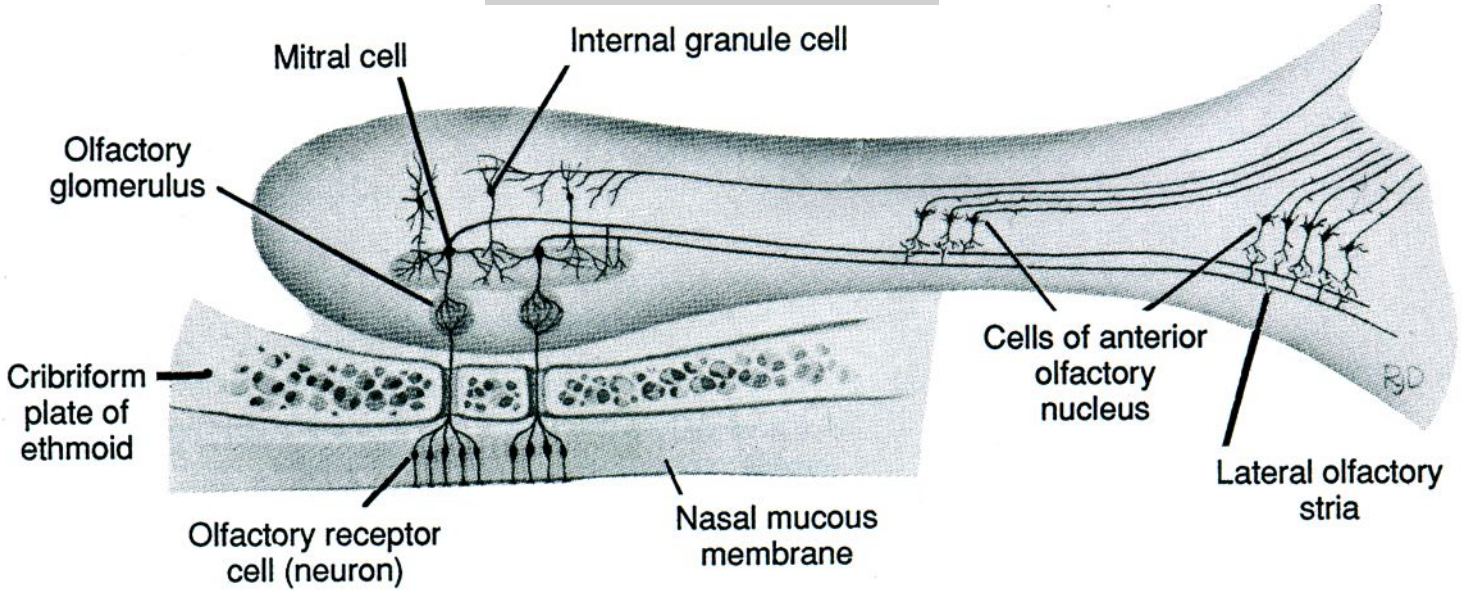

СЕНСОРНЫЕ НЕРВЫ: зрительный нерв, *n. opticus* (II)

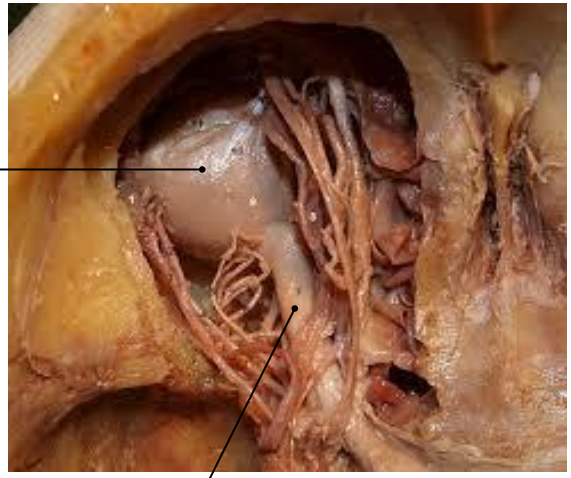

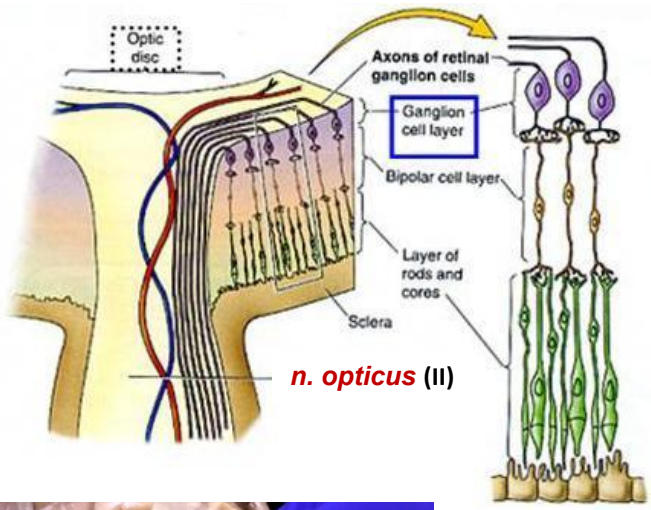

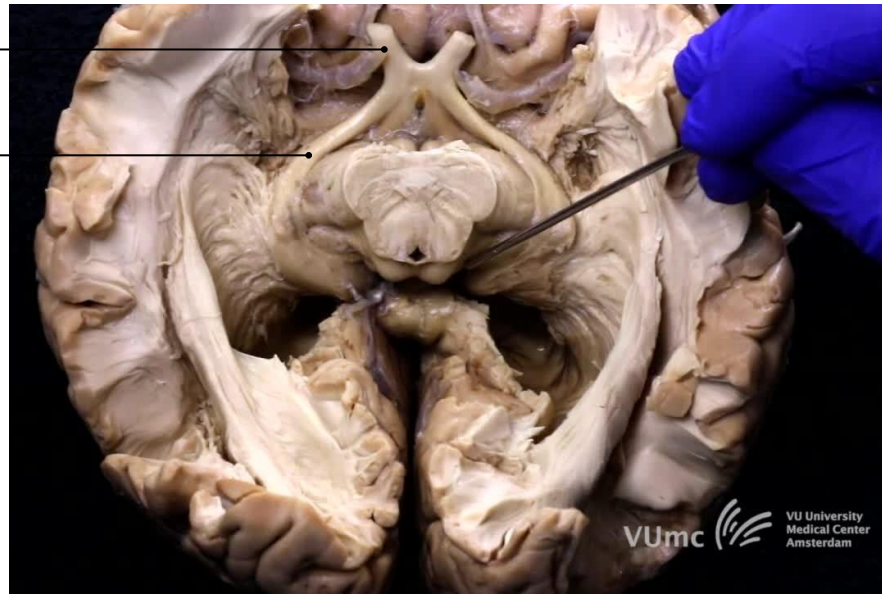

СЕНСОРНЫЕ НЕРВЫ: преддверно-улитковый нерв, *n. vestibulocochlearis* (VIII)

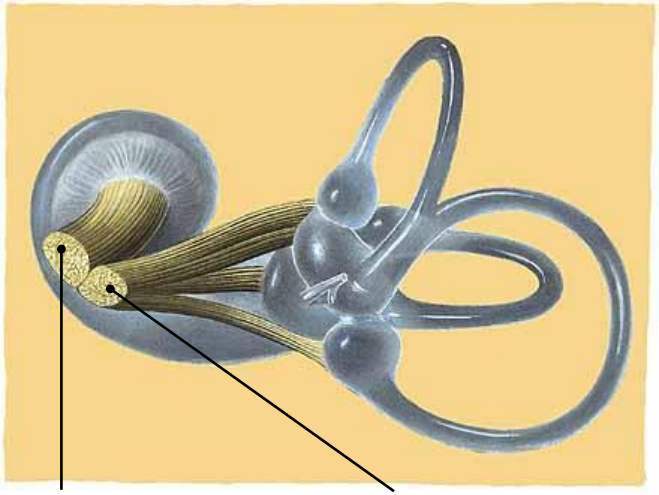

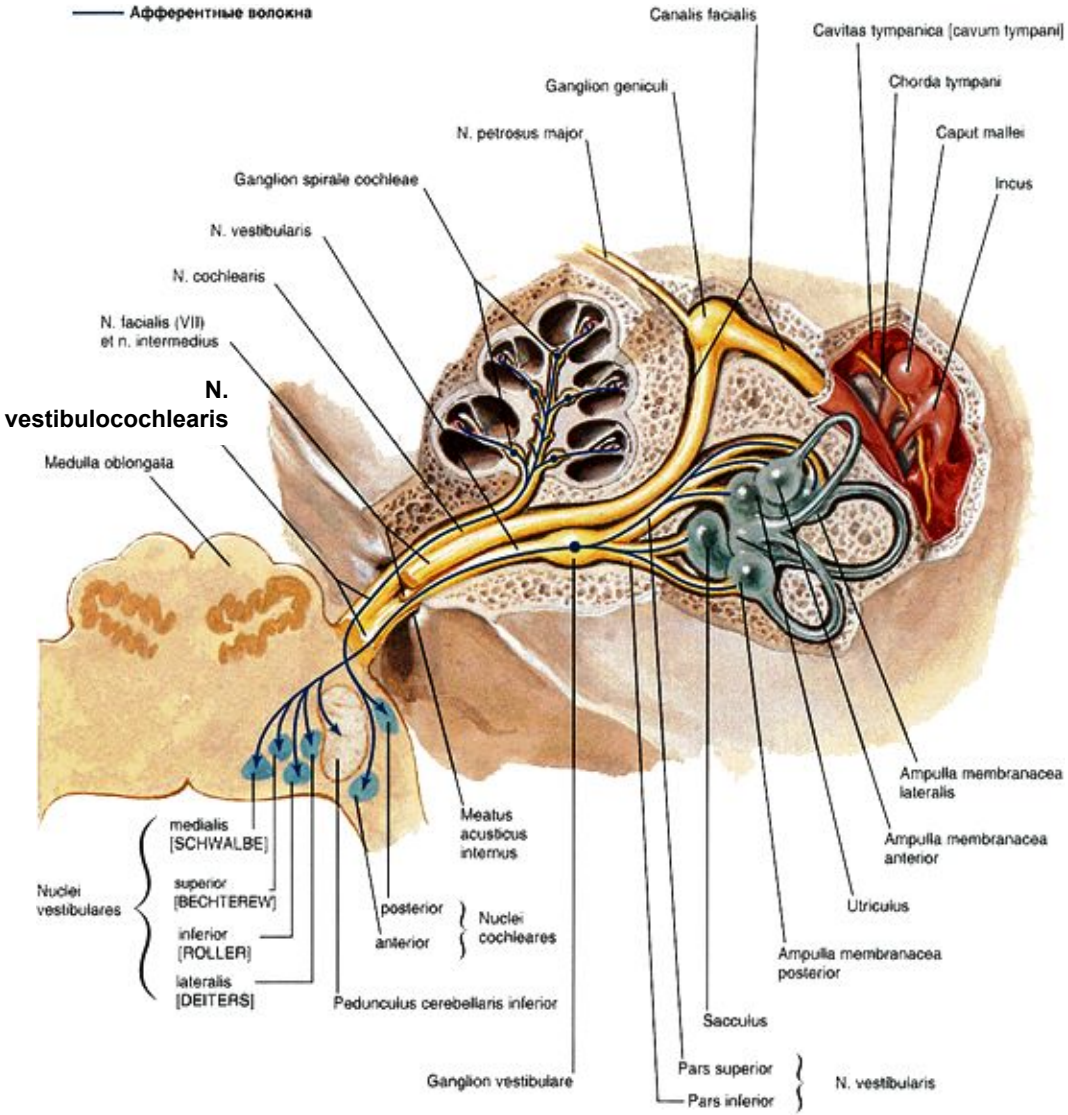

Удачи!