Лекция 2.

Система скелета. Кость как орган. Развитие костей туловища и конечностей.

Заведующий кафедрой анатомии человека
профессор А.К. Усович

План лекции

- **Классификация опорно-двигательного аппарата**
- **Химический состав и физические свойства кости**
- **Строение кости**
- **Классификация костей**
- **Развитие и рост костей у человека**
- **Способы окостенения**
- **Влияние социобиологических факторов на развитие и строение скелета**
- **Кость в рентгеновском изображении**
- **Развитие позвоночного столба, ребер и грудины**
- **Старческие изменения костей скелета туловища**
- **Варианты строения и аномалии костей скелета туловища**
- **Развитие скелета верхних и нижних конечностей их варианты строения и аномалии.**
- **Сходства и различия в строении скелета верхних и нижних конечностей.**

Классификация опорно-двигательного аппарата

Опорно-двигательный аппарат - совокупность структур, обеспечивающих перемещения всего тела и его частей в окружающем пространстве. Основные его **функции** - осуществление движения и обеспечение опоры.

Опорно-двигательный аппарат делят на 2 части: ***пассивную*** (кости и их соединения, выполняющие функции рычагов, и ***активную*** (скелетные мышцы, обеспечивающие перемещения этих рычагов).

Общая характеристика скелета человека

Скелет, ***skeleton*** (от греч. *skeletos – высохший, высушенный, иссохший*) представляет собой совокупность отдельных костей, соединенных в определенном порядке посредством соединительной, хрящевой и костной тканей. Для изучения обычно используются специально обработанные, мацерированные (высушенные и обезжиренные) кости, искусственно соединенные между собой. Суммарная масса мацерированных костей составляет 5 – 6 кг (8 – 10% от массы всего тела). Масса костей живого человека составляет 15 – 20% массы его тела. Скелет и образующие его кости выполняют в организме механические (*опора, движение, защита*) и биологические (*обмен веществ – являются депо минеральных веществ; кроветворение*) функции.

Функции скелета

- **Опорная** - кости поддерживают прикрепляющиеся к ним мягкие ткани и органы (мышцы, фасции, внутренние органы). Благодаря скелету тело человека, находясь в условиях земного тяготения - гравитации, занимает определенное положение в пространстве.
- **Движения** обеспечиваются потому, что кости образуют рычаги, приводимые в движение мышцами.
- **Защитная** - скелет образует вместилища для органов, защищает их от внешних воздействий.
- **Обменная** - в костях содержится 98% всех неорганических веществ организма: кальций, фосфор, магний и др., а также микроэлементы: медь, стронций, цинк, бериллий, алюминий, барий, кремний, фтор. Всего их более 30.
- **Кроветворная** - наличие в кости красного костного мозга, являющегося источником стволовых клеток крови.

Классификация скелета

По расположению весь скелет разделяют на **осевой скелет, skeleton axiale** (позвоночный столб, грудная клетка и череп) и **добавочный скелет, skeleton appendiculare** (кости верхних и нижних конечностей).
В составе скелета 208-210 (до 300) костей, из них 33-34 непарные, остальные парные.

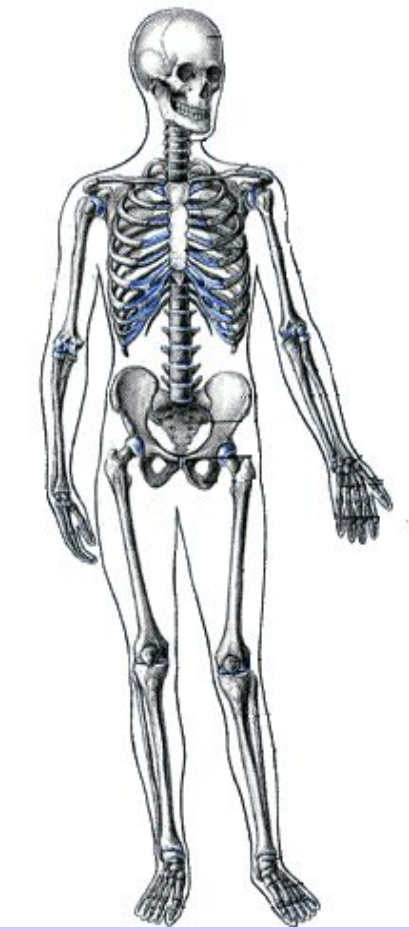

Кость как орган

Любая **кость** (*от. лат. os, ossis*) -
как орган живого организма имеет определенную форму, выполняет характерные для нее функции и состоит из разных тканей, основной и главнейшей среди них является костная.

3. Химический состав и физические свойства кости

Костная ткань в живом организме содержит ~**50% воды**, **28,15 % органических** веществ, из которых 19,75% составляют жиры, и **21,85% неорганических** веществ. Высушенная кость (мацерированная) состоит на **1/3** из **органических** и на **2/3** из **неорганических** веществ.

Прочность кости **обеспечивается единством органических и неорганических веществ**, а также **конструкцией** костной ткани. Если кость подвергнуть действию кислоты, то соли кальция растворятся, а органические вещества сохранятся. Кость при этом сохранит свою форму, но станет мягкой и эластичной. Если из кости удалить органические вещества, то форма кости также сохранится, но она становится ломкой, хрупкой.

4. Строение кости

Остеон - структурная единица кости - совокупность костных пластинок, расположенных концентрически, в виде тонких трубочек, вставленных одна в другую. Внутренняя из пластинок окружает центральный (гаверсов) канал, в котором расположены сосуды и нервы. Пластинки состоят из коллагеновых волокон и белковой природы основного вещества, пропитанного минеральными веществами. В пластинках полости в которых находятся клетки - остеоциты.

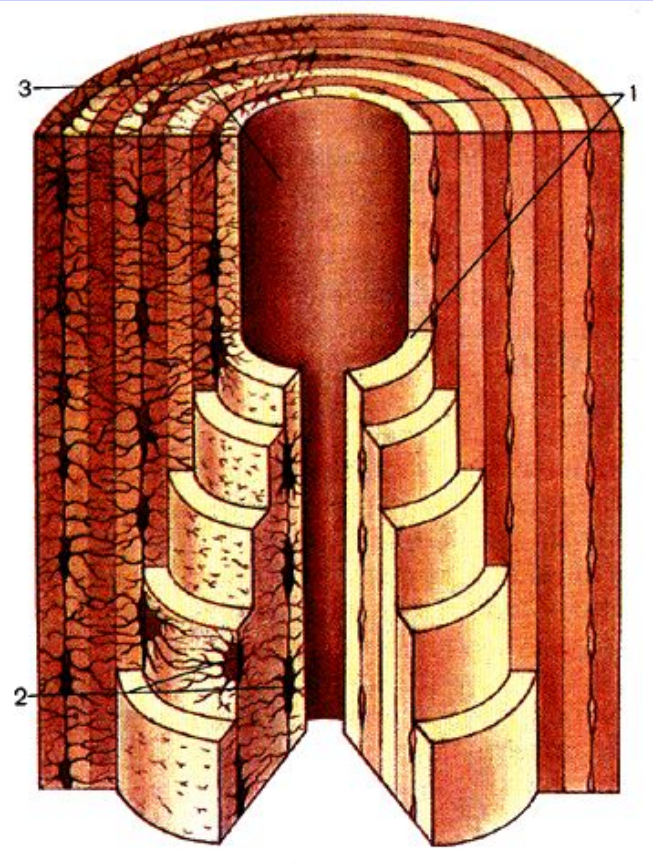

Виды костной ткани

Различают: ***компактное вещество, substantia compacta***, в котором трабекулы плотно прилежат друг к другу и ***губчатое*** *(трабекулярное)* ***вещество***, ***substantia spongiosa*** *(trabecularis)*, пористое, построенное из костных балок с ячейками между ними, по виду напоминающее губку (от греч. *spongia – губка*).
Из остеонов образуются ***перекладины, trabeculae.***

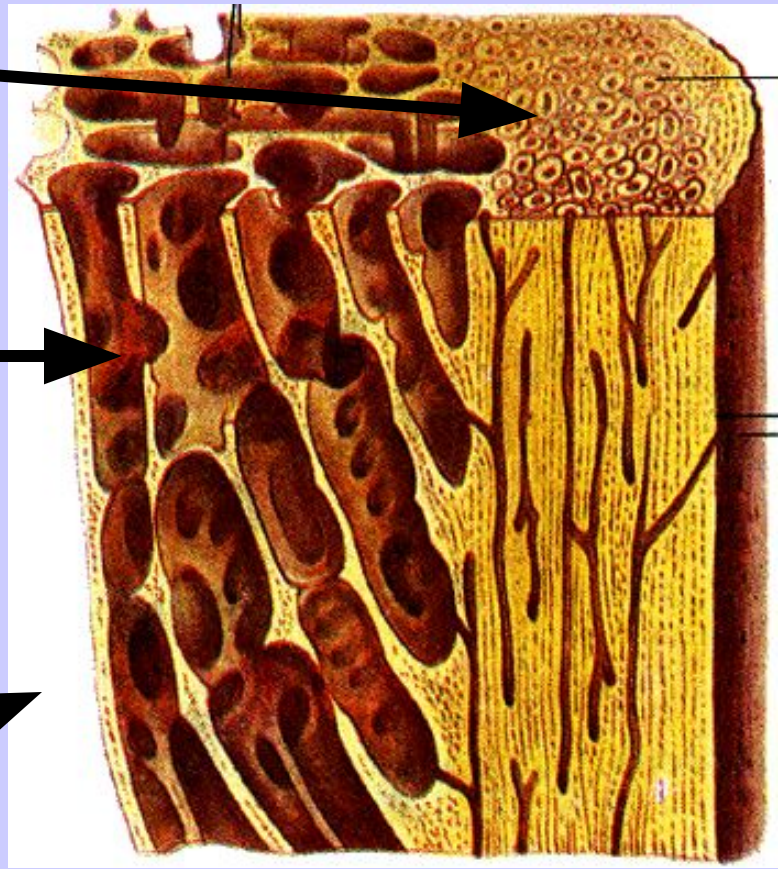

Конструкция костной ткани

Кости испытывают нагрузку давления и тяги мышц. Трабекулы располагаются по линиям сжатия и растяжения.
Губчатое вещество расположено в тех участках кости, где при большом объеме требуется сохранить прочность и вместе с тем легкость кости. Поэтому **ориентация костных трабекул имеет вид арочной конструкции**.
Кости могут выдерживать нагрузку, во много раз превышающую массу тела. Бедренная кость выдерживает осевую нагрузку в 1,5 т, большеберцовая - 1,6-1,8 т.

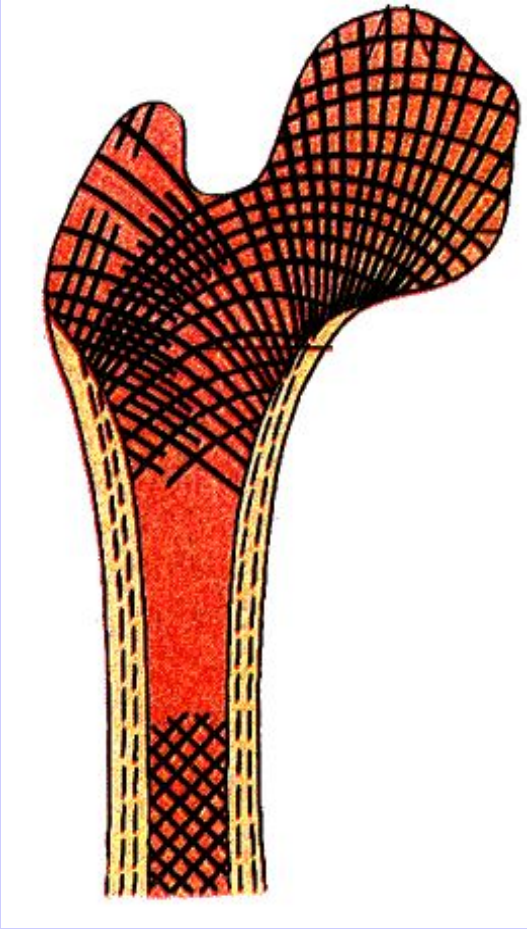

Конструкция костной ткани

Вероятно поэтому, с проксимального эпифиза большеберцовой кости "срисовал" французский инженер Эйфель арочную конструкцию своей знаменитой башни, которая украшает Париж уже более 300 лет.

Конструкция кости

Снаружи кость покрыта ***надкостницей, periosteum.*** Надкостница – тонкая прочная соединительнотканная пластинка, которая богата кровеносными и лимфатическими сосудами, нервами. В ней можно выделить **2 слоя**. Наружный слой надкостницы ***волокнистый***, внутренний - ростковый, ***камбиальный***, прилежит непосредственно к костной ткани. За счет внутреннего слоя надкостницы образуются молодые костные клетки (остеобласты), обеспечивающие рост костной ткани.

Конструкция кости

Внутри диафиза трубчатых костей - ***костномозговая полость, cavitas medullaris,*** в которой и ячейках губчатого вещества, находится костный мозг. У плодов и новорожденных во всех костях содержится ***красный костный мозг, medulla ossium rubra.*** У взрослого он содержится только в ячейках губчатого вещества плоских костей, в губчатых костях, эпифизах трубчатых костей. В костномозговой полости диафизов трубчатых костей находится ***желтый костный мозг, medulla ossium flava.***

Классификация костей
А- по форме

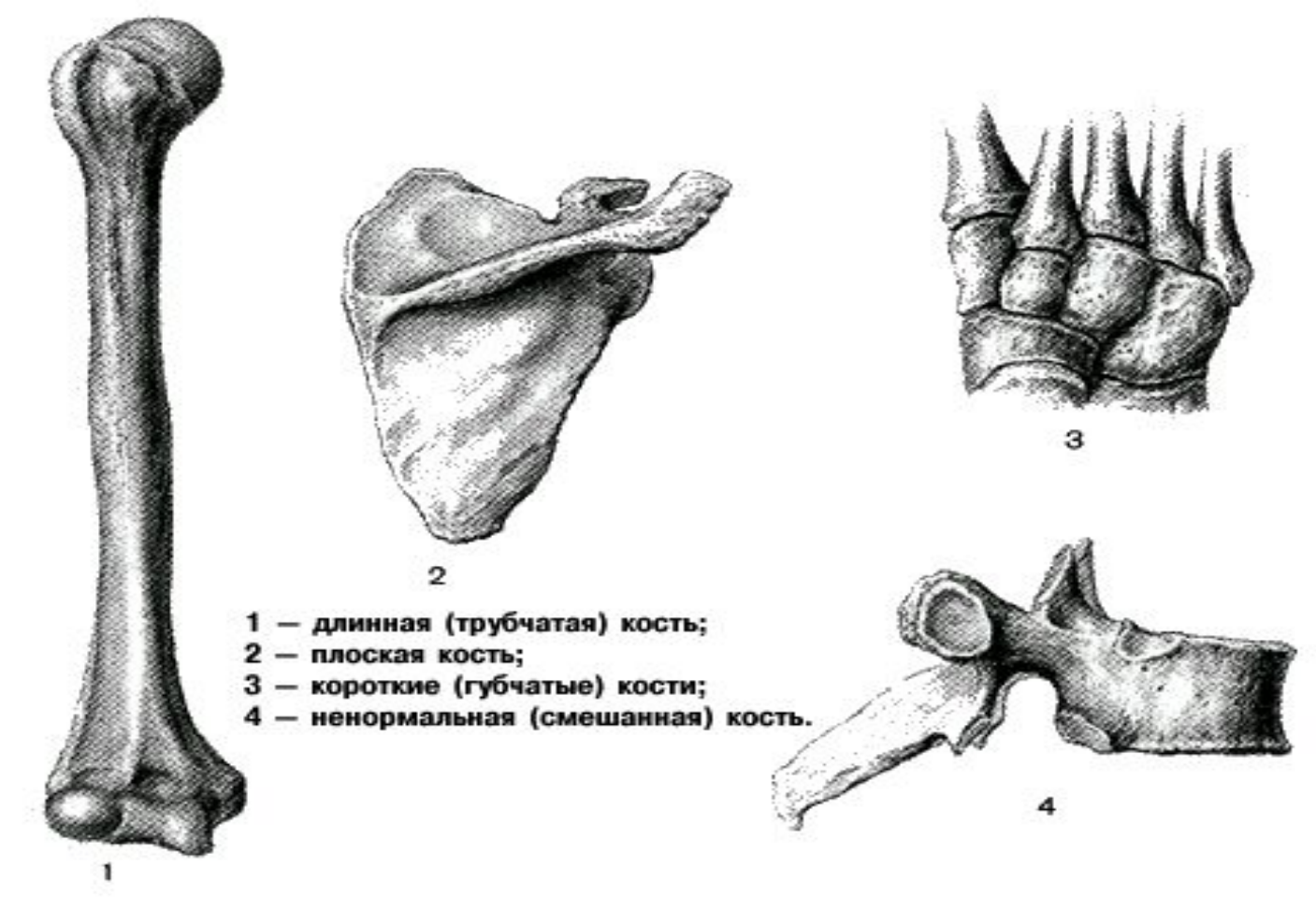

Классификация костей
Б- по расположению

- Кости черепа
- Кости туловища
- Кости верхних конечностей
- Кости нижних конечностей

Развитие и рост костей у человека

В развитии скелета человека, выделяют **3 стадии**: ***перепончатую, хрящевую и костную***. Первым элементом перепончатого скелета является спинная струна – *хорда (chorda dorsalis*), которая появляется на стадии образования зародышевых листков. Перепончатая матрица скелета образуется вокруг хорды из склеротома мезодермы и прилежащих к нему клеток мезенхимы (**1-я**, перепончатая стадия развития скелета). Затем происходит замещение эмбриональной соединительной ткани хрящом (**2-я**, хрящевая, стадия развития скелета). **3-я**, костная стадия развития скелета начинается на 6-8-й неделе эмбриогенеза, когда у человека начинает появляться костная ткань.

Классификация костей по развитию

Первичные кости - окостенение происходит на месте опорной эмбриональной соединительной ткани (перепончатый остеогенез), минуя стадию хряща (кости свода черепа, кости лица, часть ключицы).

Вторичные кости - развиваются на основе хряща, напоминающего по своей форме кость взрослого человека (хрящевой остеогенез). Это кости туловища, конечностей, основания черепа.

Способы окостенения

1. **Эндесмальное** окостенение (*от греч. en - внутри, desmos - связка*) - первичные кости.
2. **Перихондральное** окостенение (*от греч. peri - вокруг, chondros - хрящ*) - вторичные кости за счет надхрящницы.
3. **Энхондральное** окостенение (*от греч. endo - внутри, chondros - хрящ*) - внутри вторичных костей.
4. **Периостальное** окостенение -из надкостницы

Влияние социобиологических факторов на развитие и строение скелета

- Строение кости соответствует ее месту в организме и назначению, направлению силы тяги действующих на нее мышц.
- Кость отличается большой пластичностью. Физическая нагрузка оказывает формообразующее воздействие на кость, укрепляя кости
- При постоянной физической нагрузке на кость развивается ее рабочая гипертрофия: компактное вещество утолщается, костномозговая полость суживается. Гиподинамия приводит к истончению компактного вещества, перестройке архитектуры трабекул, к ослаблению кости.
- Перестройка костной ткани происходит благодаря протеканию 2-х процессов: разрушению (резорбции) и образованию новых костных клеток и межклеточного вещества.

Определение П.Ф.Лесгафта

Костная система человеческого организма устроена таким образом, что при наибольшей легкости она представляет наибольшую крепость и всего лучше в состоянии противодействовать влиянию толчка и сотрясения. Рычаги, входящие в состав этой системы у человека приноровлены больше к ловким и быстрым движениям, чем к проявлению большой силы.

Кость в рентгеновском изображении

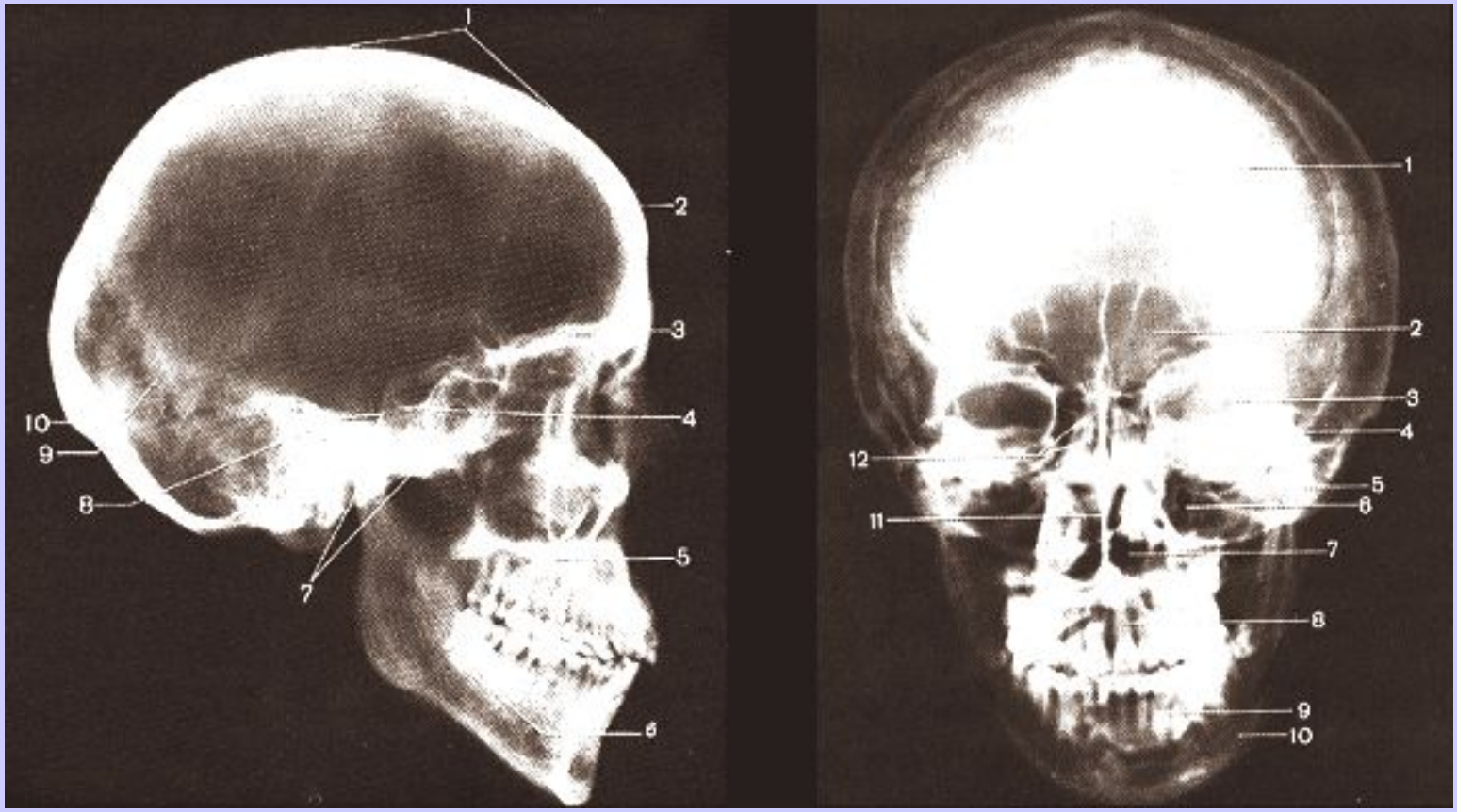

Развитие позвоночника

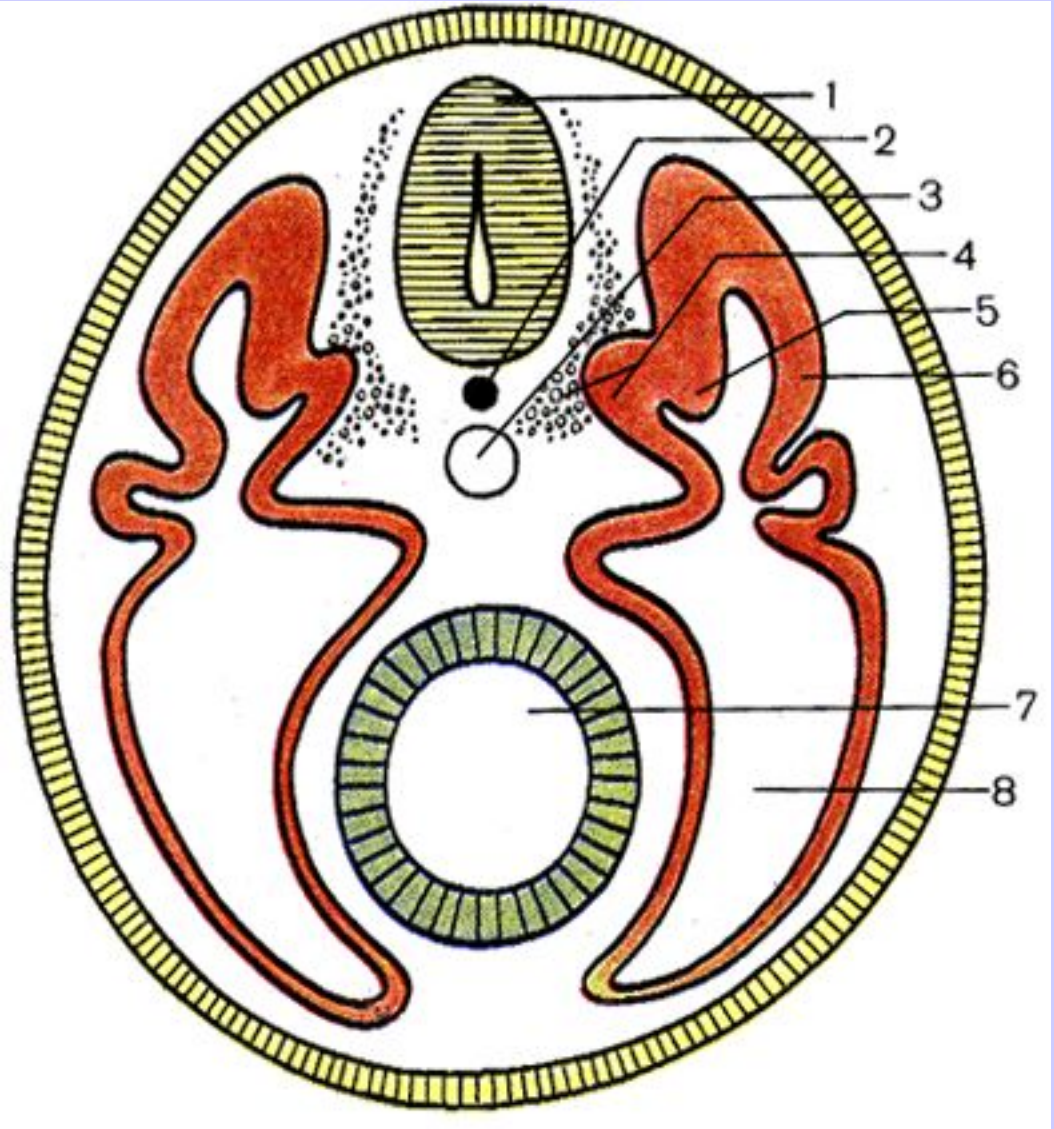

Позвоночный столб образуется из мезодермальных, позднее – из мезенхимных участков склеротомов первичных сегментов (сомитов), располагающихся по бокам от спинной струны (chorda dorsalis) вентролатерально от нервной трубки.

Отдельные склеротомы располагаются метамерно, друг за другом в краниокаудальной последовательности. В конце 4-й недели происходит пролиферация их мезенхимной бластемы в 3 направлениях: медиовентрально, дорсально и вентролатерально. Мезенхима, выселяющаяся из медиовентральной части склеротома обволакивает хорду, образуя закладки тел первичных позвонков (*corpus vertebrae*). При этом располагающиеся рядом зачатки тел позвонков разделяются между собой закладками межпозвонковых пластинок. Через середину закладок тел позвонков и межпозвонковых пластинок проходит спинная хорда, которая в области тел позвонков со временем полностью дегенерирует, а в межпозвонковых пластинках от нее сохраняется рудимент в виде очага мукоидной ткани (*nucleus pulposus* – студенистого ядра межпозвоночного диска).

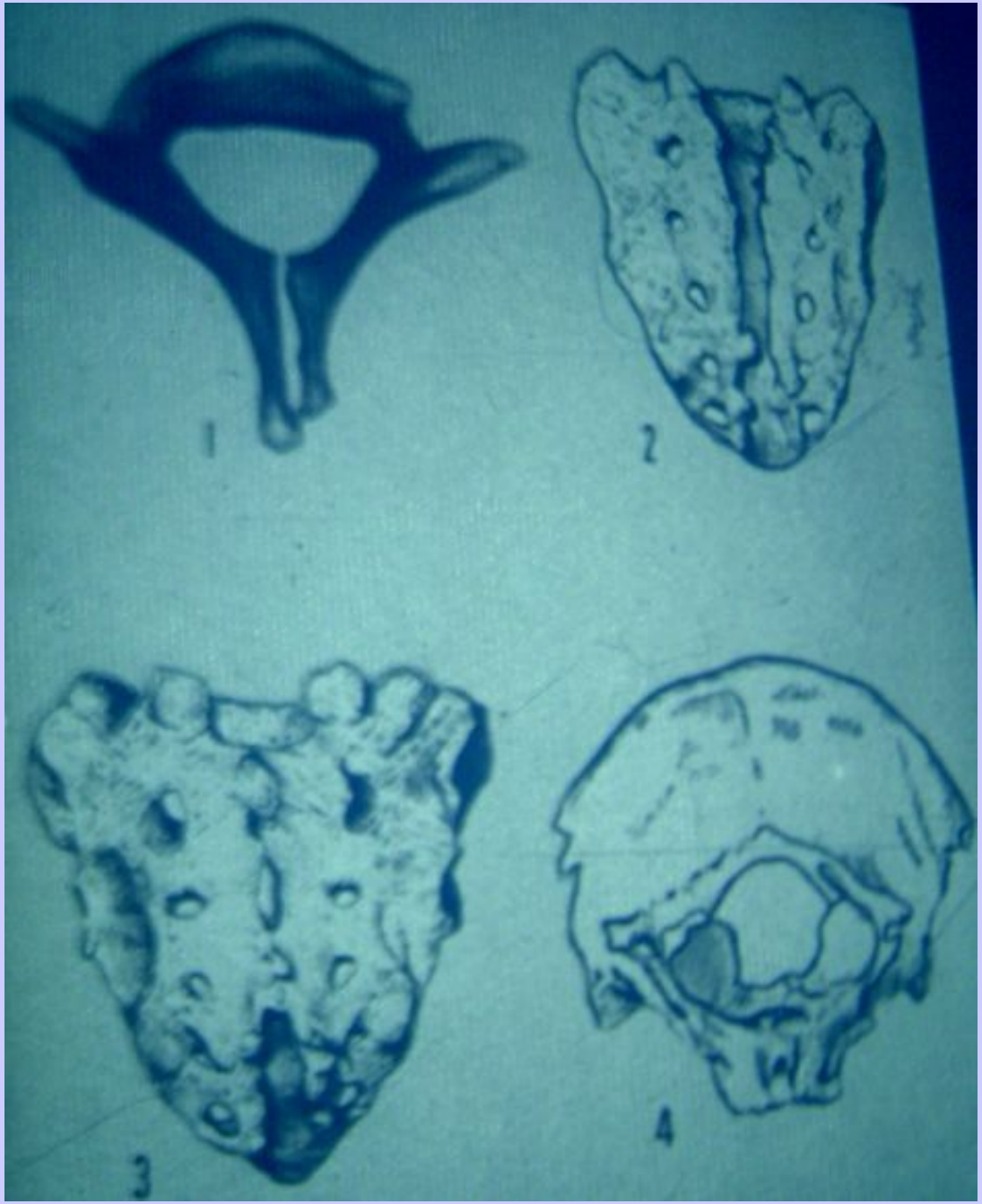

Spina bifida

Spina bifida

Развитие головы и грудины

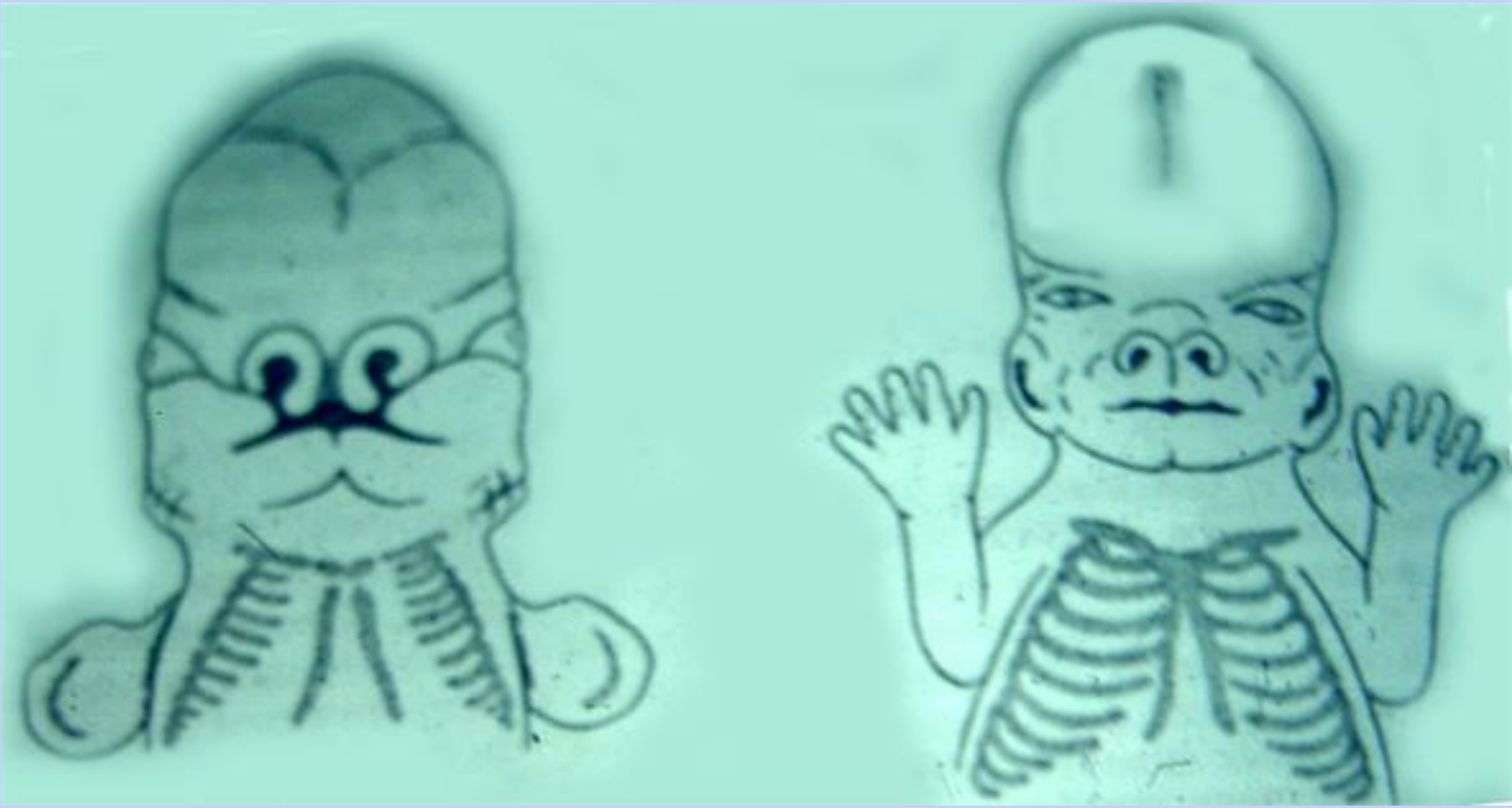

Развитие грудины

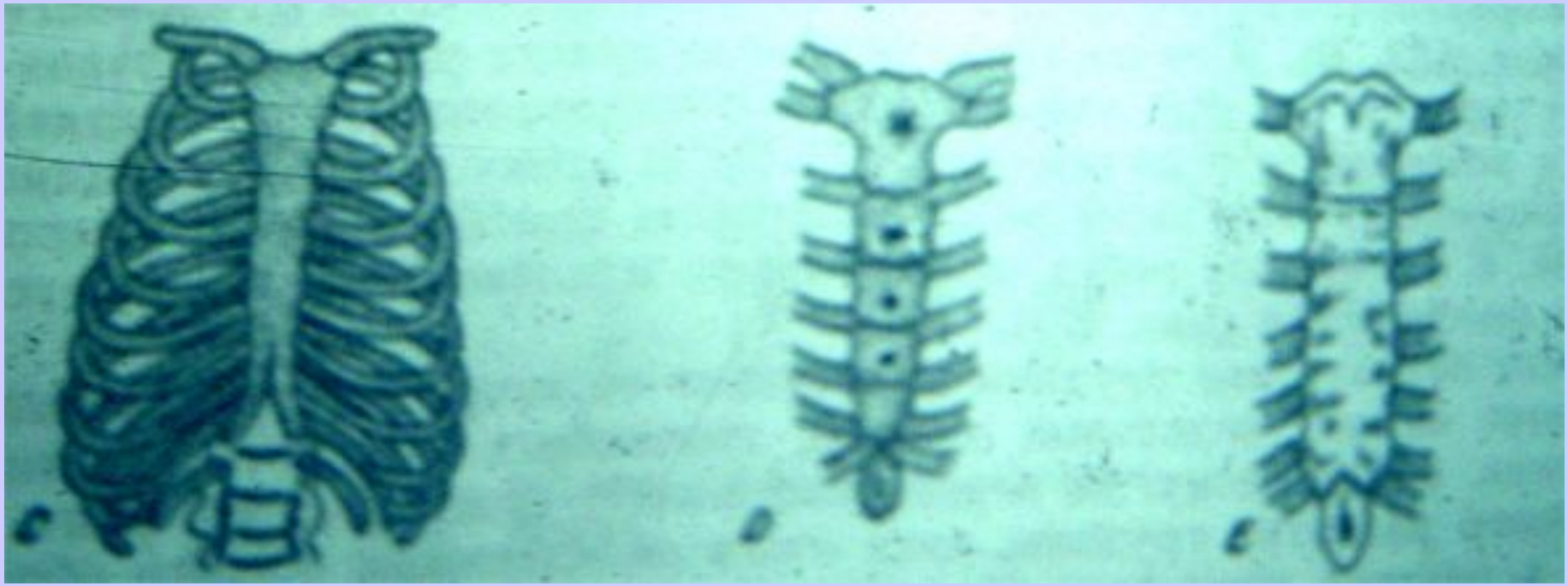

Схема расположения перепончатых закладок скелета

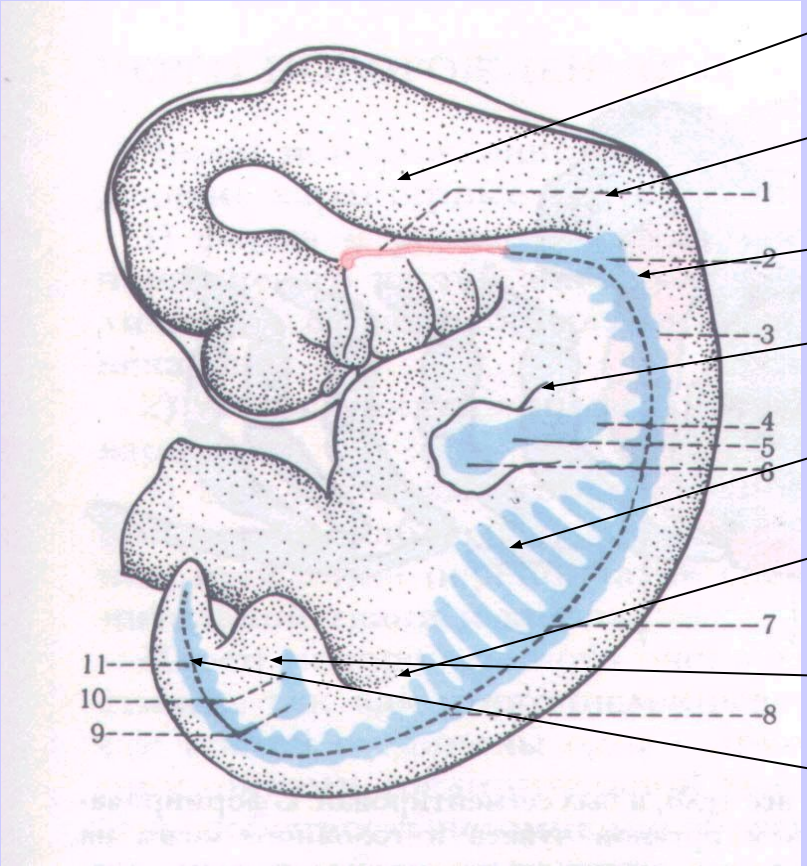

1. Хорда
2. Область затылка
3. III шейный позвонок
4-6. Верхняя конечность
7. Грудная клетка
8. I поясничный позвонок
9-10. Нижняя конечность
11. Крестец

Abrachia

Hemimelia

Hemimelia

Трехпалость

Сирена

Остеосаркома

Литература
для самостоятельной работы

Учебник под редакцией М.Р.Сапина

***Лекция № 2: с.* 40-46,**
59-62,144-152.
Лекция № 3: с. 116-123

Курс лекций

(Усович А.К., Бурак Г.Г.)

Лекция № 3,4.
Лекция № 5:

Литература
для самостоятельной работы

Курс лекций (Усович А.К., Бурак Г.Г.)

Лекция № 2: с. 31-57.

Лекция № 3: с. 57-73.

Учебник под редакцией М.Р.Сапина.-М.: ГЭОТАР-Медиа, 2013.- том 1.
Лекция № 2: с.68-83
Лекция № 3: с..142-148.
.