


Из чего сделаны наши девчонки?!

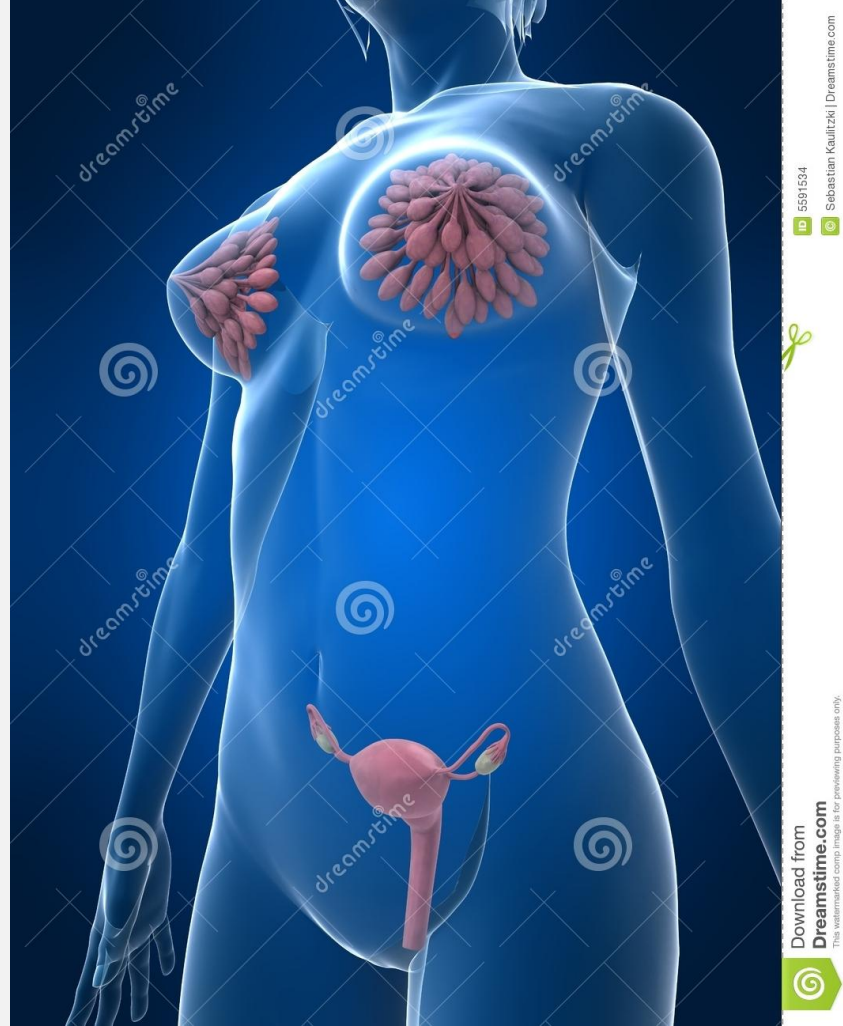Женщина-загадка



Обсудим:

- Анатомические особенности женщины
- Физиологические особенности женщины
- Союз двух

Анатомические особенности женщины



Download from
Dreamstime.com
The watermarked comp image is for previewing purposes only.



Download from
Dreamstime.com
The watermarked comp image is for previewing purposes only.

Download from
Dreamstime.com
The watermarked comp image is for previewing purposes only.

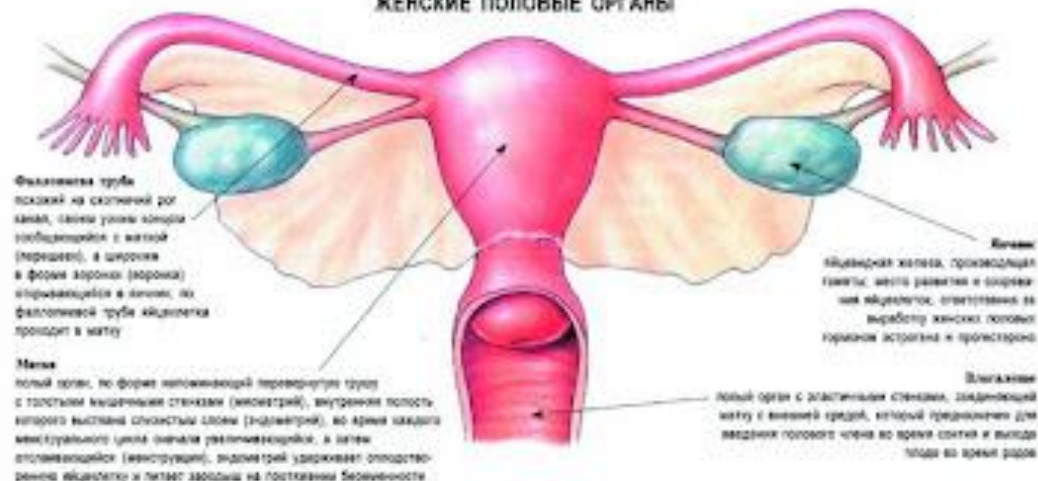


ID 5591534
© Sebastian Kautzki | Dreamstime.com

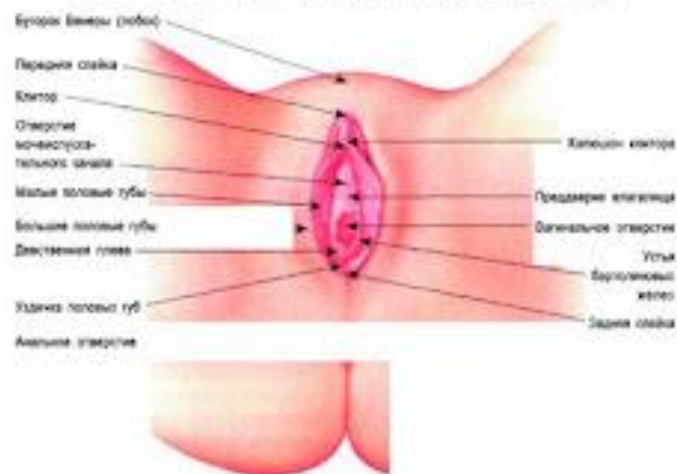
ЖЕНСКИЕ НАРУЖНЫЕ ПОЛОВЫЕ ОРГАНЫ

Женская половая система состоит из двух частей: наружных половых органов, находящихся снаружи, и внутренних, которые сообщаются с наружными. Половые органы женщины устроены так, что позволяют ей вести половую жизнь и принимать участие в продолжении рода.

ЖЕНСКИЕ ПОЛОВЫЕ ОРГАНЫ

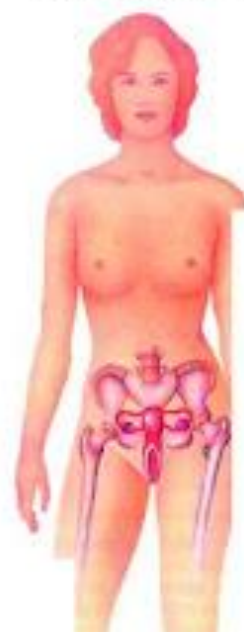

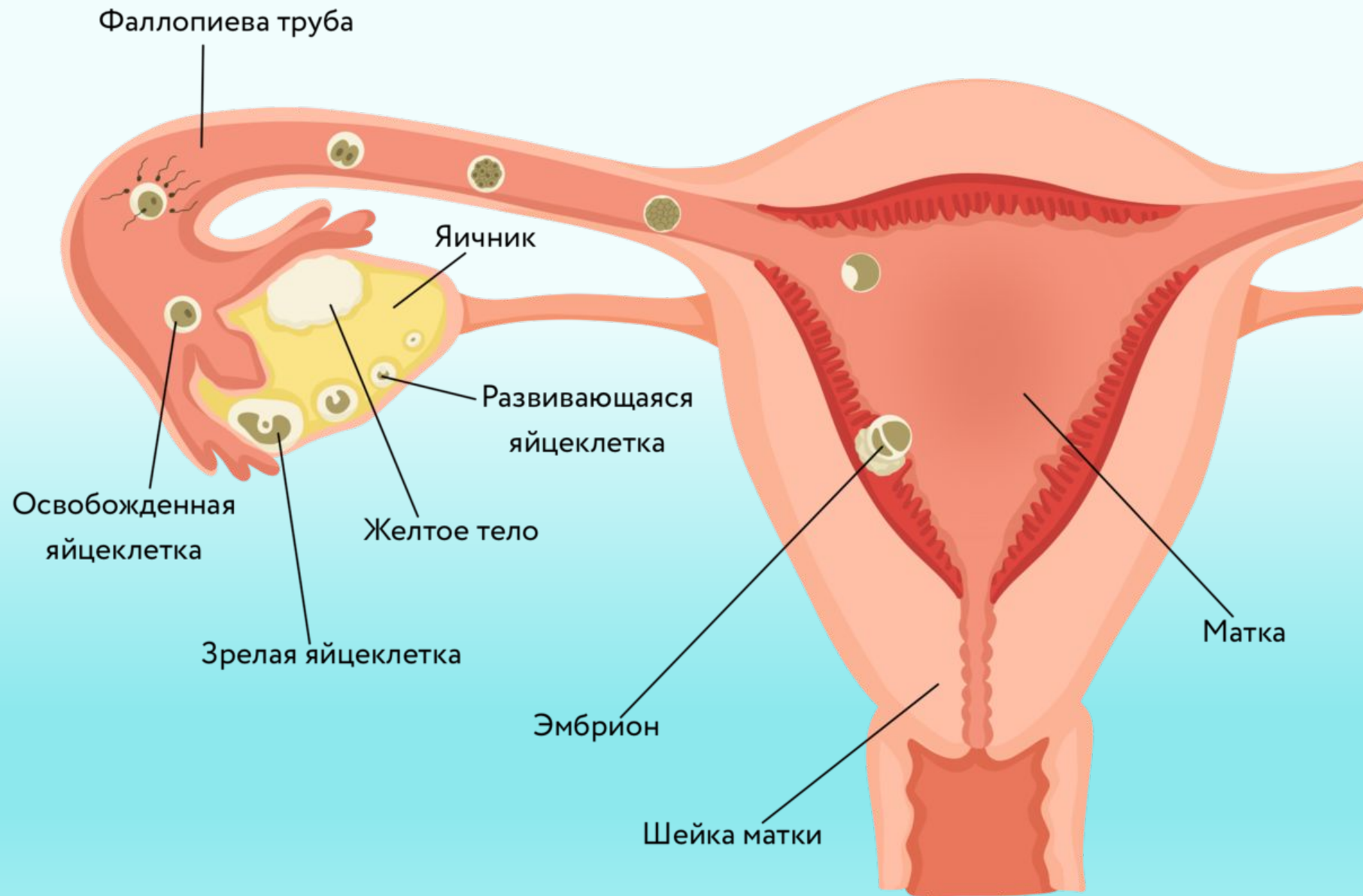
НАРУЖНЫЕ ЖЕНСКИЕ ПОЛОВЫЕ ОРГАНЫ (ВУЛЬВА)



Вульвой называют внешние половые органы женщины. При сведенных бедрах виден лишь бугорок Венеры, или лобок, который представляет собой подушечку из жировой ткани, закрывающую лобковую кость, и большие половые губы — крупные складки, внешняя поверхность которых покрыта кожей, а внутренняя увлажнена слизью секрета соответствующей железы. Большие половые губы простираются от бугорка Венеры до промежности и закрывают органы, расположенные ниже. Под большими половыми губами находятся малые половые губы — тонкие складки кожи, на которых нет волос и которые, соприкасаясь, закрывают клитор — маленький эластичный орган, обладающий

РАСПОЛОЖЕНИЕ ЖЕНСКИХ ПОЛОВЫХ ОРГАНОВ





Физиологические особенности женщины



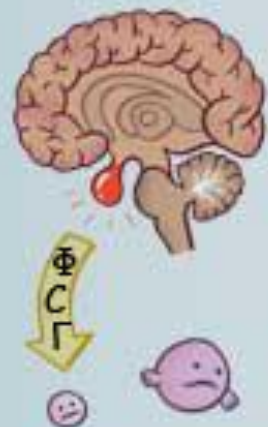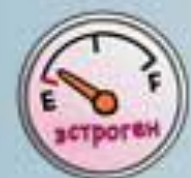Я девочка!

Я не хочу ничего решать - я хочу платье!!!!!!

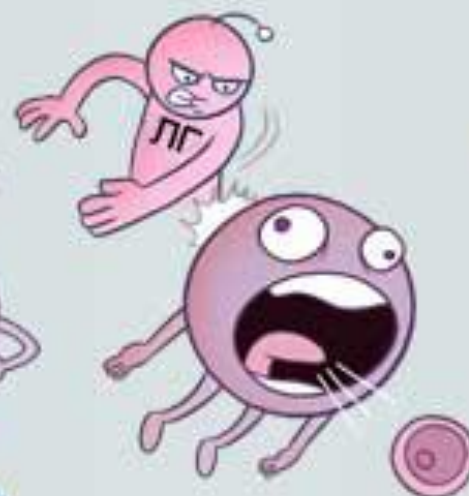
ЯИЧНИКОВЫЙ ЦИКЛ

МЕНСТРУАЛЬНЫЙ ЦИКЛ

НИЗКИЙ УРОВЕНЬ ЭСТРОГЕНА В КОНЦЕ МЕНСТРУАЦИИ



ФОЛЛИКУЛЯРНАЯ ФАЗА



ОВУЛЯЦИЯ

ПРОГЕСТЕРОН



ЛЮТЕИНОВАЯ ФАЗА

ЖЕЛТОЕ ТЕЛО



БЕЛОЕ ТЕЛО



МЕНСТРУАЦИЯ

МАТОЧНЫЙ ЦИКЛ

ПРОЛИФЕРАТИВНАЯ ФАЗА: ВОЗНИКАЕТ ПОД ВЛИЯНИЕМ ЭСТРОГЕНА, ЭНДОМЕТРИЙ БЫСТРО УТОЛЩАЕТСЯ

СЕКРЕТОРНАЯ ФАЗА: ВЫЗЫВАЕТСЯ ПРОГЕСТЕРОНОМ, ПРИВОДИТ К УВЕЛИЧЕНИЮ ЧИСЛА СОСУДОВ И ЖЕЛЕЗ В СЛИЗИСТОЙ ОБОЛОЧКЕ МАТКИ



ПРЕДМЕНСТРУАЛЬНЫЙ СИНДРОМ

Комплекс симптомов, возникающих в предменструальные дни

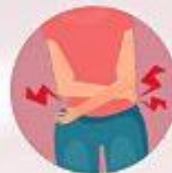Факт
ПМС ЧАЩЕ ПОРАЖАЕТ ГОРОЖАНОК

ПРИЗНАКИ
ПРОЯВЛЯЮТСЯ ВО ВТОРУЮ ФАЗУ

Факт
ПМС, КАК И АТЕРОСКЛЕРОЗ, БОЛЕЗНЬ АЛЬЦГЕЙМЕРА, ОЖИРЕНИЕ, СИНДРОМ ХРОНИЧЕСКОЙ УСТАЛОСТИ, СЧИТАЕТСЯ БОЛЕЗНЬЮ ЦИВИЛИЗАЦИИ.

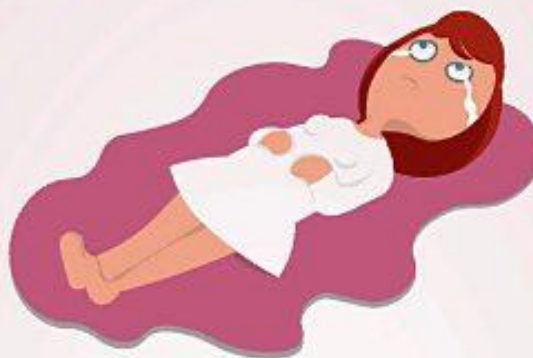БОЛИ ВНИЗУ ЖИВОТА

ИЗМЕНЕНИЕ АППЕТИТА, АНОРЕКСИЯ, БУЛЕМИЯ, УВЕЛИЧЕНИЕ МАССЫ ТЕЛА



НАГРУБАНИЕ МОЛОЧНЫХ ЖЕЛЕЗ

БЕССОННИЦА



НАРУШЕНИЕ ЛИБИДО



СЛАБОСТЬ, УТОМЛЯЕМОСТЬ



БОЛИ В КОСТЯХ, ОТЕКИ



ПЛАКСИВОСТЬ, РАЗДРАЖИТЕЛЬНОСТЬ



ТОШНОТА И РВОТА, МЕТЕОРИЗМ

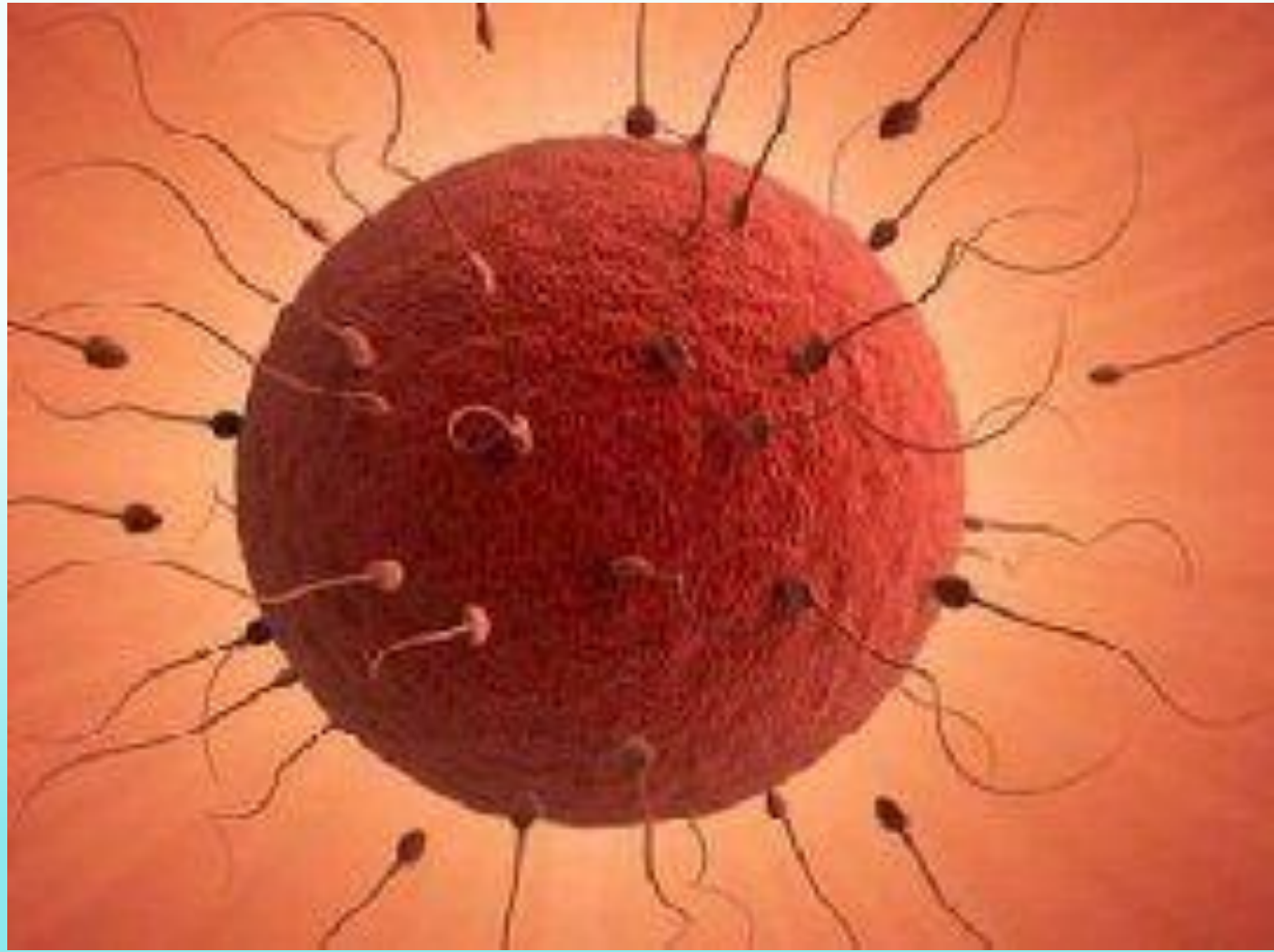


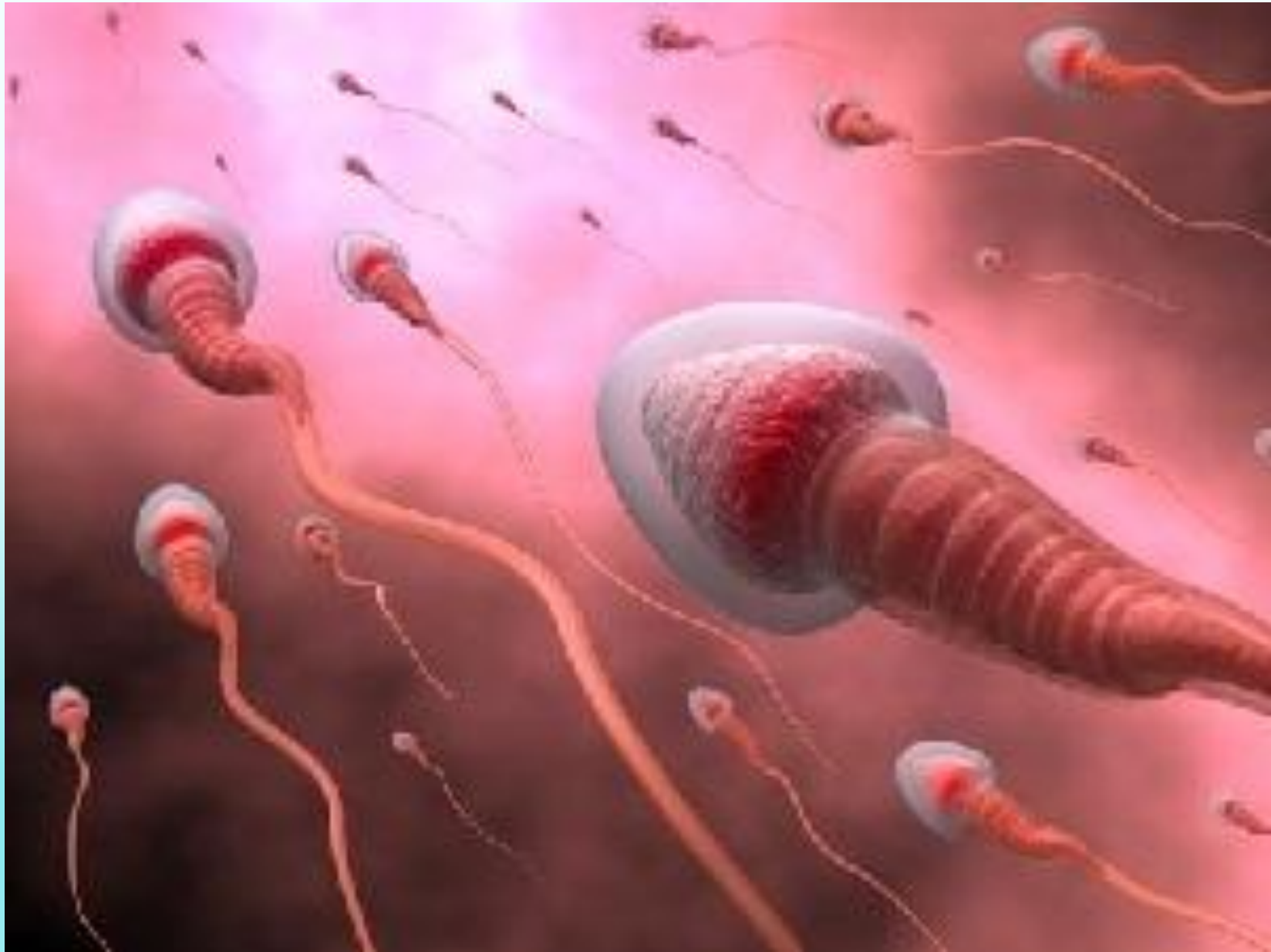ДЕПРЕССИЯ



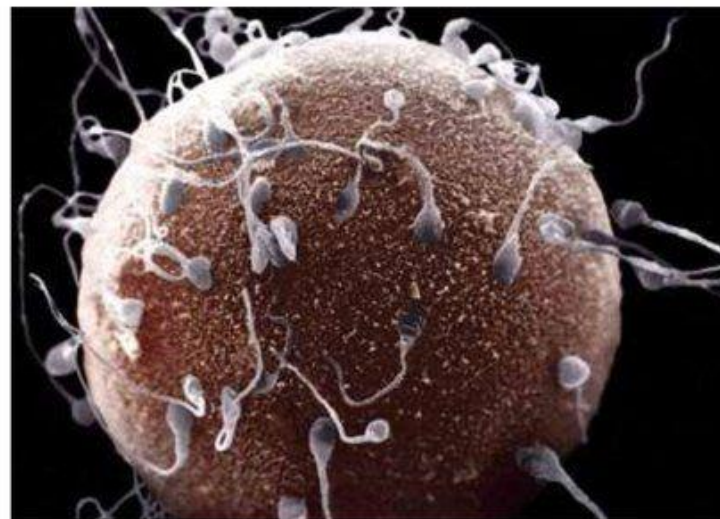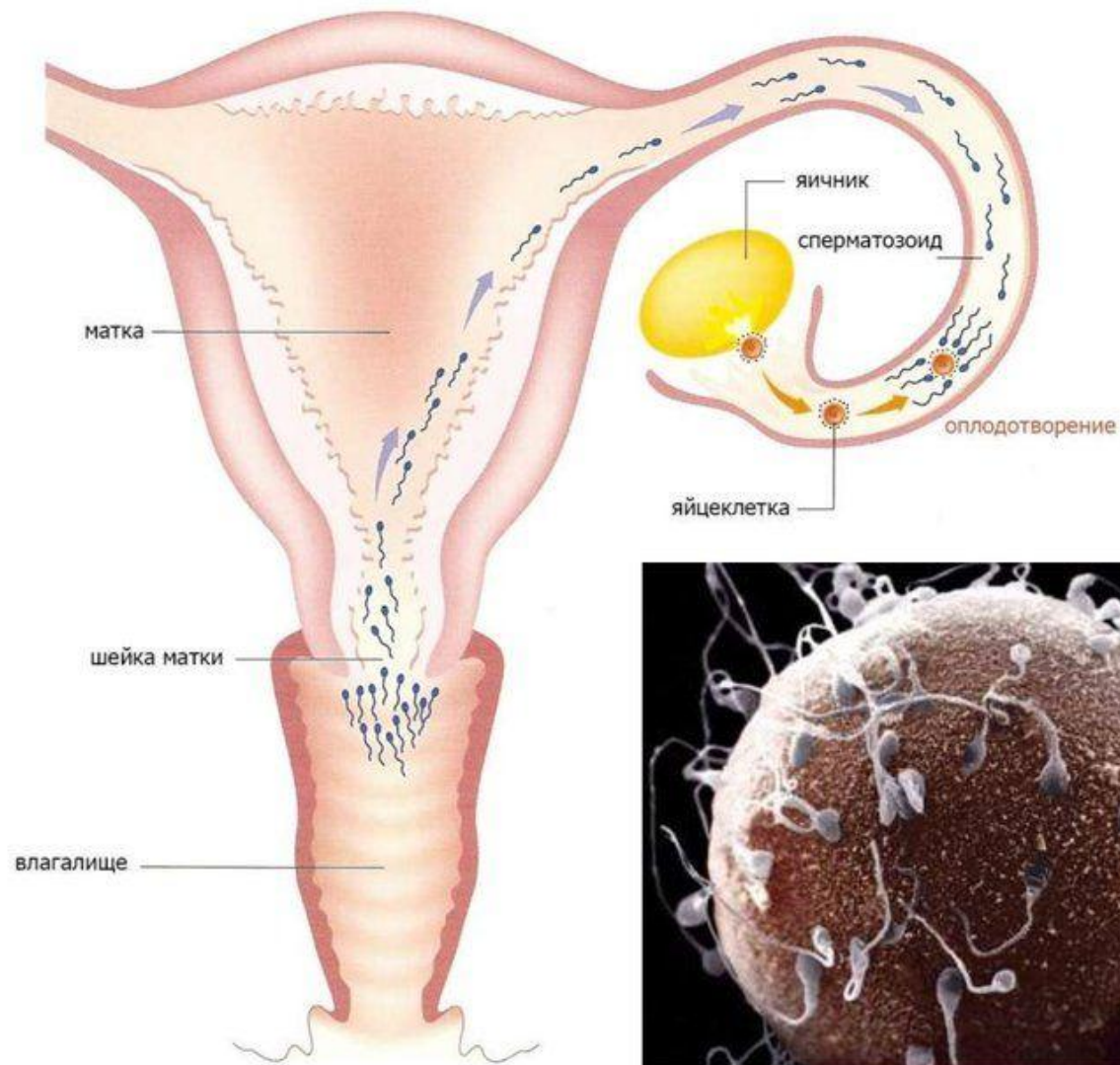
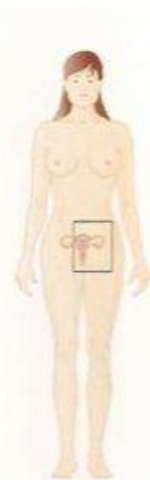*Потому оставит
человек отца своего и
мать свою и прилепится
к жене своей; и будут
одна плоть
Бытие 2:24*







Когда и где происходит оплодотворение?



Ты прекрасна!

Мечтай!

Улыбайся!

Наслаждайся

*каждым
мгновением!*

