ПЛЕЧЕВОЕ СПЛЕТЕНИЕ, СИМПТОМЫ ТОТАЛЬНОГО ПОРАЖЕНИЯ

Подготовила: Рязанова Анастасия Евгеньевна,
студентка ОЛД-307
Преподаватель: Надеждина Маргарита Викторовна,
д.м.н., профессор

Анатомия плечевого сплетения

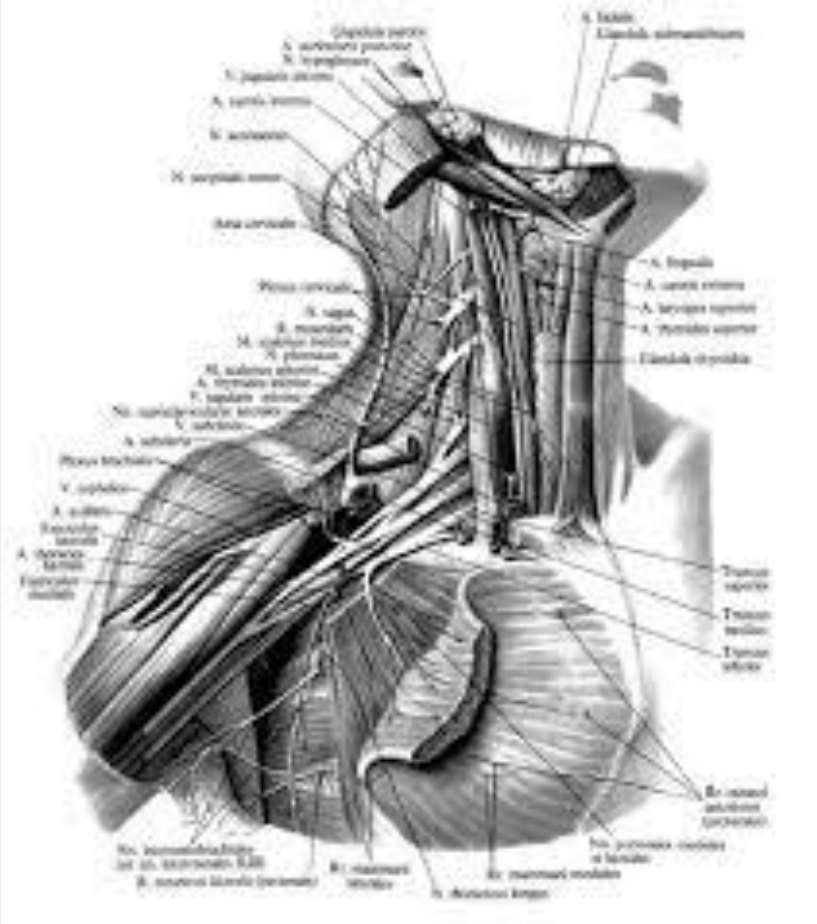

- ***plexus brachialis***
- образовано передними ветвями четырех нижних шейных, частью передней ветви IV шейного и I-II грудных спинномозговых нервов
- в межлестничном промежутке передние ветви формируют три ствола:
  - *верхний ствол (truncus superior)*
  - *средний ствол (truncus medius)*
  - *нижний ствол (truncus inferior)*
- эти стволы из межлестничного промежутка выходят в большую надключичную ямку и выделяются здесь вместе с отходящими от них ветвями как надключичная часть плечевого сплетения

Стволы и пучки плечевого сплетения

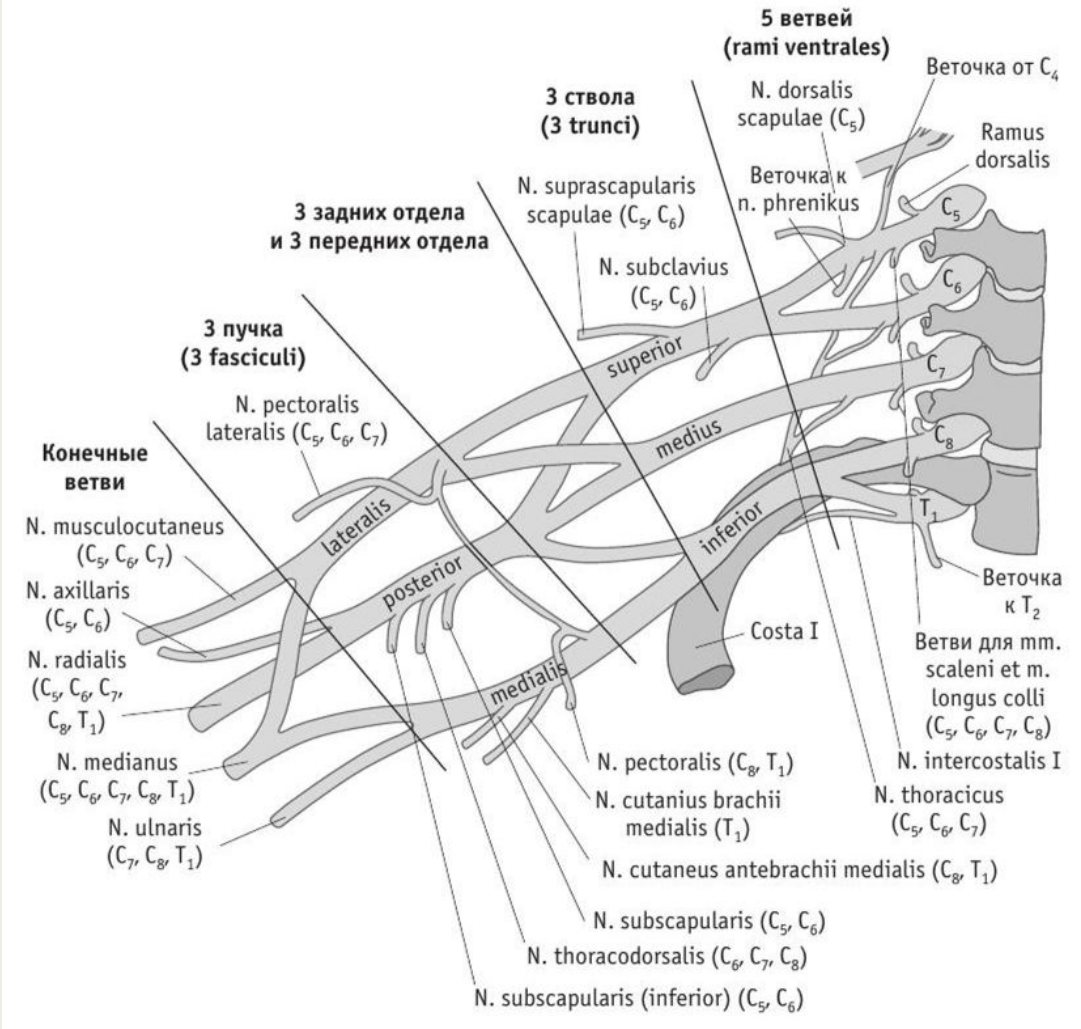

- Стволы плечевого сплетения из межлестничного пространства выходят в большую надключичную ямку, где расположены передние их разделения
- Ветви разделившихся стволов вновь соединяются с образованием латерального, медиального и заднего пучков
- Плечевое сплетение подразделяют на две части: надключичную и подключичную

Части плечевого сплетения

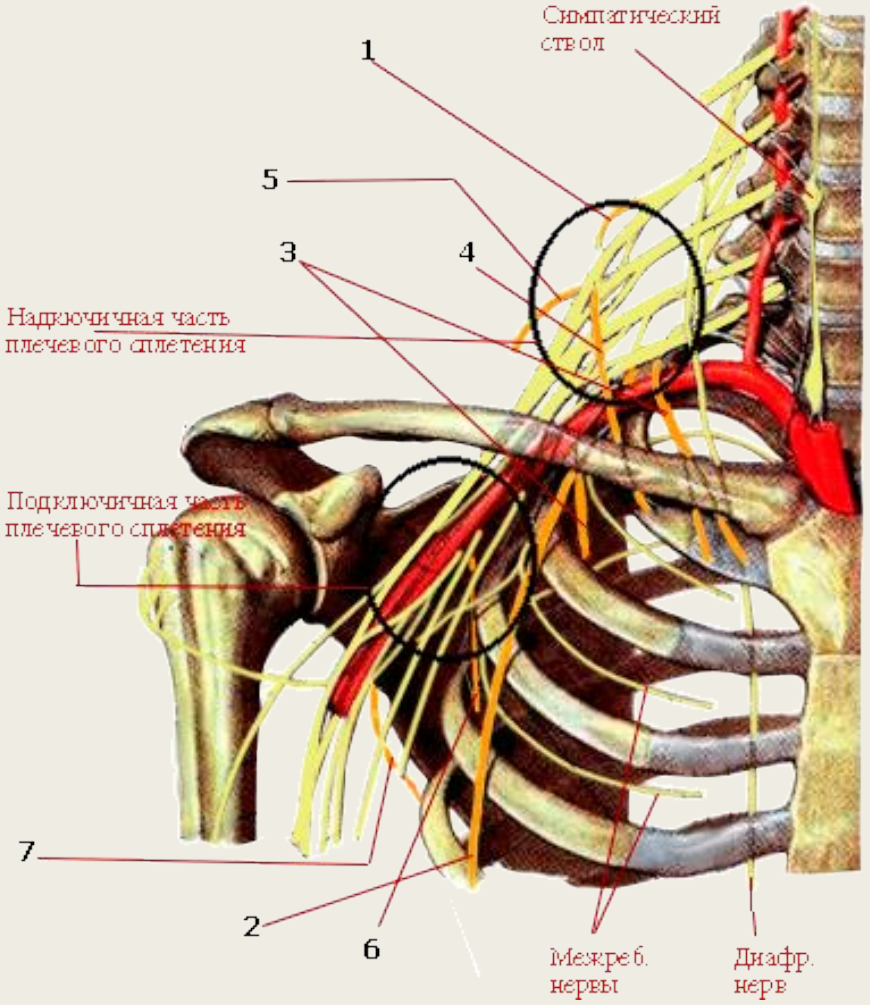

- **Надключичная часть плечевого сплетения** отдает короткие ветви к мышцам плечевого пояса и ветви к глубоким мышцам шеи.
- **Подключичная часть плечевого сплетения** отдает длинные ветви к мышцам и коже свободной части верхней конечности и только один короткий подкрыльцовый нерв к плечевому поясу.
  В подмышечной впадине ветви подключичной части плечевого сплетения делятся на латеральный, медиальный и задний пучки, которые окружают подключичную артерию с соответствующих сторон.
  По выходу из подмышечной ямки ветви сплетения располагаются между клювовидно-плечевой, подлопаточной и широчайшей мышцами.

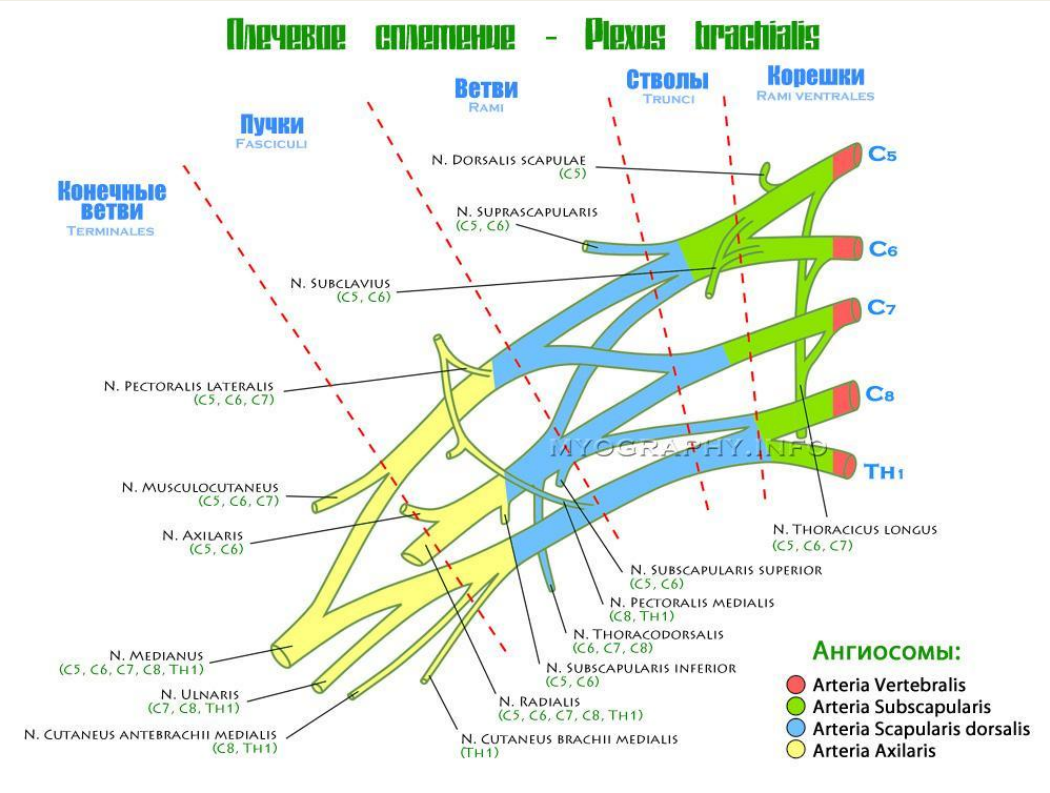

- Наружный пучок образован передними ветвями C5-C7
- Внутренний пучок образован передними ветвями C8-Th2
- Задний пучок образован передними ветвями C5-Th1

Короткие ветви

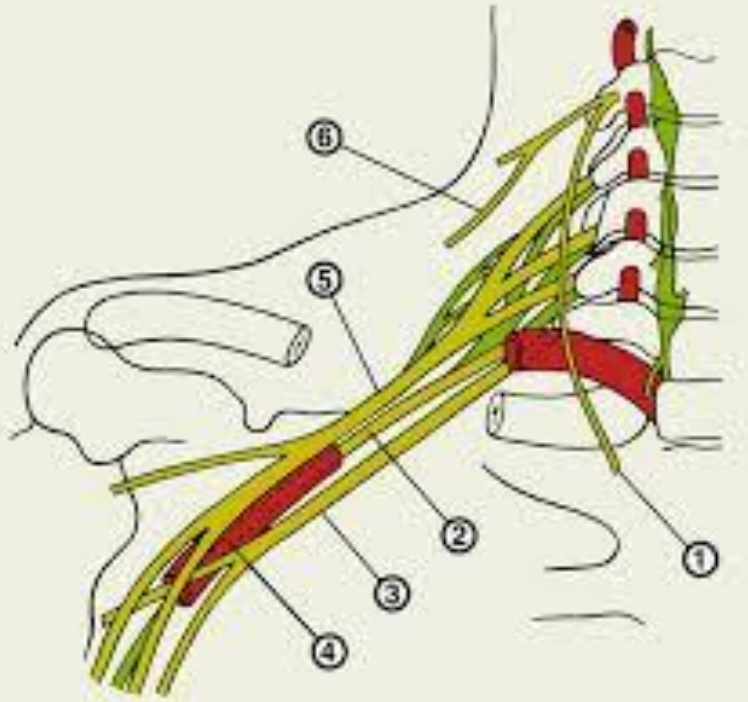

- **Дорсальный нерв лопатки** (*n.dorsalis scapulae)* начинается от передней ветви – разветвляется в мышце, поднимающей лопатку, и ромбовидной мышце
- **Длинный грудной нерв** (*n.thoracicus longus)* берет начало от передних ветвей V и VI шейных нервов – иннервирует переднюю зубчатую мышцу
- **Подключичный нерв** (*n.subclavius)* направляется кратчайшим путем к подключичной мышце впереди подключичной артерии

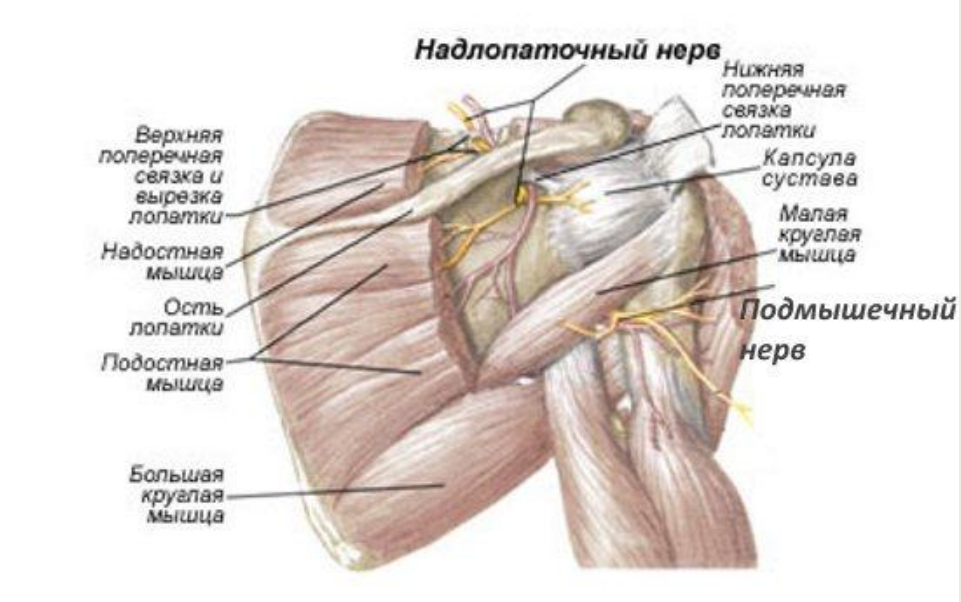

- **Надлопаточный нерв** (*n.suprascapularis)* уходит латерально и назад – иннервирует над- и подостную мышцы, капсулу плечевого сустава
- **Подлопаточный нерв** (*n.subscapularis)* идет по передней поверхности подлопаточной мышцы – иннервирует эту и большую круглую мышцы
- **Грудоспинной нерв** (*n.thoracodorsalis)* вдоль латерального края лопатки спускается к широчайшей мышце спины, которую иннервирует
- **Латеральный и медиальный грудные нервы** (*nn.pectorales lat. et med.)* начинаются от латерального и медиального пучков плечевого сплетения – заканчиваются в малой (латеральный) и большой (медиальный) груд ных мышцах

Длинные ветви

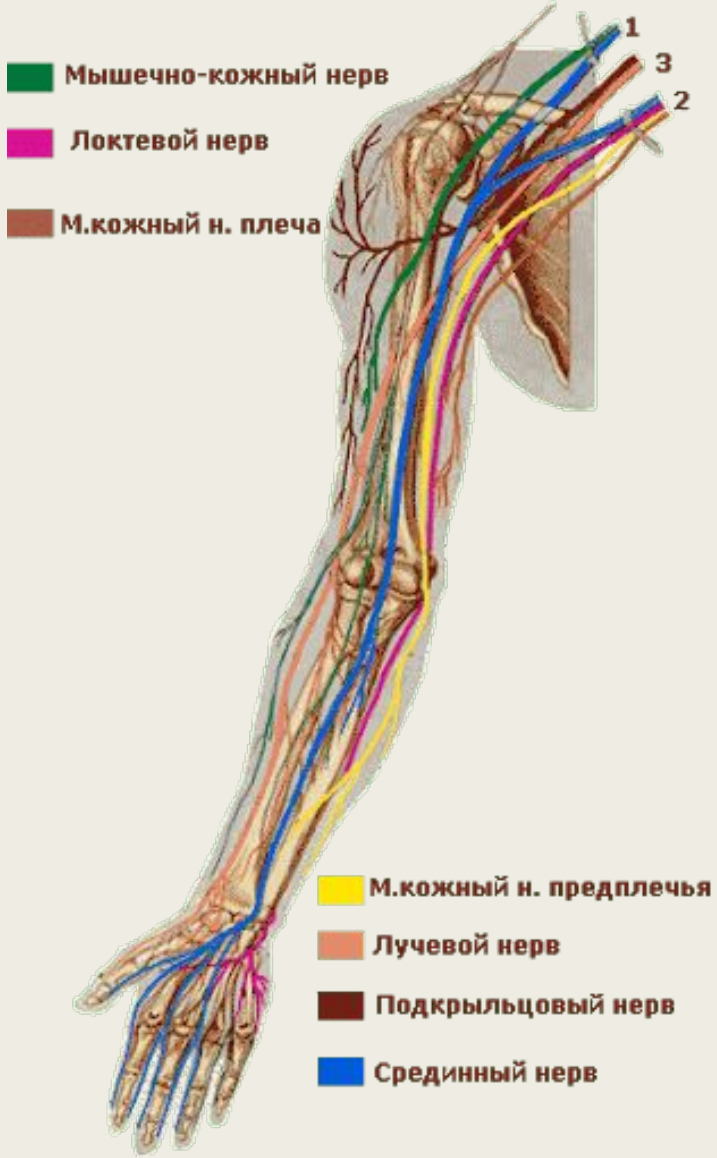

- **Латеральный пучок** находится снаружи от подключичной артерии. Из него формируются:
  - *латеральный корешок срединного нерва*
  - *мышечно-кожный нерв*
- **Медиальный пучок** локализован с внутренней стороны от подключичной артерии. Из него формируются:
  - *медиальный корешок срединного нерва*
  - *локтевой нерв*
  - *медиальный кожный нерв плеча и медиальный кожный нерв предплечья*
- **Задний пучок** размещается сзади относительно подключичной артерии. Из него формируются:
  - *лучевой нерв*
  - *подмышечный нерв*

Латеральный пучок

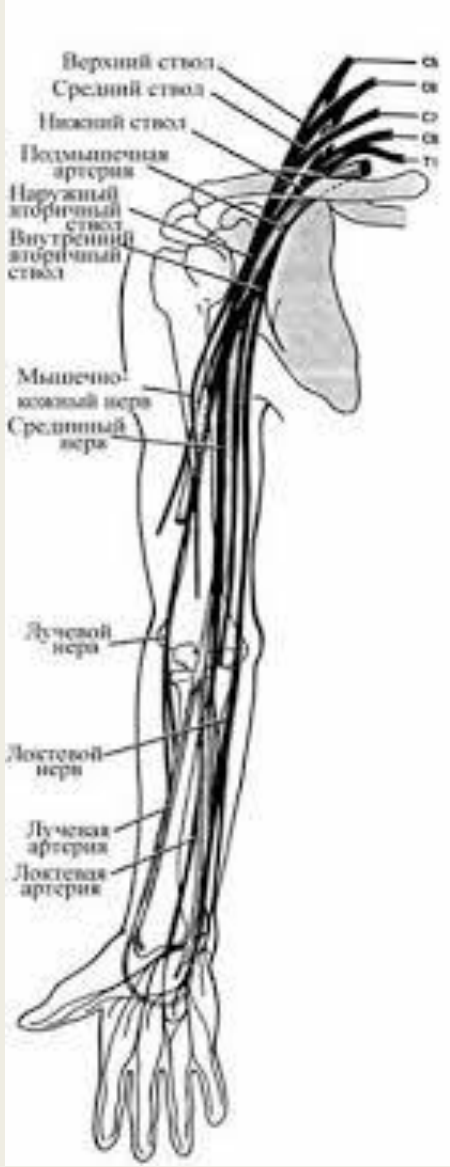

- **Мышечно-кожный** нерв (*n.musculocutaneus)* начинается в подмышечной ямке позади малой грудной мышцы. Направляется латерально и вниз, прободает плечеклювовидную мышцу.
- Между задней поверхностью двуглавой мышцы плеча и передней поверхностью плечевой мышцы (отдав им мышечные ветви) выходит в латеральную локтевую борозду.
- Спускается на предплечье как **латеральный кожный нерв предплечья.**
- Конечные ветви этого нерва распределяются в коже переднелатеральной поверхности предплечья до возвы шения большого пальца.

Срединный нерв

- **Срединный** нерв (*n.medianus) н*а плече ветвей не дает.
- Образуется латеральным и медиальным корешками. Оба корешка, соединяясь под острым углом, образуют петлю.
- На предплечье он иннервирует своими мышечными ветвями **все мышцы передней поверхности предплечья, кроме локтевого сгибателя кисти и медиальной части глубокого сгибателя пальцев**.
- Наиболее крупная ветвь – передний межкостный нерв иннервирует глубокие мышцы передней поверхности предплечья и отдает ветвь к передней части лучезапястного сустава.
- Конечными ветвями срединного нерва являются три общих ладонных пальцевых нерва, nn.digitales palmares communes.

Медиальный пучок

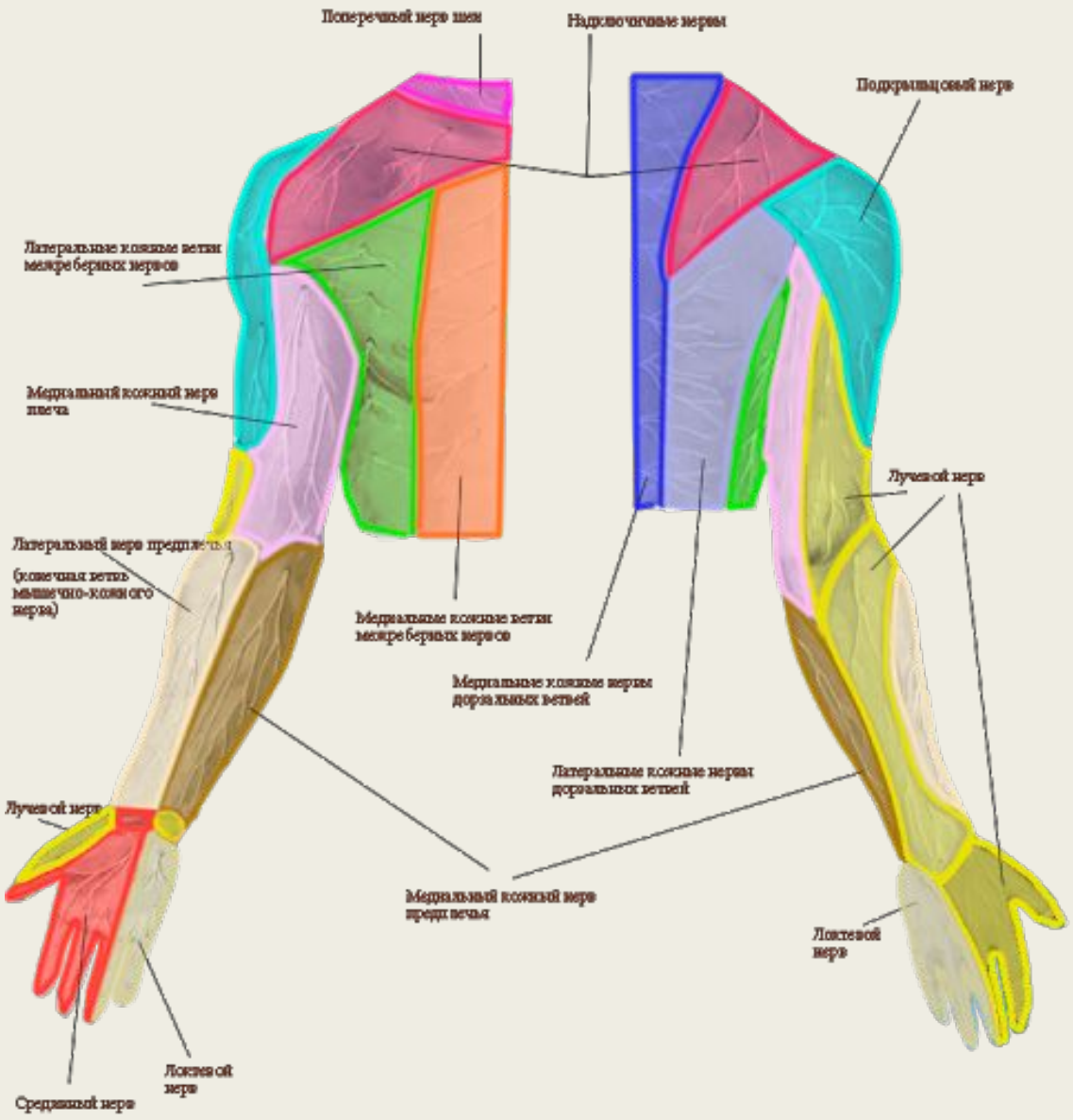

- **Локтевой нерв** на плече ветвей не дает.
- На предплечье локтевой нерв иннервирует локтевой сгибатель кисти и медиальную часть глубокого сгибателя пальцев, отдавая к ним мышечные ветви, а также локтевой сустав.
- Тыльная ветвь локтевого нерва идет на заднюю поверхность предплечья между локтевым сгибателем кисти и локтевой костью.

- **Медиальный кожный нерв плеча** (*n.cutaneus brachii medialis)* начинается от медиального пучка плечевого сплетения, сопровождает плечевую артерию. Двумя - тремя веточками прободает подмышечную фасцию и фасцию плеча и иннервирует **кожу медиальной поверхности плеча**.
- **Медиальный кожный нерв предплечья** (*n.cutaneus antebrachii medialis)* выходит из подмышечной ямки, прилегая к плечевой артерии. Иннервирует **кожу переднемедиальной поверхности предплечья.**

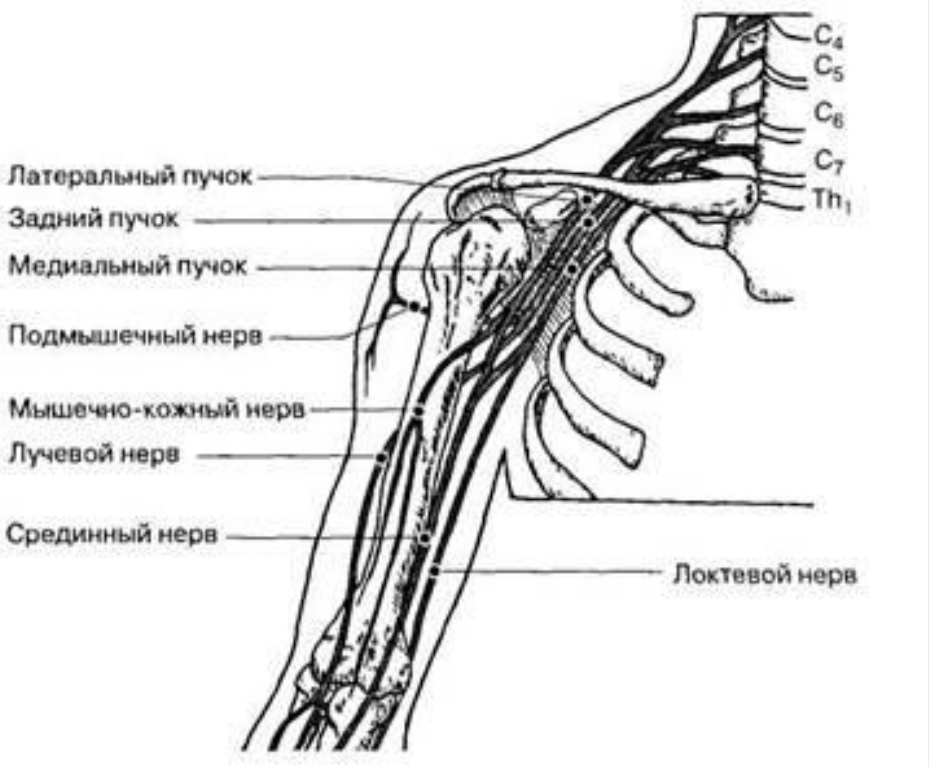

Задний пучок

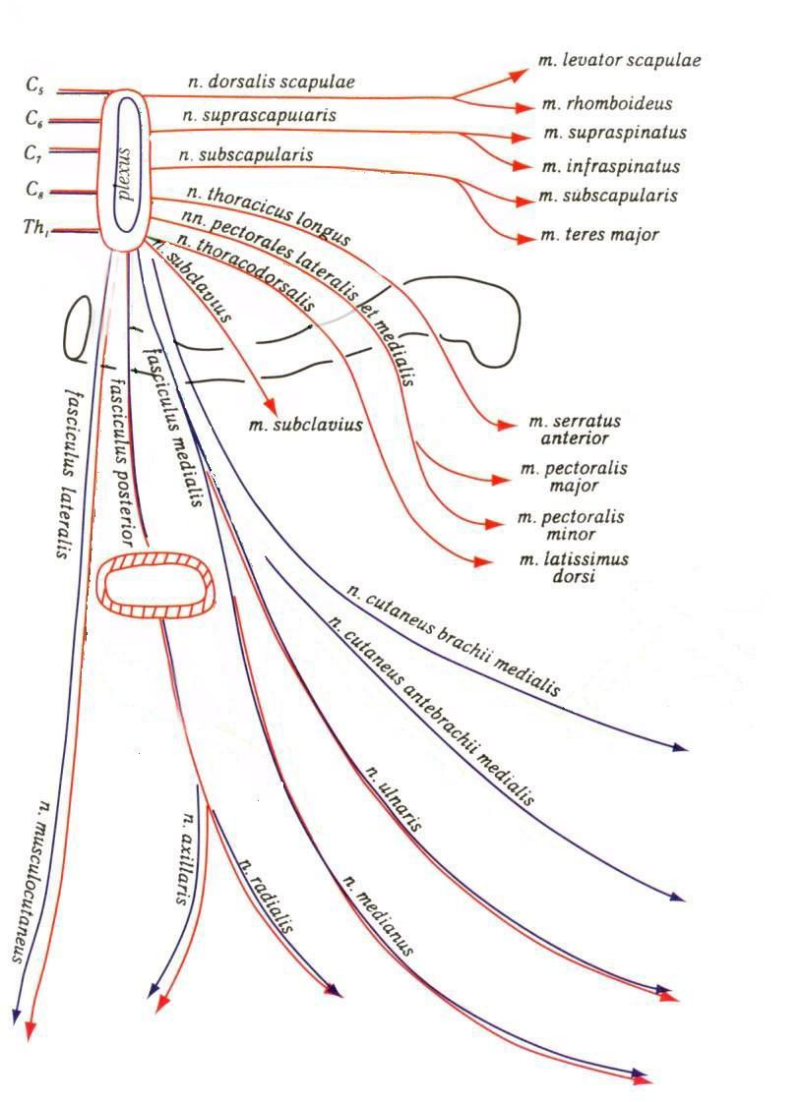

- **Подмышечный нерв** (*n.axillaris)* начинается от заднего пучка плечевого сплетения – иннервирует дельтовидную и малую круглую мышцы, капсулу плечевого сустава.
- Конечная ветвь подмышечного нерва — верхний латеральный кожный нерв плеча огибает задний край дельтовидной мышцы и иннервирует кожу, покрывающую заднюю поверхность этой мышцы и кожу верхнего отдела заднелатеральной области плеча.

- **Лучевой нерв (***n.radialis)* начинается от заднего пучка плечевого сплетения на уровне нижнего края малой грудной мышцы между подмышечной артерией и подлопаточной мышцей.
- Вместе с глубокой артерией плеча лучевой нерв проходит в так называемом плечемышечном канале, огибает плечевую кость и покидает канал в нижней трети плечу на латеральной его стороне. Далее нерв прободает латеральную межмышечную перегородку плеча и идет вниз между плечевой мышцей и началом плечелучевой мышцы.
- На уровне локтевого сустава лучевой нерв делится на поверхностную и глубокую ветви. *Поверхностная ветвь* иннервирует ладонные пальцевые нервы срединного нерва.
- На плече лучевой нерв иннервирует **мышцы задней группы плеча** (трехглавая мышца плеча и локтевая мышца) и сумку плечевого сустава.
- В плечемышечном канале от лучевого нерва отходит **задний кожный нерв** предплечья, *п. cutaneus antebrachia posterior,*- иннервирует кожу задней поверхности нижнего отдела плеча и кожу задней поверхности предплечья.

Симптомы тотального поражения

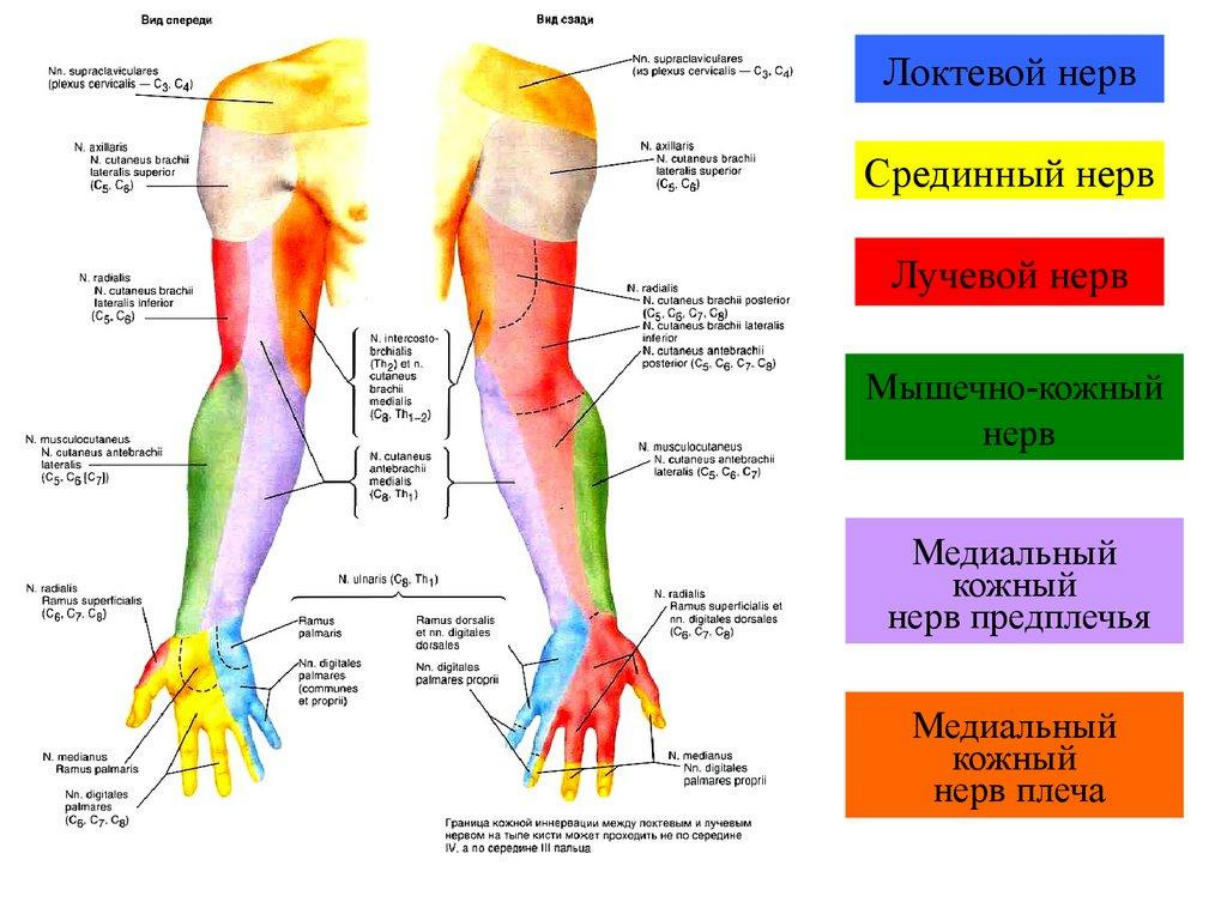

- Поражение всего плечевого сплетения вызывает вялый атрофический паралич и анестезию верхней конечности
- Утрата сгибательно-локтевого, разгибательно-локтевого и карпорадиального рефлексов
- Кожно-трофические нарушения
- При высоких поражениях – присоединение поражения лопаточных мышц и симптома Горнера

Причины поражения

Наиболее частыми причинами поражений плечевого сплетения (плексопатий) являются:

- травма при вывихе головки плечевой кости
- ножевое ранение
- высоко наложенный на плечо жгут на длительный срок
- травма сплетения между ключицей и I ребром или головкой плеча во время операций под ингаляционным наркозом с заложенными за голову руками
- давление ложки акушерских щипцов на сплетение у новорожденных или растяжение сплетения при родоразрешающих манипуляциях

Поражение С5-6 корешков или верхнего первичного пучка

- Паралич Дюшенна-Эрба
- Выпадении функций подкрыльцового (m.deltoideus), кожно-мышечного (m.biceps brahii, brachialis) и частично лучевого (mm.brachioradialis, supinator) нервов
- При корешковом или очень высоком поражении верхнего пучка присоединяется выпадение функции лопаточных мышц, угасает сгибательно-локтевой и может быть ослаблен карпорадиальный рефлексы
- Таким образом, верхний паралич характеризуется поражением проксимального отдела верхней конечности при сохранности функции кисти и пальцев
- В этом случае распределение анестетической зоны по корешковому типу на наружной поверхности плеча и предплечья

Поражение C8-Th2 корешков или первичного нижнего пучка сплетения

- Паралич Дежерин-Клюмпке
- Вызывает полное выпадение функции локтевого, внутренних кожных нервов плеча и предплечья и частичное поражение срединного нерва – его нижней ножки
- В результате возникает дистальный паралич с преимущественным поражением и атрофией мелких мышц и сгибателей пальцев и кисти – нижний паралич сплетения
- При высоком поражении до отхождения rr.communicantes (симпатические волокна, идущие к глазу) присоединяется симптом Горнера
- Нарушается чувствительность по корешковому типу (C8-Th2), на внутренней поверхности кисти, предплечья и плеча