Микрохирургия

Зачем нужна?

- Нейрохирургия
- Пластическая и реконструктивная хирургия
- Оториноларингология
- Офтальмология
- Гинекология
- Урология
- Абдоминальная хирургия
- Травматология

Рабочее место хирурга

Микрохирургические инструменты:

Иглодержатели



Микрохирургические инструменты:

Пинцеты

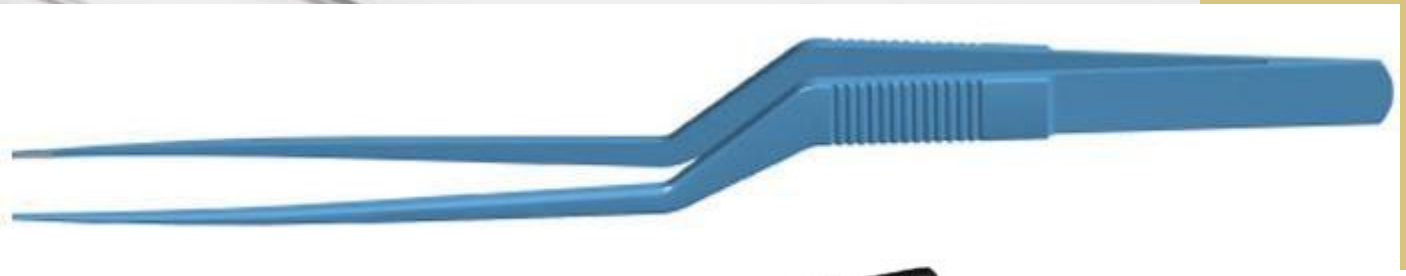

Микрохирургические инструменты:

Ножницы

Микрохирургические инструменты:

Зажимы

Шовный материал

- В основном нерассасывающийся
- Монофиламентный
- 7/0-12/0
- Иглы колющие, режущие, шпательные

Нейлон(полиамид) -монофиламентная нерассасывающаяся искусственно синтезируемая нить

Технические характеристики:

- Тип, цвет: Монофиламент синий, черный, неокрашенный - белый
- Состав: Полиамид
- Рассасывание: Пребывая в человеческом теле, теряет около 20% прочности на разрыв ежегодно в результате гидролиза (биодеградация происходит в течение 2-5 лет)
- Размеры: USP 14/0 - USP 3
- Аналоги: Ethilon (Этилон), Dermalon (Дермалон), Monosof (Монософ)
- Поставка: С атравматической иглой или без иглы в групповой упаковке по 12 или 20 штук

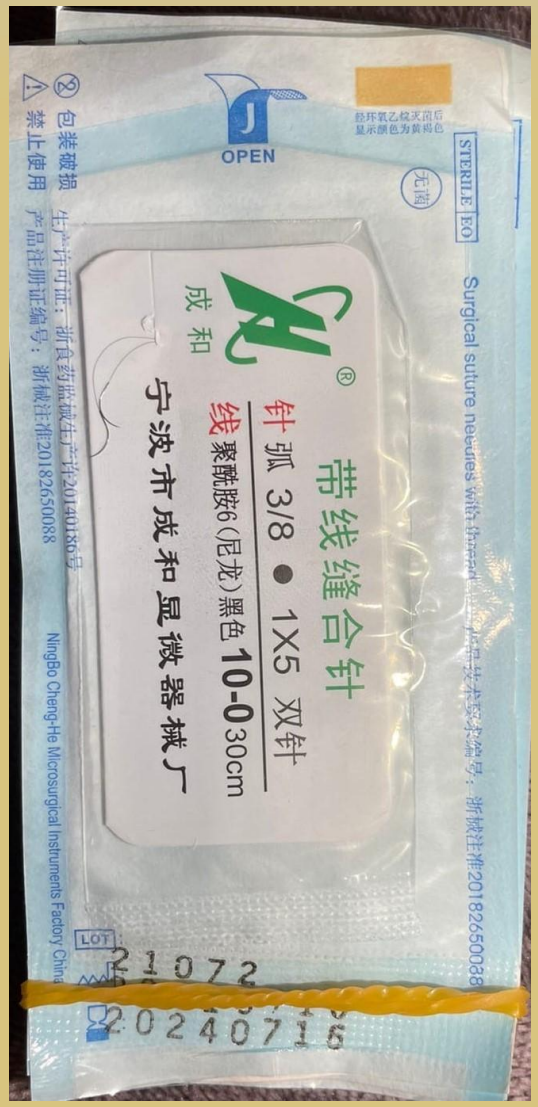

Кровоснабжение головного мозга

ГМ снабжается артериальной кровью из трёх бассейнов:

- правого каротидного
- левого каротидного
- вертебрально-базилярного

Каротидный бассейн обеспечивает ⅔ потребности ГМ в артериальной крови и кровоснабжает передние и средние отделы мозга

Вертебрально-базилярный бассейн - обеспечивает ⅓ и кровоснабжает задние отделы ГМ

Middle Cerebral Artery Bypass Schematic

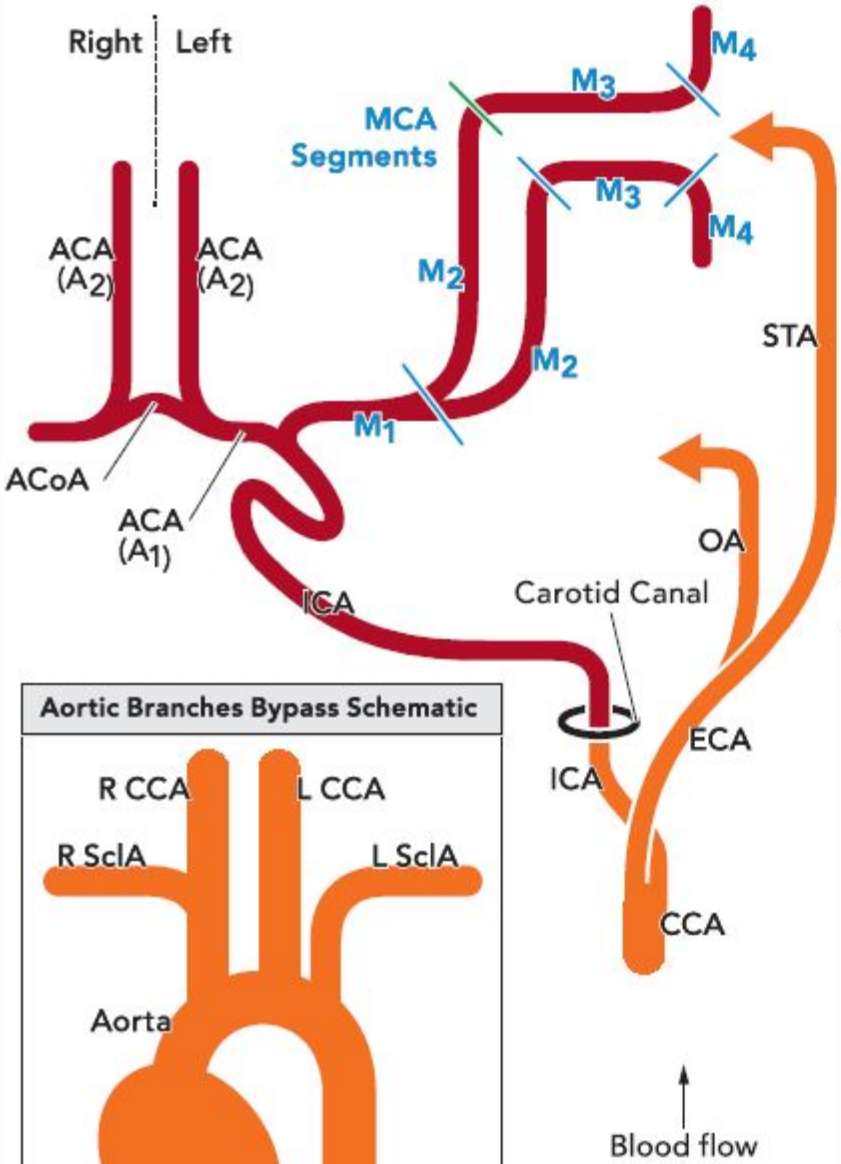

Anterior Cerebral Artery Bypass Schematic

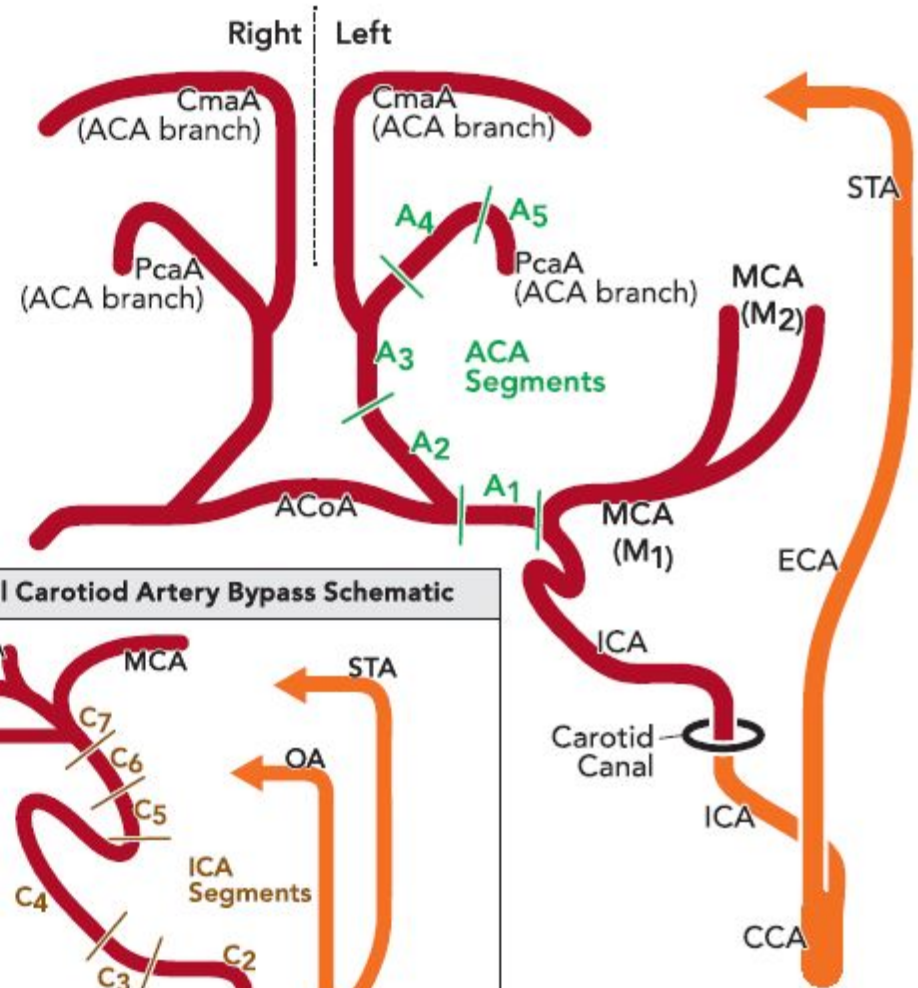

Aortic Branches Bypass Schematic

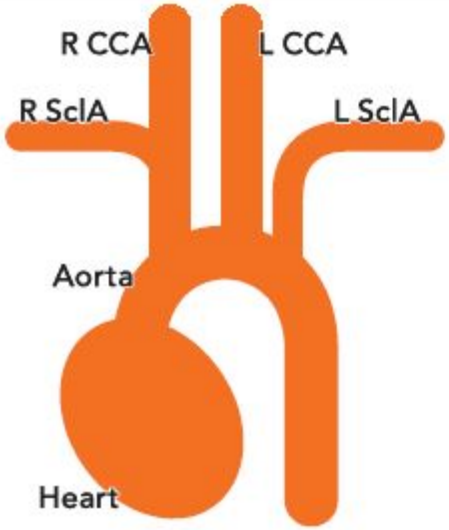

Internal Carotiod Artery Bypass Schematic

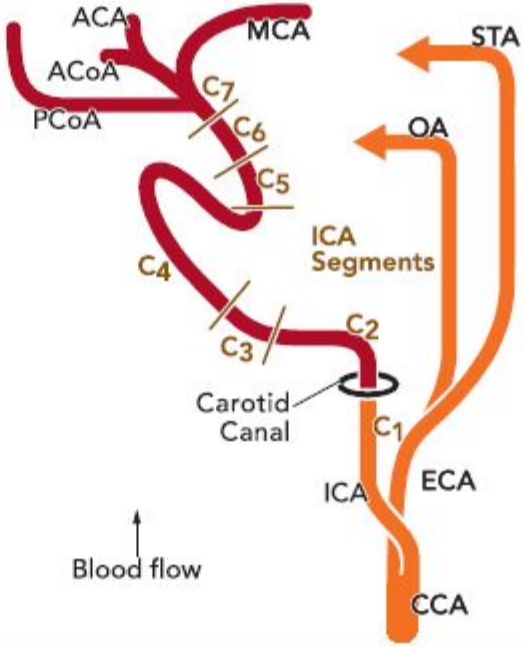

Basilar Artery Bypass Schematic

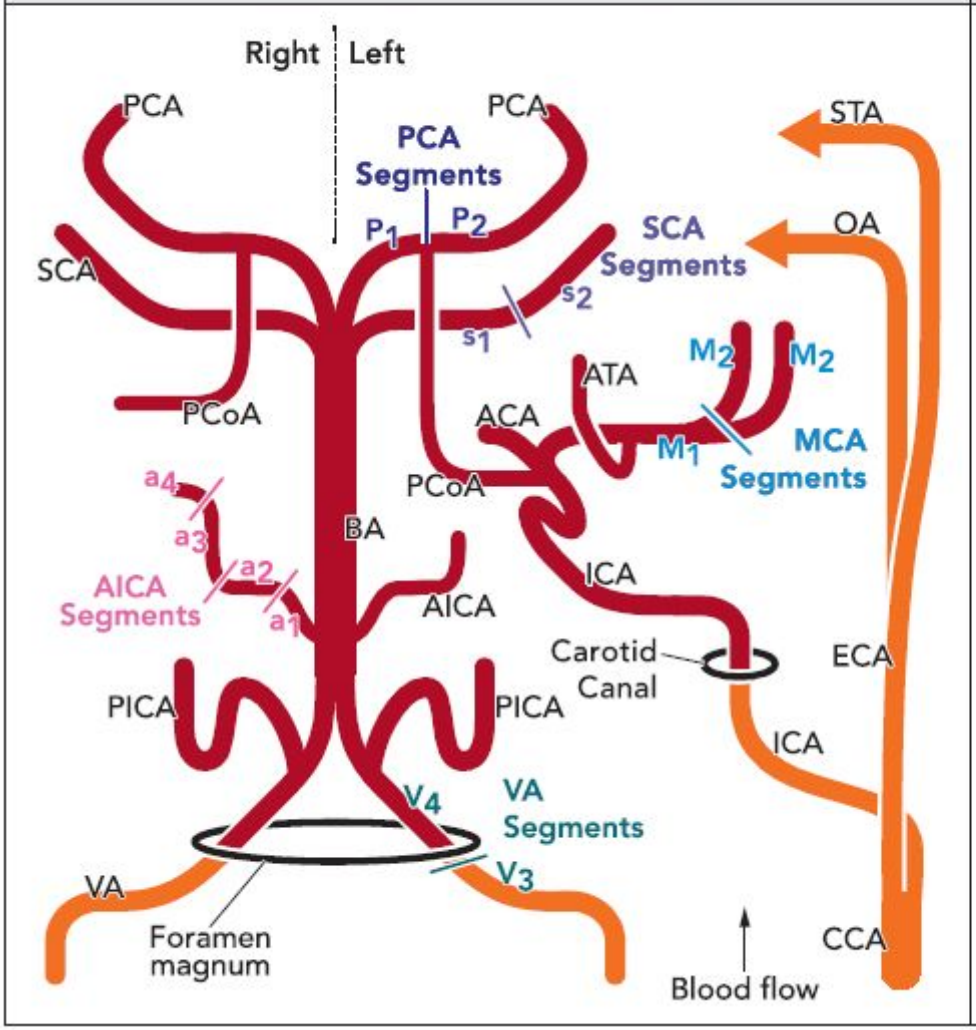

Posterior Inferior Cerebellar Artery Bypass Schematic

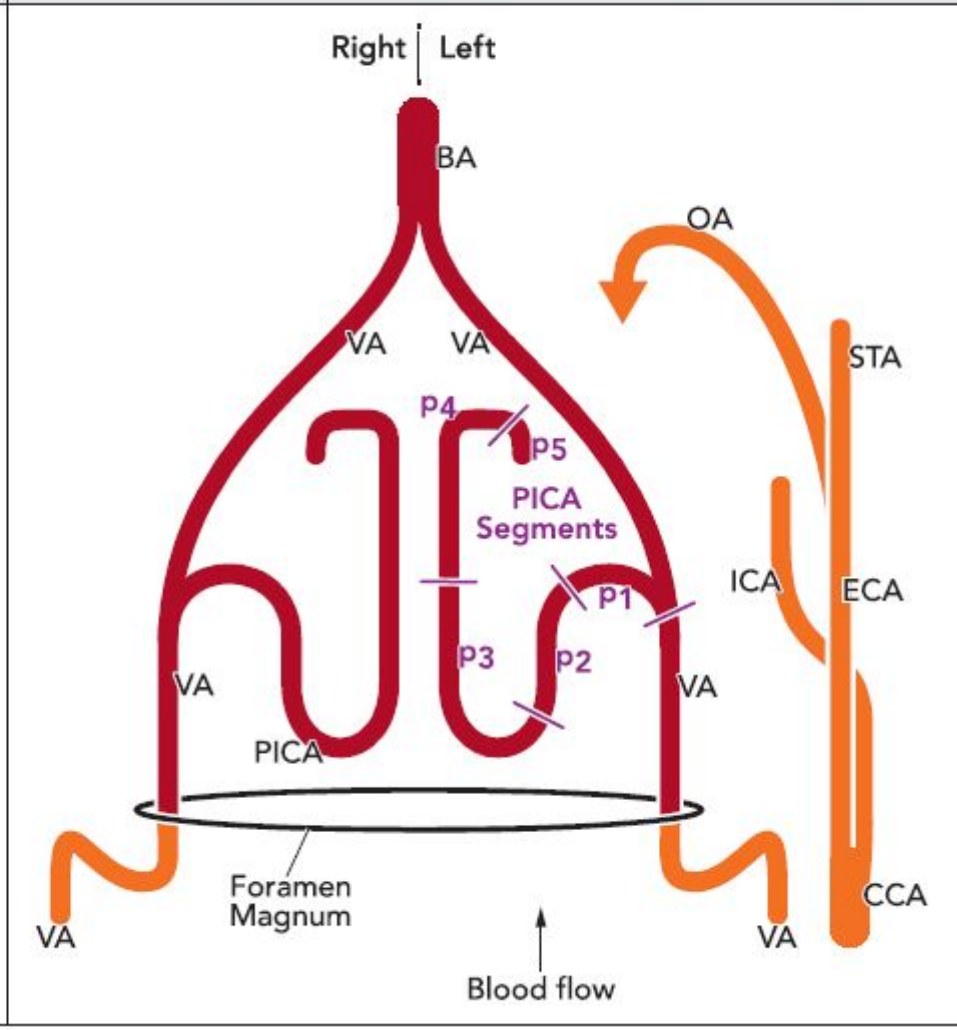

Abbreviation	Artery
ACA	Anterior cerebral
AChA	Anterior choroidal
ACoA	Anterior communicating
AICA	Anterior inferior cerebellar
AIFA	Anterior internal frontal
An	Aneurysm
AngA	Angular
AntParA	Anterior parietal
AntSpA	Anterior spinal
AntThaP	Anterior thalamoperforators
Ao	Aorta
ASA	Anterior spinal
AscPharA	Ascending pharyngeal
ATA	Anterior temporal
BA	Basilar
CalcA	Calcarine
CenA	Central
CirP	Circumflex perforators
CmaA	Callosomarginal
FrPolA	Frontopolar
HippoA	Hippocampal
ICA	Internal carotid
IMA	Internal maxillary
InfParA	Inferior parietal
InfTr	Inferior trunk of MCA
InsP	Insular perforators
LingA	Lingual
lLSA	Lateral lenticulostriate
lPChA	Lateral posterior choroidal
MCA	Middle cerebral
MidTempA	Middle temporal
MidTr	Middle trunk of MCA
MIFA	Middle internal frontal
mLSA	Medial lenticulostriate
mPChA	Medial posterior choroidal
OA	Occipital

Abbreviation	Artery
OphA	Ophthalmic
OrbFrA	Orbitofrontal (ACA)
OrbFrA	Orbitofrontal (MCA)
PAA	Posterior auricular
ParaCenA	Paracentral
ParOccA	Parieto-occipital
PCA	Posterior cerebral
PcaA	Pericallosal
PCoA	Posterior communicating
PedP	Peduncular perforators
PICA	Posterior inferior cerebellar
PIFA	Posterior internal frontal
PosParA	Posterior parietal
PosTempA	Posterior temporal (MCA)
PosTempA	Posterior temporal (PCA)
PosThaP	Thalamoperforators
PreCenA	Precentral
PreFrA	Prefrontal
PSA	Posterior spinal
RAH	Recurrent of Heubner
SCA	Superior cerebellar
SclA	Subclavian
SHA	Superior hypophyseal
SplenA	Splenial
STA	Superficial temporal
SupParA	Superior parietal
SupThyrA	Superior thyroid
SupTr	Superior trunk of MCA
TempOccA	Temporo-occipital
TempPolA	Temporopolar
ThaP	Thalamoperforators
ThGenP	Thalamogeniculate perforators
TPA	Temporopolar
VA	Vertebral
VBJ	Vertebrobasilar junction

Abbreviation	Arterial Segment
C1	ICA, cervical
C2	ICA, petrous
C3	ICA, lacerum
C4	ICA, cavernous
C5	ICA, clinoidal
C6	ICA, ophthalmic
C7	ICA, communicating
A1	ACA, precommunicating or horizontal
A2	ACA, postcommunicating or infracallosal
A3	ACA, precallosal
A4	ACA, supracallosal
A5	ACA, postcallosal
M1	MCA, sphenoidal
M2	MCA, insular
M3	MCA, opercular
M4	MCA, cortical
P1	PCA, precommunicating
P2	PCA, postcommunicating
P2A	PCA, crural
P2P	PCA, ambient
P3	PCA, quadrigeminal
P4	PCA, calcarine
s1	SCA, anterior pontomesencephalic
s2	SCA, lateral pontomesencephalic
s3	SCA, cerebellomesencephalic
s4	SCA, cortical
a1	AICA, anterior pontine
a2	AICA, lateral pontine
a3	AICA, flocculopeduncular
a4	AICA, cortical
p1	PICA, anterior medullary
p2	PICA, lateral medullary
p3	PICA, tonsillomedullary
p4	PICA, telovelotonsillar
p5	PICA, cortical
V1	VA, pre-foraminal
V2	VA, foraminal
V3	VA, extradural
V4	VA, intradural

Внутренняя сонная артерия(ВСА)

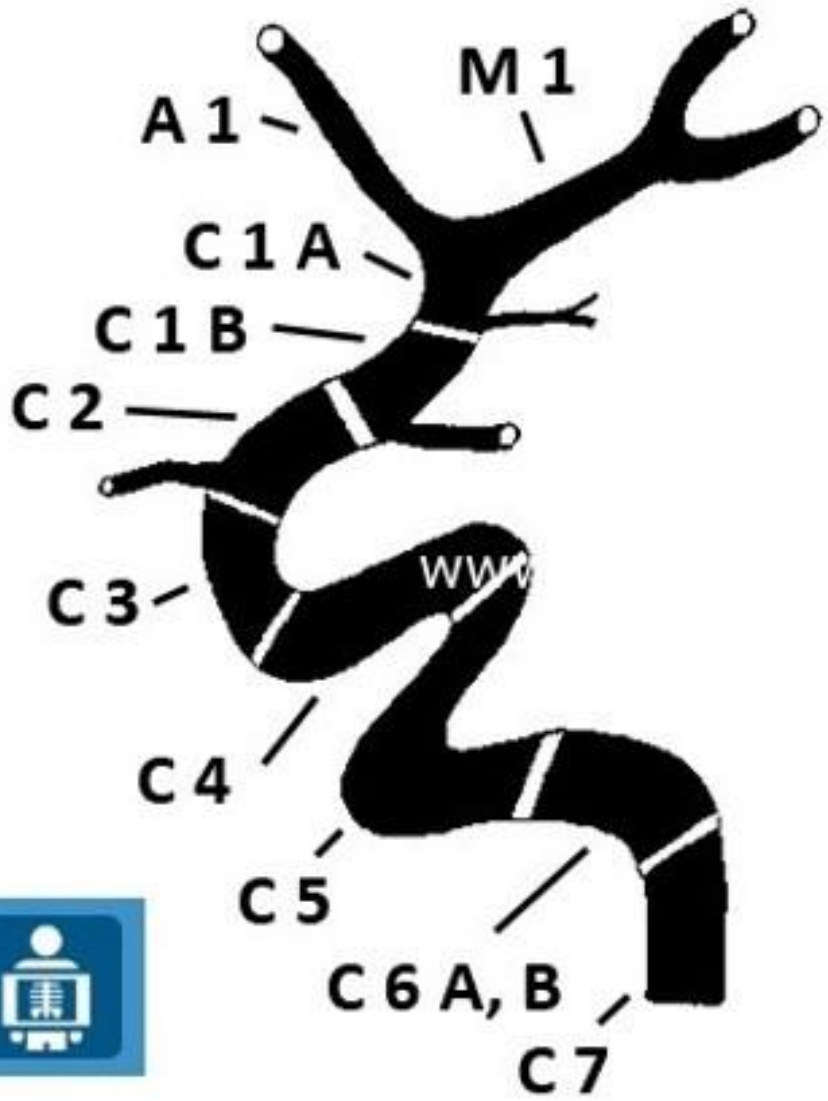

Внутренняя сонная артерия

- Каротидная луковица 7.4 мм (ОСА - 7.0 мм, ВСА дистальнее 4.7)
- Coiling (looping) с частотой 15%
- Агенезия с частотой 0.01%

Сегменты, отделы (по Крылову)
Супраклинойдный отдел

- С 1 А - хориоидальный сегмент
- С 1 В - коммуникантный сегмент
- С 2 - офтальмический сегмент

Клиноидный отдел

- С 3 - клиноидный сегмент

Кавернозный отдел

- С 4 - горизонтальный сегмент
- С 5 - восходящий сегмент

Каменистый отдел

- С 6 А - горизонтальный сегмент
- С 6 В - вертикальный сегмент

Шейный отдел

- С 7 - шейный сегмент

Супраклиноидный отдел:

- a.ophthalmica
- ЗСоА
- передняя ворсинчатая артерия

Кавернозый отдел:

- мининго-гипофизарный ствол

1)артерия мозжечкового намёта(a.Bernasconi-Cassinari)

2)дорсальная менингеальная артерия

3)нижняя гипофизарная артерия

- нижняя артерия кавернозного синуса(кровоснабжает ТМО)
- капсулярные артерии(a.McConell)

Передняя мозговая артерия(ПМА),a.cerebri anterior

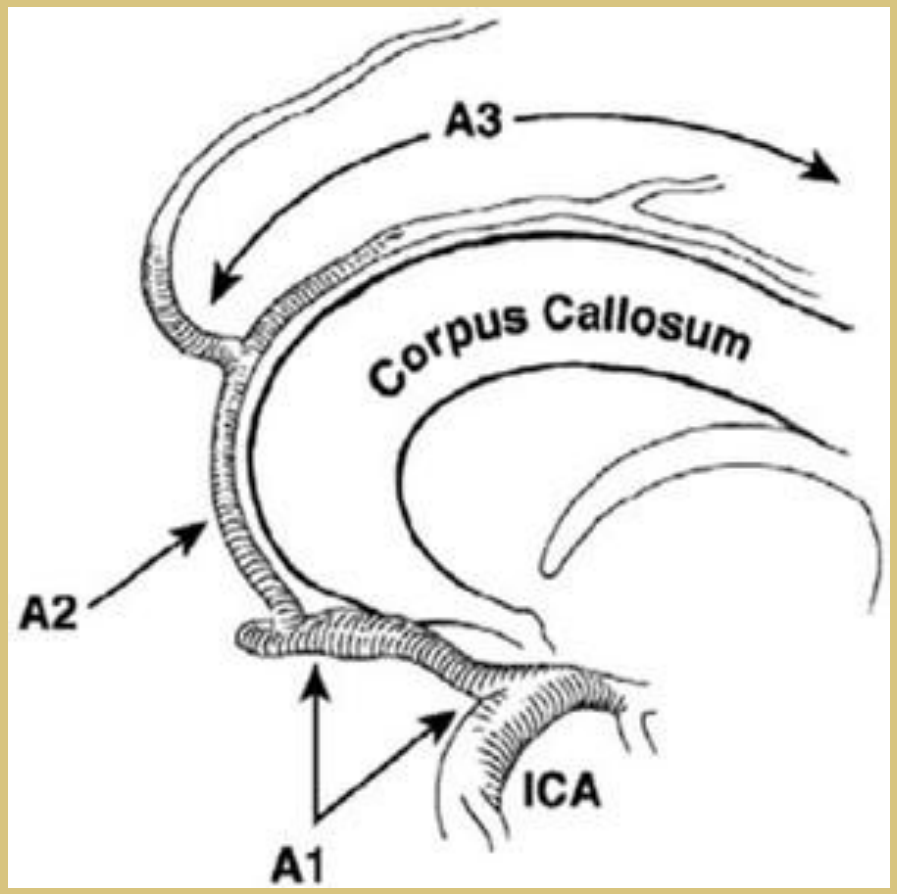

- A1(прекоммуникационный)-от бифуркации ВСА до ПСоА
- A2(посткаммуникационный)-от ПСоА до каллезномаргинальной артерии
- A3-все ветви перикаллезной и каллезномаргинальной артерии

ПМА кровоснабжает:

- Кору большого мозга и субкортикальное белое в-во медиальной поверхности лобной и теменной долей базальной поверхности лобной доли
- Обонятельный тракт
- Передние 4/5 мозолистого тела
- Головку и наружную часть хвостатого ядра
- Передние отделы чечевицеобразного ядра
- Преднюю ножку внутренней капсулы

Средняя мозговая артерия(СМА),a.cerebri media

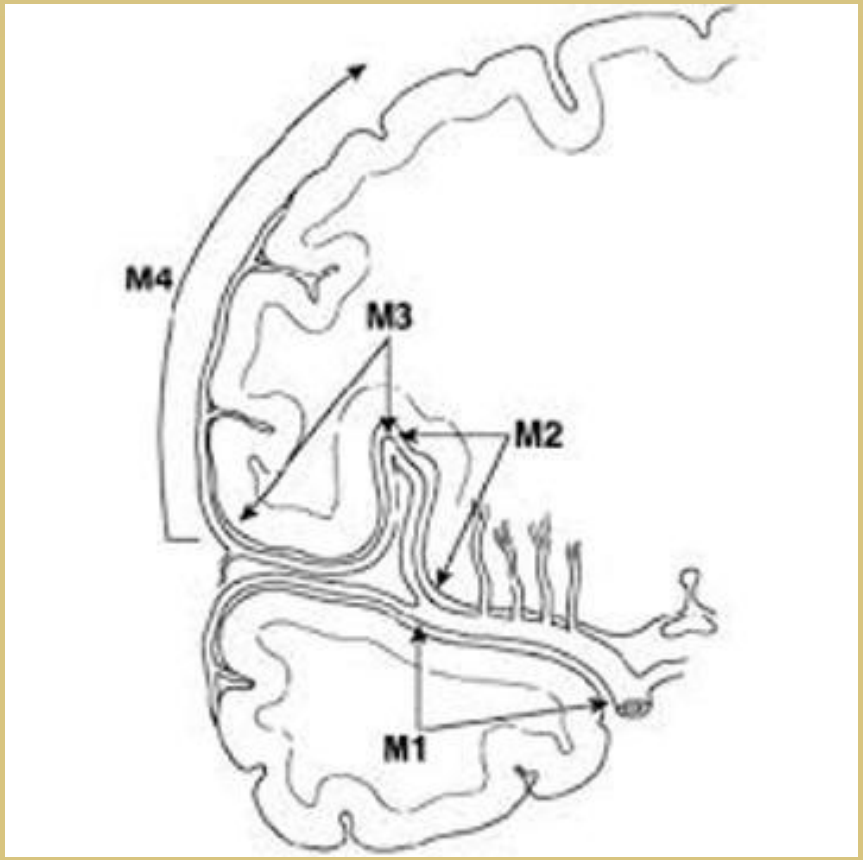

- M1(сфеноидальный)-от бифуркации ВСА до бифуркации СМА
- M2(инсулярный)-от бифуркации СМА до циркулярной борозды островка
- M3(оперкулярный)-от циркулярной борозды до выхода из Сильвиевой щели на поверхность
- M4(кортикальный)-корковые ветви

СМА кровоснабжает:

- Кору большого мозга и подкоркового белого в-ва большей части наружной поверхности больших полушарий
- Колено и передние 2/3 задней ножки внутренней капсулы
- Части хвостатого и чечевицеобразного ядер
- Зрительную лучистость(пучок Грациоле)
- Центр Вернике височной доли
- Теменную долю

Задняя мозговая артерия(ЗМА),a.cerebri posterior

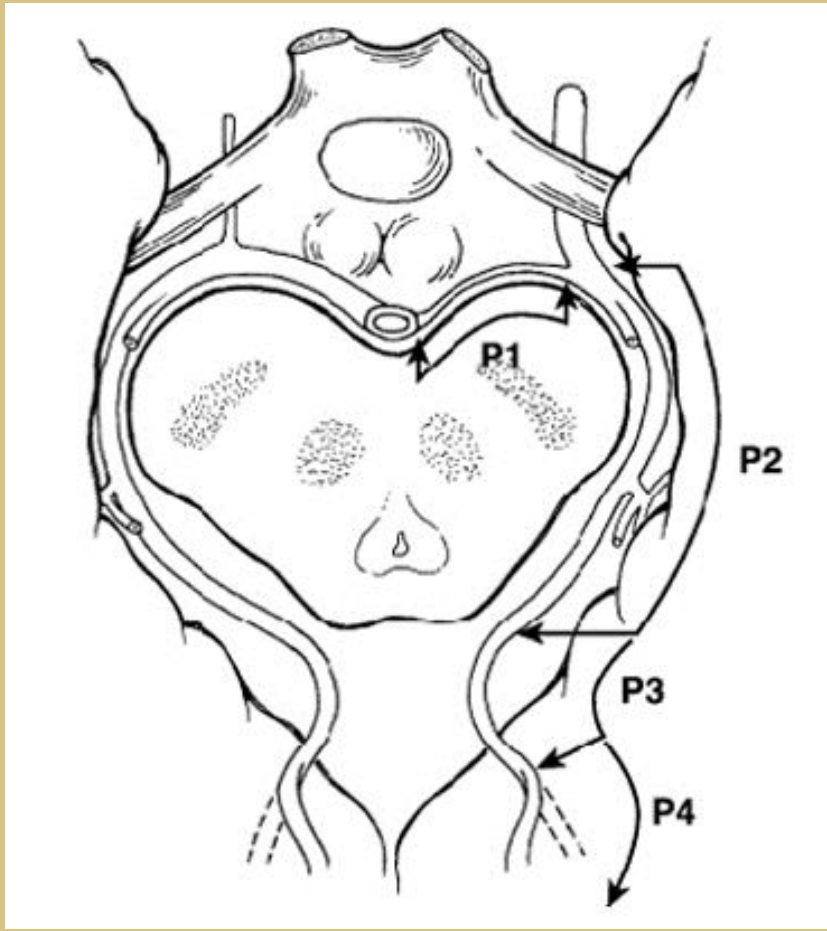

- P1(прекоммуникантный)-от буфуркации ОА до ЗСоА
- P2(посткоммуникационный)-от ЗСоА до задней поверности среднего мозга
- P2a-педункулярный
- P2b-латеральный мезенцефалический
- P3(квадрименальный)-от задней поверности среднего мозга до шпорной борозды
- P4(кортикальный)-корковые ветви от шпорной борозды

ЗМА кровоснабжает:

- Кору большого мозга и субкортикальное белое в-во затылочной доли,заднего отдела теменной доли,нижней и задней частей височной доли
- Задние отделы зрительного бугра
- Гипоталамус
- Мозолистое тело
- Хвостатое ядро
- Часть зрительной лучистости(пучка Грациоле)
- Субталамическое ядро(Льюисово тело)
- Четверохолмие
- Ножки мозга

Позвоночная артерия(ПА),a.vertebralis

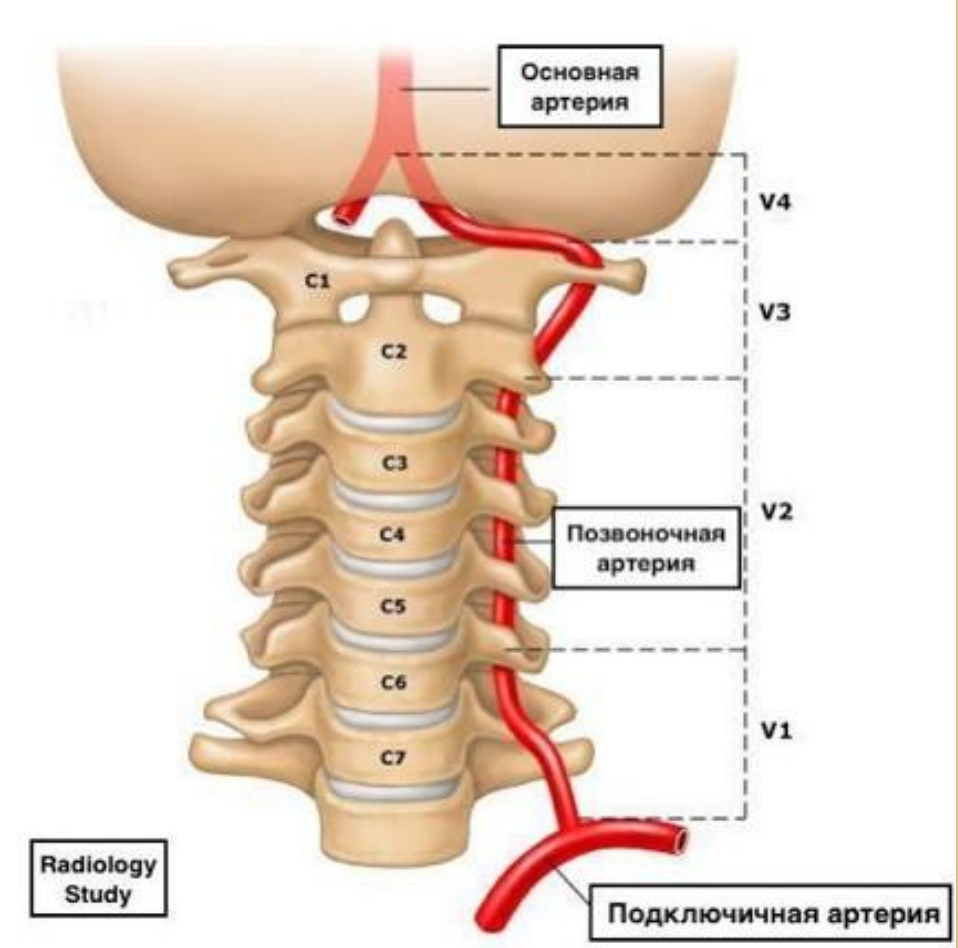

- V1- от начала до поперечного отверстия на уровне С5 или С6 позвонков.
- V2– в поперечных отростках от С5 или С6 до С2.
- V3-огибает дугу С1 и проходит между атласом и затылочной костью.
- V4– внутричерепной, заканчивается, когда две ПА объединяются, чтобы сформировать БА.

Ветви интракраниального отдела ПА (сегмент V4):

- к ТМО
- задней черепной ямке
- передняя и задняя спиномозговые артерии
- задняя нижняя мозжнчковая артерия(PICA)
- парамедианная артерия

Аневризмы сосудов головного мозга

АРТЕРИАЛЬНАЯ АНЕВРИЗМА - локальное расширение просвета артерии за счет выпячивания сосудистой стенки за пределы геометрического поперечника сосуда вследствие патологического или дегенеративного процесса в ней.

ПАТОГЕНЕТИЧЕСКИЕ МЕХАНИЗМЫ ФОРМИРОВАНИЯ АРТЕРИАЛЬНЫХ АНЕВРИЗМ

Дефекты артериальной стенки, лежащие в основе формирования аневризмы:
- дефект мышечного слоя
- повреждения внутренней эластической мембраны
- гиперплазия интимы
- повреждение коллагеновых волокон артерии
- сочетание возрастающей ригидности стенки артерии с уменьшением ее толщины.

Гемодинамическе факторы - аневризмы чаще располагаются в области отхождения ветвей от артерии или в месте изгибов артерии, т.к. эти участки испытывают наибольшее гемодинамическое воздействие.(коилинг,кинкинг-ВСА)

Аневризмы часто сочетаются с пороками развития или заболеваниями, которые приводят к
- артериальной гипертензии (наследственная артериальная гипертензия, коарктация аорты, поликистоз почек)
- повреждению соединительной ткани (фибромускулярная дисплазия, синдром поражения соединительной ткани)
- изменению церебральной гемодинамики (опухоль мозга, АВМ, аномалии развития

Классификация

По форме:

1.Мешотчатые (одно-,многокамерные)

2.Веретенообразные(фузиформные)

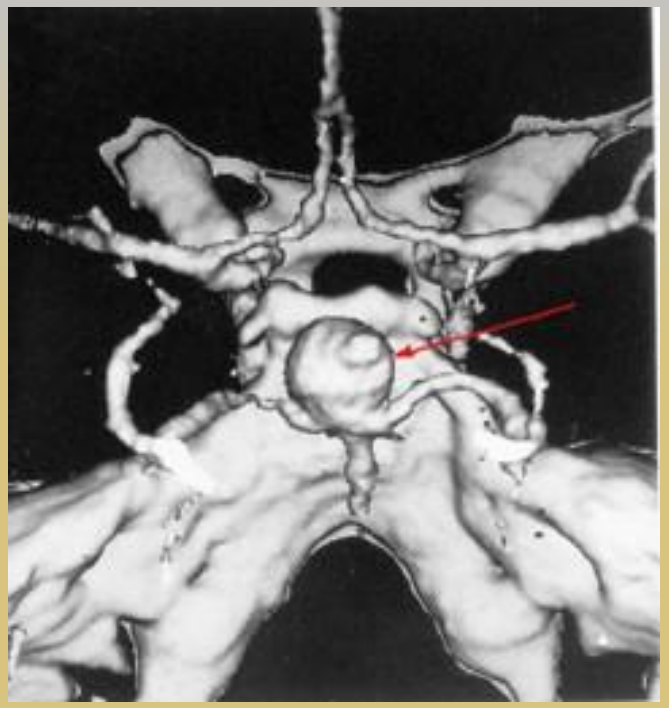

3D-КТ ангиография - мешотчатая аневризма развилки основной артерии

3D-КТ ангиография - фузиформная аневризма основной артерии

Классификация аневризм по артерии, на которой они расположены.

1. На передней мозговой – передней соединительной артериях (45 %).
2. На внутренней сонной артерии (32%).
3. На средней мозговой артерии (19%).
4. На артериях вертебро-базилярной системы (4%)
5. Множественные аневризмы – на двух и более артериях (13%).

Классификация аневризм по величине.

1. До 3 мм – милиарные.
2. 4 - 15 мм – обычные.
3. 16 - 25 мм – большие.
4. Более 25 мм – гигантские.

Строение аневризмы

Аневризма состоит из шейки, тела и купола. 1.Шейка – имеет трехслойное строение церебральной артерии, это наиболее прочная часть аневризмы.

2.Тело аневризмы характеризуется отсутствием трехслойной сосудистой стенки (прежде всего мышечного слоя) и недоразвитием эластической мембраны.

3.Купол аневризмы представлен одним слоем интимы, он наиболее тонок, и кровотечение возникает именно отсюда. В области аневризмы практически всегда имеются атероматозные изменения и разрыв ее часто возникает на месте этих изменений

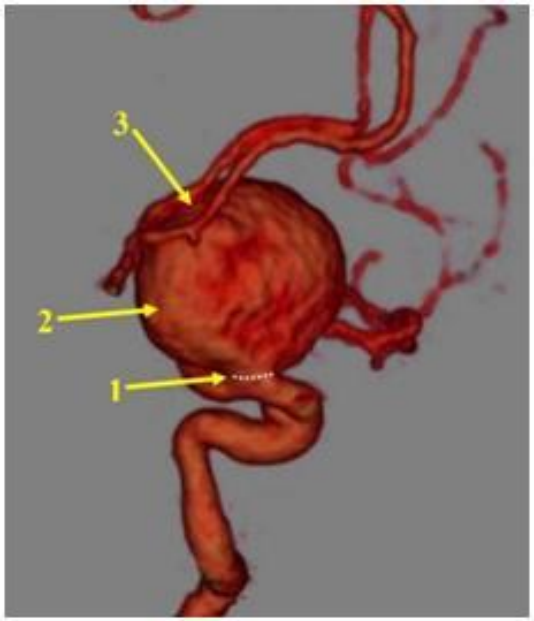

Клинические проявления НА

В исследовании ISUIA неразорвавшаяся аневризма была выявлена у пациентов в ходе обследования по поводу:

кровоизлияния из другой аневризмы (30.4%), головной боли (23.7%), ТИА или ОНМК по ишемическому типу (10.5% и 10.6% соответственно), поражения черепных нервов (8.0%), судорожных припадков (2.9%), появления симптомов объемного образования головного мозга (2.7%), субдуральной или внутримозговой гематомы (1.2%), опухоли головного мозга (0.8%), демиелинизирующих заболеваний головного мозга (0.4%) и неопределенных “приступов” (7.1%)

Характер проявления НА влияет на естественное течение заболевания и на выбор тактики лечения. Отмечено, что среди неразорвавшихся симптомных аневризм риск кровоизлияния в 4 раза выше по сравнению с асимптомными, случайно выявленными, аневризмами.

ISUIA (The International Study of Unruptured Intracranial Aneurysms) – рабдомизированное мультицентровое проспективное исследование.

Диагностика

- МР-ангиография

К преимуществам данного метода,благодаря которым его можно использовать как метод выбора для скриннинга, направленного на выявление НА, относят неинвазивность и отсутствие рентгеновского облучения(точность данного метода - 96.4%–97.3%)

- КТ-ангиография

Чувствительность, специфичность и точность КТ-ангиографии в диагностике аневризм составляет 96.3%, 100% и 94.6% соответственно. При милиарных аневризмах размером менее 3 мм эти показатели составляют 81.8%, 100% и 93.3% соответственно. Однако 3D-реконструкция может не совсем точно отражать истинную анатомию и размеры шейки/купола/несущего сосуда, особенно при аневризмах малых размеров (менее 5 мм)

- Дигитальная субтракционная церебральная ангиография- «золотой стандарт» ДСА

Не может быть использована как скриннинговое исследование в связи с необходимостью госпитализации пациентов и наличием вероятных осложнений при проведении манипуляции, таких как аллергическая реакция на контраст, ОНМК по ишемическому типу, разрыв аневризмы повреждение артерии, гематома в области пункции артерии и др. Количество осложнения при проведении ДСА, включая постоянный неврологический дефицит у пациентов с аневризмами, САК и АВМ, не превышает 0.07%

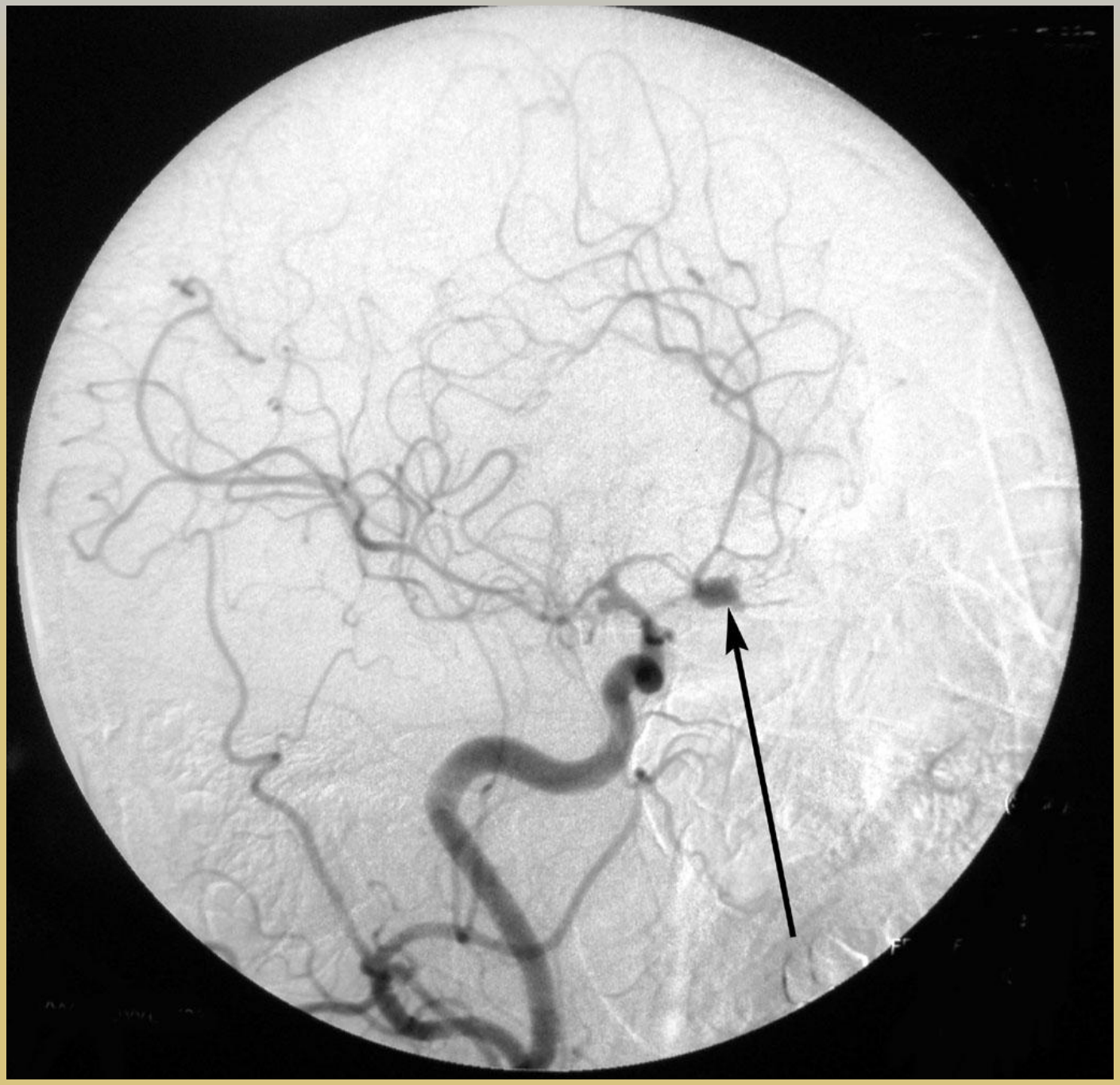

Осложнения

Таблица 1. Риск разрыва НА в зависимости от ее размера и локализации (по данным ISUIA [114]).

Пятилетний кумулятивный риск разрыва в соответствии с размером и расположением аневризмы					
	<7 мм		7-12 мм	13-24 мм	25 мм
	Группа 1	Группа 2			
Кавернозный отдел ВСА (n=210)	0	0	0	3.0%	6.4%
ПСА и ПМА/СМА/ВСА (n=1037)	0	1.5%	2.6%	14.5%	40%
ВББ/ЗМА\ЗСА (n=445)	2.5%	3.4%	14.5%	18.4%	50%

ПСА= передняя соединительная артерия, ПМА – передняя мозговая артерия, СМА – средняя мозговая артерия, ВСА – внутренняя сонная артерия, ВББ – вертебробазилярный бассейн, ЗМА – задняя мозговая артерия, ЗСА – задняя соединительная артерия

Группа 1 – пациентов без САК

Группа 2 – пациенты с САК в анамнезе при разрыве другой аневризмы

Тактика хирурга

Рис. 1. Алгоритм принятия решения, основанный на локализации аневризм. * — за исключением случаев соматических противопоказаний к открытой хирургии или индивидуального выбора пациента; ** — кроме случаев аллергических реакций на контраст; ПхорА — передняя хороидальная артерия

Целью хирургического лечения сложных аневризм ВСА является профилактика разрыва путем выключение аневризмы из церебрального кровообращения, уменьшение объема аневризмы и регресс неврологической симптоматики

ЭИКМА



M.G. Yasargil и 30 октября 1967 г. первым наложил экстракраниально-интракраниальный микрососудистый анастомоз (ЭИКМА), используя поверхностную височную артерию.

Развитие реваскуляризирующей хирургии головного мозга

- 1 этап – экстра-интракраниальный микроанастомоз (ЭИКМА) или «low-flow EC-IC bypass, STA-MCA bypass», 1967 год, M.G.Yasargil

- 2 этап – широкопросветный экстра-интракраниальный анастомоз с использованием аутотрансплантата (лучевой артерии, большой подкожной вены бедра/голени) или «high-flow EC-IC bypasses», 1971 год, W. Lougheed

- 3 этап – интра-интракраниальные анастомозы или «IC-IC bypasses», 1992 год, R.F. Spetzler

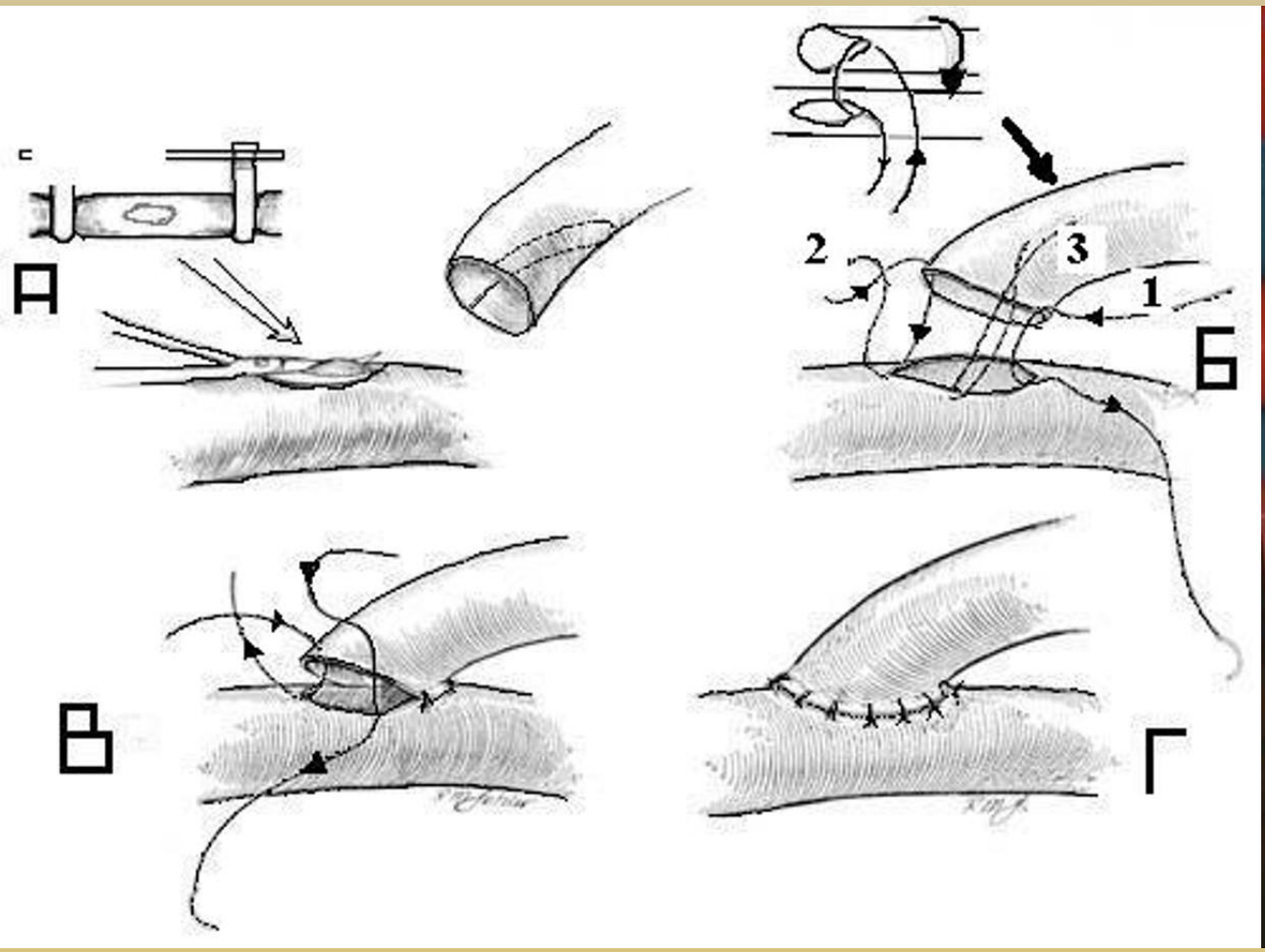
А
Б
В
Г
1
2
3

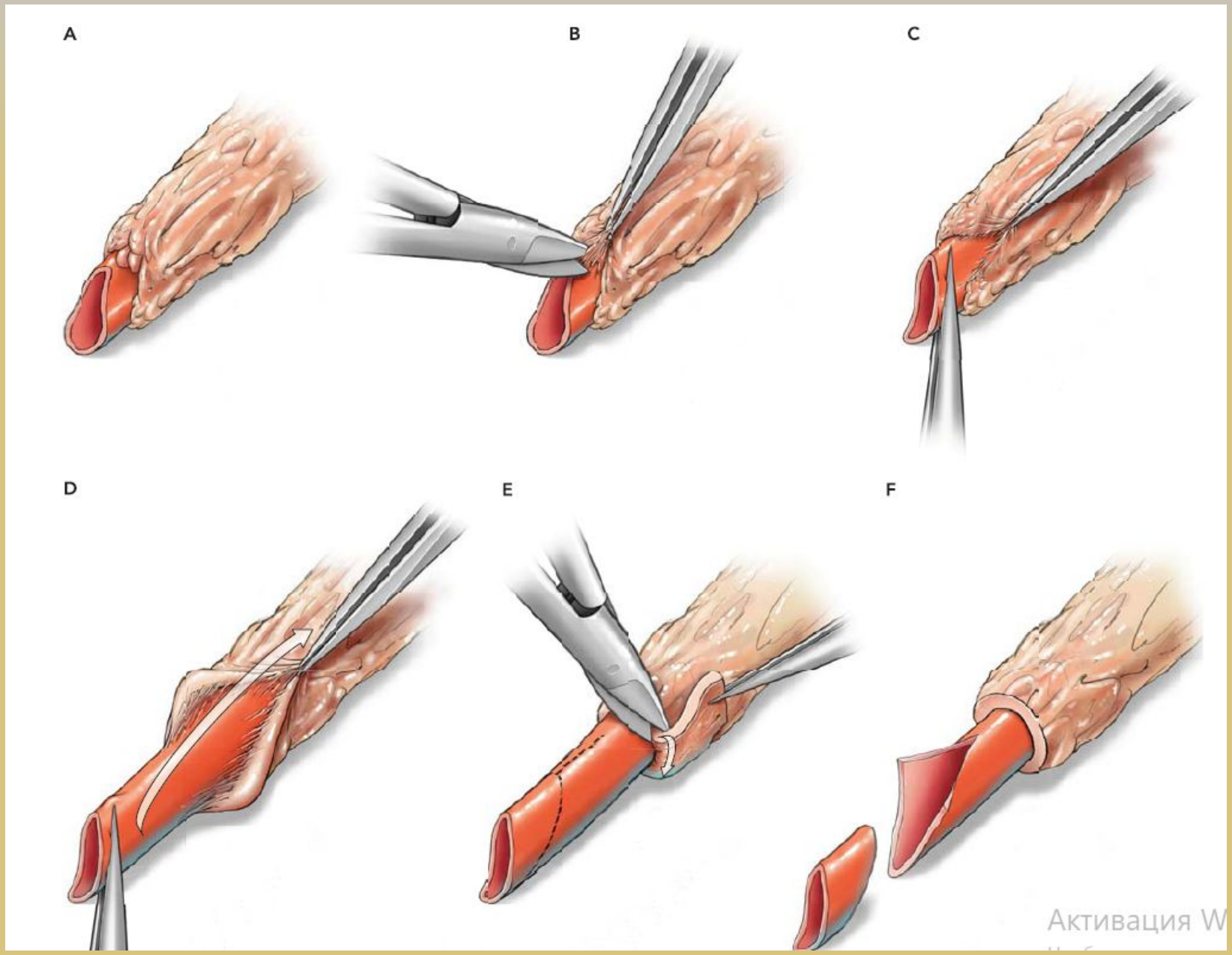

Активация W

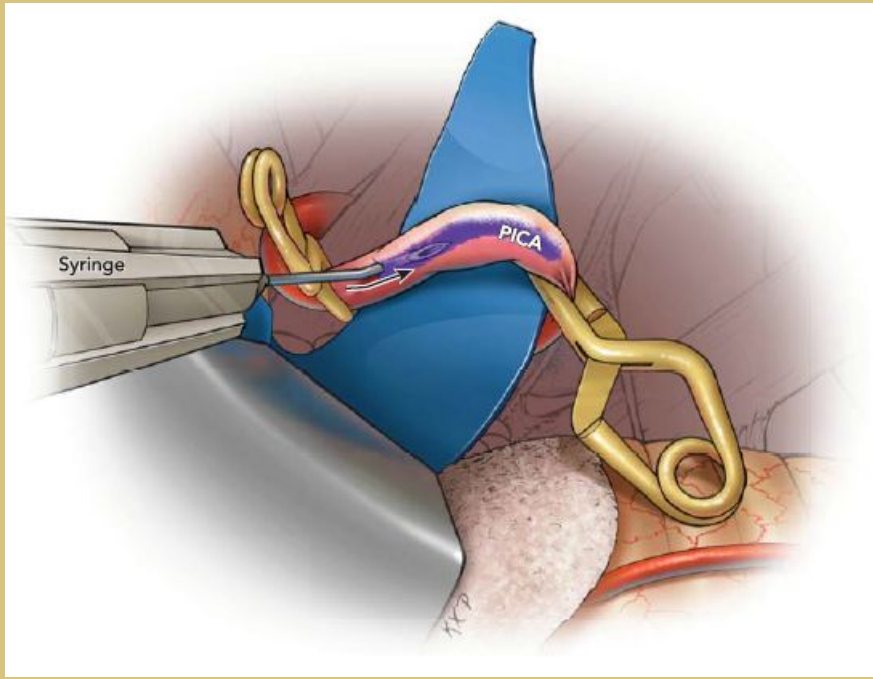
Syringe
PICA

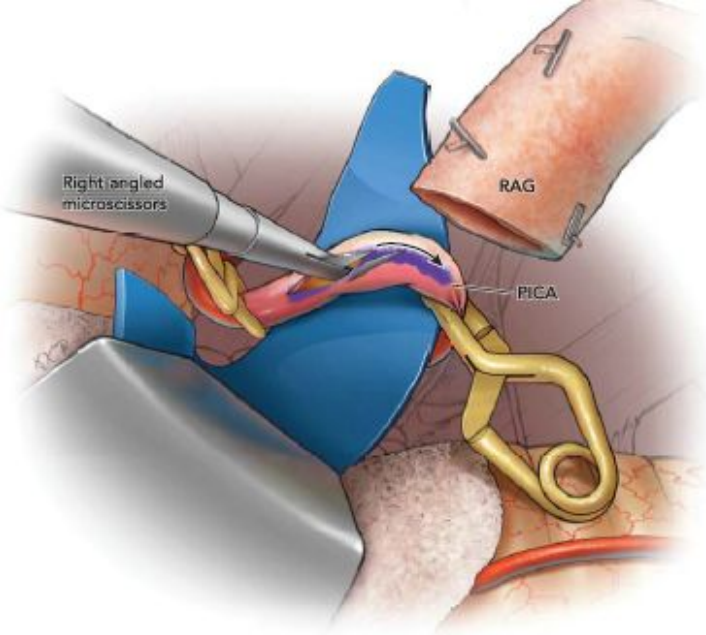
Right angled microscissors
RAG
PICA

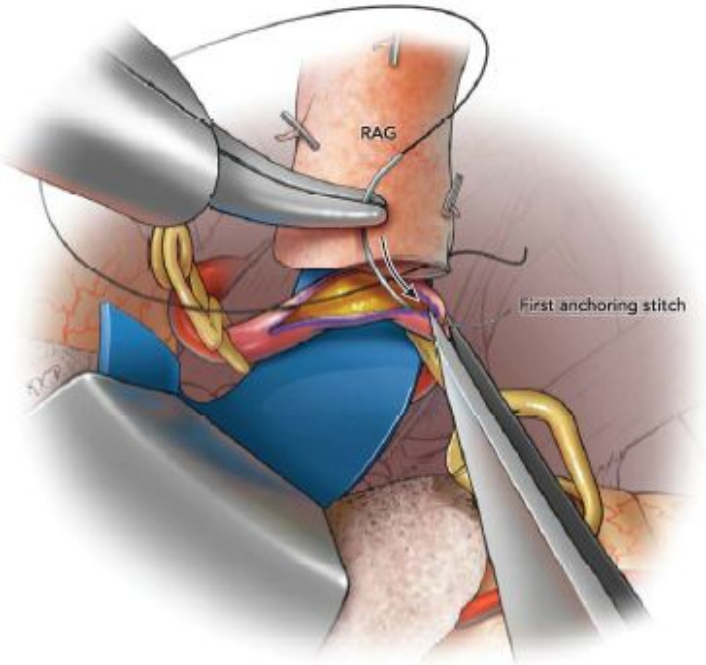
RAG
First anchoring stitch

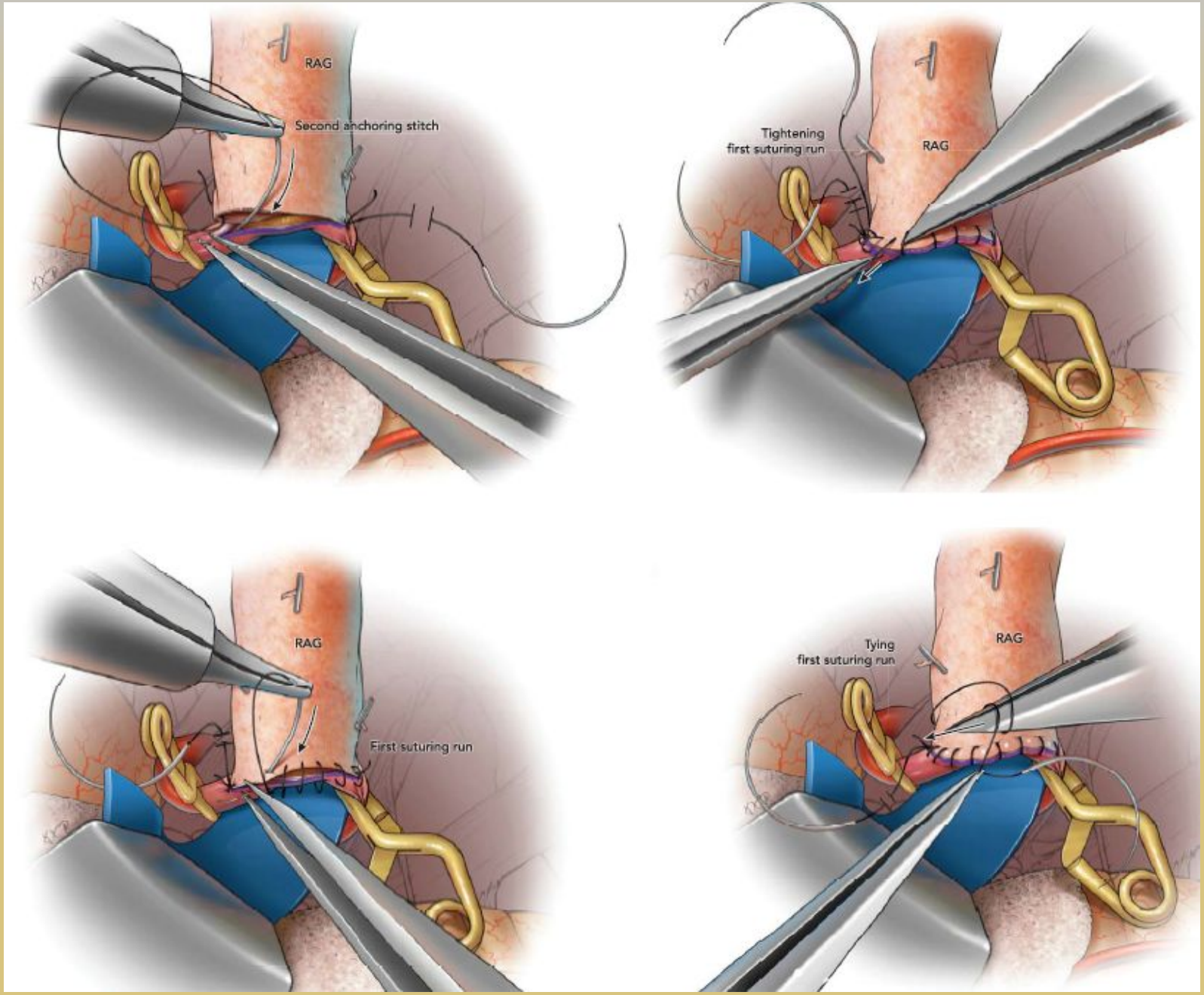
RAG
Second anchoring stitch
Tightening
first suturing run
RAG
RAG
First suturing run
Tying
first suturing run
RAG

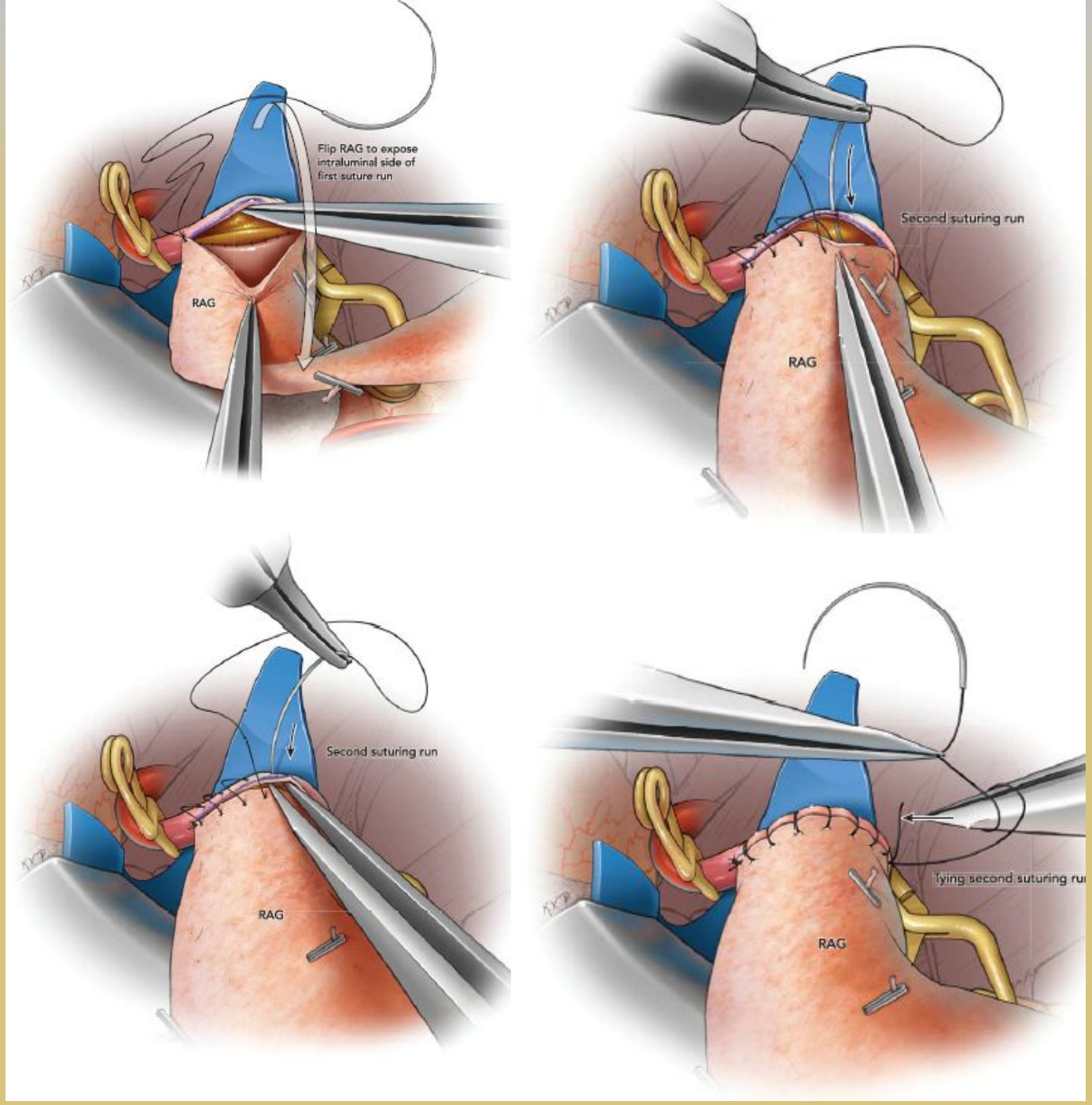
Flip RAG to expose intraluminal side of first suture run
RAG
Second suturing run
RAG
Second suturing run
RAG
RAG

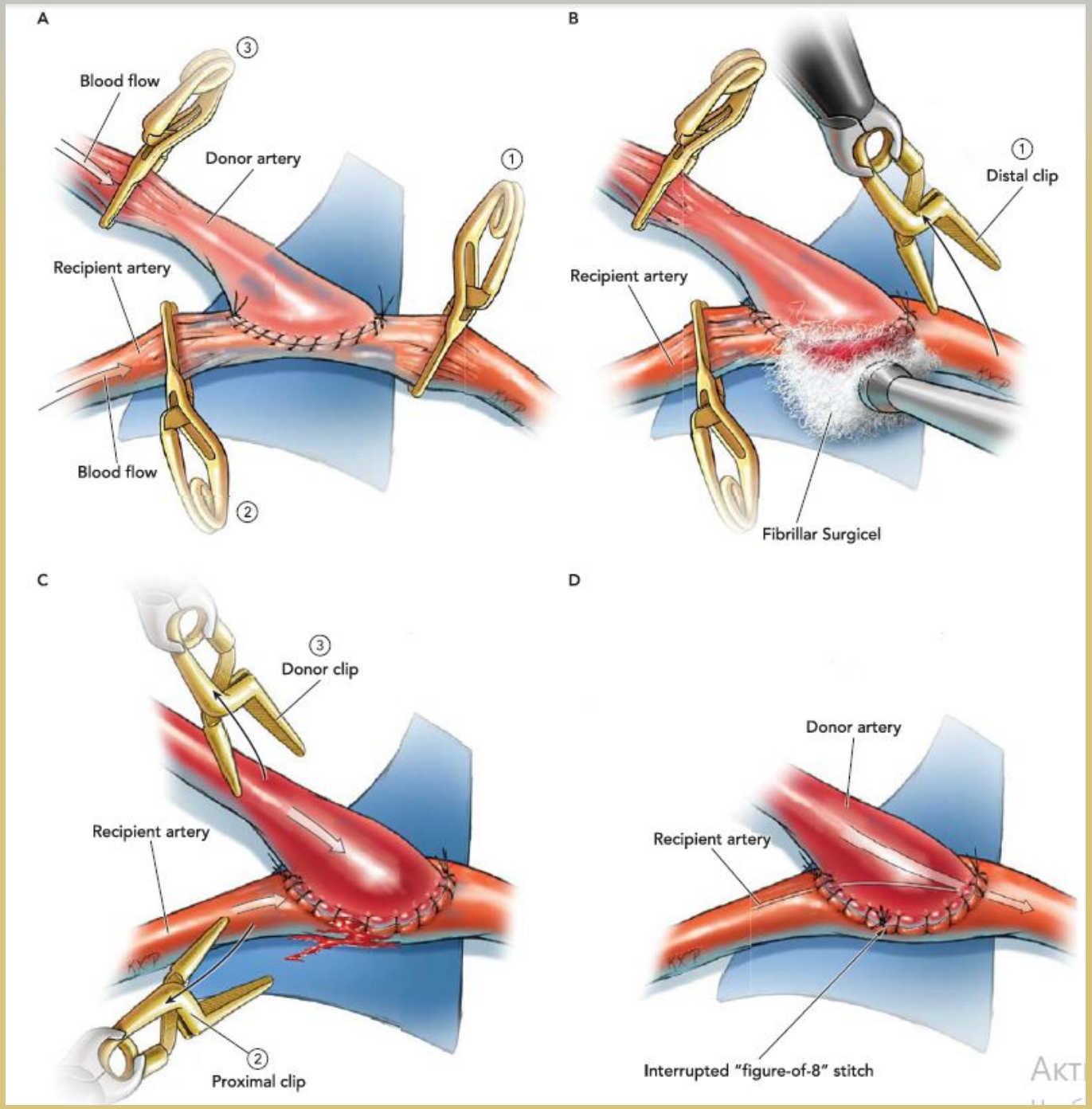
A
Blood flow
3
Donor artery
1
Recipient artery
Blood flow
2
B
1
Distal clip
Recipient artery
Fibrillar Surgicel
C
3
Donor clip
Recipient artery
2
Proximal clip
D
Donor artery
Recipient artery
Interrupted "figure-of-8" stitch

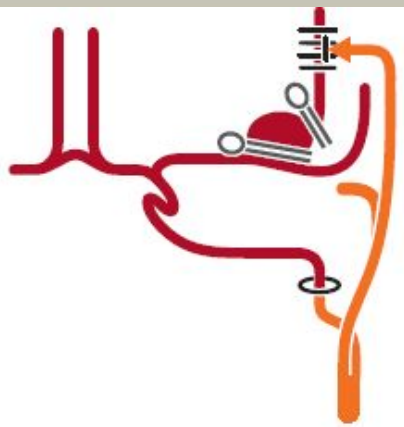

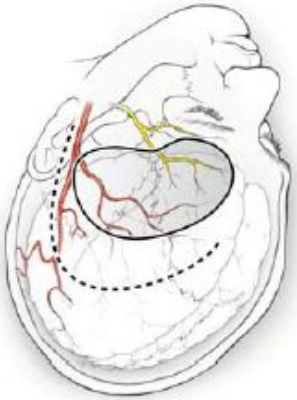

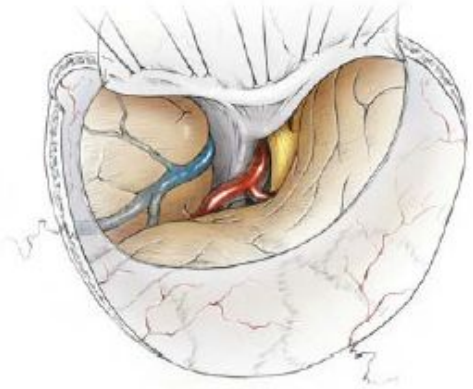

Diagnosis:	Left MCA Aneurysm (Dolichoectatic)	**Bypass Name:**	L STA-M2 MCA Bypass
Aneurysm Classification:	MCA Bifurcation	**Bypass Type:**	EC-IC Bypass
Craniotomy/Approach:	Pterional Craniotomy/Transsylvian Approach	**Treatment:**	Aneurysm Clipping

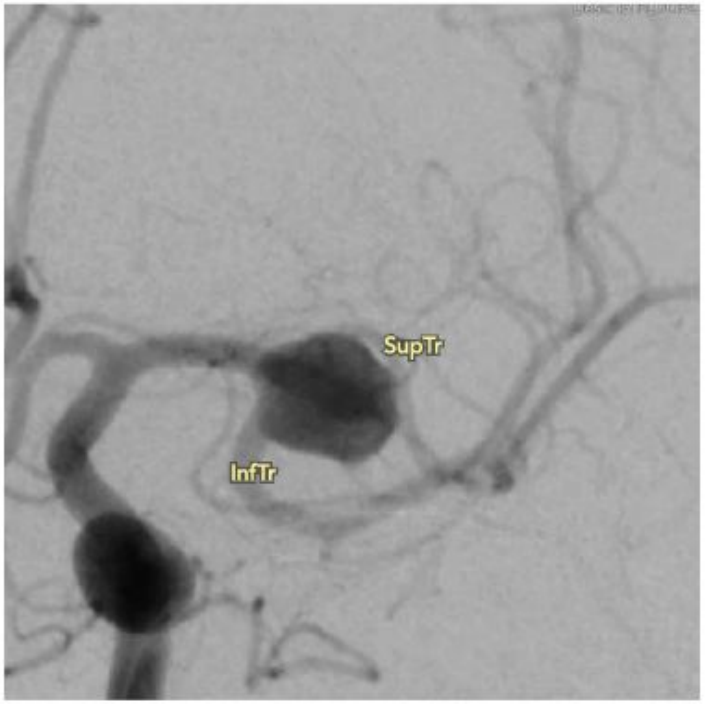

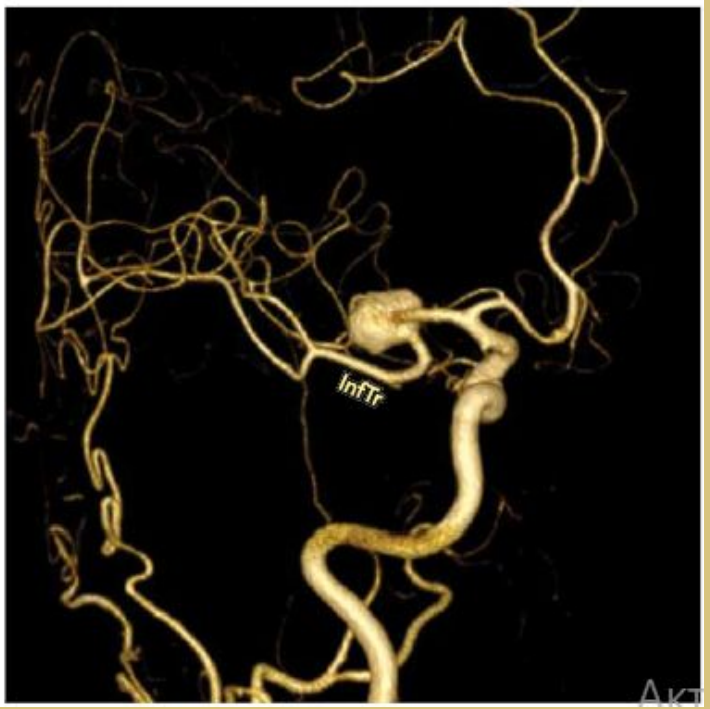

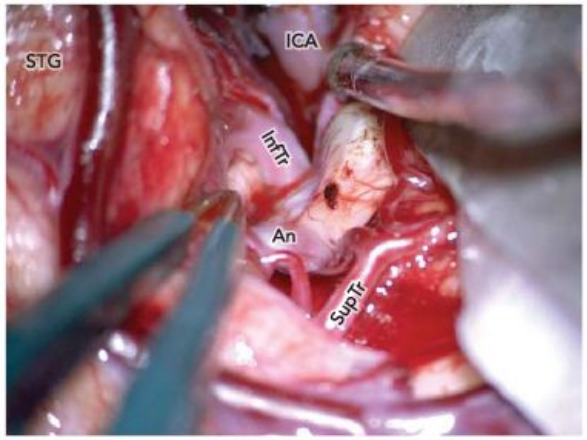
STG
ICA
InfTr
An
SupTr

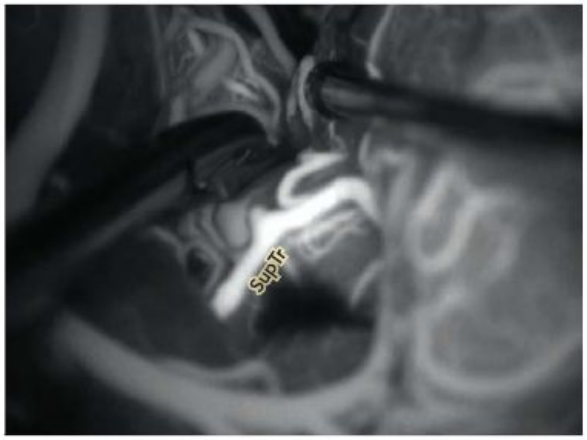
SupTr

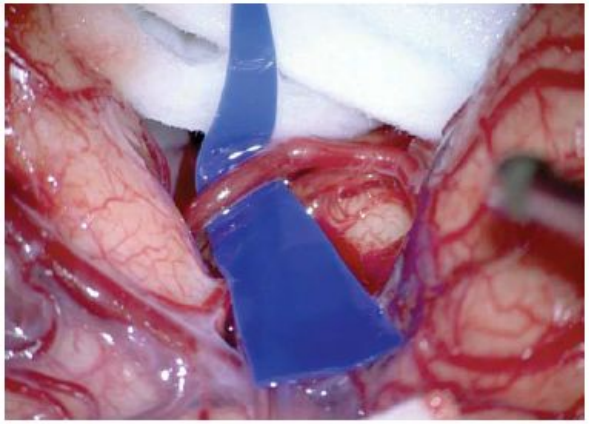

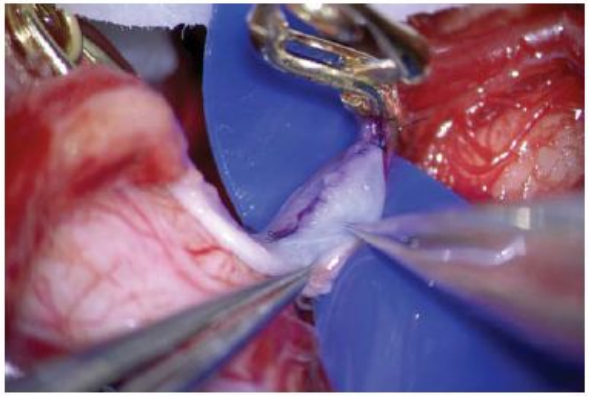

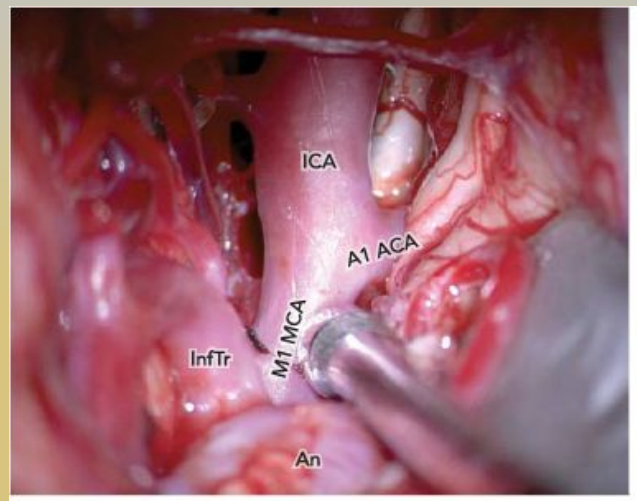
ICA
A1 ACA
M1 MCA
InfTr
An

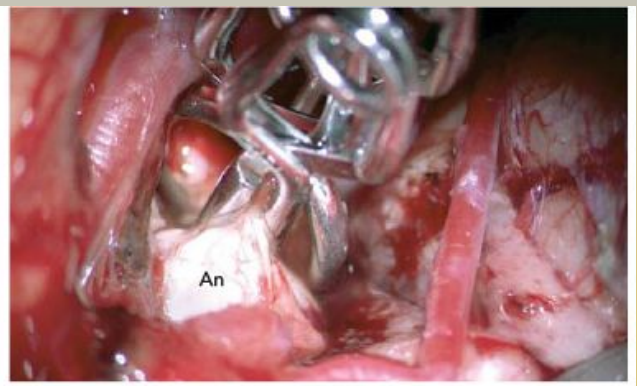
An

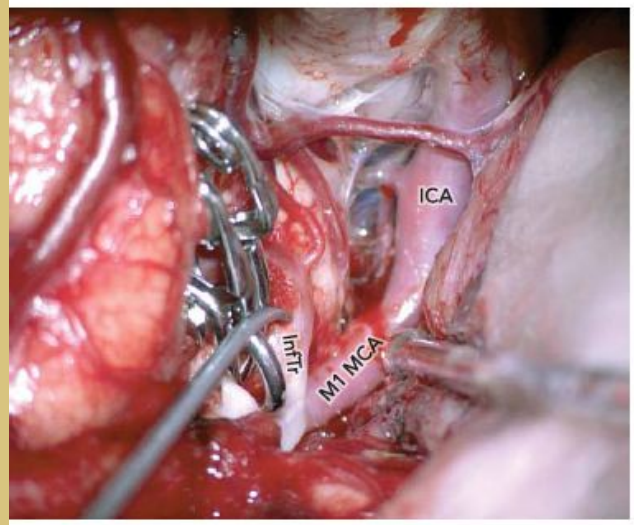
ICA
InfTr
M1 MCA

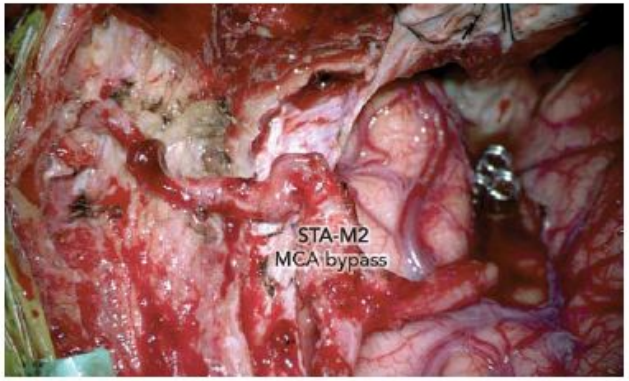
STA-M2
MCA bypass

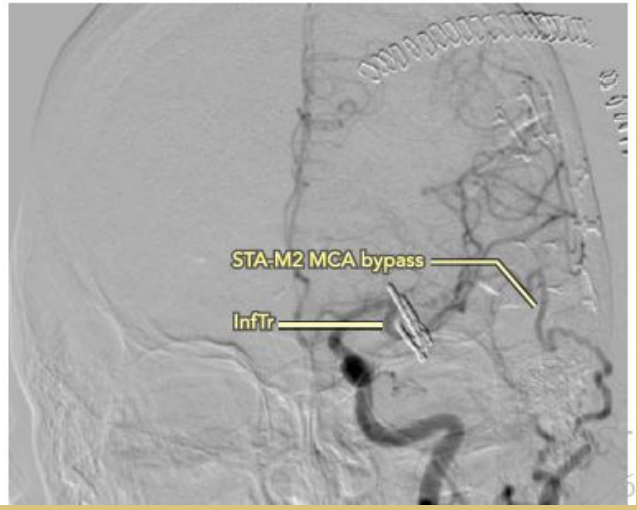
STA-M2 MCA bypass
InfTr

Благодарю за внимание