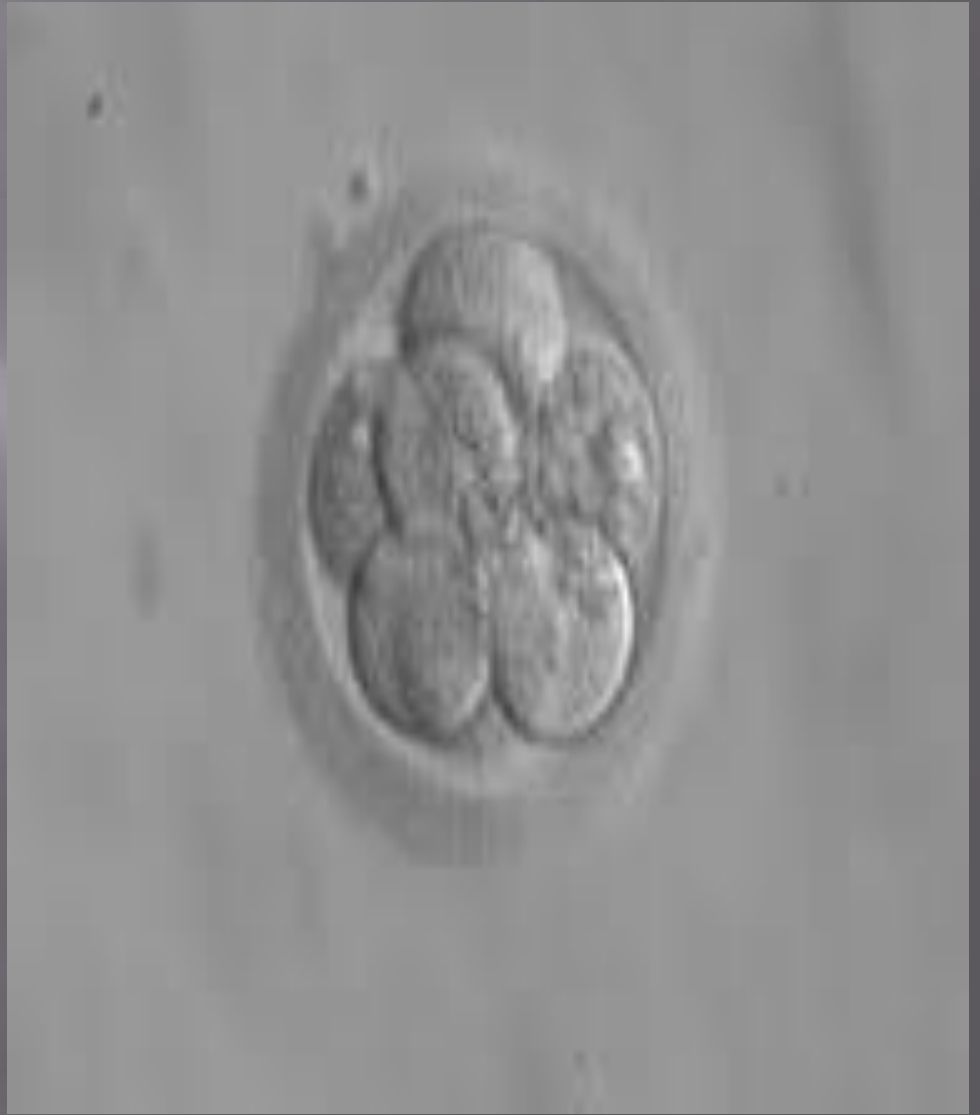

**Қ.А ЯСАУИ АТЫНДАҒЫ ХАЛЫҚАРЛЫҚ ҚАЗАҚ-ТҮРІК
УНИВЕСИТЕТІ**

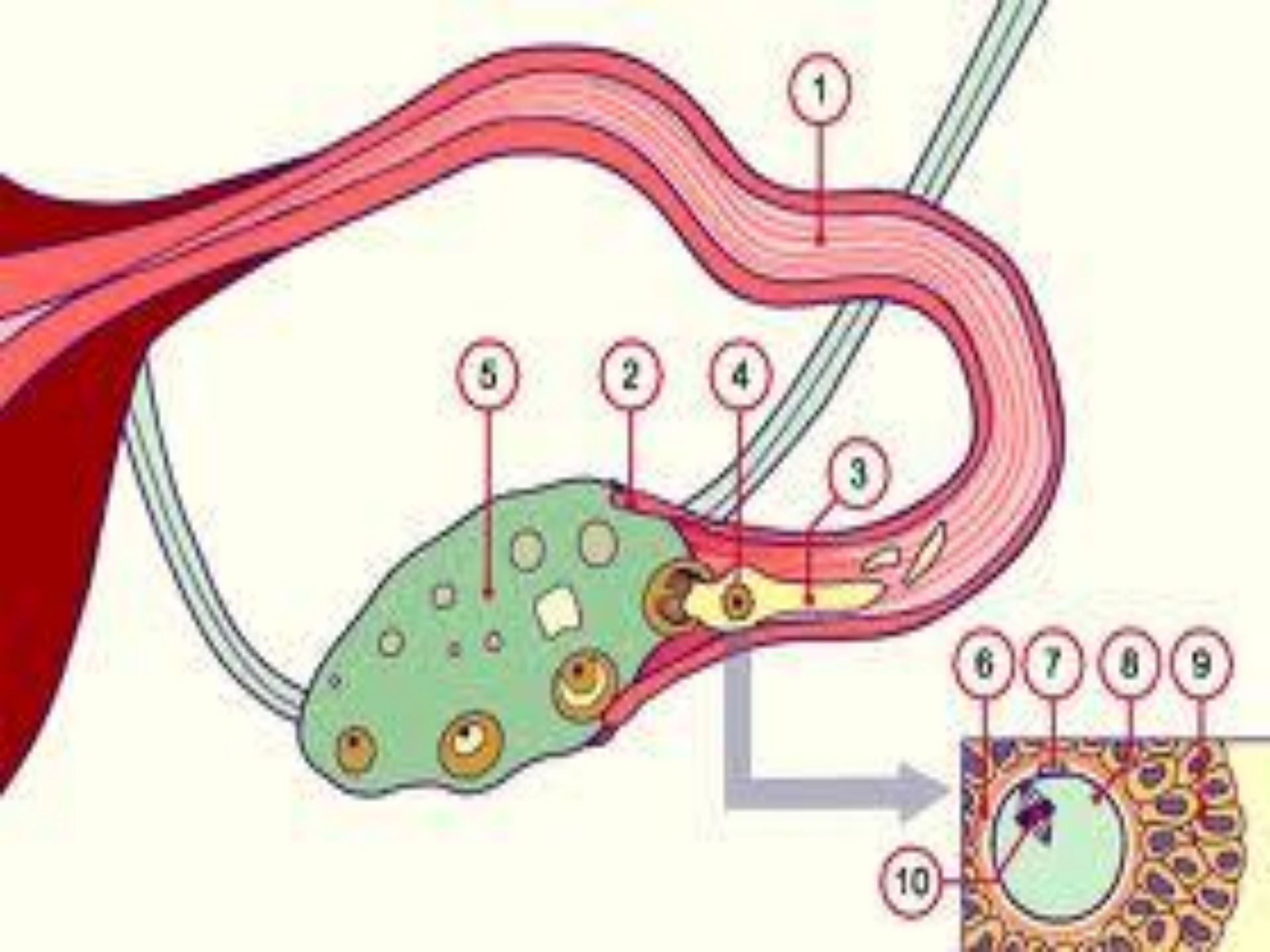
**Тақырыбы: Адам эмбриологиясы. Дамудың
кризистік кезеңдері. Онтогенез.**

**Орындаған: Бердалиева А
Қабылдаған: Тастемирова Б**

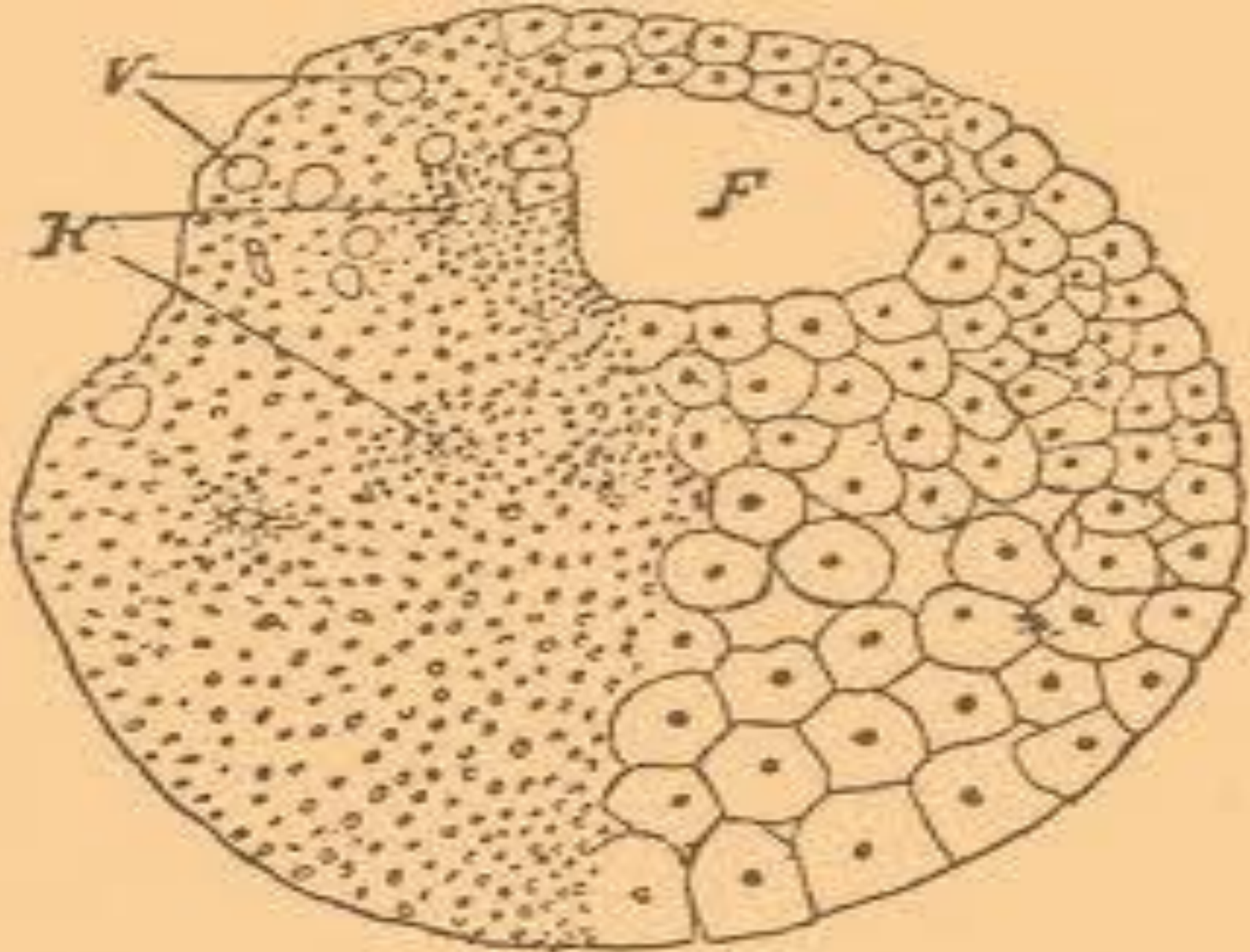
Ұрықтану –аналық және аталық жасушалардың қосылу нәтижесінде диплоидты хромосом жиынтығы бар жаңа жасуша-зиготаның пайда болуы. Ұрықтану жатыр түтігінің ампула тәрізді кеңейген бөлігінде өтеді. Ұрықтану процесінің үш сатысын ажыратуға болады:1.Гаметалардың дистанттық әрекеттесуі және жақындасуы;2. олардың контакттық әрекеттесуіжәне овоциттің активтендірілуі;3.сперматозоидтың аналық жыныс жасушаға енуі және кейін-онымен бірігуі,яғни сингамия.



Эмбриондық даму-зиготаның бірінші бөлінуінен бастап, нәресте дүниеге келуіне дейінгі процестерді қамтитын онтогенздің бастапқы кезеңі. Анасының құрсағында эмбриондық даму орта есеппен 280 тәулік бойы өтеді. Акушерлік білімде осы мезгілді үш кезеңге бөледі: бастапқы (ұрықтанудан кейінгі 1-апта), ұрықтық (2-8 апталар), нәрестелік (9-аптадан бастап, туылғанға дейін).



Бөлшектену-зиготаның митоз жолымен жүйелі түрде бөлініп бластомерлердің пайда болуы. Зигота митоз сатыларынан өтіп, ең соңында екі бластомерге айналады. Адам зиготасының бөлшектенуі бір тәуліктің аяғында толық, бірақ тең емес, асинхронды түрде жүреді. Дамудың 3-тәулігінде жылдам өтетін бөлінулер нәтижесінде, мөлдір қабат ішінде 12-16 бластомерлер жинақталып ерте кезінде морула деп аталатын ұрық қалыптасады. Кейіннен трофобласт қабаты пайда болады. 4-тәулікте 28-32 бластомерлерден тұратын морула жатыр қуысына түседі. Дамудың 4,5-5 тәулігінде 58-ден астам жасушалардан тұратын бластоциста ұрық қалыптасады.




Имплантация-ұрықтың жатырдың кілегейлі қабығына жабысып, енуі.Имплантацияның 2 сатысын ажыратады:а)адгезия(жабысу) және инвазия(ену);жеті тәуліктен бастап трофобласт пен эмбриоласттың имплантацияға дайындығы жүреді.

Трофобласт жасушаларында лизосомалары көбейіп,жатырдың кілегейлі қабығын бұзады да, ұрық оның астындағы дәнекер тініне енеді.Сөйтіп. Ұрық ана қанымен тікелей байланысады.Имплантация 40-сағатқа созылады.

Гаструляция-ұрық денесінде күрделі химиялық және морфогенетикалық өзгерістермен қатар,көбейіп, өсіп,орындарын ауыстырып, дифференцияланады.Осының нәтижесінде ұрық жапырақшалары пайда болады:эктодерма, мезодерма және энтодерма.Адам ұрығының гаструляциясы екі жолмен жүреді:біріншісі ұрық түйінің-деляминациясы немесе ыдырауы, екіншісі-иммиграция жасушалардың көшуі, орын ауыстыруы.Гаструляцияның бірінші сатысы 7-тәулікте,ал екіншісі 14-15 тәуліктерде жүреді.

Схема строения яйца гелихидных дробленки

Классификация яиц по их строению
 Классификация яиц по способу дробления
 Типы дробленки

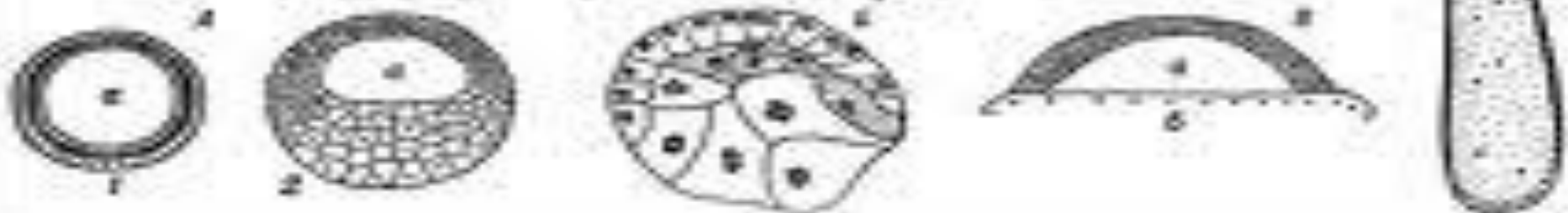


Базаль дробленки (равномерно и неравномерно)

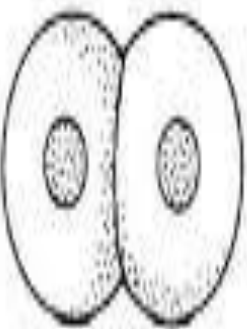
Членистый дробленки

Равномерно	Спирально	Колумеллярно	Другим образом	Дискообразно	Тубулярно
(1) морушка	(2) спиртка	(3) колонка	(4) иначе	(5) диск	(6) трубка

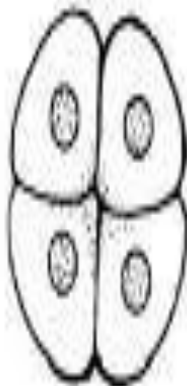Типы бластулы



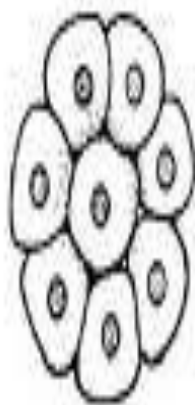
2-cell stage



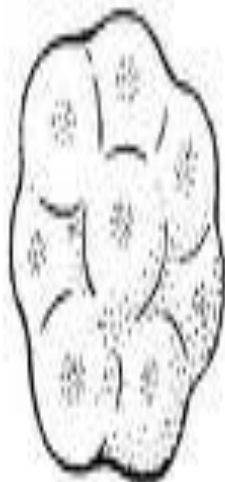4-cell




8-cell



8-cell after compaction



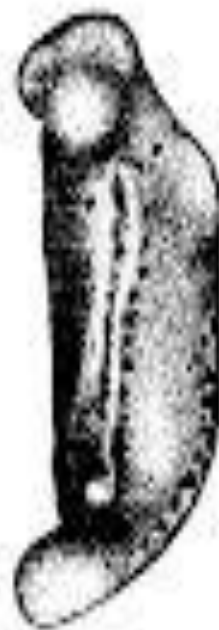Blastocyst



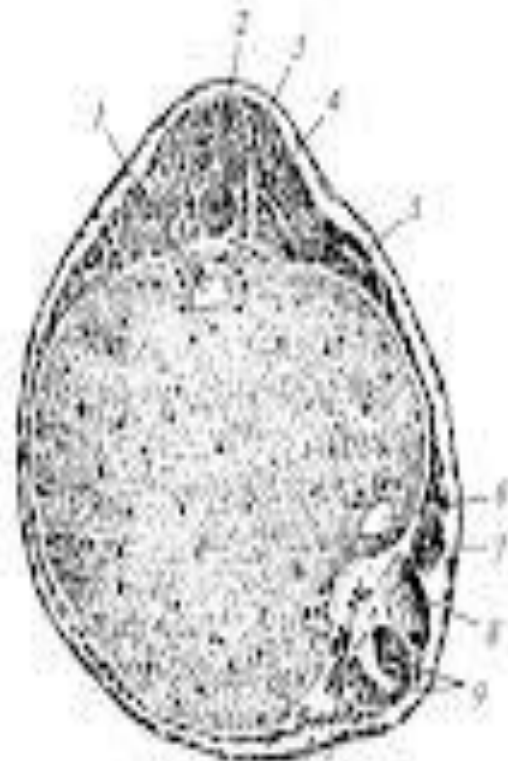
A



B



C



D

10

Индукция дополнительного эмбриона у тритона (реципиент) пересаживаемым кусочком губы бластомера (по В. Вайляку, 1965):

A — шаг реципиента со стороны нервной трубки, B — то же, со стороны индуцированной нервной трубки, C — то же, зарываем на стадии почки хвоста; D — то же, на покрывочном слое; 1 — просвет кишки реципиента, 2 — нервная трубка, 3 — хорда; 4 — ооцит, 5 — почечный канал; 6 — просвет индуцированной кишки; 7 — индуцированный почечный канал; 8 — сомит индуцированного эмбриона; 9 — индуцированная нервная трубка, 10 — подложечная хорда

Деляминация сатысында екі жапырақша пайда болады; сыртқы-біріншілік эктодерма немесе эпибласт. Эпибласт-трофобластқа бағытталған ұрықтың сыртқы беті, мұның құрамындағы жасушалардан эктодерма, мезодерма және хорда дамиды. Екінші жапырақшасы бластоциста қуысына қарай бағытталған ішкі жасушалар тобы гипобласт, мұның құрамына ұрықтық және ұрықтан тыс энтодерма материалдары кіреді. Ұрықтық дамудың 8-тәулігінде эпибласттан амнион көпіршігінің төменгі қабырғасы түзіледі. Ал, гипобласттан сары уыз көпіршігінің жоғарғы бөлігі дамиды.

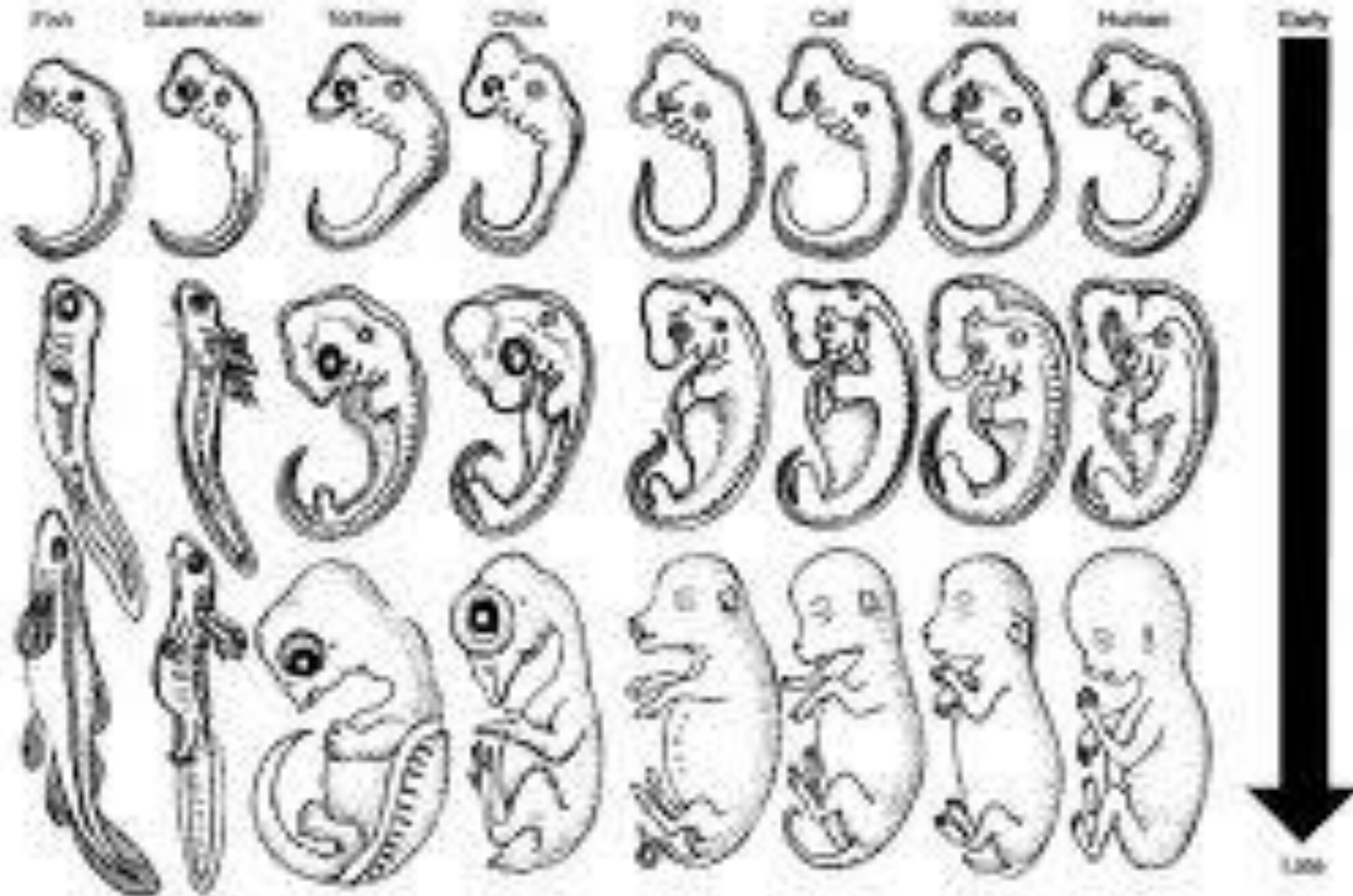


FIGURE 5.35 Haeckel's comparison of early embryonic stages across vertebrate groups. Eight species are shown across the figure. The youngest developmental stage of each is at the top of the figure followed by two successively older stages below.

After Haeckel

www.bible.ca

Vertebrates, Kenneth V. Kardong, 1998, p 191

Ұрықтық дамудың 2-3 аптасында ұрық жапырақшалары мен мезенхиманың түрленуі жүзеге асады .3-аптаның басында ұрық денесіндегі жасушалардың біразы тіндердің бастамасы мен ұрықтың мүшелерін түзуге қатысса,ал екінші тобы ұрықтан тыс мүшелерді түзеді.Ұрық тіндерінің түзілуі-детерминация және коммитировтік жолдармен өтеді.Детерминация-бұл жасушалар мен тіндердің генетикалық бағдарланған даму жолдары. Дифференциялану-жасушалардың арнайы қызметіне байланысты құрылысының өзгеруі.Ол төрт кезеңнен тұрады.

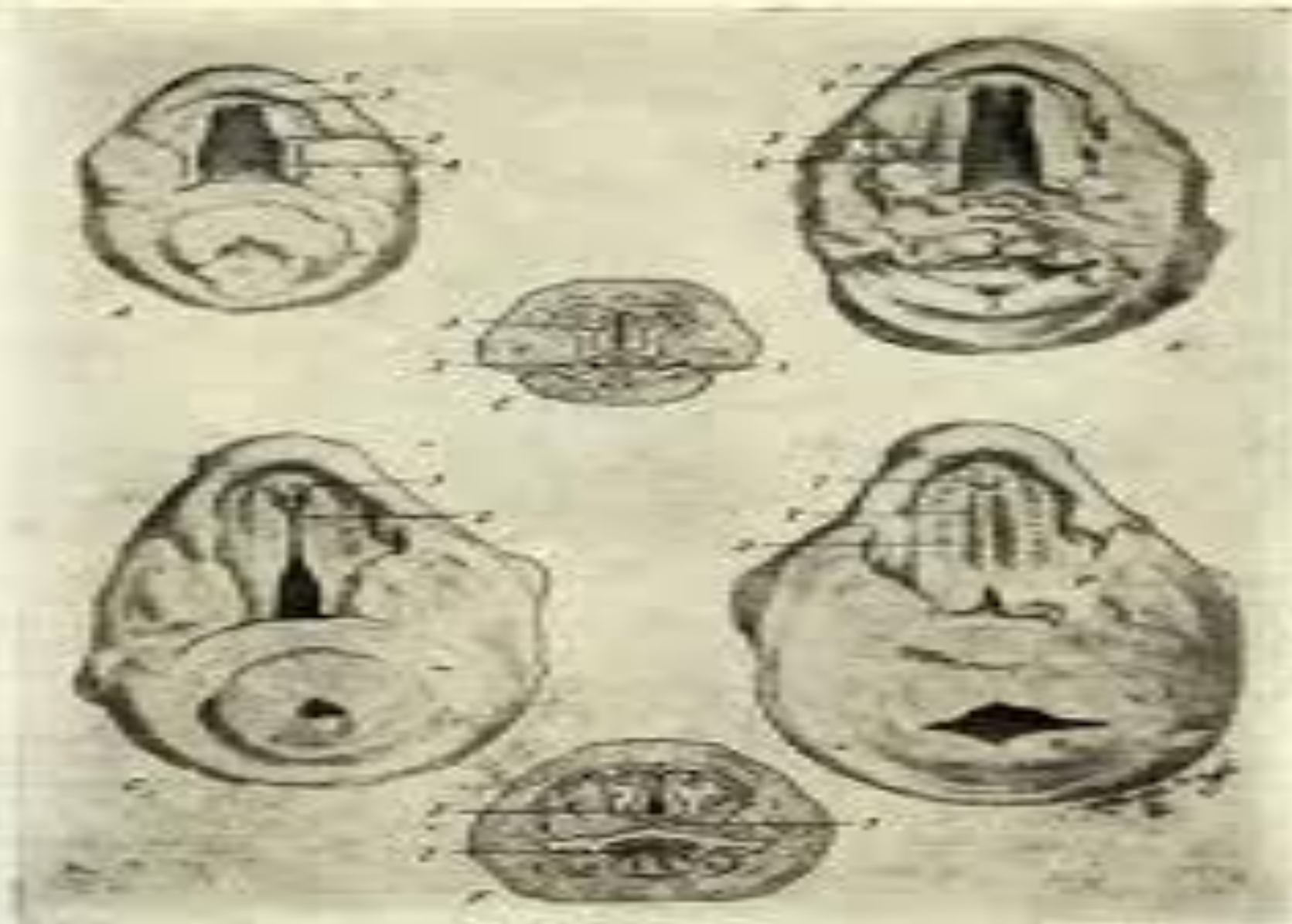


Рис. 220. Фотографии (увеличенные в 5 раз) из рисунка эмбрионального периода жизни человека.

А — гортань 20,5 мм длины; В — гортань 20 мм длины; С — гортань 20,5 мм длины.
 Д — гортань 20,5 мм длины; Е — гортань 20,5 мм длины; Ф — гортань 20,5 мм длины.
 А, В, С — гортань; Д — гортань; Е — гортань; Ф — гортань.
 1 — гортань; 2 — гортань; 3 — гортань; 4 — гортань; 5 — гортань; 6 — гортань; 7 — гортань; 8 — гортань; 9 — гортань; 10 — гортань; 11 — гортань; 12 — гортань; 13 — гортань; 14 — гортань; 15 — гортань; 16 — гортань; 17 — гортань; 18 — гортань; 19 — гортань; 20 — гортань; 21 — гортань; 22 — гортань; 23 — гортань; 24 — гортань; 25 — гортань; 26 — гортань; 27 — гортань; 28 — гортань; 29 — гортань; 30 — гортань; 31 — гортань; 32 — гортань; 33 — гортань; 34 — гортань; 35 — гортань; 36 — гортань; 37 — гортань; 38 — гортань; 39 — гортань; 40 — гортань; 41 — гортань; 42 — гортань; 43 — гортань; 44 — гортань; 45 — гортань; 46 — гортань; 47 — гортань; 48 — гортань; 49 — гортань; 50 — гортань; 51 — гортань; 52 — гортань; 53 — гортань; 54 — гортань; 55 — гортань; 56 — гортань; 57 — гортань; 58 — гортань; 59 — гортань; 60 — гортань; 61 — гортань; 62 — гортань; 63 — гортань; 64 — гортань; 65 — гортань; 66 — гортань; 67 — гортань; 68 — гортань; 69 — гортань; 70 — гортань; 71 — гортань; 72 — гортань; 73 — гортань; 74 — гортань; 75 — гортань; 76 — гортань; 77 — гортань; 78 — гортань; 79 — гортань; 80 — гортань; 81 — гортань; 82 — гортань; 83 — гортань; 84 — гортань; 85 — гортань; 86 — гортань; 87 — гортань; 88 — гортань; 89 — гортань; 90 — гортань; 91 — гортань; 92 — гортань; 93 — гортань; 94 — гортань; 95 — гортань; 96 — гортань; 97 — гортань; 98 — гортань; 99 — гортань; 100 — гортань.

10 mm

13
(28 days)

14
(32 days)

15
(33 days)

16
(37 days)

17
(41 days)

18
(44 days)

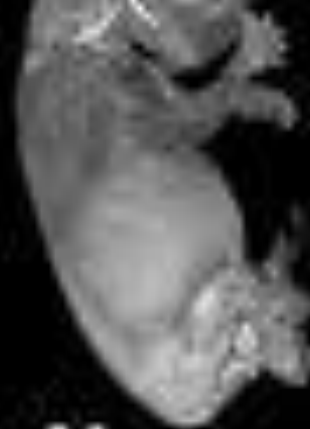
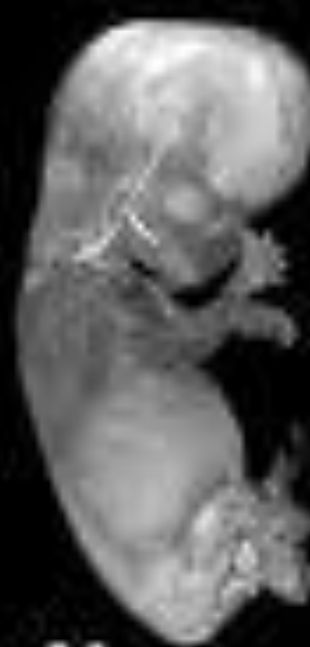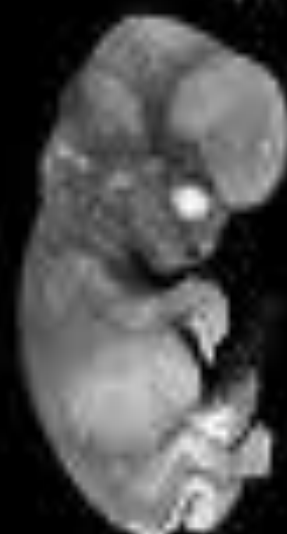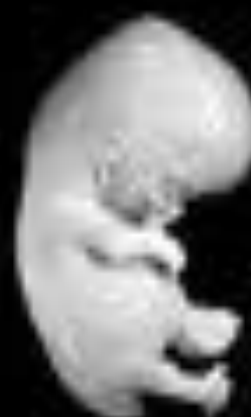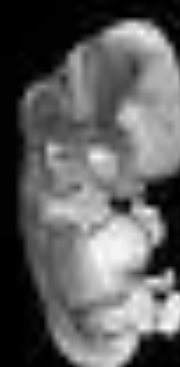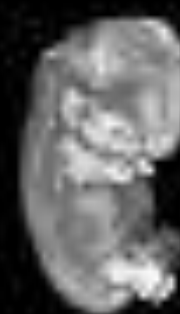19
(47 days)

20
(50 days)

21
(52 days)

22
(54 days)

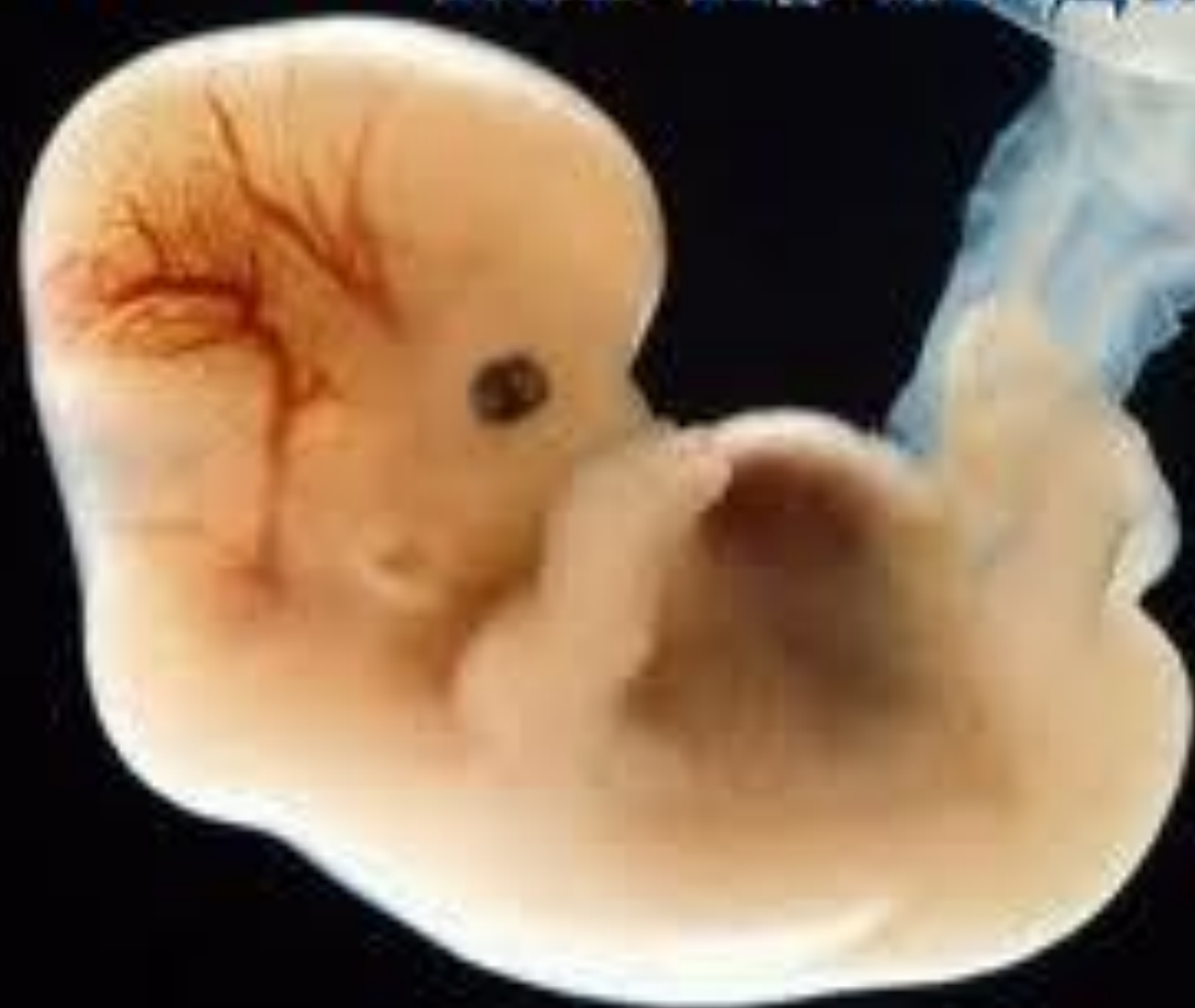23
(56 days)



Гистогенез- жасушалардың көбейіп.өсуімен қатар олардың орынын ауыстырып көшуі, түрленіп жасуша,тін аралық заттың пайда болып,өзара байланысуы мен ең соңында жасушалардың тіршілігін жоюы болып табылады.

Алғашқы эктодерманың түрленуінен ұрықтың тері эктодермасы, нейроэктодерма,плакодалар, прехордальды пластинка,біріншілік жолақтың материалы мен ұрықтан тыс эктодерма қалыптасады. Ұрықтан тыс эктодерма амнион эпителиін тыстайды. Эктодерманың хорда үстінде орналасқан біраз бөлігінен нерв түтігі мен ганглиозды пластинка дамиды.

MedUniver.com
Курс по медицине



Ұрықтық эктодерманың ең көп бөлігі тері эктодерманың қалыптасуына қатысады. Нейроэктодерманың индукторы болып хорда болып саналады. Нерв түтігі алғашқыда нерв пластинкасы түрінде сосын барып нерв қырқасы бұдан тұйықталып нерв түтігі пайда болады. Дамудың 16-тәулігінен басталып, 22-23 тәулігіне дейін өтетін нейроэктодермадан нерв жүйесінің бастамасы қалыптасу процесін **нейруляция** деп атайды. Нейруляция процесі эктодерманың дорсальды бөлігі қалыңдап нерв табақшасы қалыптасуынан басталады.

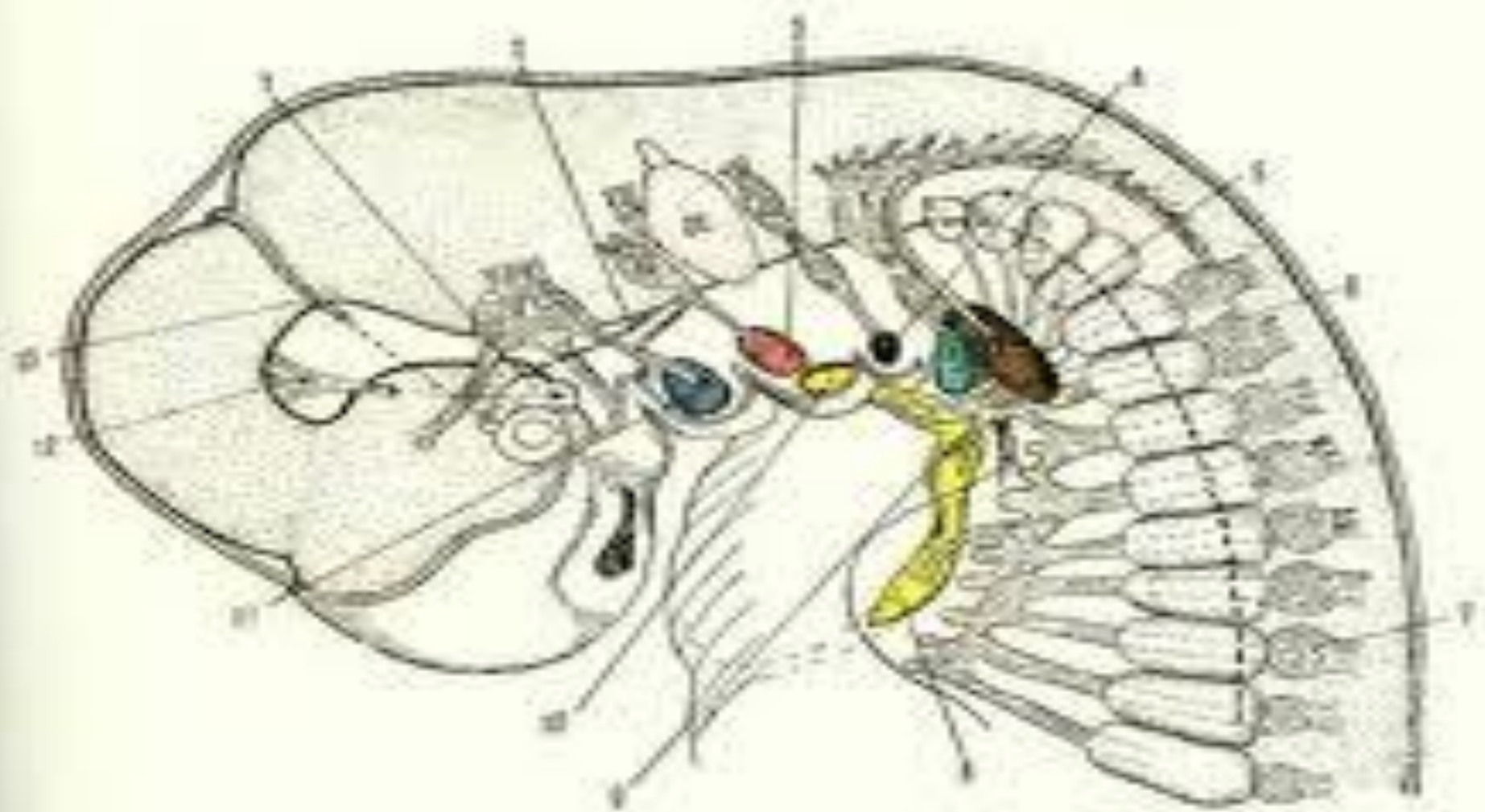


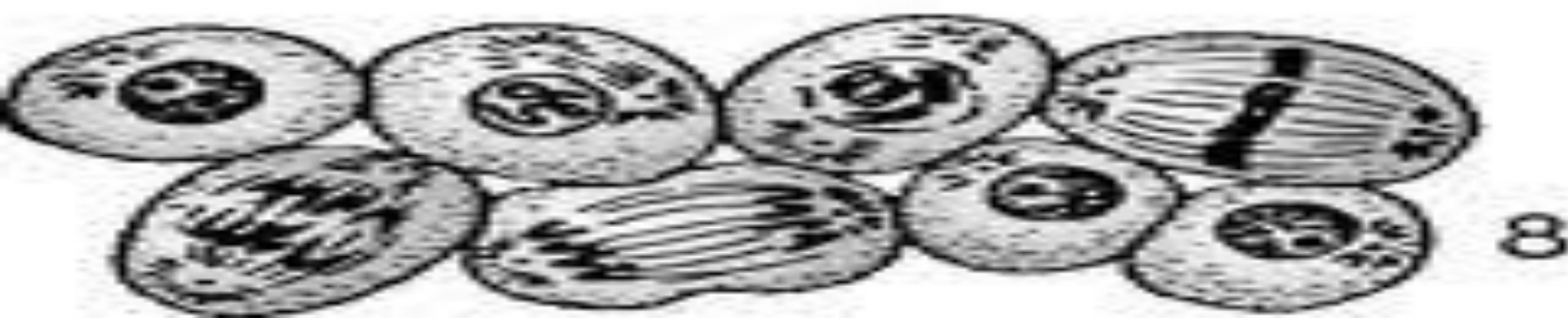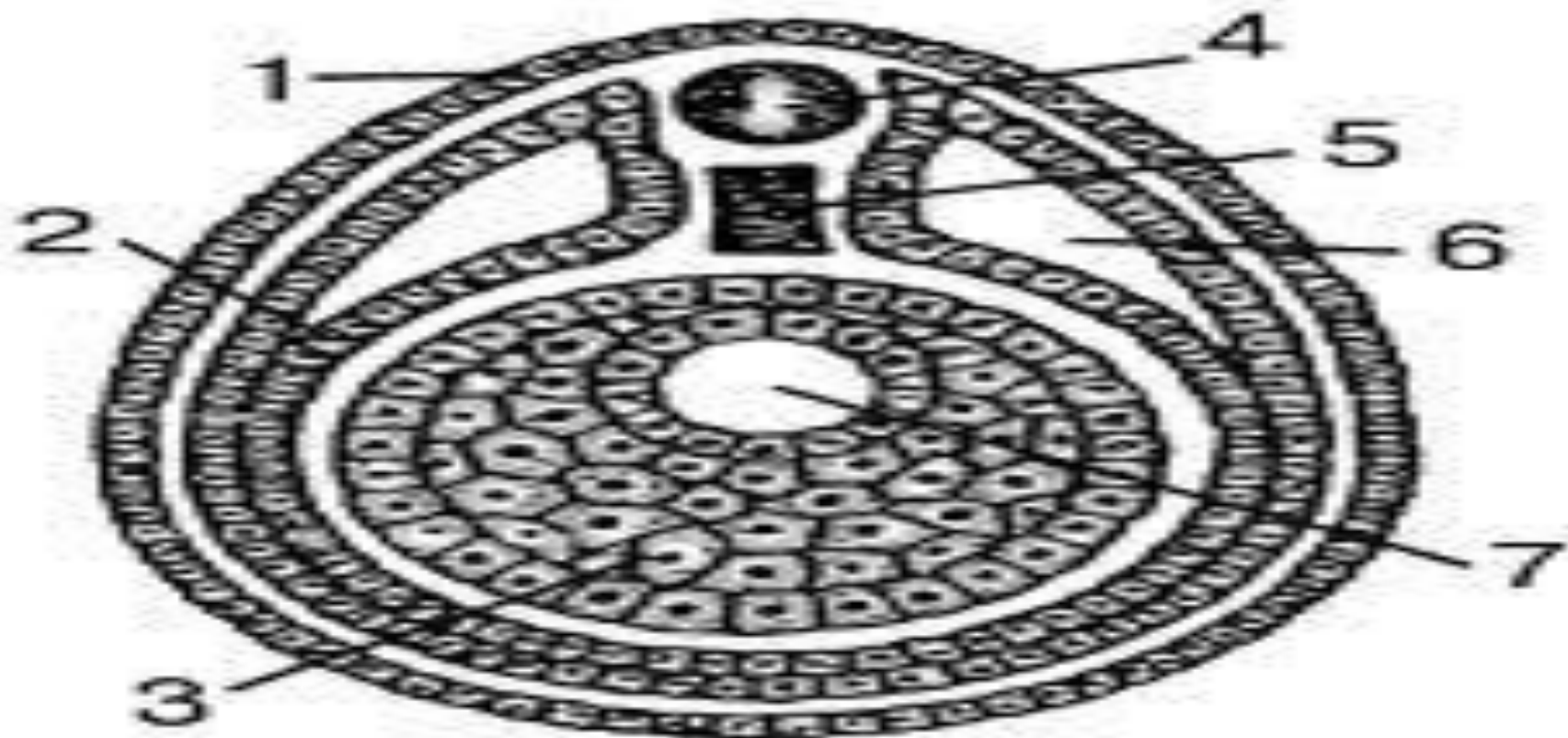Рис. 189. Схематическое изображение эмбриона длиной 7 мм (D. polydora), показывающее трансверсальные срезы спинной мезентерии, из которых образуются мышцы головы (по Дьяченко, 1936). Следует обратить особое внимание на трехлопастные нервы, которые связаны с постлатеральной предмышечной массой, и сравнить этот и следующий рисунок с рис. 215—217.

1 — мышцы спин. III, IV, VI нервов; 2 — VII нерв; 3 — мышца спин. в спинной дуге в шейке; 4 — ст. III-рентуриды в дорсо-рентуриде; 5 — мышца спин. в шейке; 6 — спин. нервы в мезоэпителиальной области; 7 — спин. VII шейного нерва; 8 — мышца дифреты ст. рентуриды; 9 — верхняя мышца спин. рентуриды, которая соединяется с шейными и II нервом; 10 — мышца спин. ст. бурзобанды; 11 — мезентерияльная мышца и мезентерийный ст. (мезентерийный ст. вентрального нерва); 12 — III нерв; 13 — IV нерв.

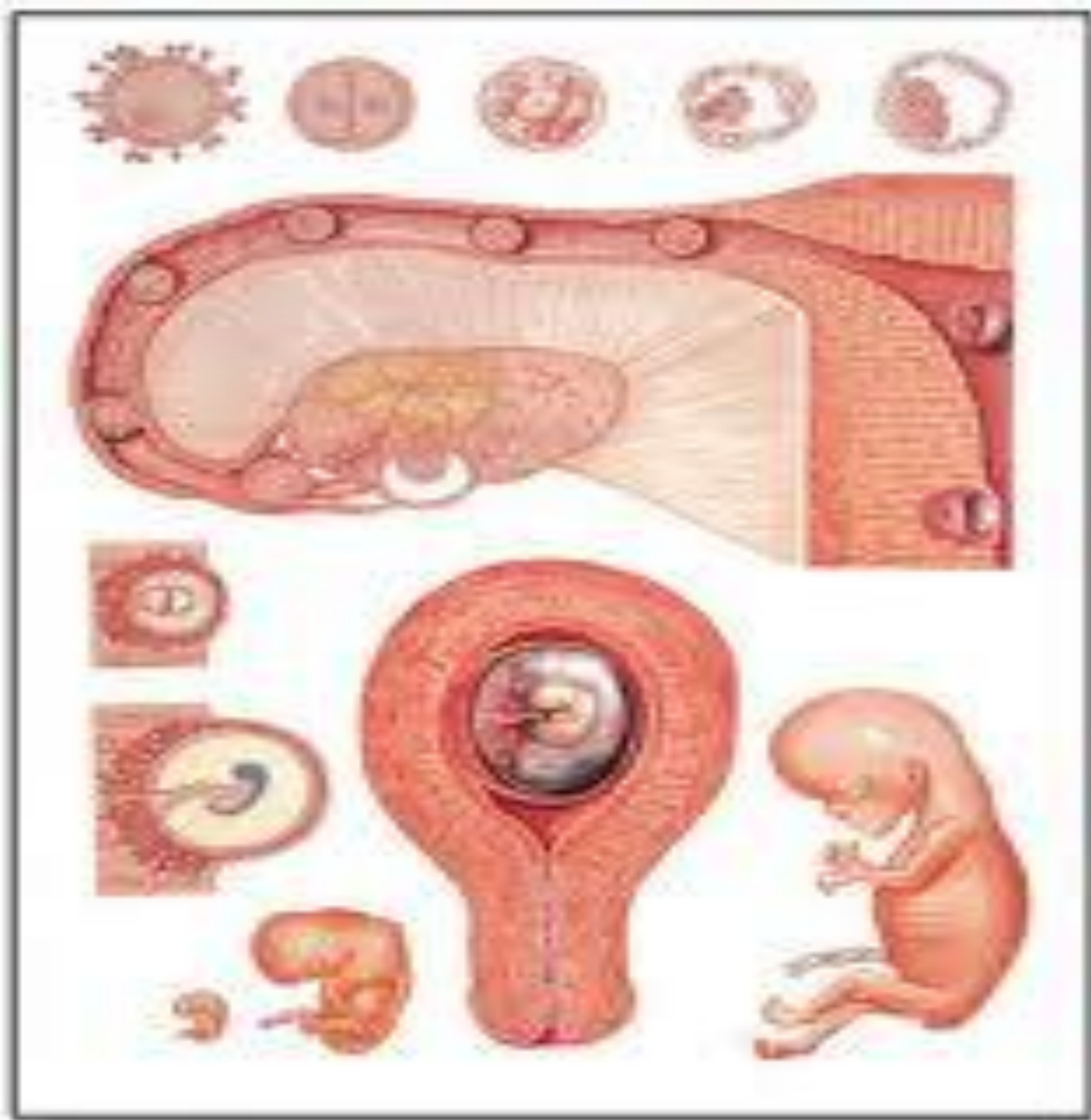
Органогенез- мүшелердің және мүшелер жүйесінің құрылуы. Бұл процесс гаструляциялық қимылдар аяқталғаннан соң 4-аптада орталық нерв жүйесі қалыптасуынан басталады. Ұрық біртіндеп мүшелер және дене бөліктеріне айналатын жүйелерге бөліне бастайды. Дамудың 4-аптасында біріншілік жүрек, алғашқы қан тамырлар, жүрек-тамырлы жүйе құрылады.

Ткани позвоночных животных

Эмбриональные



Дамудың 5-аптасында ми өсіп , бас үлкейеді.Қол екі түрлі дамиды:біріншісі-күрек тәрізді;екіншісі-жарғақ аяқ тәрізді болады.Дамудың 6-аптасында ұрықтың біріншілік беті көріне бастайды, саусақтары және құлақ қалқаны дами бастайды.Дамудың 7-аптасында аяқ – қолдары өзгерістерге ұшырайды, саусақтары анық көріне бастайды. Дамудың 8-аптасында эмбрион ұзындығы 25мм аяқ-қолдары қысқа әрі жарғақты, қабақтары көзді жабады, құлақ қалқандары өз пішініне келеді.Құйрығы жойылып, басы дөңгеленіп мойыны байқалады.



***KӨPCETIЛIМ
ҮШIН PAXMET!!!!***