ТОЛСТАЯ КИШКА

Проекция печени и толстой кишки на брюшную стенку

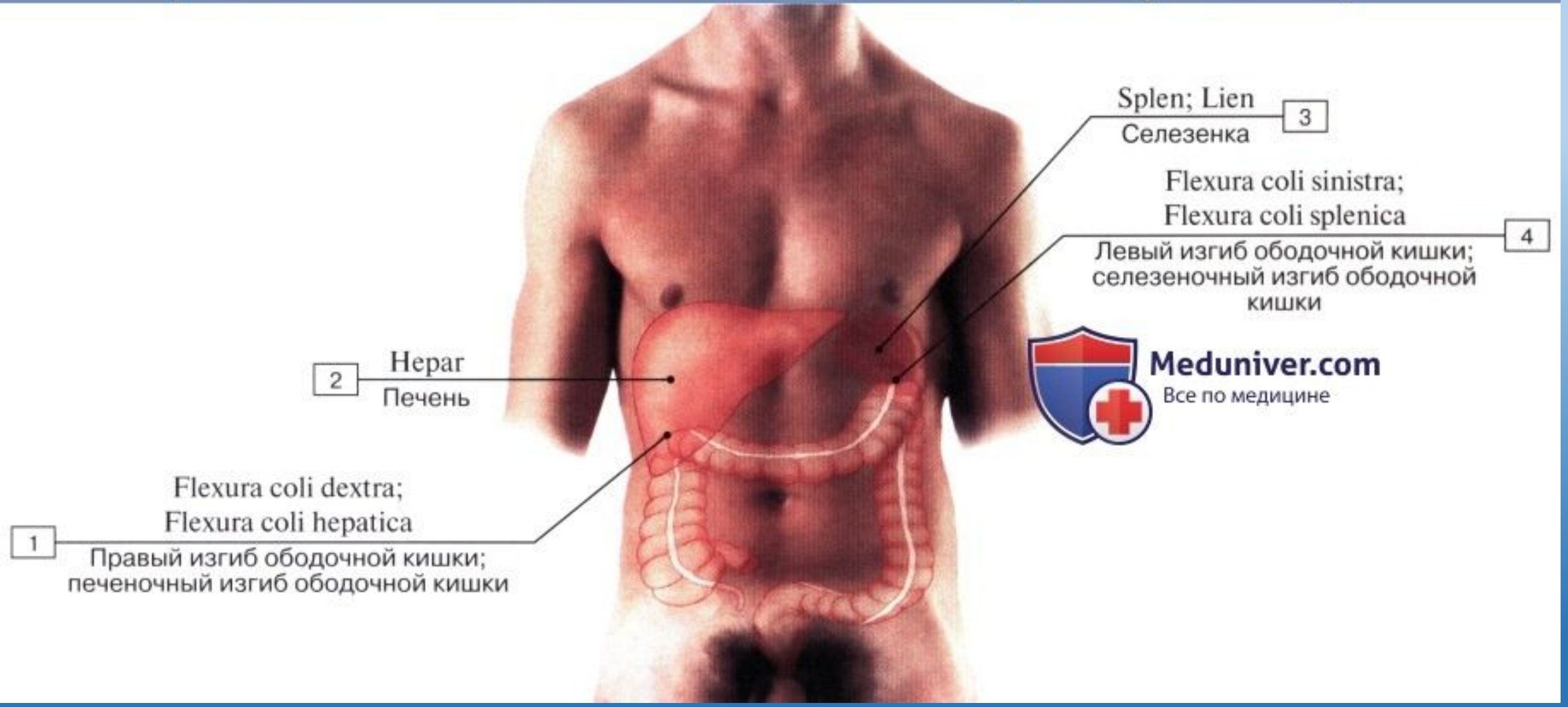

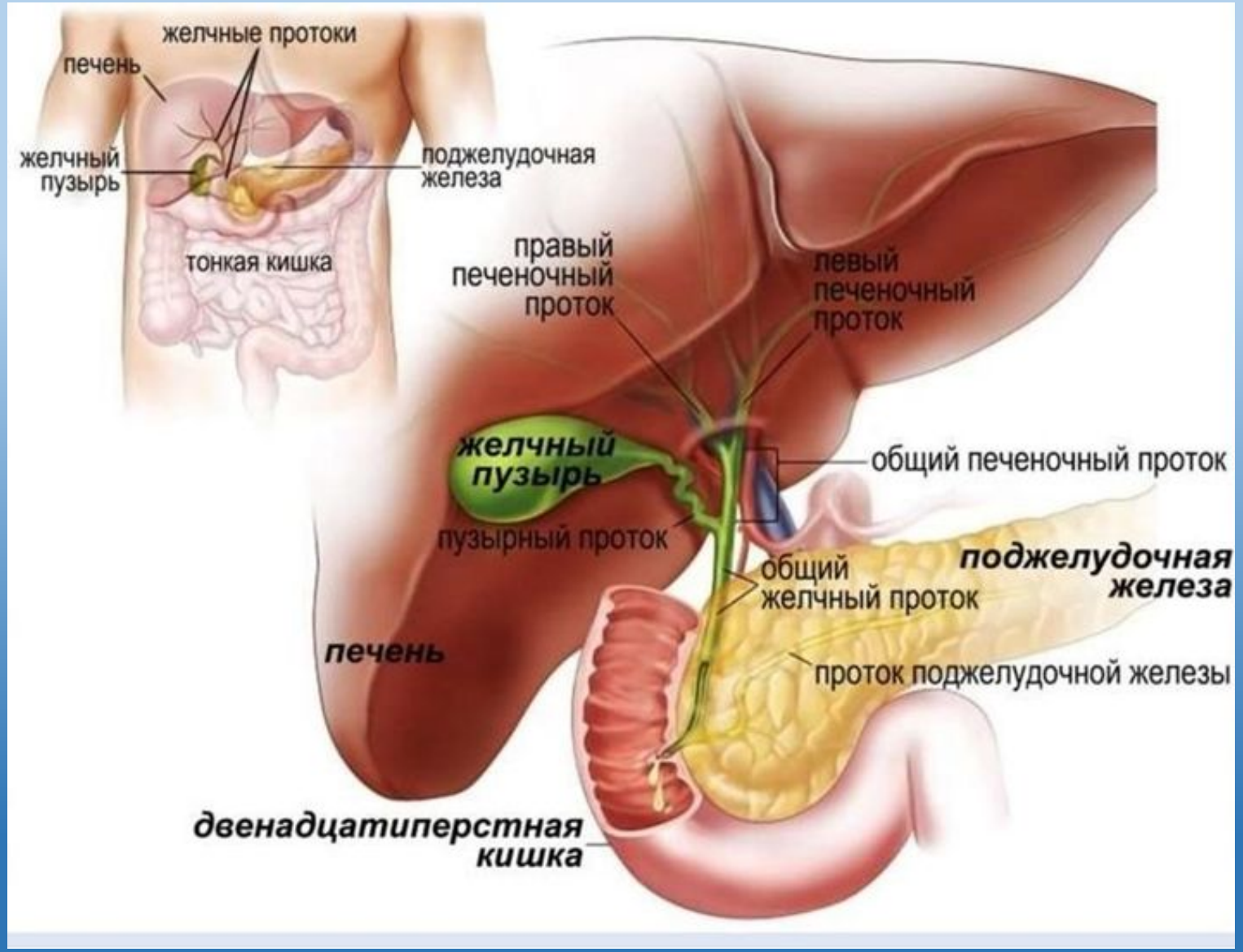
желчные протоки
печень
желчный пузырь
поджелудочная железа
тонкая кишка
правый печеночный проток
левый печеночный проток
желчный пузырь
общий печеночный проток
пузырный проток
общий желчный проток
поджелудочная железа
печень
проток поджелудочной железы
двенадцатиперстная кишка

поперечная ободочная кишка
ДПК
селезёночный изгиб
печёночный изгиб
нисходящая ободочная кишка
восходящая ободочная кишка
тощая кишка
слепая кишка
сигмовидная кишка
подвздошная кишка
прямая кишка

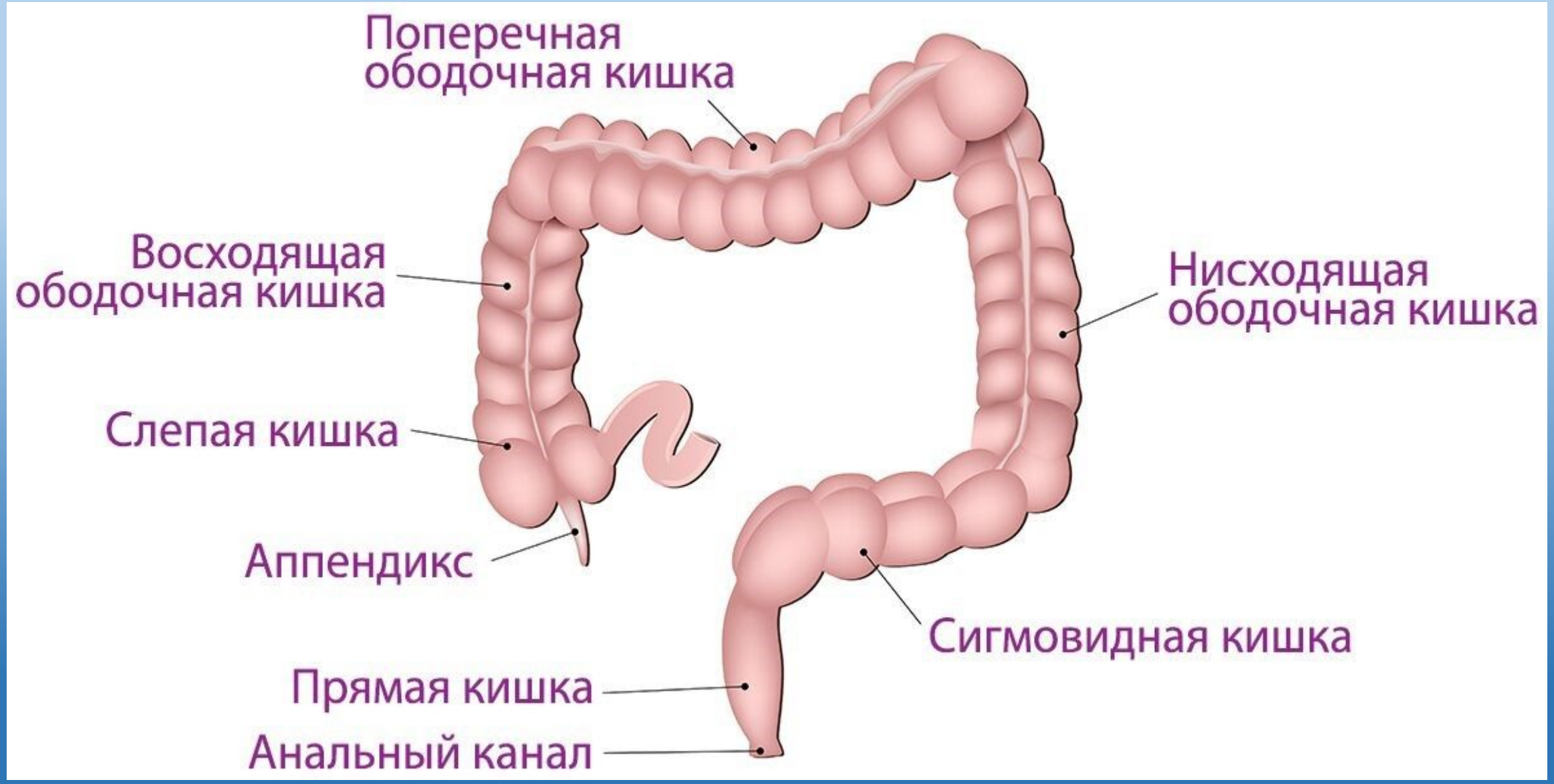
Поперечная ободочная кишка
Восходящая ободочная кишка
Нисходящая ободочная кишка
Слепая кишка
Аппендикс
Сигмовидная кишка
Прямая кишка
Анальный канал

Толстая кишка

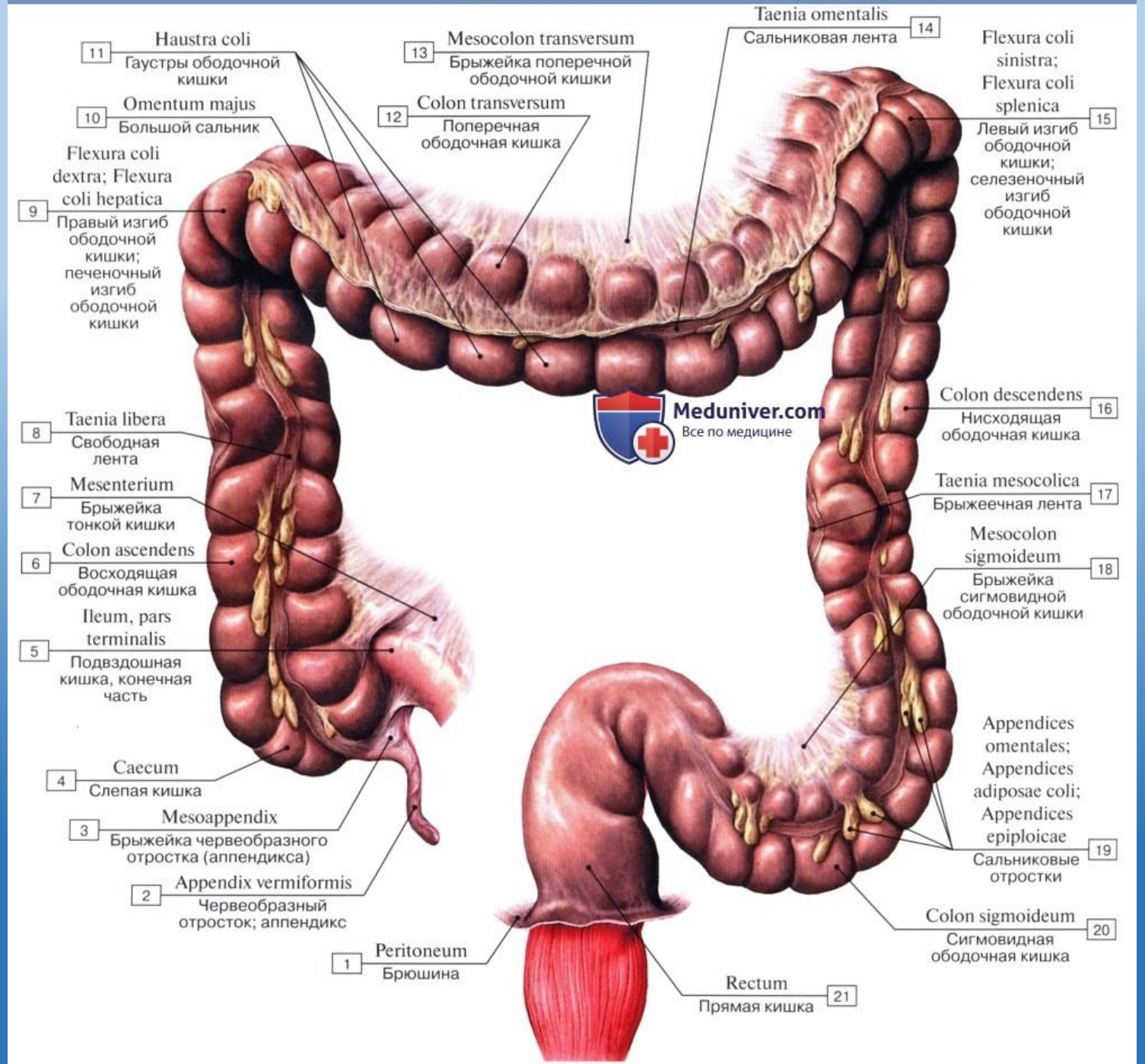

СЛЕПАЯ КИШКА

Слепая кишка (caecum) является начальной частью толстой кишки, располагается в правой подвздошной ямке, ниже уровня впадения подвздошной кишки. Ее длина около 6 см, диаметр может достигать 7,0—7,5 см.

Червеобразный отросток (appendix vermiformis), или **аппендикс**, отходит от нижнего края слепой кишки и обычно спускается к входу в малый таз. В редких случаях он располагается позади слепой кишки и, поднимаясь кверху, может достигать печени. Толщина аппендикса 0,5-1,0 см, а длина колеблется от 3-4 до 18-20 см (чаще 7-9 см). Отросток имеет узкую полость, которая открывается в слепую кишку отверстием аппендикса, окруженным маленькой складкой слизистой оболочки (заслонка). У червеобразного отростка имеется брыжейка (брыжейка червеобразного отростка).

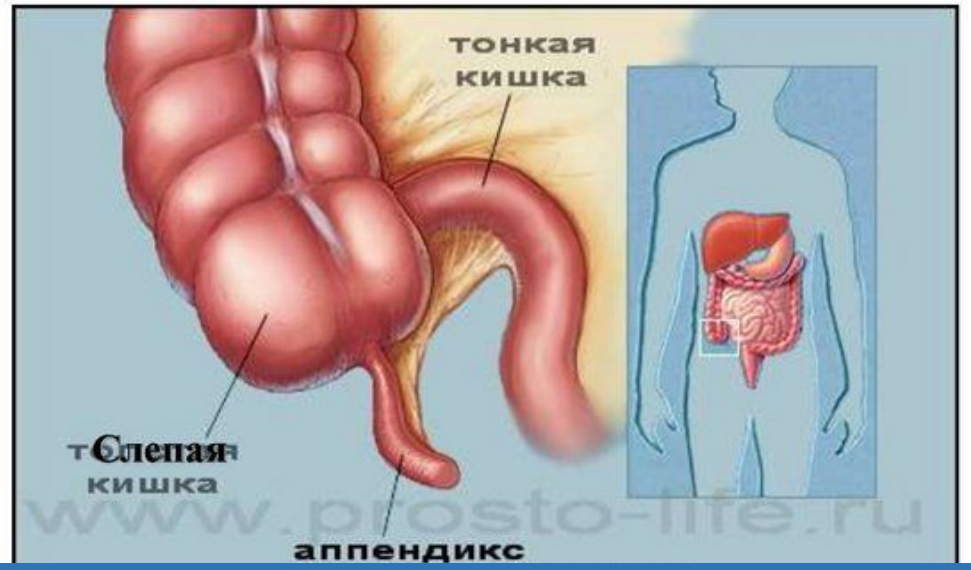

Слепая кишка и сигмовидная кишка

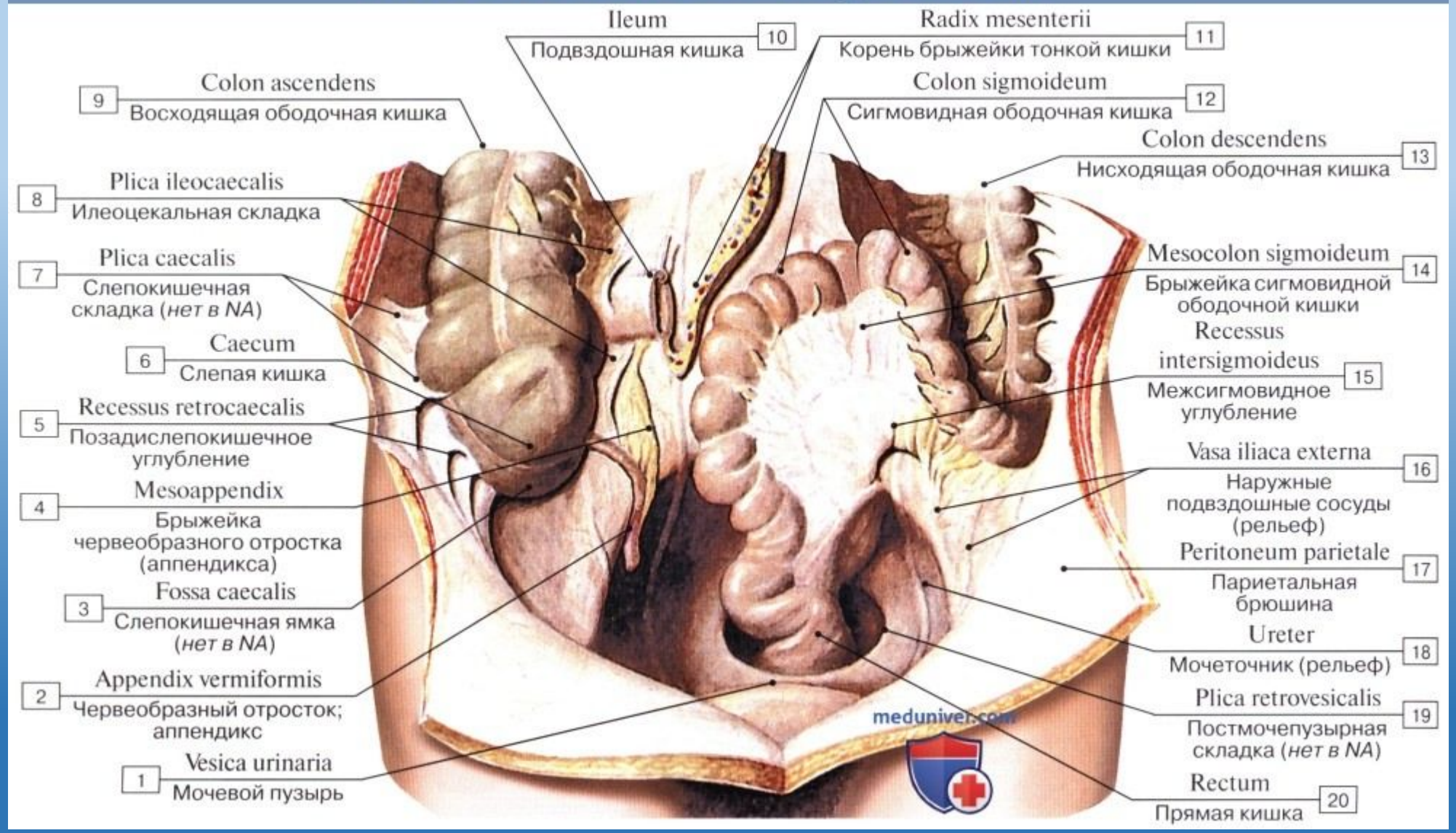

Варианты расположения слепой кишки и аппендикса

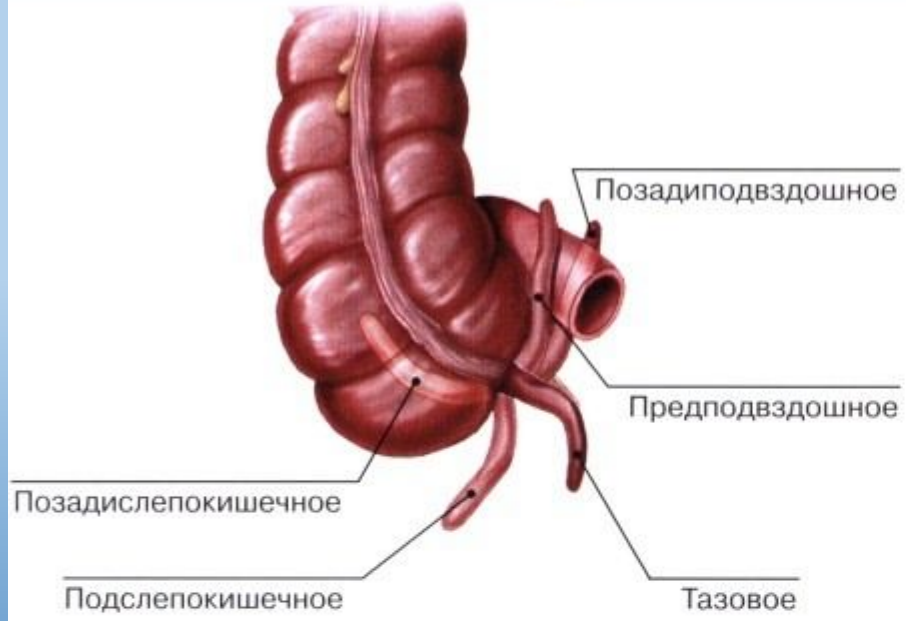

Варианты расположения аппендикса

meduniver.com

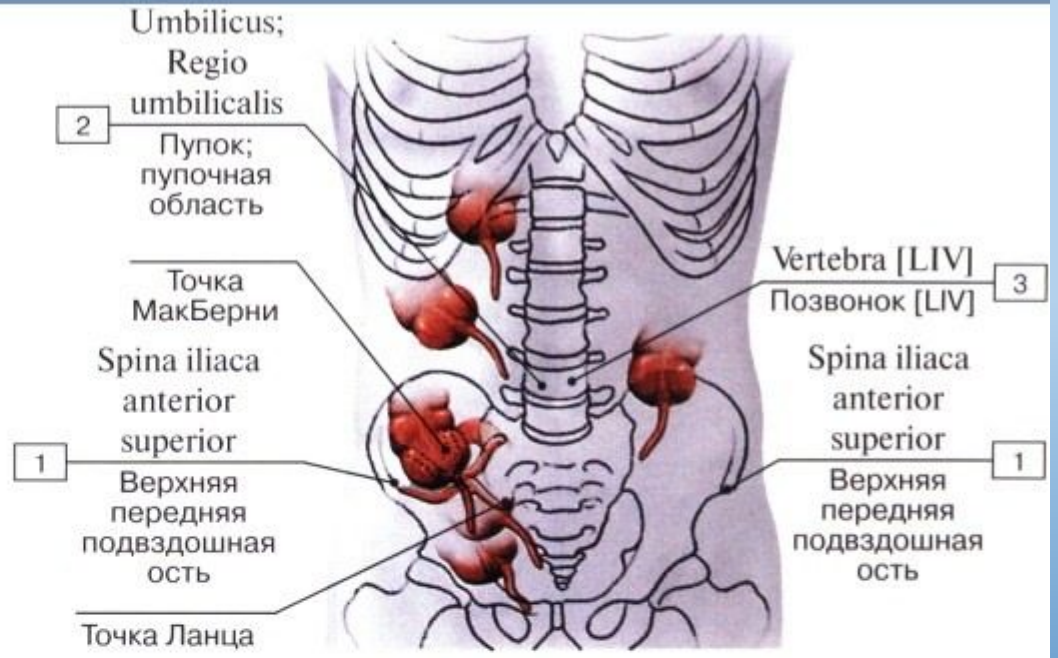

Варианты расположения слепой кишки и аппендикса:

1 – Anterior superior iliac spine; 2 – Umbilical region; 3 – Vertebra [LIV]

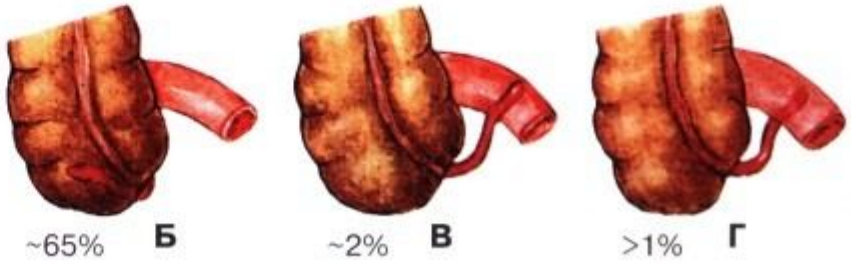

Частота вариантов расположения аппендикса относительно слепой кишки

ОБОДОЧНАЯ КИШКА

Ободочная кишка (colon) следует за слепой и в виде обода окружает петли тонкой кишки.

В ней выделяют:

- **восходящую ободочную кишку** (расположена в брюшной полости справа и прилежит к задней ее стенке),
- **поперечную ободочную кишку** (проходит в брюшной полости справа налево, располагаясь ниже желудка, над петлями тонкой кишки, имеет брыжейку, посредством которой прикреплена к задней брюшной стенке),
- **нисходящую ободочную кишку** (лежит в левой боковой области живота, прилегая к задней брюшной стенке; на уровне гребня левой подвздошной кисти она переходит в сигмовидную ободочную кишку),
- **сигмовидную ободочную кишку** (имеет брыжейку, посредством которой подвешена к левой подвздошной ямке. Она образует петли, положение которых может меняться в зависимости от степени наполнения ее и соседних органов. На уровне III крестцового позвонка переходит в прямую кишку).

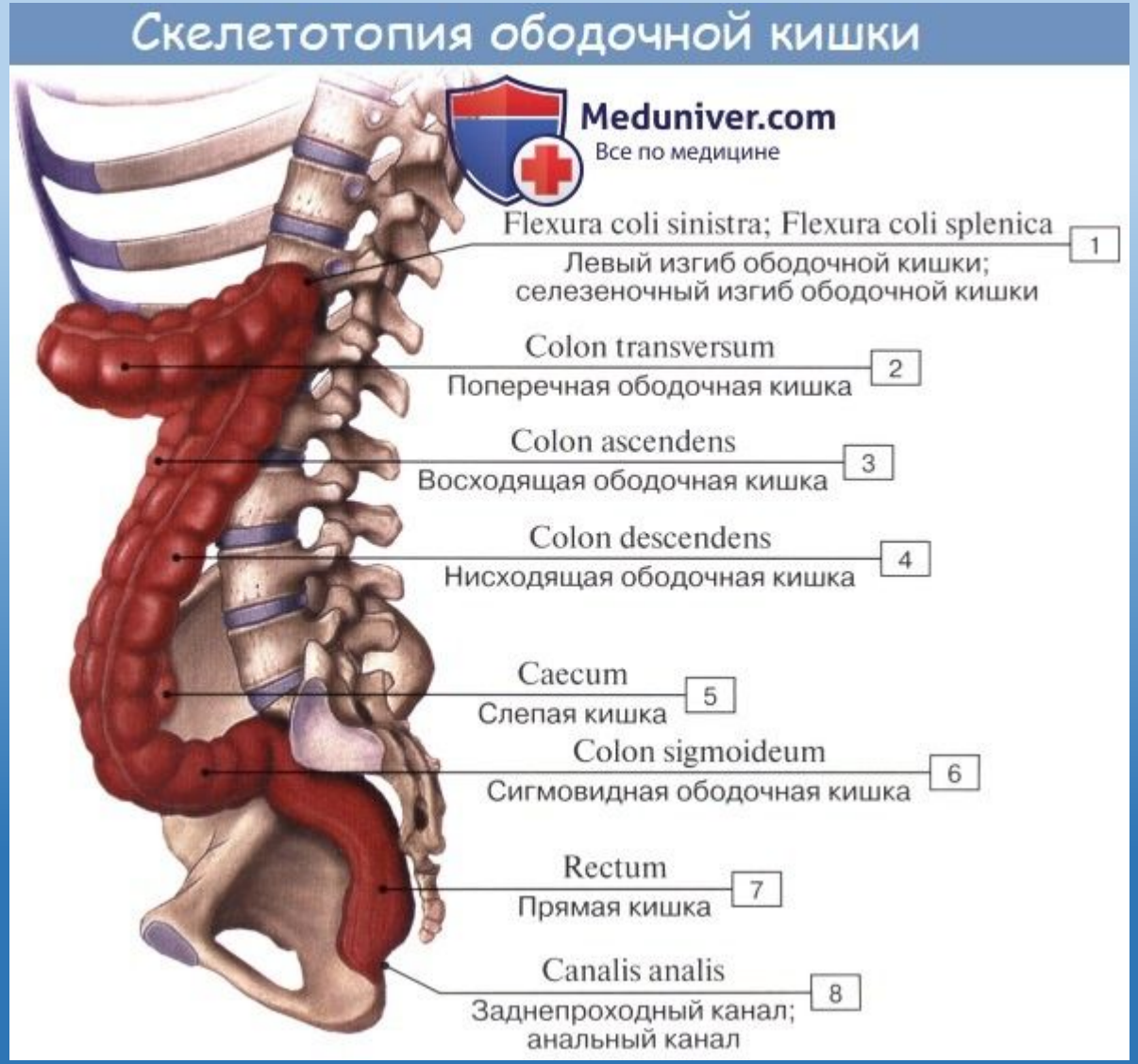

ПРЯМАЯ КИШКА

- Является конечной частью толстой кишки и всего пищеварительного канала. Она расположена в полости малого таза и заканчивается в области промежности отверстием — задним проходом (anus). Впереди прямой кишки находятся у мужчин мочевой пузырь, семенные пузырьки и предстательная железа, а у женщин — матка и влагалище. Позади ее расположены крестец и копчик. Длина у взрослых 15-20 см, а диаметр колеблется от 5 до 20 см, образует изгибы.
- Два изгиба в сагиттальной плоскости - крестцовый и промежностный - соответствуют вогнутости крестца и выпуклости копчика.
- В прямой кишке различают 2 части: верхнюю - длинную и нижнюю короткую и суженную - заднепроходный (анальный) канал. Верхняя часть в своем начале сравнительно узкая, а затем образует расширение — ампулу прямой кишки, в которой скапливаются каловые массы. Воспаление прямой кишки — **проктит**.

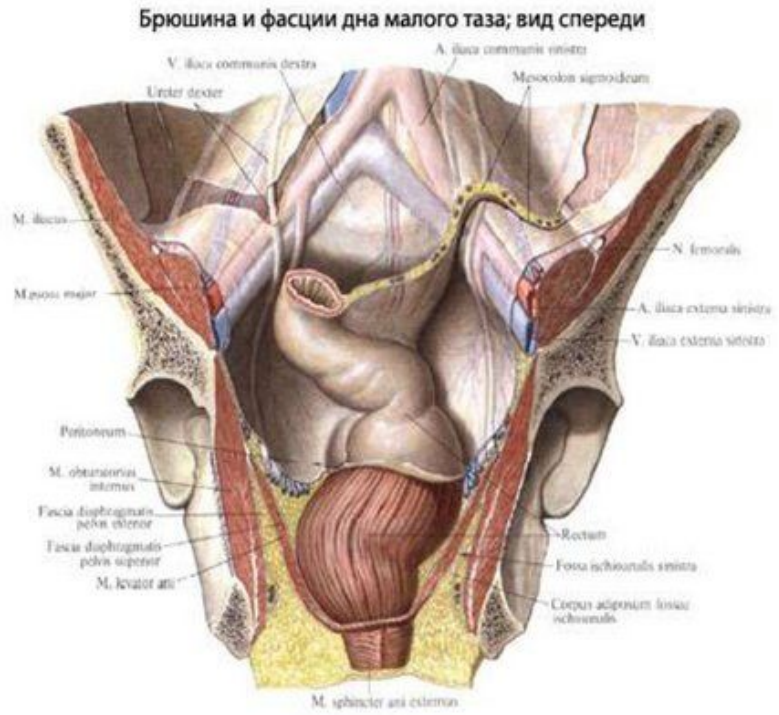

Прямая кишка

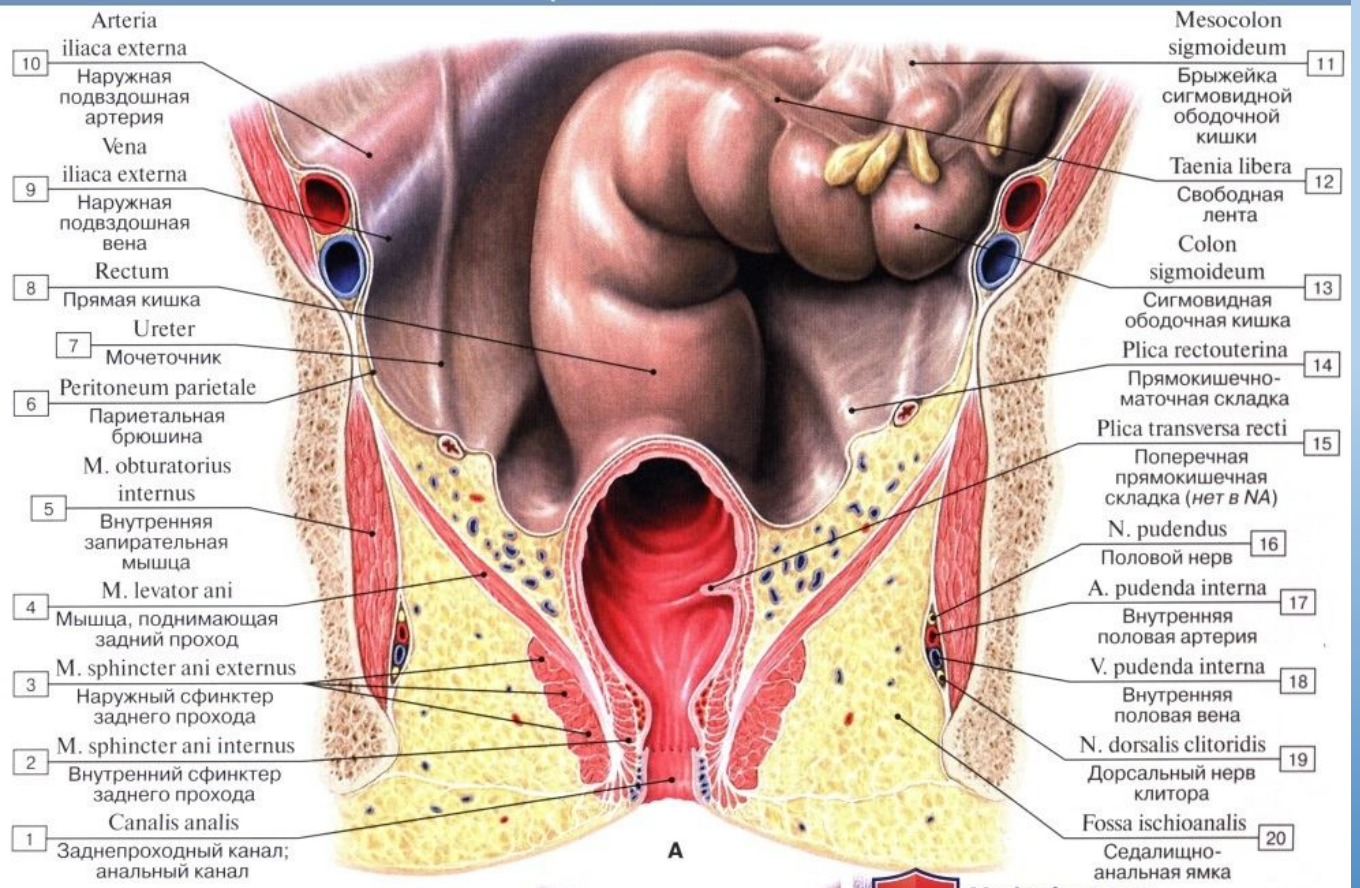

Meduniver.com
Все по медицине

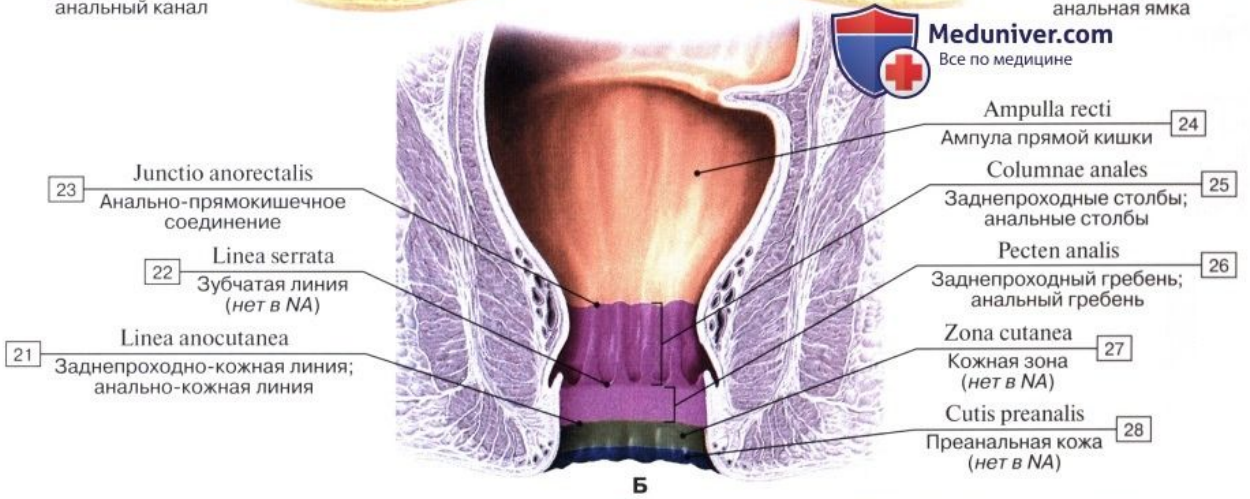

А – расположение в полости малого таза, Б – дистальный отдел прямой кишки, фронтальный разрез

Мышечная оболочка прямой кишки

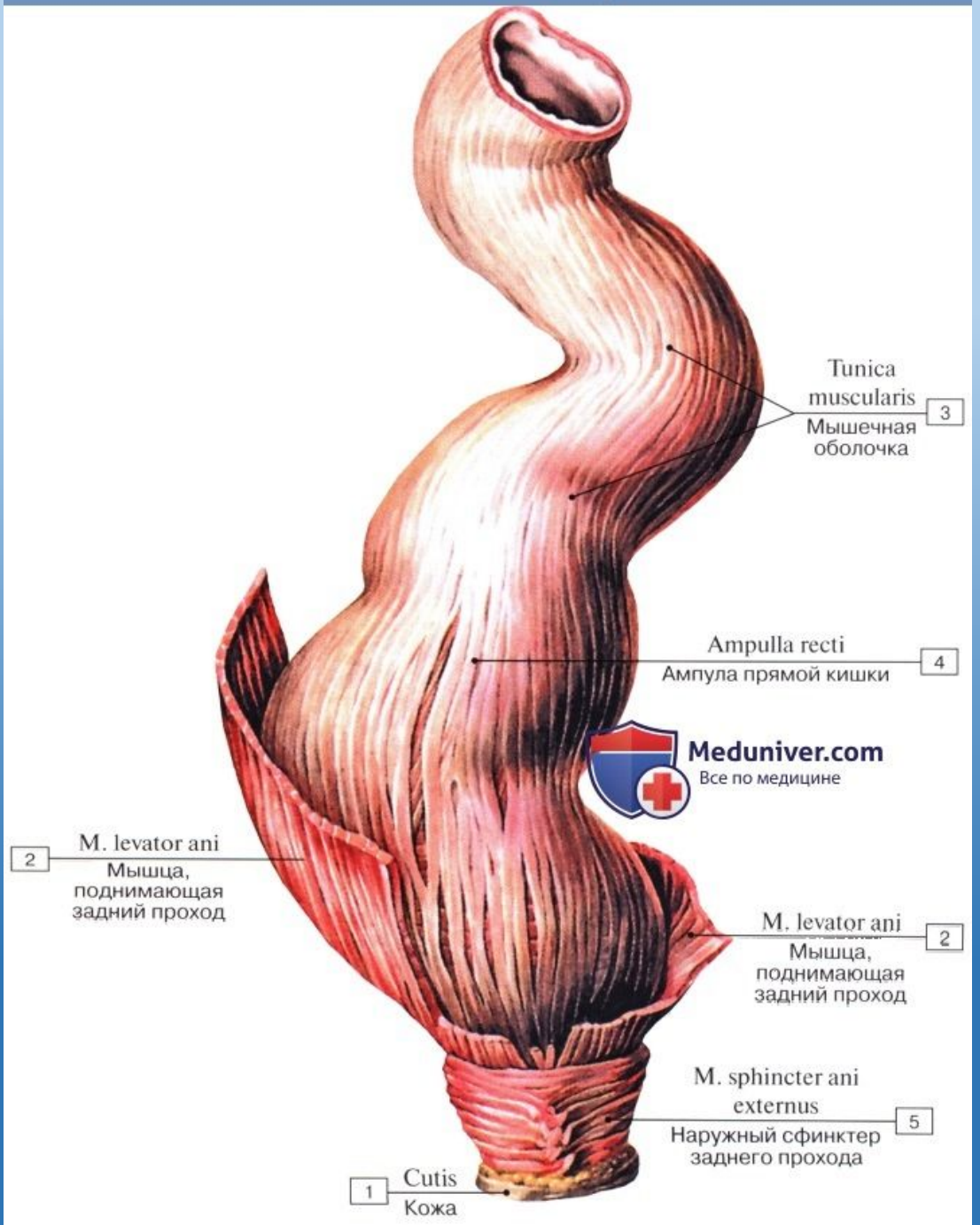

Эпителий прямой кишки

(сканирующая электронограмма)

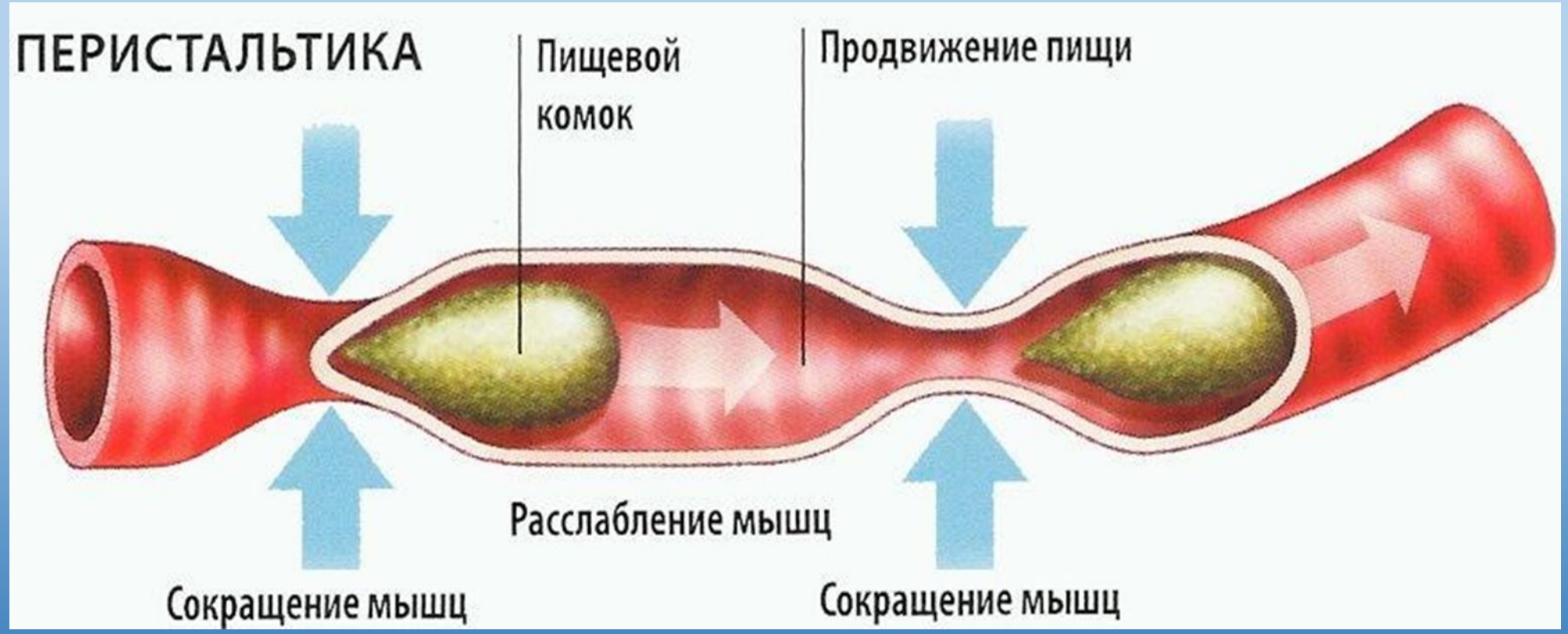
ПЕРИСТАЛЬТИКА
Пищевой комок
Продвижение пищи
Расслабление мышц
Сокращение мышц
Сокращение мышц