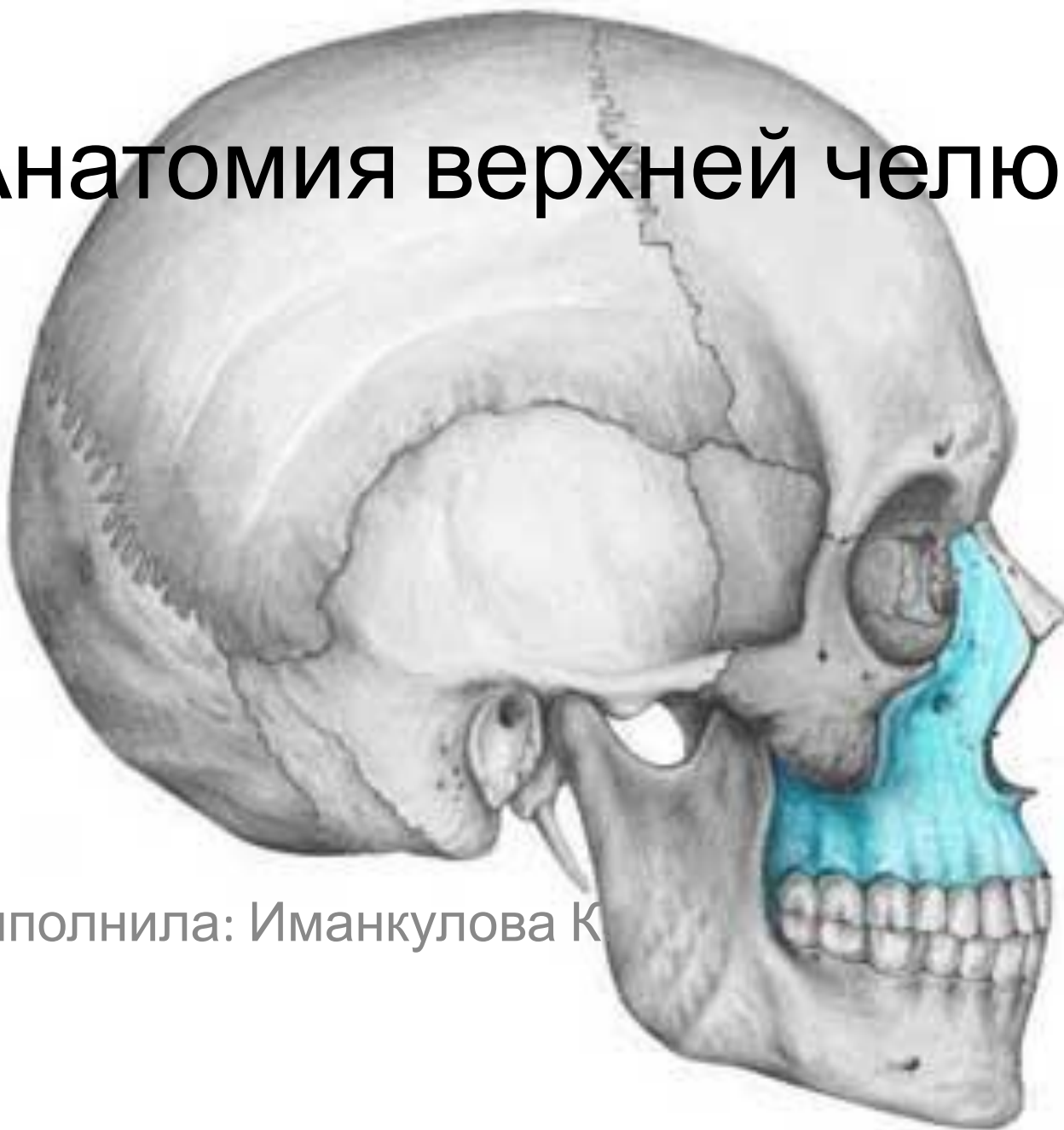

# Анатомия верхней челюсти

В  
е  
р  
х  
н  
я  
я

ч  
е  
л  
ю  
с  
т  
ь

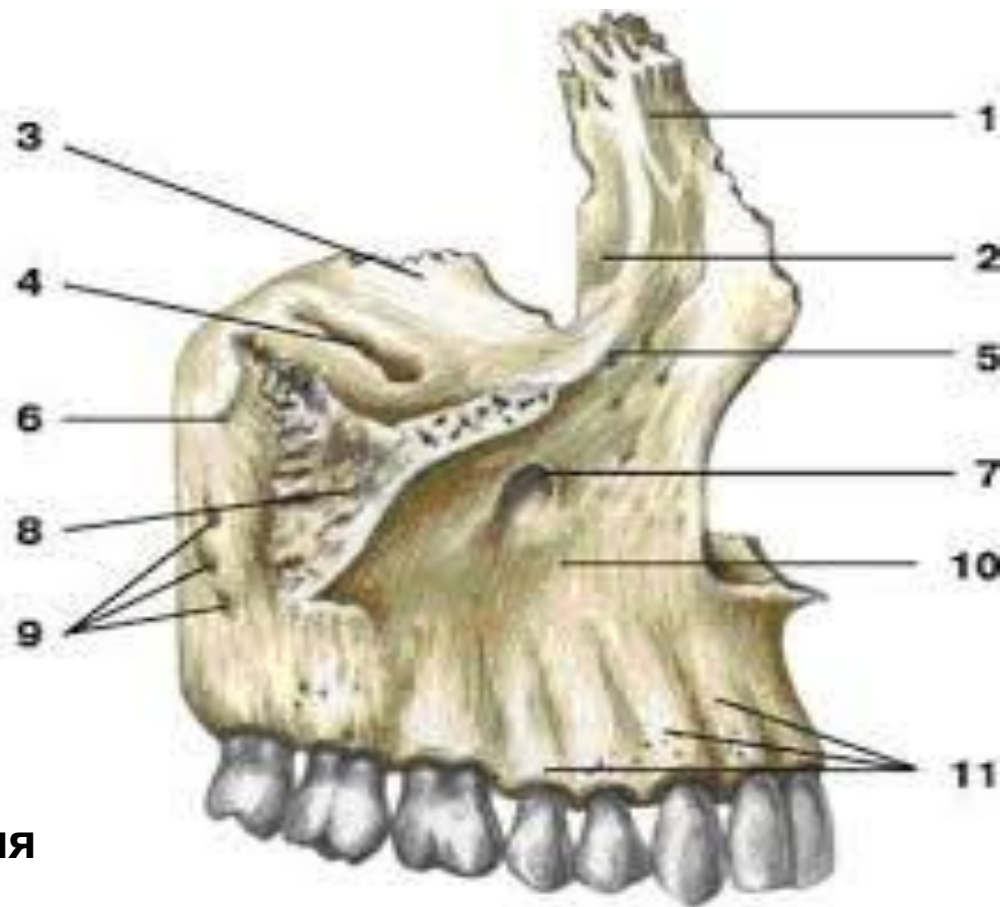


Выполнила: Иманкулова К

**Верхняя челюсть, maxilla** - парная воздухоносная кость, которая развивается из верхней части первой жаберной дуги. Расположена в центре лица и сочетается со всеми костями лицевого черепа

В ней различают тело, *corpus maxillae*, и четыре отростка: лобный-*processus frontalis*, Скуловой-*processus zygomaticus*, небный-*processus palatinus*, альвеолярный- *processus alveolaris*.

- 1 — лобный отросток;
- 2 — слезная борозда;
- 3 — глазничная поверхность;
- 4 — подглазничная борозда;
- 5 — подглазничный край;
- 6 — верхнечелюстной бугорок;
- 7 — подглазничное отверстие;
- 8 — скуловой отросток;
- 9 — альвеолярные отверстия;
- 10 — клыковая ямка;
- 11 — альвеолярные возвышения



**Тело верхней челюсти** (*corpus maxillae*) имеет 4 поверхности: переднюю, подвисочную, глазничную и носовую.

**Передняя поверхность** вверху ограничена подглазничным краем, ниже которого находится одноименное отверстие, через которое выходят сосуды и нервы. Это отверстие 2-6 мм в диаметре расположено на уровне 5-го или 6-го зубов. Под этим отверстием лежит клыковая ямка (*fossa canini*), являющаяся местом начала мышцы, поднимающей угол рта.

**На подвисочной поверхности** различают бугор верхней челюсти (*tuber maxillae*), на котором имеются 3-4 альвеолярных отверстия, направляющихся к молярам. **Глазничная поверхность** содержит слезную вырезку, ограничивает нижнюю глазничную щель (*fissura orbitalis inferior*). На заднем крае этой поверхности находится подглазничная борозда (*sulcus infraorbitalis*), переходящая в одноименный канал.

**Носовая поверхность** в значительной мере занята верхнечелюстной расщелиной (*hiatus maxillaris*).

**Верхняя челюсть (вид изнутри):**

**1 — лобный отросток;**

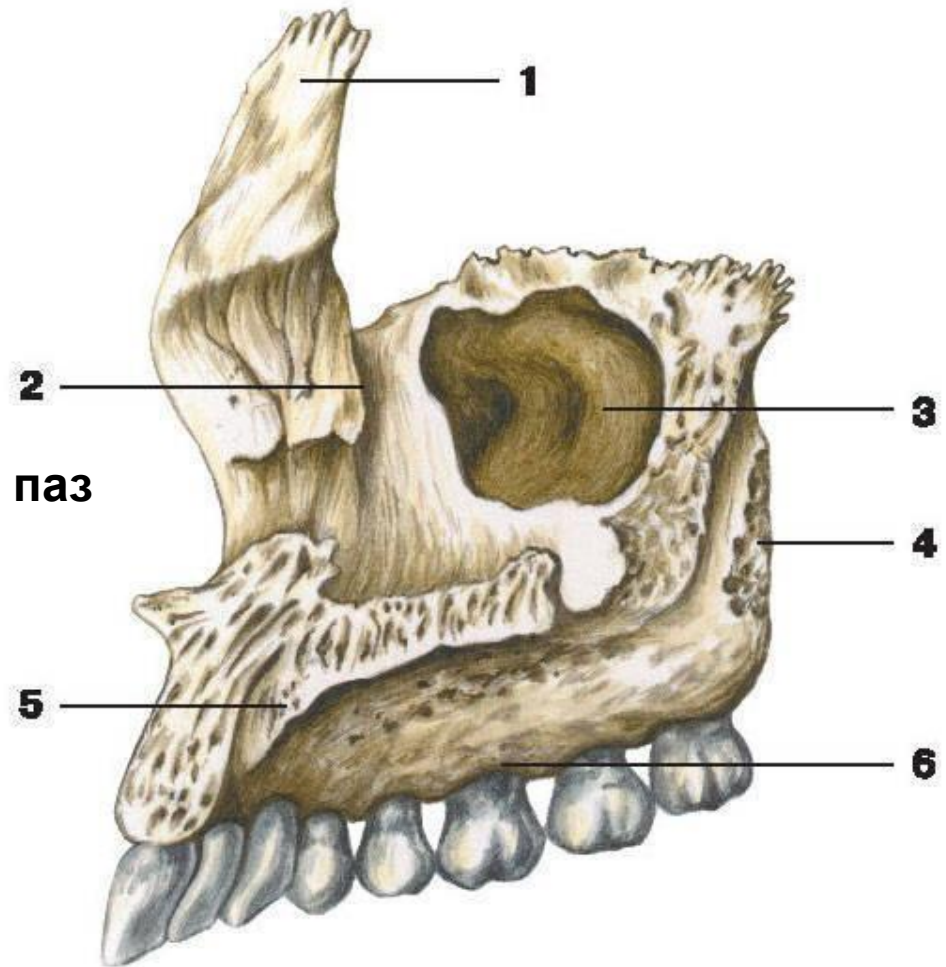
**2 — слезная борозда;**

**3 — расщелина верхнечелюстной пазухи;**

**4 — подвисочная поверхность;**

**5 — небный отросток;**

**6 — альвеолярный отросток**



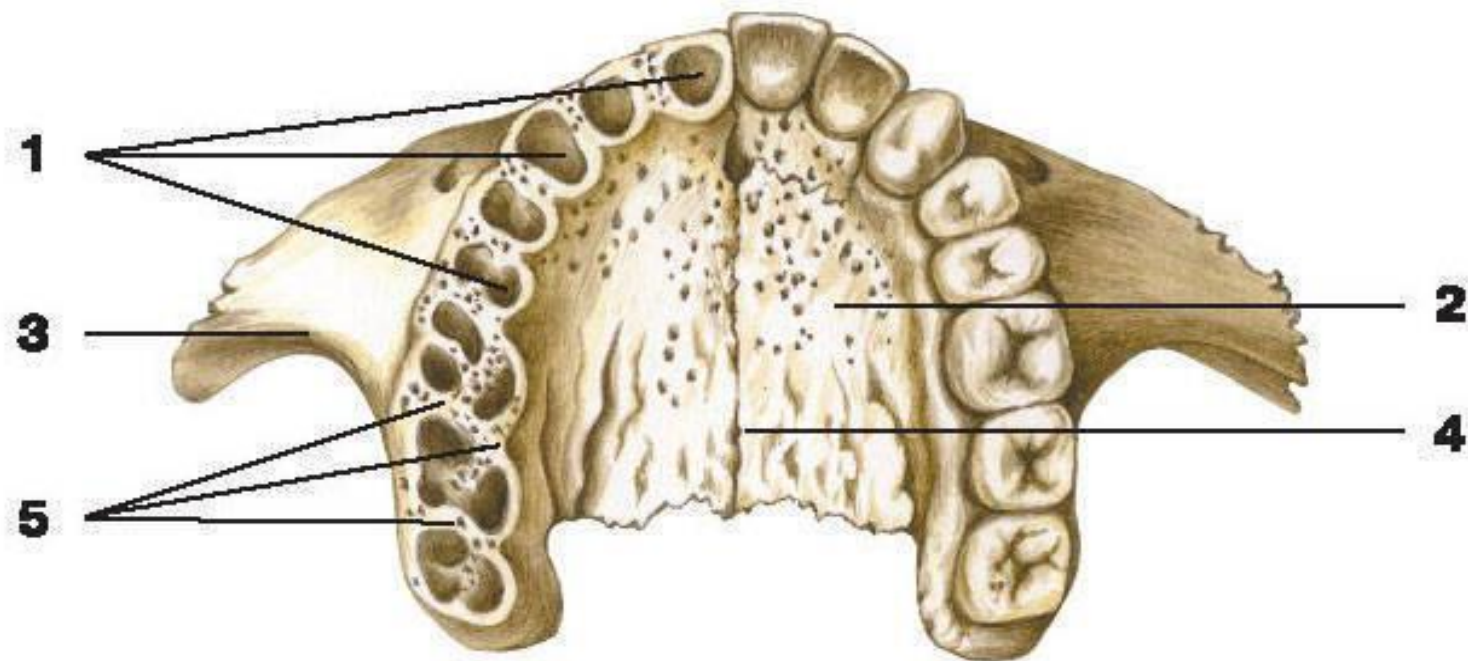
## **Отростки.**

**Лобный отросток, *processus frontalis***, поднимается кверху и соединяется с *pars nasalis* лобной кости. На медиальной поверхности имеется гребень, *crista ethmoidalis* - след прикрепления средней носовой раковины.

**Альвеолярный отросток, *processus alveolaris***, на своем нижнем крае, *arcus alveolaris*, имеет зубные ячейки, *alveoli dentales*, восьми верхних зубов; ячейки разделяются перегородками, *septa interalveolaria*.

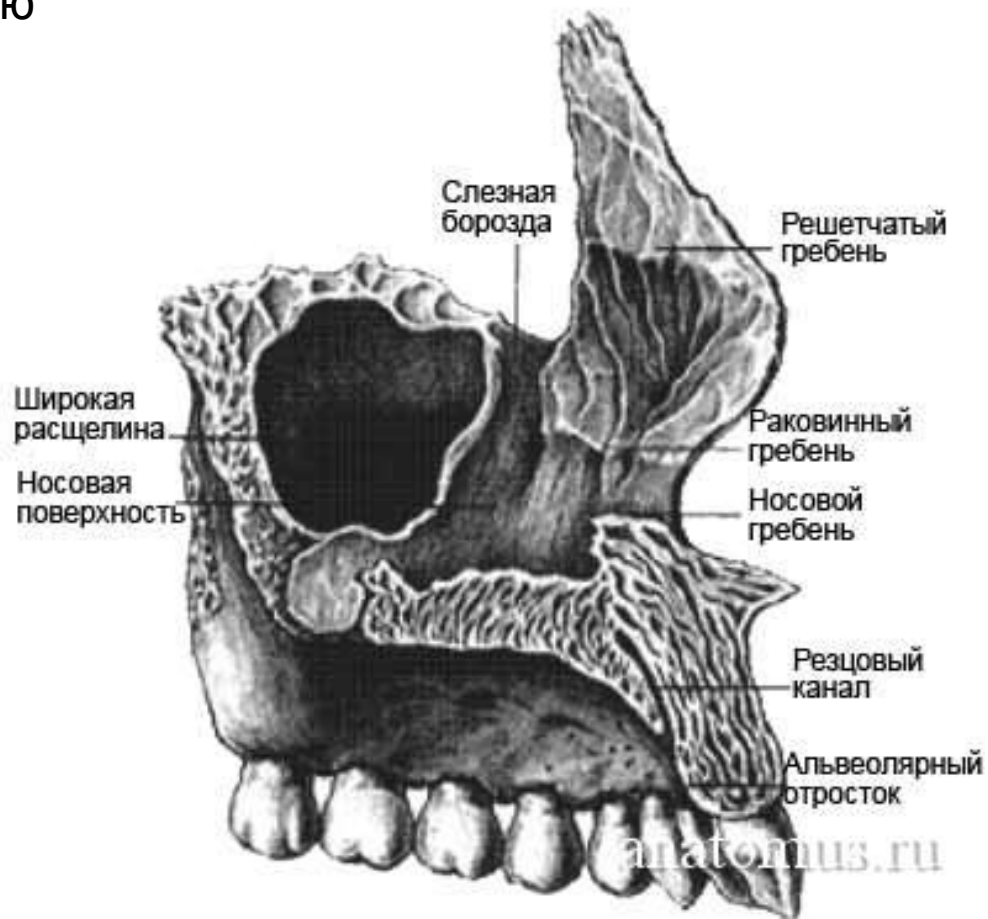
**Небный отросток, *processus palatinus*** образует большую часть твердого неба, *palatum osseum*, соединяясь с парным отростком противоположной стороны срединным швом. Вдоль срединного шва на верхней, обращенной в полость носа стороне отростка идет носовой гребень, *crista nasalis*, соединяющийся с нижним краем сошника. Близ переднего конца *crista nasalis* на верхней поверхности заметно отверстие, ведущее в резцовый канал, *canalis incisivus*. Верхняя поверхность гладкая, нижняя же, обращенная в полость рта, шероховатая (оттиски желез слизистой оболочки) и несет продольные борозды, *sulci palatini*, для нервов и сосудов. В переднем отделе часто заметен резцовый шов, *sutura incisiva*. Он отделяет слившуюся с верхней челюстью резцовую кость, *os incisivum*, которая у многих животных бывает в виде отдельной кости (*os intermaxillare*), а у человека лишь как редкий вариант.

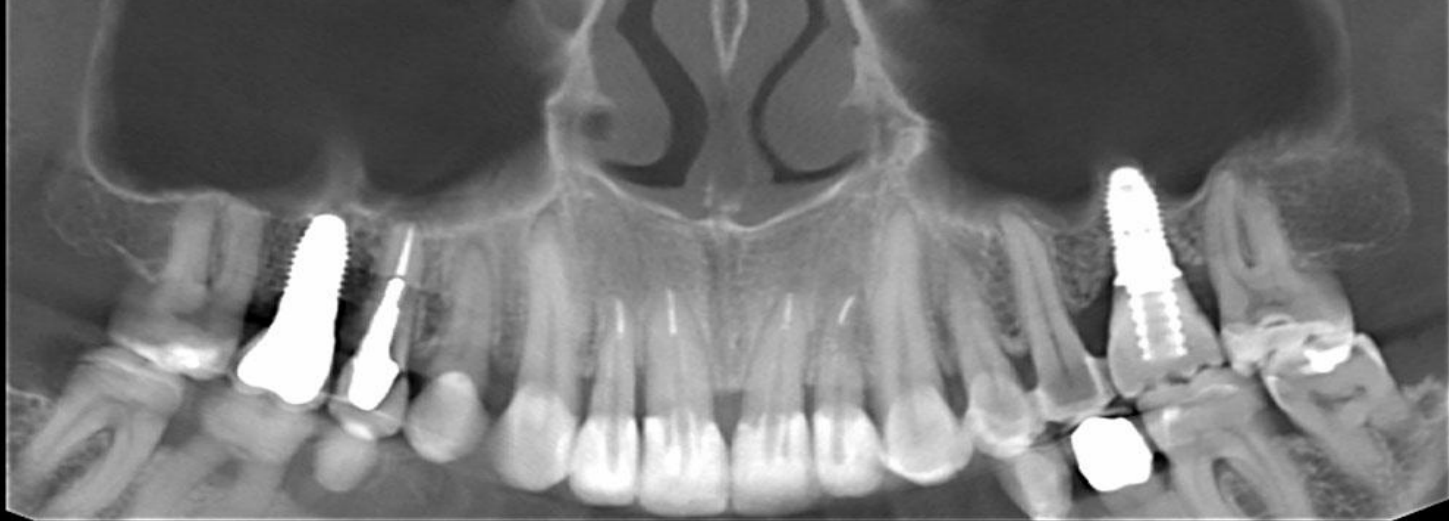**Скуловой отросток, *processus zygomaticus***, соединяется со скуловой костью и образует толстую подпору, через которую передается на скуловую кость давление при жевании.



- 1 — зубные альвеолы;
- 2 — небный отросток;
- 3 — скуловой отросток;
- 4 — срединный небный шов;
- 5 — межальвеолярные перегородки

Тело верхней челюсти имеет воздухоносную пазуху, sinus maxillaris (гайморова пазуха), которая покрыта слизистой оболочкой (Шнайдеровской). Верхнечелюстная пазуха является самой крупной околоносовой пазухой емкостью от 15 до 40 см<sup>3</sup>, которая по форме напоминает пирамиду.





1.6

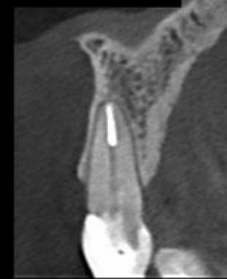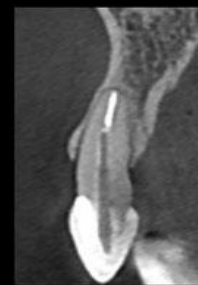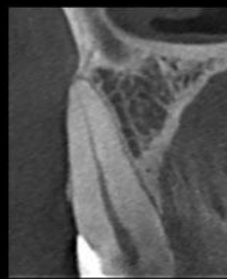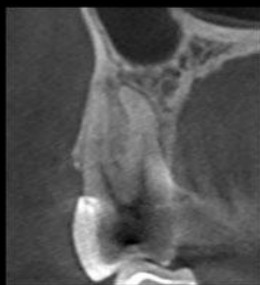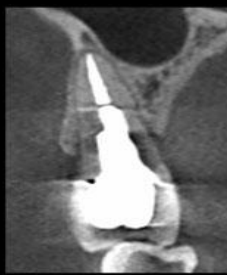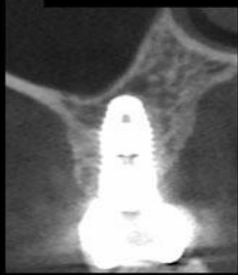
1.5

1.4

1.3

1.2

1.1



2.6

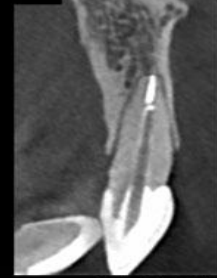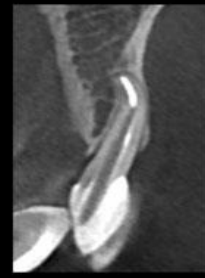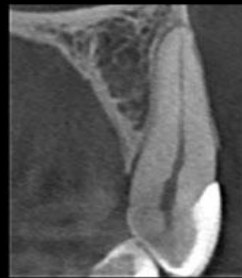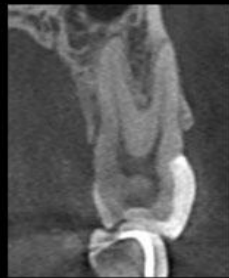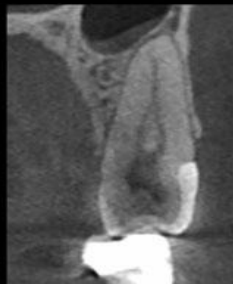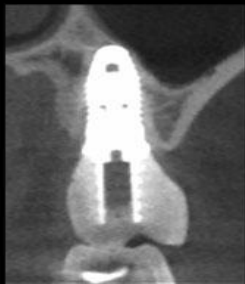
2.5

2.4

2.3

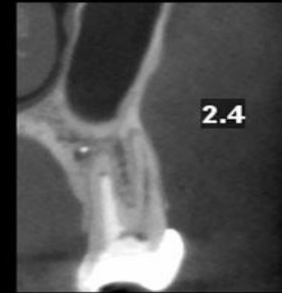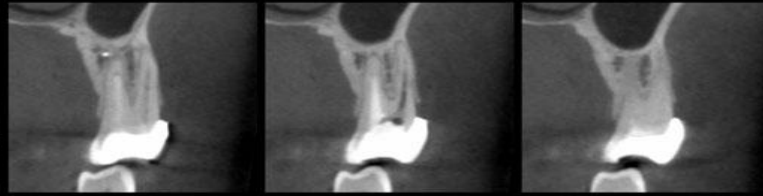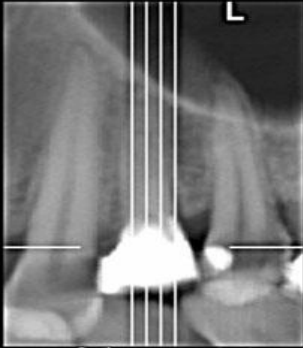
2.2

2.1



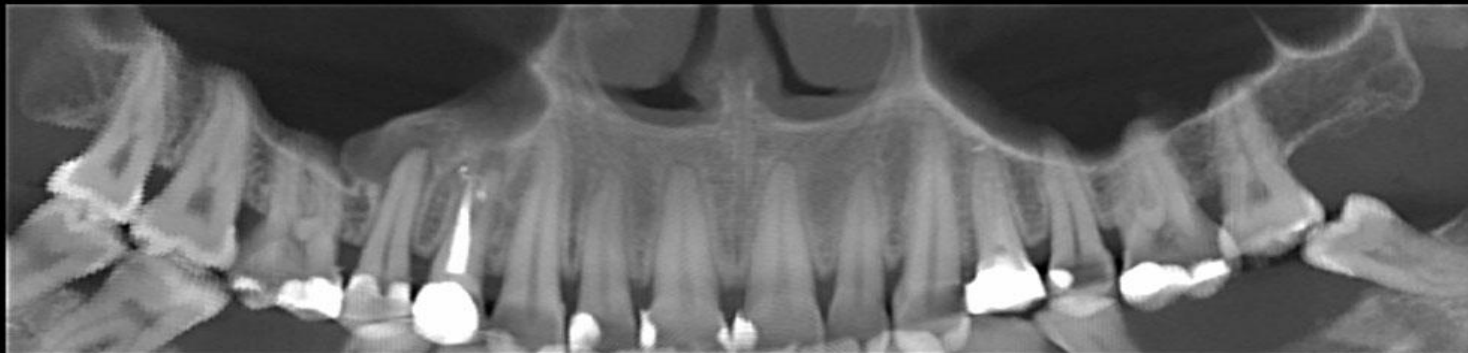
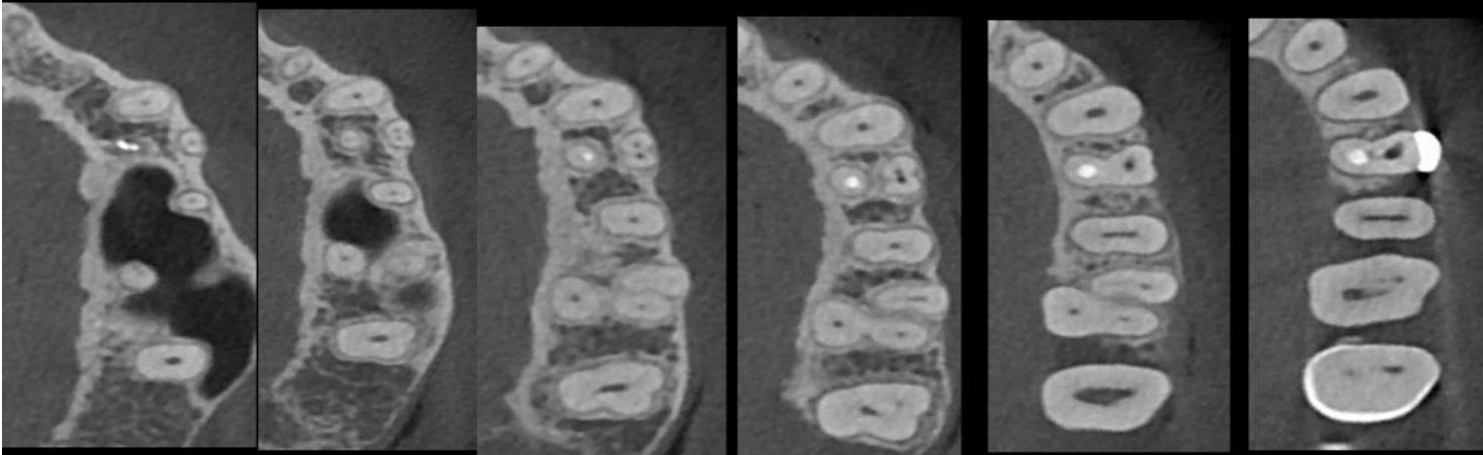15.11.11

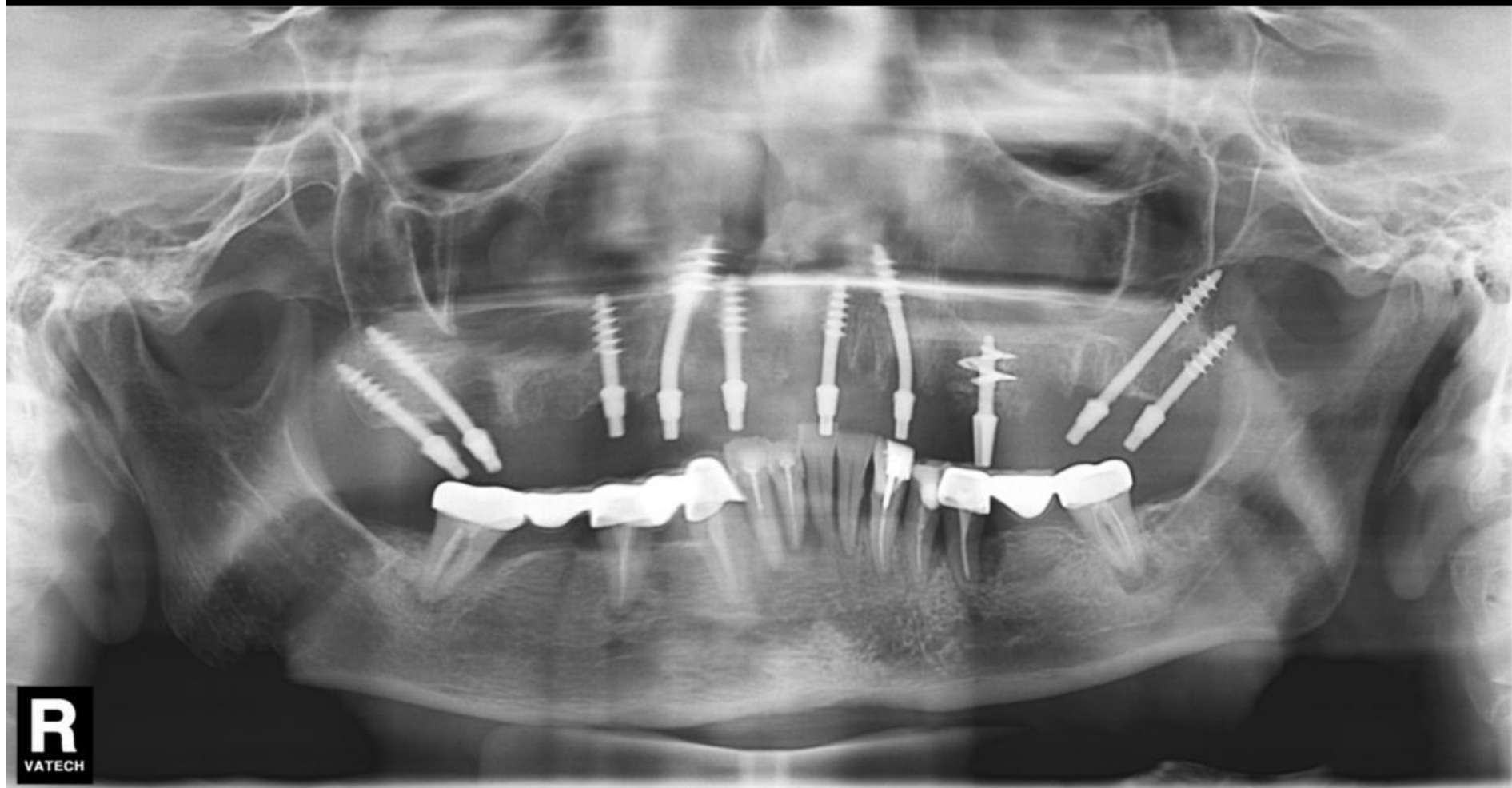



10.11.11

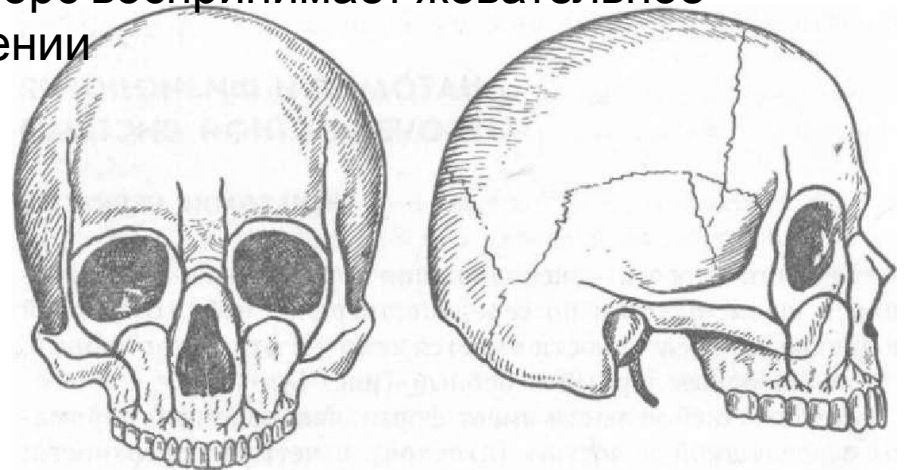
Область 2.4 зуба Шаг срезов 1 мм





## КОНТРОРСЫ

Наблюдает в строении верхней челюсти. Рассматривают контрфорсы как функциональные образования. Контрфорсы - это устои, воспринимающие жевательное давление и удары, возникающие во время смыкания зубных рядов. Различают четыре контрфорса. Первый, лобноносовой контрфорс соответствует боковой стенке носовой полости; направляясь кверху, он переходит в носовой отросток и укрепляет участок верхней челюсти в этой области, уравнивая силы давления и тяги, развиваемые клыками в направлении снизу вверх. Второй, скуловой контрфорс опирается сверху в тело скуловой кости и подкрепляется сзади скуловой дугой; он воспринимает силы, идущие от жевательных зубов снизу вверх, спереди кзади и снаружи кнутри. Третий, крылонебной контрфорс образован бугром верхней челюсти, который подпирается крыловидным отростком; крылонебной контрфорс воспринимает давление снизу вверх и сзади наперед, идущее от моляров. Четвертый, нёбный контрфорс образуется нёбными отростками, скрепляющими правую и левую стороны зубных дуг в поперечном направлении; нёбный контрфорс воспринимает жевательное давление, идущее в поперечном направлении



- Кортикальный слой состоит из плотно расположенных костных пластинок, которые на 95% являются минеральными солями.
- Губчатый слой (альвеолярный) на 70% состоит из мягких тканей (перегородок и костных атрофическим (убыли костной ткани) и воспалительным процессам. При отсутствии жевательной нагрузки, а также в случае воспаления (например, кистозные образования) нарушается нормальная работа клеток ответственных за построение (регенерацию) новой костной ткани, что и приводит к «проседанию» слоя за слоем. Название этих важных клеток – остеобласты.
- Базальный слой - от слова база, основа или фундамент, самый глубокий слой кости, он прочнее двух предыдущих и менее всего подвержен атрофии.

