ЗАБОЛЕВАНИЯ ХРУСТАЛИКА

Катаракта (греч. - водопад) – всякое помутнение хрусталика или его капсулы.

АНАТОМО-ФИЗИОЛОГИЧЕСКИЕ ОСОБЕННОСТИ РАЗВИТИЯ ХРУСТАЛИКА:

- 3-4 неделя – из эктодермы, нет сосудов, нервов
- Размеры: диаметр 10 мм, толщина 3,6-5 мм.

ЗАБОЛЕВАНИЯ ХРУСТАЛИКА

- **СТАДИИ РАЗВИТИЯ ВОЗРАСТНОЙ КАТАРАКТЫ**

1. Начинающаяся
2. Незрелая
3. Зрелая
4. Перезрелая

СТАДИИ РАЗВИТИЯ ВОЗРАСТНОЙ КАТАРАКТЫ

I. <u>Начинающаяся</u>

a) Биомикроскопия – оводнение хрусталика, субкапсулярные вакуоли, расслоение волокон.

b) Боковое освещение – серые «спицы».

c) Проходящий свет – черные «спицы».

СТАДИИ РАЗВИТИЯ ВОЗРАСТНОЙ КАТАРАКТЫ

I. **Незрелая**

a) VIS < 0,1

b) Боковое освещение – серо-белый цвет с перламутровым оттенком, тень от радужки.

c) Проходящий свет – слабо-розовый рефлекс с глазного дна.

d) Биомикроскопия – полупрозрачные передний и субкапсулярный слои, увеличение вакуолей, пластинчатые диссоциации. Ядро гомогенное, желтовато-зеленого оттенка, увеличенное в объеме.

e) Осложнения – вторичная факоморфическая глаукома.

СТАДИИ РАЗВИТИЯ ВОЗРАСТНОЙ КАТАРАКТЫ

II. <u>Зрелая</u>

a) VIS – снижается до светоощущения.

b) Боковое освещение – нет тени от радужки, цвет гомогенно серый.

c) Проходящий свет – нет розового рефлекса.

d) Биомикроскопия – отсутствие оптического среза.

СТАДИИ РАЗВИТИЯ ВОЗРАСТНОЙ КАТАРАКТЫ

III. **Перезрелая** (стадия мембраны)

a) **Боковое освещение – грязно серый цвет.**

b) **БМСК – гомогенная, молочного цвета, под капсулой большое количество бляшек.**

СТАДИИ РАЗВИТИЯ ВОЗРАСТНОЙ КАТАРАКТЫ

- <u>Осложнения перезрелой катаракты</u>:
  1. Факоморфическая глаукома
  2. Факолитическая глаукома
  3. Разрыв капсулы и
     a) Выход хрусталиковых масс
     b) Вывих ядра в переднюю камеру

Лечение катаракты

I. **Консервативное** (витаминные препараты, комплексы аминокислот)

II. **Хирургическое**

Экстракция катаракты → **интракапсулярная**, **экстракапсулярная**

- **Врожденные – стационарное лечение в зависимости от вида катаракты.**
  - a) **Передняя, задняя и веретенообразная при высоком VIS – наблюдение;**
  - b) **Ядерная, корковая и тотальная – оперативное, до 1 года.**

Ультразвуковая факоэмульсификация

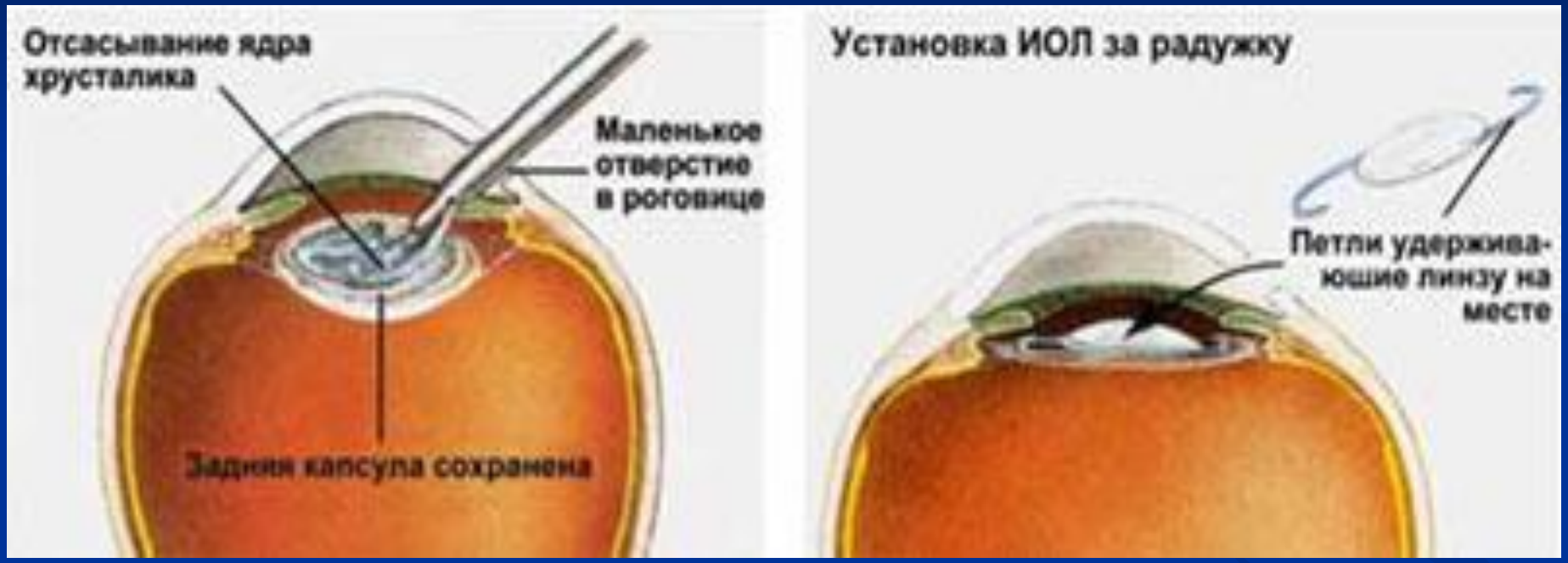

ЗАБОЛЕВАНИЯ ХРУСТАЛИКА

- **<u>АФАКИЯ</u> – отсутствие хрусталика в глазу.**

Признаки афакии:

1) **Низкое зрение;**
2) **Уменьшение рефракции (появление гиперметропии высокой степени либо эмметропии или снижение степени миопии у миопов высоких степеней);**
3) **Углубление передней камеры;**
4) **Иридодонез;**
5) **Отсутствие хрусталика при биомикроскопии.**

Лечение афакии

- <u>Способы коррекции афакии</u>
  1. Очковая
  2. Контактная
  3. Интраокулярная
  4. Операции на роговице, увеличивающие её преломляющую силу.

Первичная глаукома

1. Классификация, клиника и диагностика первичной глаукомы

Классификация первичной глаукомы (Нестеров А.П., Бунин А.Я., 1975)

Форма	Стадия	ВГД, мм рт. ст.	Зрительные функции*
Закрытоугольная Открытоугольная Смешанная	Начальная (I) Развитая (II) Далекозашедшая (III) Терминальная (IV)	a — нормальное (18-27) b — умеренно повышенное (28-32) c — высокое (33 и более)	Стабилизированы Не стабилизированы
		Острый приступ закрытоугольной глаукомы	

*Комплексная оценка состояния ВГД и зрительных функций (в динамике) позволяет вынести заключение о степени компенсации патологического процесса.

КЛИНИКА

I. ОТКРЫТОУГОЛЬНАЯ ГЛАУКОМА

1. ПРОТЕКАЕТ НЕЗАМЕТНО
2. ВНУТРИГЛАЗНОЕ ДАВЛЕНИЕ ПОВЫШЕНО (НЕ ВСЕГДА)
3. ПРОГРЕССИРУЮЩЕЕ СУЖЕНИЕ ПОЛЯ ЗРЕНИЯ
4. ЭКСКАВАЦИЯ ДИСКА ЗРИТЕЛЬНОГО НЕРВА
5. ОТКРЫТЫЙ УГОЛ ПЕРЕДНЕЙ КАМЕРЫ
6. СНИЖЕНИЕ ЦЕНТРАЛЬНОГО ЗРЕНИЯ

II. ЗАКРЫТОУГОЛЬНАЯ ГЛАУКОМА

1. ПРОТЕКАЕТ ПРИСТУПООБРАЗНО, ГЛАЗ БОЛИТ
2. СНИЖЕНА ЧУВСТВИТЕЛЬНОСТЬ РОГОВОЙ ОБОЛОЧКИ
3. ОТЁК РОГОВОЙ ОБОЛОЧКИ
4. ЗАСТОЙНАЯ ИНЪЕКЦИЯ
5. МЕЛКАЯ ПЕРЕДНЯЯ КАМЕРА
6. УГОЛ ПЕРЕДНЕЙ КАМЕРЫ ЗАКРЫТ КОРНЕМ РАДУЖКИ
7. ЖАЛОБЫ НА РАДУЖНЫЕ КРУГИ

ЛЕЧЕНИЕ

I. ОТКРЫТОУГОЛЬНАЯ ГЛАУКОМА

- МЕДИКАМЕНТОЗНОЕ ЛЕЧЕНИЕ

1.ПИЛОКАРПИН
2.β-БЛОКАТОРЫ (ТИМОЛОЛ, ОПТИМОЛ, АРУТИМОЛ)
3.ТРАВАТАН,КСАЛАТАН
4.АЗОПТ, ТРУСОПТ
5.АНТИОКСИДАНТЫ
6.СОСУДОРАСШИРЯЮЩИЕ ПРЕПАРАТЫ
7.ТКАНЕВАЯ ТЕРАПИЯ

- ЛАЗЕРНОЕ ЛЕЧЕНИЕ

- ХИРУРГИЧЕСКОЕ ЛЕЧЕНИЕ

II. ЗАКРЫТОУГОЛЬНАЯ ГЛАУКОМА

ОПЕРАТИВНОЕ ЛЕЧЕНИЕ: СИНУСТРАБЕКУЛЭКТОМИЯ

ПРИСТУП ЗАКРЫТОУГОЛЬНОЙ ГЛАУКОМЫ

I. ЖАЛОБЫ

1. ИРРАДИИРУЮЩАЯ ГОЛОВНАЯ БОЛЬ
2. СНИЖЕНИЕ ОСТРОТЫ ЗРЕНИЯ
3. РАДУЖНЫЕ КРУГИ ПРИ ВЗГЛЯДЕ НА ИСТОЧНИК СВЕТА

II. ОБЪЕКТИВНО

1. ЗАСТОЙНАЯ ИНЪЕКЦИЯ
2. ОТЁК РОГОВИЦЫ
3. МЕЛКАЯ ПЕРЕДНЯЯ КАМЕРА
4. ШИРОКИЙ ЗРАЧОК
5. ВГД ПОВЫШЕНО ДО 40-50 мм. рт. ст.

III. ЛЕЧЕНИЕ: КОНСЕРВАТИВНОЕ ДО 12-24 ЧАСОВ С МОМЕНТА ПРИСТУПА. ЕСЛИ ВГД НЕ СНИЖАЕТСЯ – ИРИДЭКТОМИЯ. В ПЛАНОВОМ ПОРЯДКЕ – ТРАБЕКУЛЭКТОМИЯ.

Лечение острого приступа глаукомы

Неотложная помощь!

- пилокарпин 1-2% по схеме: 1-ый час – через 15 мин, 2-ой час – через 30 мин, следующие 2 часа – 1 раз в час, затем до 6 раз в сутки
- β-адреноблокаторы (тимолол 0,5%)
- ингибиторы карбоангидразы: в каплях – азопт 1%, трусопт 2%, внутрь – диакарб 0,25-0,5 г 1-6 раз в день
- осмотические диуретики: глицерол 50% р-р 1,5 г на 1 кг веса, маннитол в/в 20% - 2,0 на 1 кг веса, мочевина 10% - 0,5-1,0 на 2 кг веса
- другие диуретики: лазикс (фуросемид) в/м, в/в 40 мг 2,0
- отвлекающая терапия: горячие ножные ванны, пиявки на висок
- обезболивающие: в/м литическая смесь (аминазин 2,5% - 1,0 + димедрол 1% - 1,0 + промедол 2% - 1,0)

Если через 24 ч приступ не купирован – оперативное лечение!