Презентация на тему

«Гломерулонефрит»

– иммунновоспалительоное заболевание с преимущественным поражением сосудов клубочков обеих почек, протекающее в виде острого или хронического процесса с повторными обострениями и ремиссиями, имеющее прогрессирующее течение, характеризуется постепенной, но неуклонной гибелью клубочков, сморщиванием почки



Richard Bright

Впервые описан Ричардом Брайтом в 1827 г.

Острый постстрептококковый гломерулонефрит – не редкое заболевание: в конце XX и начале XXI века по прежнему наблюдают случаи резкого эпидемического подъема заболеваемости этой болезнью почек.

Одной из наиболее достоверных в настоящее время считают связь острого гломерулонефрита с инфекцией Streptococcus zooepidemicus, источником которого чаще всего становятся недоброкачественные молоко и молочные продукты.

Одна из вспышек была отмечена у членов одной семьи – жителей Австралии.

При молекулярно-генетическом анализе удалось установить идентичность штамма Streptococcus zooepidemicus, вызвавшего септицемию, острый гломерулонефрит или инфекцию ротоглотки, и обнаруженного в молоке коровы, которое заболевшие регулярно употребляли .

Одной из самых известных является эпидемия индуцированного Streptococcus zooepidemicus (штамм – возбудитель коровьего мастита) острого гломерулонефрита, отмеченная с декабря 1997 по июль 1998 года в Бразилии, штат Nova Serrana: суммарное число заболевших достигло 253 человек (почти каждый десятый житель штата). Источником инфекции стал сыр, приготовленный из недоброкачественного молока, собранного у коров, содержащихся на одной ферме. Число заболевших составляло от 4,5 до 18 на 1000 населения; оно было максимальным в деревне, где располагалась ферма, на которой содержались инфицированные коровы. Прекращению эпидемии острого гломерулонефрита способствовало изъятие недоброкачественного сыра из продажи.

Патогенез гломерулонефрита

механизмы повреждения клубочков

иммунные

Имеется два механизма такого повреждения:

1. **действие нефротоксических антител,** в основном против базальной мембраны клубочков (*анти-БМК* антитела).

2. **отложение иммунных комплексов**.

неиммунные

1. **Активация медиаторов воспаления**

Патогенез гломерулонефрита

Типы нефротоксических антител:

1. Антитела против базальной мембраны (анти-БМК антитела);
2. Антитела против не-БМК антигенов.

Основные типы повреждения клубочка

А: Повреждение анти-БМК антителами, при этом наблюдается линейный тип отложения антител при иммунофлуоресценции.

Б: Повреждение не-БМК антителами, при этом наблюдается гранулярный тип отложения антител.

В: Повреждение в результате отложения иммунных комплексов, при этом также обнаруживается гранулярный тип отложения.

Во всех случаях происходит активация комплемента комплексами антиген-антитело с развитием повреждения клубочка.

Иммунные комплексы, иммуноглобулины и комплемент могут накапливаться субэпителиально, внутри мембраны, субэндотелиально.

Поражение клубочка ведет к нарушениям:

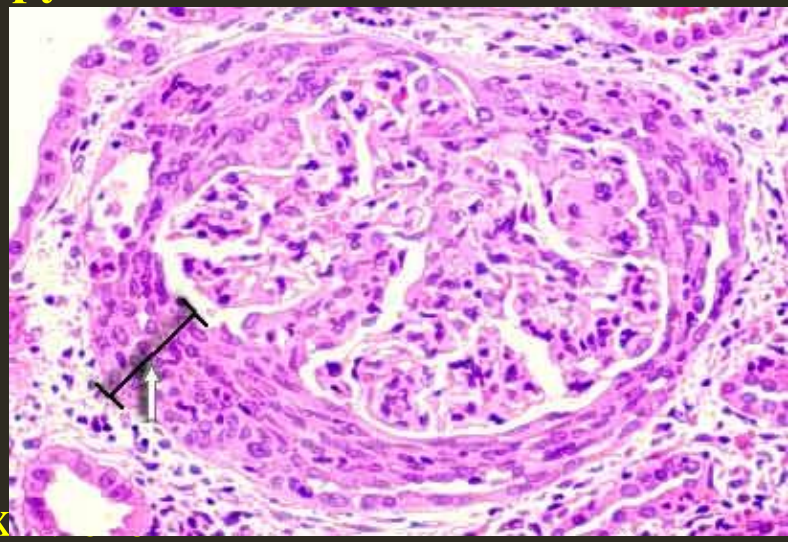

1. Структурным

1. воспаление,
2. клеточная пролиферация,
3. утолщение базальной мембраны,
4. фиброз,
5. нарушение структуры эпителиальных

2. Функциональным

1. повышенная проницаемость почечного фильтра ведет к протеинурии и гематурии

Синдромы при гломерулонефрите:

1. Мочевой синдром:

1. протеинурия
2. рецидивирующая гематурия, которая может варьировать от микрогематурии (асимптоматическая) до макрогематурии
3. лейкоцитурия
4. Цилиндрурия

2. Гипертензия:

- задержка натрия и воды (вторичный гиперальдостеронизм, уменьшение скорости клубочковой фильтрации при тяжелой ХПН)
- повышенная чувствительность к нормально функционирующим прессорным механизмам

3. Отечный синдром

4. Нефритический синдром

- олигурия
- гематурия
- гипертензия
- отеки

5. Нефротический синдром (НС) —

неспецифический клинико-лабораторный симптомокомплекс, выражающийся в массивной протеинурии (3 г/сут и более), нарушениях белково-липидного и водно-солевого обмена.

Эти нарушения проявляются

1. **Гипопротеинемией** (менее 60 г/л)
2. **Гипоапьбуминемией** (менее 35 г/л)
3. **Диспротеинемией** (с преобладанием гамма-глобулинов)
4. **Гиперлипидемией** (увеличение синтеза липопротеинов в печени, нарушение выведения, снижение активности липаз)
5. **Липидурией**
6. **Отеками** до степени анасарки (гипопротеинемия, снижение онкотического давления плазмы, перераспределение жидкости в интерстициальное пространство, уменьшение объема циркулирующей крови, активизация РААС, увеличение секреции альдостерона, одновременное снижение скорости клубочковой фильтрации повышает реабсорбцию натрия и воды).
7. **Рост частоты тромбозов** (венозный застой, снижение ОЦК, повышение концентрации некоторых факторов свертывания)

КЛАССИФИКАЦИЯ

Течение:

острый (недели)

быстропрогрессирующий (недели-3 мес),

хронический (>3 мес)

Этиология

Первичный: идиопатический

Вторичный: СКВ, геморрагический васкулит, тиреотоксикоз, инфекционный эндокардит, вирусный гепатит В и С, лекарства (каптоприл, препараты золота), опухоль

Объем поражения

диффузный (>=50%),

очаговый (<=50%)

Функция почек:

без хронической почечной недостаточности,

с хронической почечной недостаточностью I, II, III стадии.

Гистология

КЛИНИЧЕСКАЯ КЛАССИФИКАЦИЯ ГН

Латентный ГН - самая частая форма хронического ГН, проявляется лишь изменениями мочи (протеинурия до 3 г/сут, небольшая эритроцитурия), иногда незначительно повышено артериальное давление. Течение обычно медленнопрогрессирующее, прогноз лучше при изолированной протеинурии, хуже при сочетании протеинурии с эритроцитурией, 10-летняя выживаемость составляет 85-90%.

Гематурический ГН составляет 6-8% случаев хронического ГН, проявляется постоянной гематурией, иногда с эпизодами макрогематурии, течение достаточно благоприятное.

Нефротический ГН (10-20% случаев хронического ГН) протекает, как показывает название, с нефротическим синдромом (протеинурия выше 3,5 г/сут, гипоальбуминемия, отеки, гиперхолестеринемия). Нефротический синдром обычно носит рецидивирующий характер, реже имеет персистирующее течение с постепенным присоединением артериальной гипертонии и почечной недостаточности. Прогноз хуже при сочетании с выраженной эритроцитурией.Течение, прогноз, ответ на лечение во многом определяются морфологическим вариантом нефрита.

Гипертонический нефрит - медленнопрогрессирующая форма нефрита, очень редко требующая активной терапии. Характеризуется минимальным мочевым синдромом (протеинурия обычно не выше 1 г/сут, незначительная эритроцитурия) в сочетании с выраженной артериальной гипертонией.

Смешанный ГН характеризуется сочетанием нефротического синдрома с артериальной гипертонией (нефротически-гипертонический ГН), неуклонно прогрессирующим течением.