

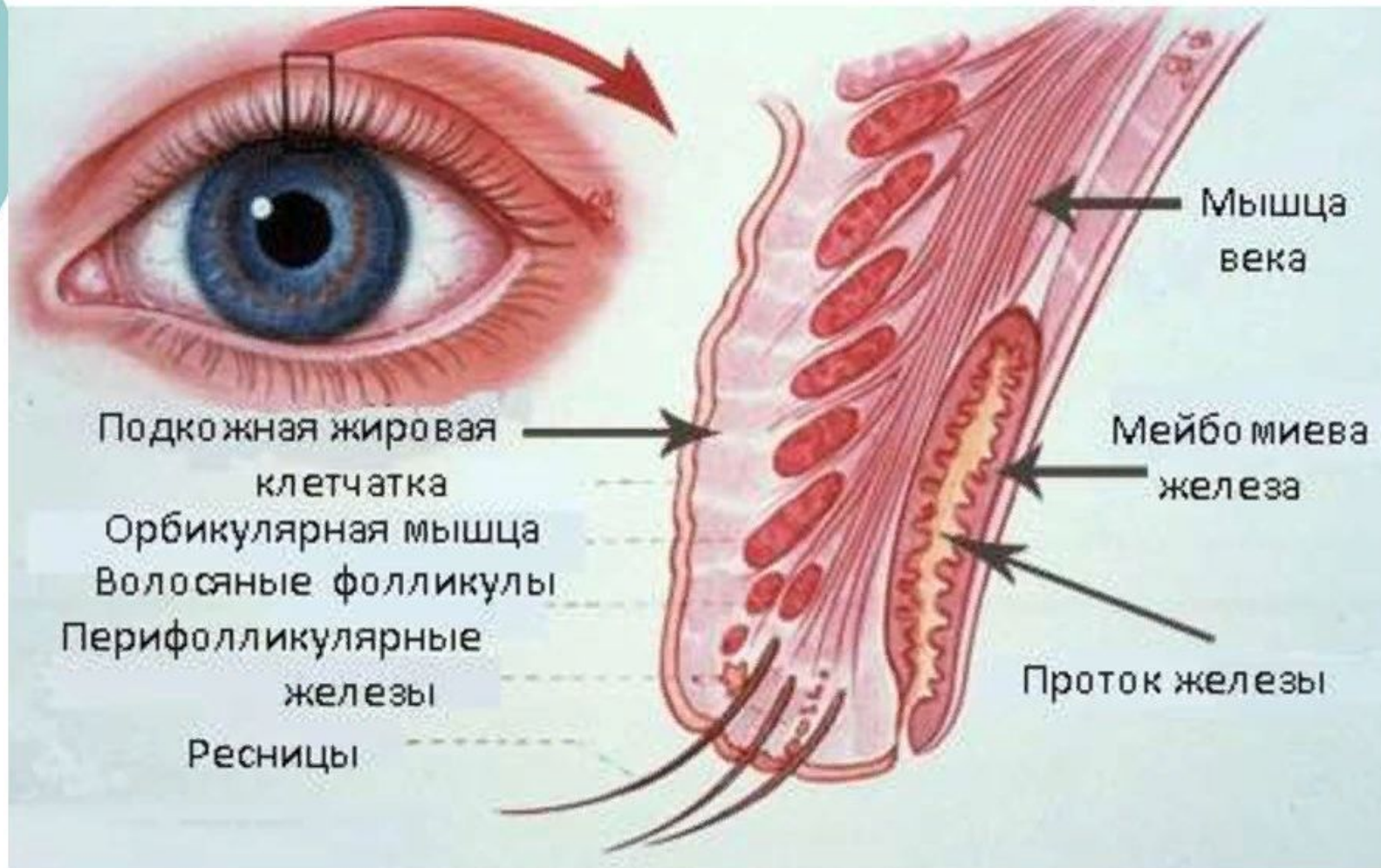
Принципы ухода
и заболевания
век.

Выполнили Чумарина К.Ф., Фролова В.А.,
Пацукова Е.В. Группа 351С

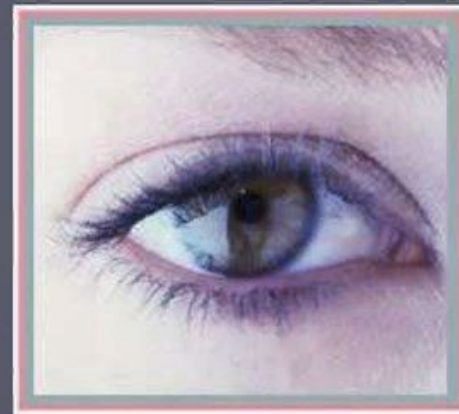
Веки (лат. palpebrae) — подвижные кожные складки вокруг глаз. Защищают глаза от внешних повреждений, способствуют смачиванию их слёзной жидкостью, очищению роговицы и склеры, способствуют фокусировке зрения и регулированию внутриглазного давления, участвует в формировании оптической геометрии роговицы. У млекопитающих на свободном крае века расположены ресницы и устья желёз.

Вспомогательные органы глаза

Веки



ФУНКЦИИ ВЕК



ЗАЩИТНАЯ

ОТ ВНЕШНЕГО
ВОЗДЕЙСТВИЯ

ПОДДЕРЖКА
НЕОБХОДИМОЙ
ВЛАЖНОСТИ

ПРЕДОХРАНЕНИЕ
ПОВЕРХНОСТИ
РОГОВИЦЫ И
КОНЬЮНКТИВЫ
ОТ ВЫСЫХАНИЯ

УДАЛЕНИЕ
ИНОРОДНЫХ
ТЕЛ

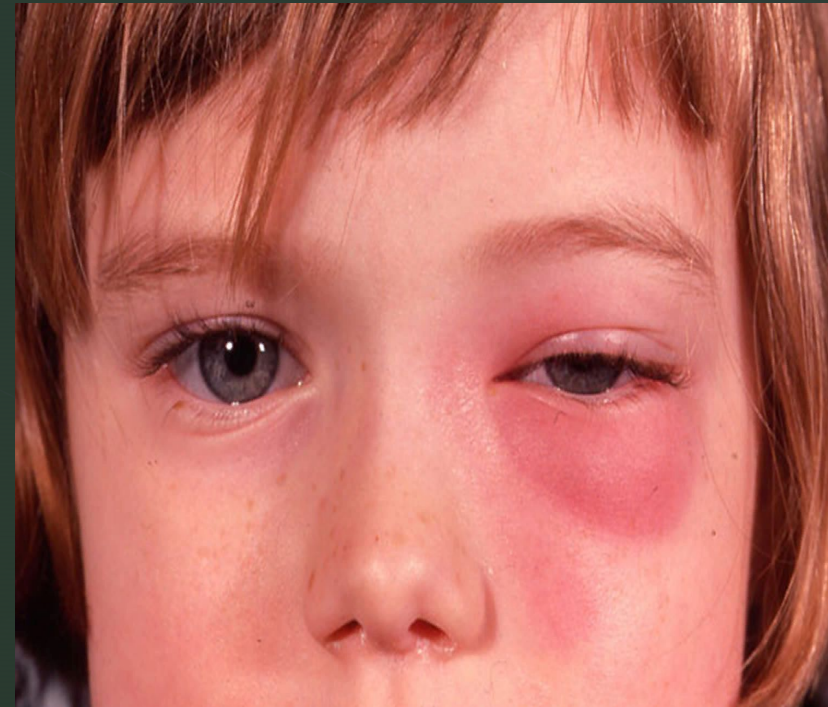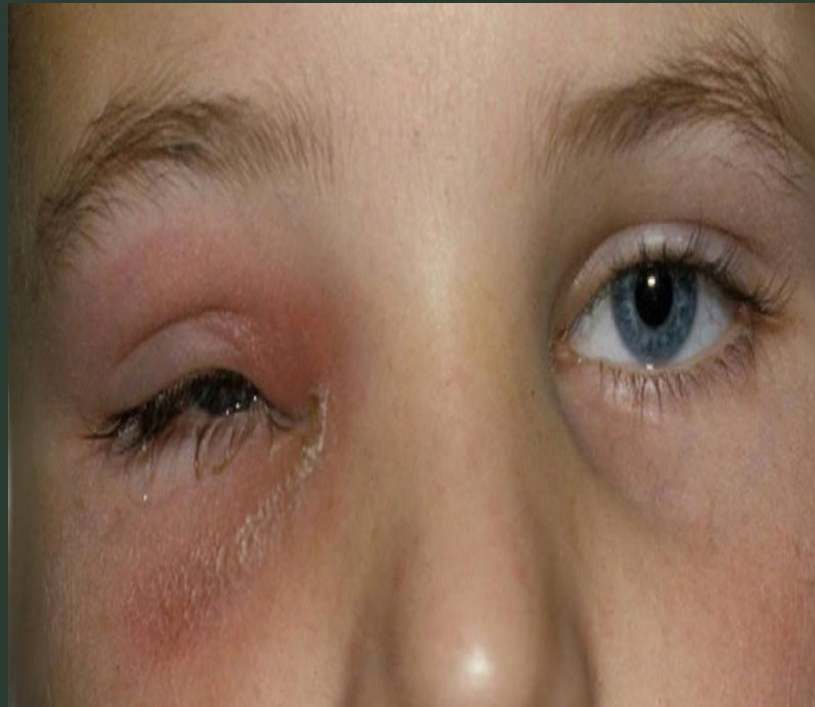Острые инфекционные заболевания глаз

- Абсцесс и флегмона — ограниченный или разлитой инфильтративно-гнойный процесс тканей века. Причинами его появления могут стать: фурункул, ячмень, язвенный блефарит, мейбومیит, воспалительный процесс в гайморовых пазухах, ранения века. Среди симптомов, выделяют гиперемию и отечность кожи, болезненность и напряженность участка, возможна флюктуация.

Абсцесс и флегмона век.

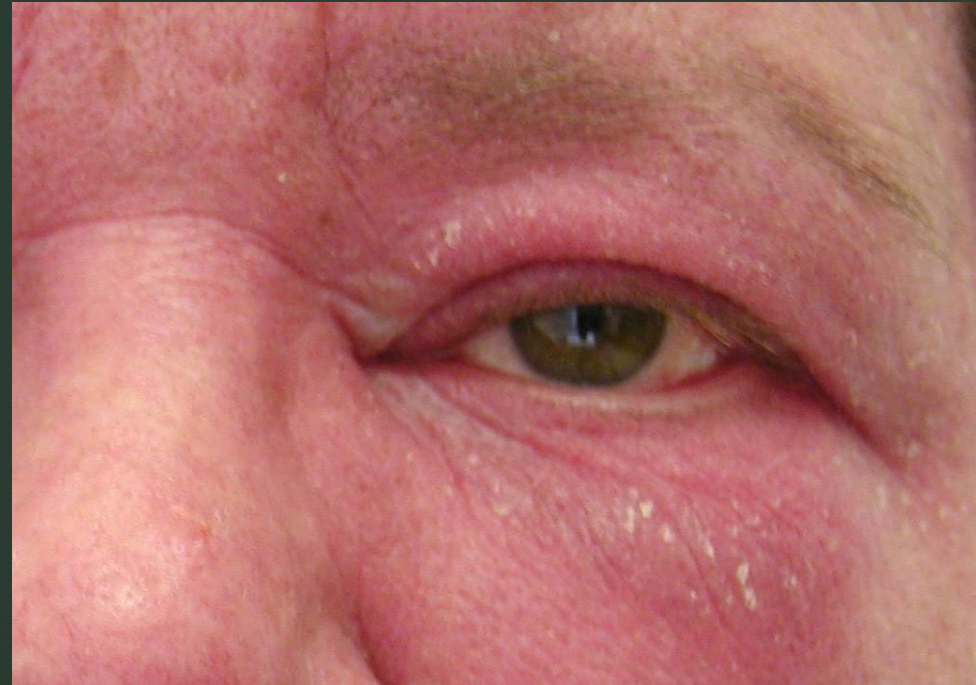После хирургического или самопроизвольного вскрытия и эвакуации гноя, явления воспаления быстро стихают.

В качестве лечения показаны местные бактерицидные и бактериостатические препараты внутримышечно и местно.



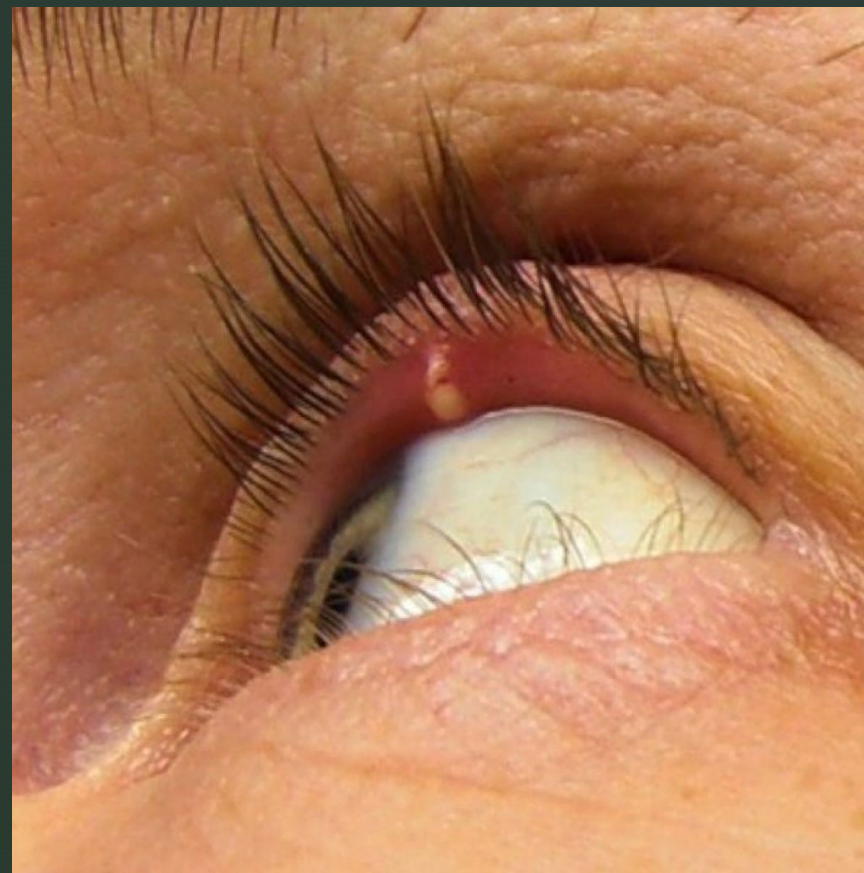Рожистое воспаление век часто вызывается гемолитическим стрептококком, реже другими микроорганизмами. Воспалительный процесс обычно переходит с соседних отделов лица. Заболевание сопровождается сильной болью, повышением температуры, хемозом конъюнктивы. При своевременном лечении заканчивается благоприятно.

- В качестве терапии назначают антибиотики пенициллинового ряда внутримышечно. Применяют мазь стрептонитола, внутрь назначают комплекс витаминов.



Фурункул — это гнойно-некротическое воспаление волосяной фолликулы и окружающих тканей века. Возбудителем заболевания является стафилококк. Воспаление локализуется в области бровей, реже на краю века. Представляет собой плотный болезненный отечный узел. Спустя несколько дней в его центре образуется некротический стержень. Происходит вскрытие с небольшим количеством гноя, грануляция и заживление рубцом.

- Лечение комплексное. Назначают антибиотики внутрь или внутримышечно. Кожу вокруг воспаления протирают камфорным спиртом и перекисью водорода. Рекомендуется местное сухое тепло. При абсцедировании фурункула показано его хирургическое вскрытие.



Хронические инфекционные заболевания

- Туберкулезная волчанка – это форма туберкулезного тяжелого поражения кожи век. Обычно процесс переходит с соседних областей лица или конъюнктивы. В коже образуются полупрозрачные желтовато-розовые мелкие бугорки. Дефекты заживают с поверхностными и глубокими рубцами. Появляется выворот век, лагофтальм, трихиаз.
- Лечение включает общую противотуберкулезную терапию. Применяют десенсибилизирующие средства. При отсутствии осложнений лечение продолжается до 6 мес.

Герпетический дерматит век

- Герпетический дерматит век обычно протекает как простой герпес или опоясывающий лишай.
- При форме простого герпеса, который вызывает фильтрующийся вирус, начало заболевания острое. Кожа лица и век краснеет, появляются прозрачные пузырьки и затем лопаются. Содержимое пузырьков подсыхает, образуя корочки, которые исчезают без следа через 1—2 нед. Заболевание может рецидивировать.
- Лечение. Элементы сыпи смазывают раствором бриллиантового зеленого. Корочки обрабатывают оксолиновой мазью или кремом «Зовиракс», «Ацикловир». Для предупреждения возникновения вторичной инфекции назначают местные препараты с антибиотиками.

Грибковые заболевания век

- Актиномикоз. Возбудитель — грибы лучистые (актиномицеты). В наружном либо внутреннем углу века возникает плотный безболезненный узел, который затем размягчается, образуя внутрикожный инфильтрат.
- Прорыв инфильтрата оставляет длительно незаживающий свищ, выделяющий гной со сплетениями нитей гриба.
- Лечение включает применение антибиотиков и актинолизата. Проведение рентгенотерапии, вскрытие абсцесса с его выскабливанием.

Аллергические заболевания век

- Аллергический дерматит — это эритематозно-экссудативное заболевание век, возникающее под воздействием медикаментов-аллергенов или косметических средств. Развивается в течение 6 часов от начала воздействия аллергена. Протекает с нарастающей гиперемией и отеком век, везикулезными или буллезными высыпаниями, которые могут вызывать мацерацию кожи.
- При лечении, устраняют предполагаемый аллерген. Применяют кортикостероидные местные препараты (без антибиотиков). Внутрь назначают десенсибилизирующие средства.

При появлении подозрительного воспаления в области века, его покраснении, болезненности необходимо обратиться к офтальмологу. После обследования врач поставит точный диагноз и объяснит, что делать при отеке века и других симптомах, назначит адекватное лечение, порекомендует меры профилактики. Это может быть массаж век с промыванием слезных путей, вскрытие образований на веке, применение мазей и лекарственных препаратов.

