Жалпы артериялық өзек

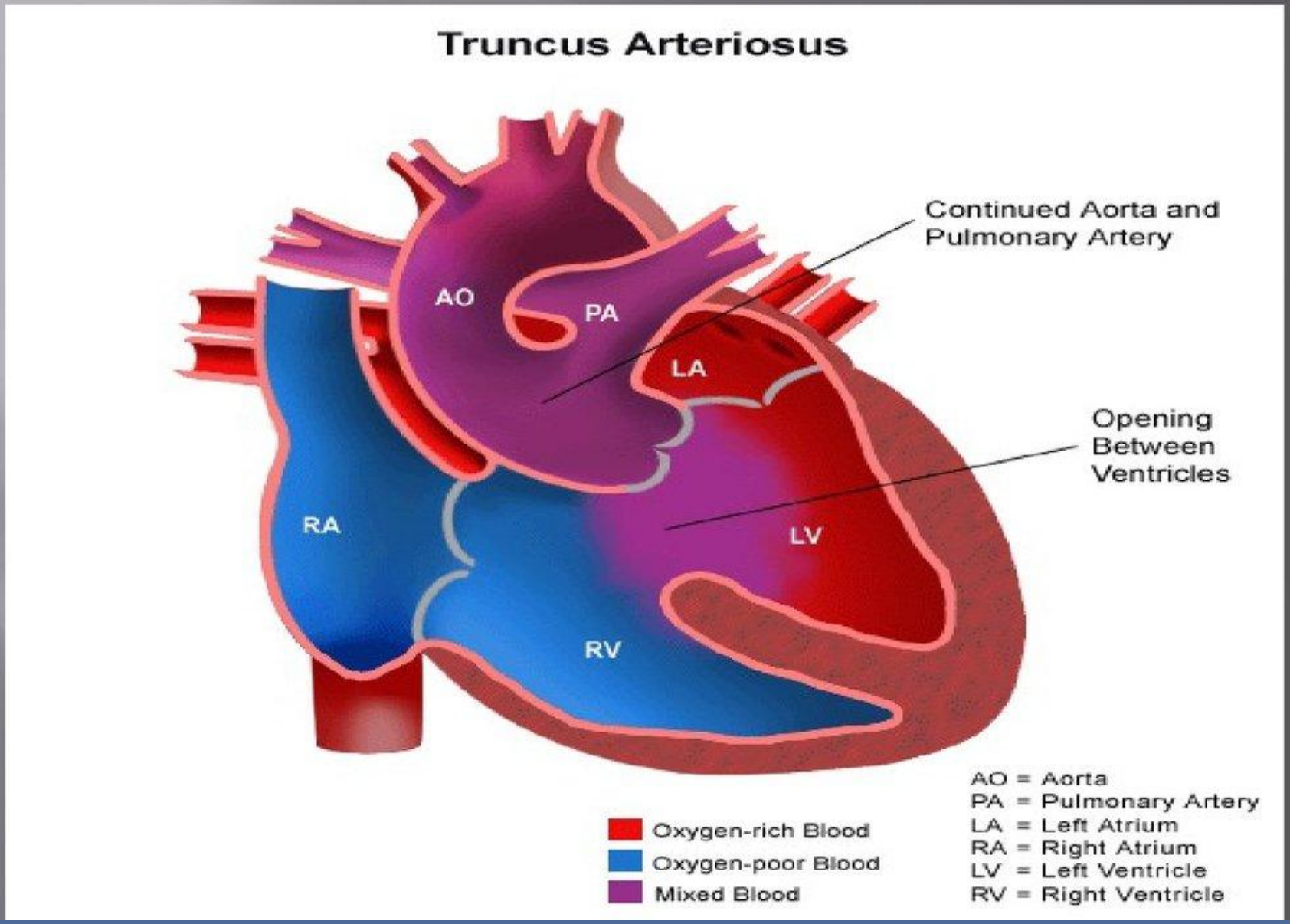

- **Кафедра**: Балалар аурулары
- **Мамандығы**: : Жалпы тәжірбиелік дәрігер

ИНТЕРННІҢ ӨЗІНДІК ЖҰМЫСЫ

- **Тақырыбы**: Ашық артериальды озек.
- Орындаған Хаберова Ақырыс

ЖОСПАР

- Ашық артериальды өзек.
- Клиника
- Экг,ЭхоКг
- Емі

ААӨ

- Ашық артериялық өзек (ААӨ) ол «ұрыққа тән құрылымды жабылу мезгілі өткеннен кейін сақтайтын» аорта мен өкпе артериясын қосатын тамыр. Барлық ақаулардың ішінде 10-18% жағдайларда кездеседі. Алғашқы айларда дене салмағы 1700 граммнан кем болып туылған балалардың 50% жуығында ААӨ байқалады. 20% жуық балаларда 1-2 жыл бойына жабылмайды. Артериялық өзектің туылғаннан кейін 1-2 аптадан кейін жабылмағандығының клиникалық белгілері байқалса, ақау (аномалия) болып есептелінеді. ААӨ-те оттегіге қаныққан қан аортадан өкпе артериясына айдалатын болғандықтан, бұл ақау ақшыл ақауларға жатады. Өзек өте үлкен болса өкпе артериясына одан тыс күш түсуіне әкеліп соқтырады. Өкпе гипертензиясы дамығанда оң қарыншаға да шектен тыс күш түседі

кЛИНИКА

- . Клиникасы: АА Ө қыз балаларда жиі кездеседі. Бұл ақаулардың отбасылық, полигенді түрмен тұқым қуалайтын, түрлері де суреттелген. Науқас балалардың көбіне бірінші жылдың аяғында немесе 2-3 жасында байқалады. Әдетте бұл ақау байқалатын балалар клиникалық белгілері пайда болғанша қалыпты дамиды және бірінші сатысында жеңіл дамиды. Өзек кең болғанда немесе аневризмаларда клиникалық белгілері ерте дамиды және жүрек шамасыздығы байқалады. Шежіресінде анасының жүкті кезінде ұшпамен ауырғаны, баланың қайталап ауыратыны кейде қуысының өзгеруі сиректеу кездеседі. Жүрек шектері жоғары және солға кеңейеді. Төстің сол жақ қырында екінші қабырға аралықта систолалық шу естіледі. Содан кейін жүрек ұшына, мойын тамырларына, аортаға және жаурын аралық аймақтарына берілетін систолодиастолалық («машина жұмысы») шуы анықталады. Өкпе артериясының тұсында II-тон басым болады Бұл шу дем алуды тоқтатқанда әлсірейді, ал терең тыныс алғанда күшейе түседі. Болашақта шу әлсірейді немесе жойылып кетеді. Бұндай жағдай өкпе гипертензиясы дамып, кіші және үлкен қан айналымындағы қысым теңелгенде байқалады. Содан кейін тыныстың жиілеуі және цианоздың пайда болуымен қатар өкпе артериясының аймағында, веналық-артериялық шунттың пайда болып, қан айдаудың бағытының өзгергенін білдіретін, систолалық шу қайтадан пайда болады. АА Ө үшін жоғары, тез пульс тән. Бұл жағдайда систолалық қысым сәл жоғарлап диастолалық қысым, тіпті нолге дейін, төмендеп пульстік қысымның артуына әкеліп соқтырады. АА Ө-те шудың әлсіреуі қатерлі, ақаудың терминальдық сатысының пайда болғанына меңзейтін, белгі болып есептелінеді. Ерте жастағы балаларда рентгенограммада жүректің сол бөліктерінің үлкейгені және өкпенің қанға толықсып кеткені байқалады. Ақаудың екіншісі сатысында жүрек мөлшері қалыпты немесе сәл солға үлкейген болады. Өкпе артериясының доғасы орташа шығыңқылығы жүрек мықынының негізгі өзектің және өкпе артериясының сол бұтағының кеңеюі нәтижесінде, тегістелуіне әсерін тигізеді. Аорта доғасының өрмелі бөлігінің аздап кеңейгені байқалады. Өкпе гипертензиясы дамығанда жүректің оң бөлігінің үлкеюі өкпе артериясының доғасының әжептәуір шығыңқылығы байқалады.

Экг , эхокг

- ЭКГ-де жүректің электрлік өсі қалыпты орналасқан немесе солға ауытқыған болады. Т-тісшесінің амплитудасының үлкеюі және тіркемелерде тісшесінің пайда болуы сияқты жүрек бұлшық ет гипертрофиясының ерте белгілері байқалады. Т-тісшесі сол кеуде тіркеме Т-тісшесі биік, шың тәрізденеді. Эхокардиография. Допплер-эхографиялық зерттеулерде өкпелік бағана бифуркация- сы аймағында қанның патологиялық ағымын анықтауға болады. Сиректеу төмен құлдырайтын аорта мен өкпе артериясының арасында эхобос қуыс түрінде ААӨ-тің өзі анықталады. Сонымен қатар, сол қарыншаға көлемдік, кеш сатыларында жүректің оң жақ бөлігіне, шектен тыс салмақ түсу және өкпе гипертензиясы белгілері байқалуы мүмкін.

Емі.

- Ашық артериялық өзек (АА Ө) ол «ұрыққа тән құрылымды жабылу мезгілі өткеннен кейін сақтайтын» аорта мен өкпе артериясын қосатын тамыр. Барлық ақаулардың ішінде 10-18% жағдайларда кездеседі. Алғашқы айларда дене салмағы 1700 граммнан кем болып туылған балалардың 50% жуығында АА Ө байқалады. 20% жуық балаларда 1-2 жыл бойына жабылмайды. Артериялық өзектің туылғаннан кейін 1-2 аптадан кейін жабылмағандығының клиникалық белгілері байқалса, ақау (аномалия) болып есептелінеді. АА Ө-те оттегіге қаныққан қан аортадан өкпе артериясына айдалатын болғандықтан, бұл ақау ақшыл ақауларға жатады. Өзек өте үлкен болса өкпе артериясына одан тыс күш түсуіне әкеліп соқтырады. Өкпе гипертензиясы дамығанда оң қарыншаға да шектен тыс күш түседі.

НАЗАР АУДАРҒАНДАРҒАНДАРЫҢЫЗҒА РАХМЕТ

- ПАЙДАЛАНҒАН ӘДЕБИЕТ

БАЛАШ ТУСІПКАЛИЕВ