

SURGERY

NSMU

СЕВЕРНЫЙ ГОСУДАРСТВЕННЫЙ МЕДИЦИНСКИЙ УНИВЕРСИТЕТ

Основы кардиоваскулярной хирургии

Фистула Экка

- 1877 г. Н.В. Экк в эксперименте на собаке наложил фистулу между воротной и нижней полой веной

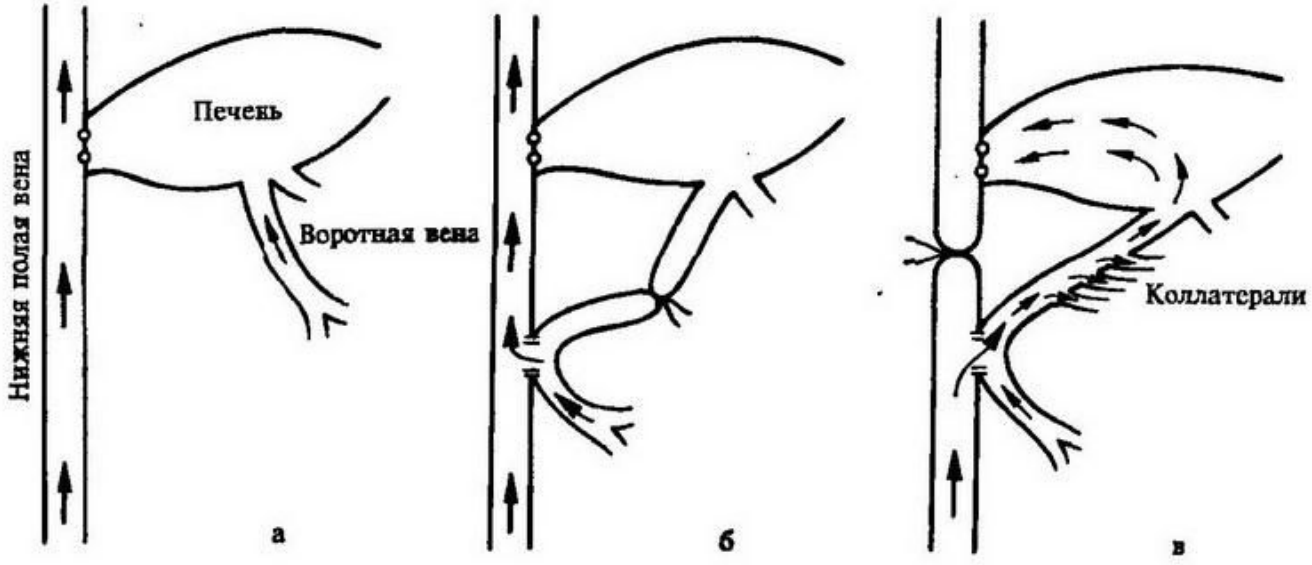

Рис. 22.1. Фистулы Экка и Экка — Павлова (по К. М. Быкову):
а — расположение сосудов до операции; б — фистула Экка; в — фистула Экка — Павлова.

Цеге-Мантейфель Вернер Германович

- 1895 г. успешно наложил артериальный шов при артериовенозной аневризме

Алексис Каррель

- 1902 г. техника циркулярного сосудистого шва
- 1906 г. аутовенозная заплата
- 1912 г. Нобелевская премия «За признание работы по сосудистому шву и трансплантации кровеносных

Сосудистый шов

Ручной Канюльный Механический Клеевой

-Обвивной
-
Выворачивающий
-
Инвагинационный

-Укрепление концов сосуда на лигатуре
-Безлигатурный метод

Шов Карреля

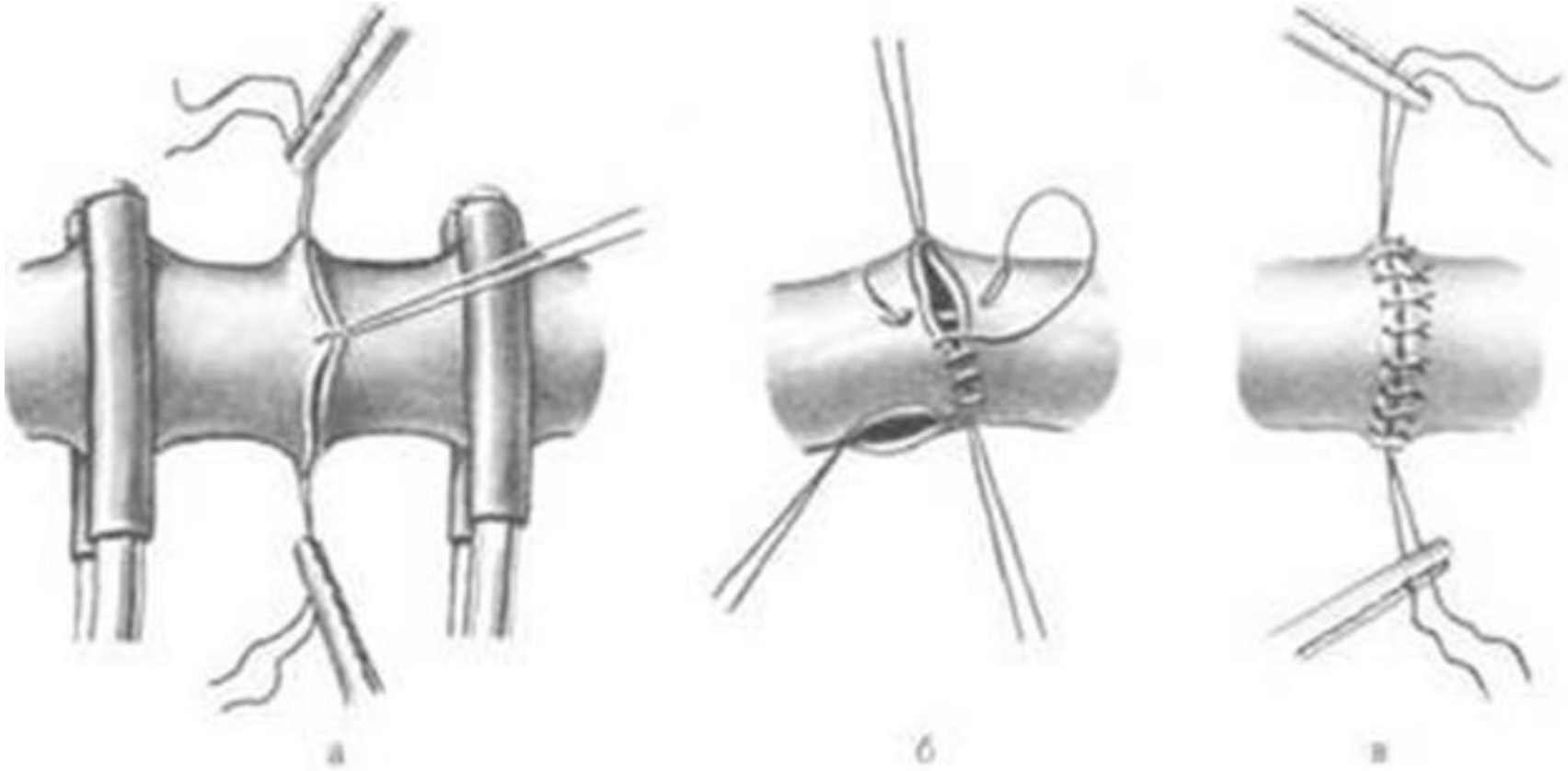

1909 г. А. И. Морозова (2 держалки)

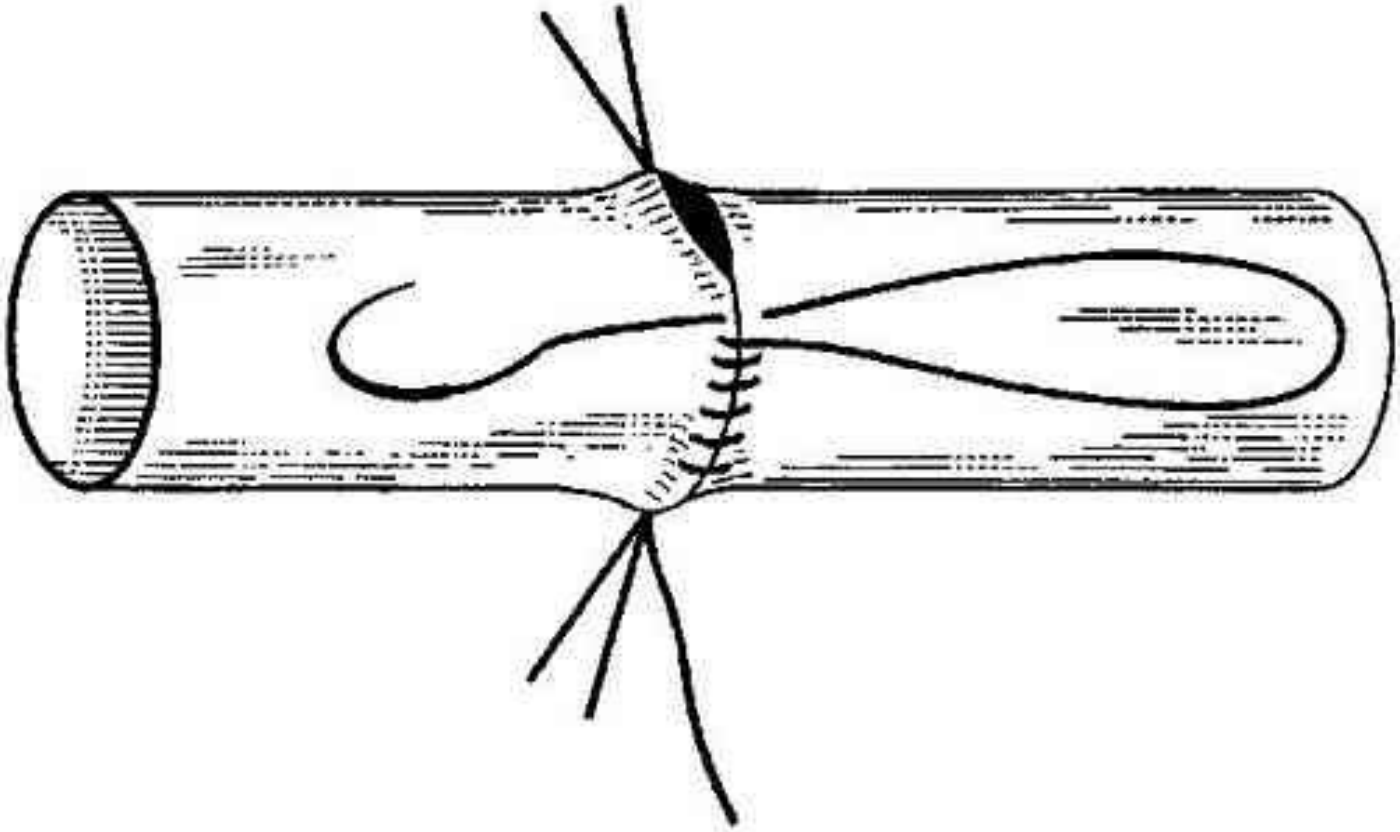

Шов Блелокка- Полянцева (1945 г.)

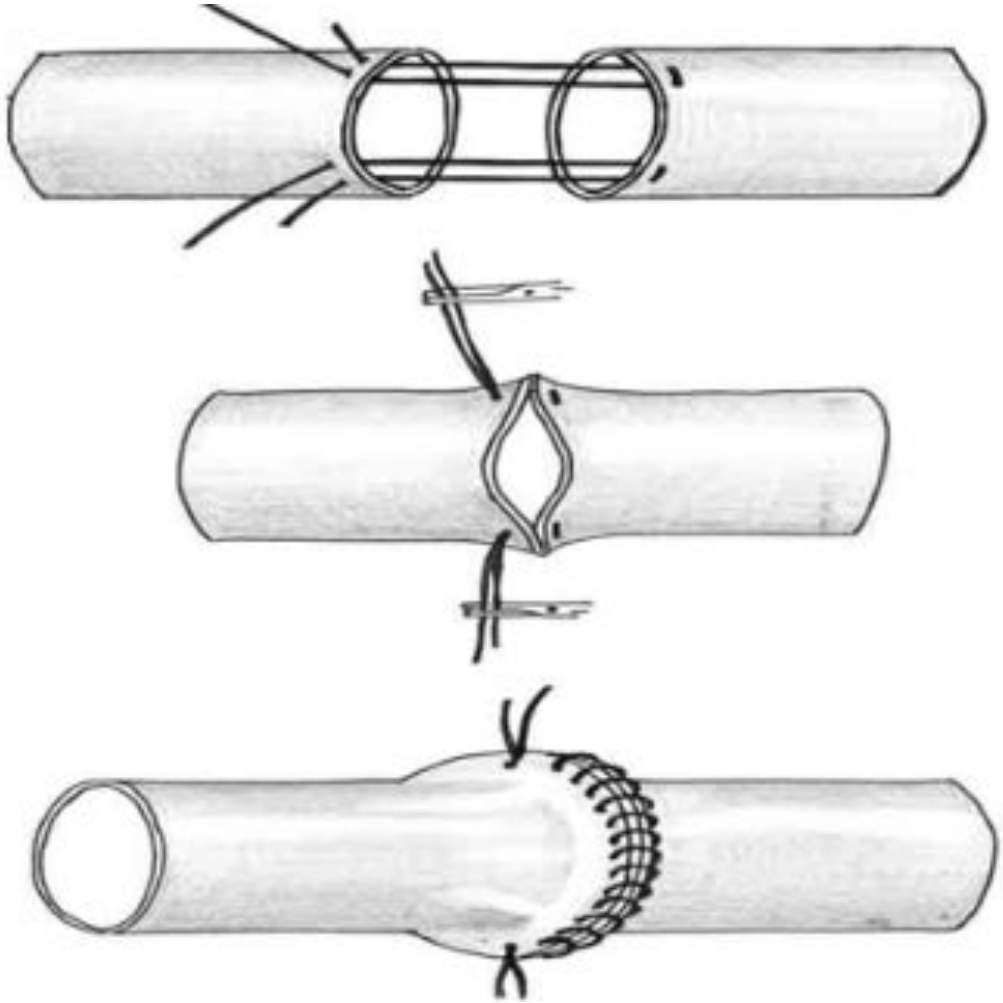

Шов Ф. Бриана и М. Жабули (1896 г.)

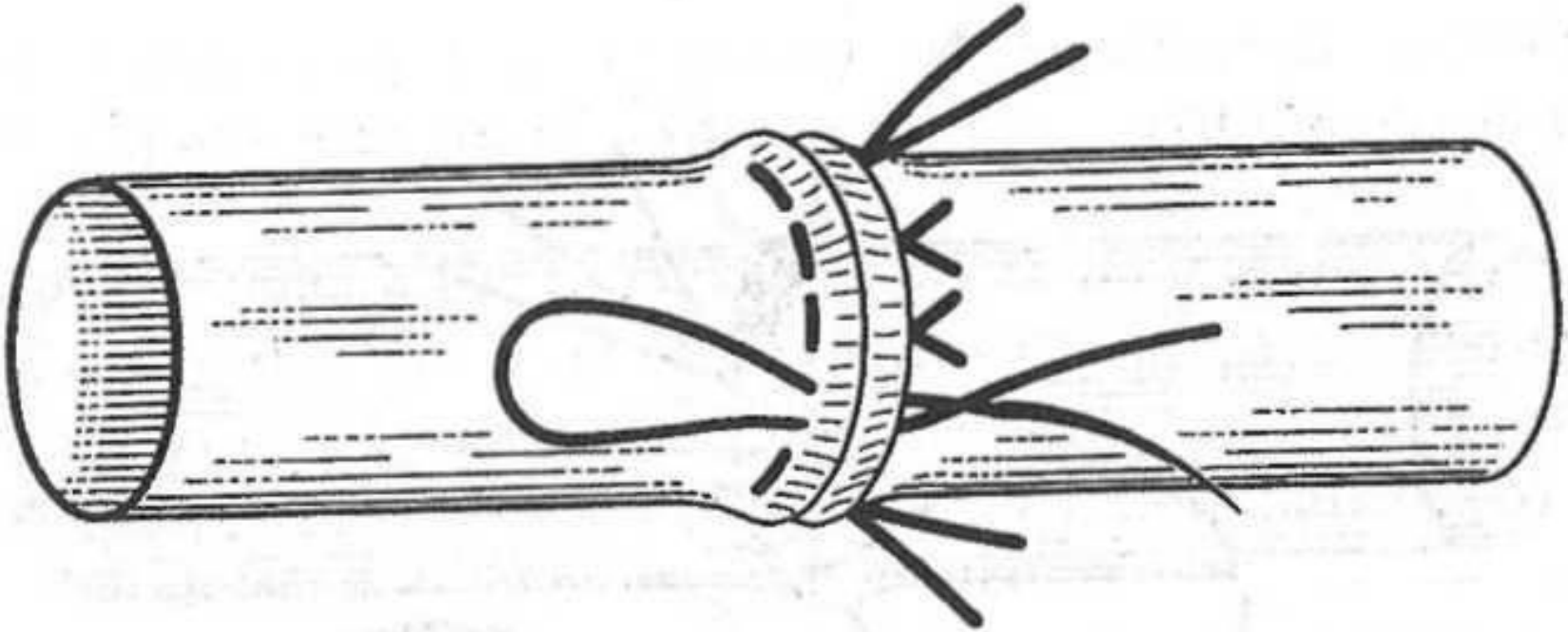

Шов Мэрфи 1897 г.

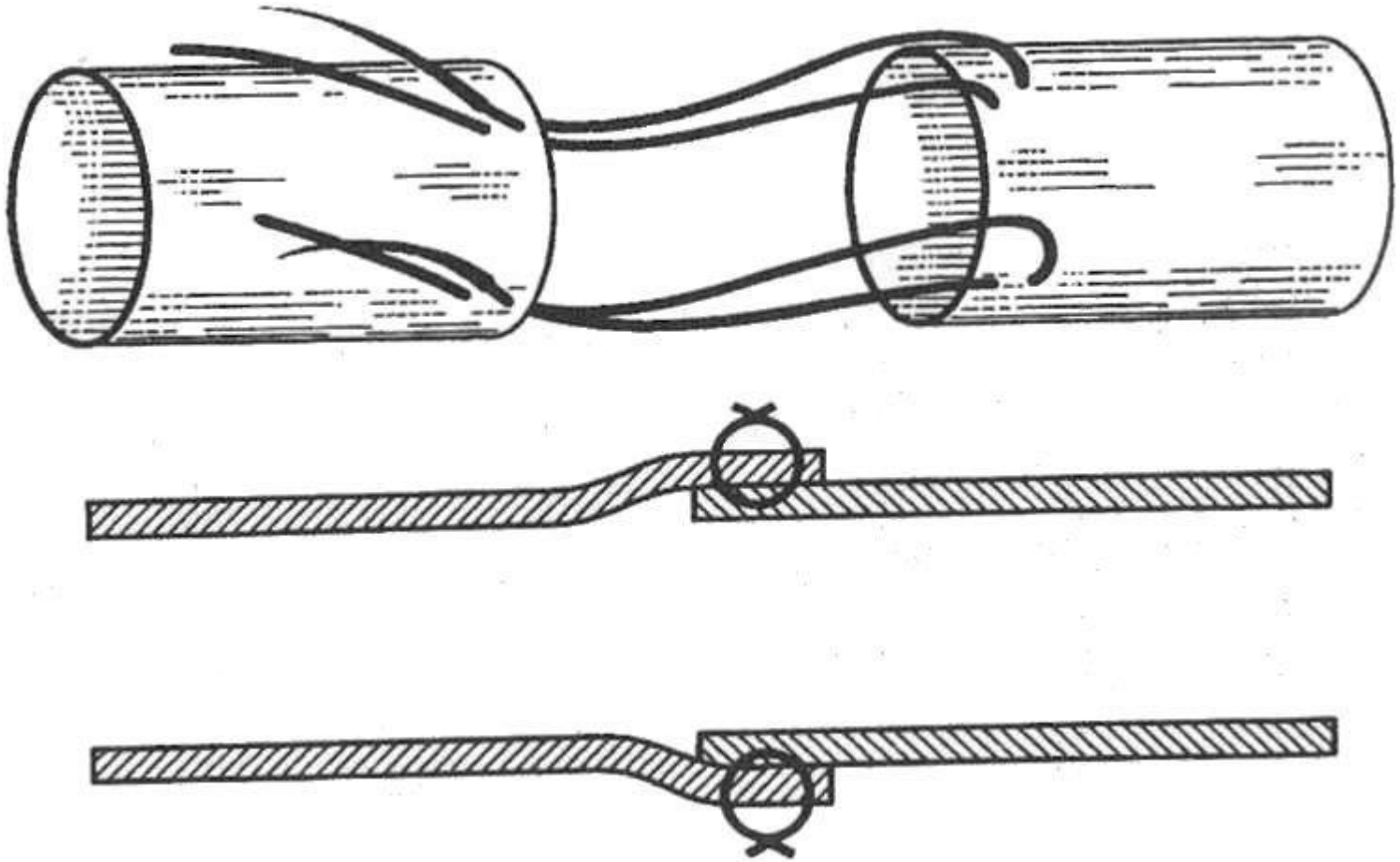

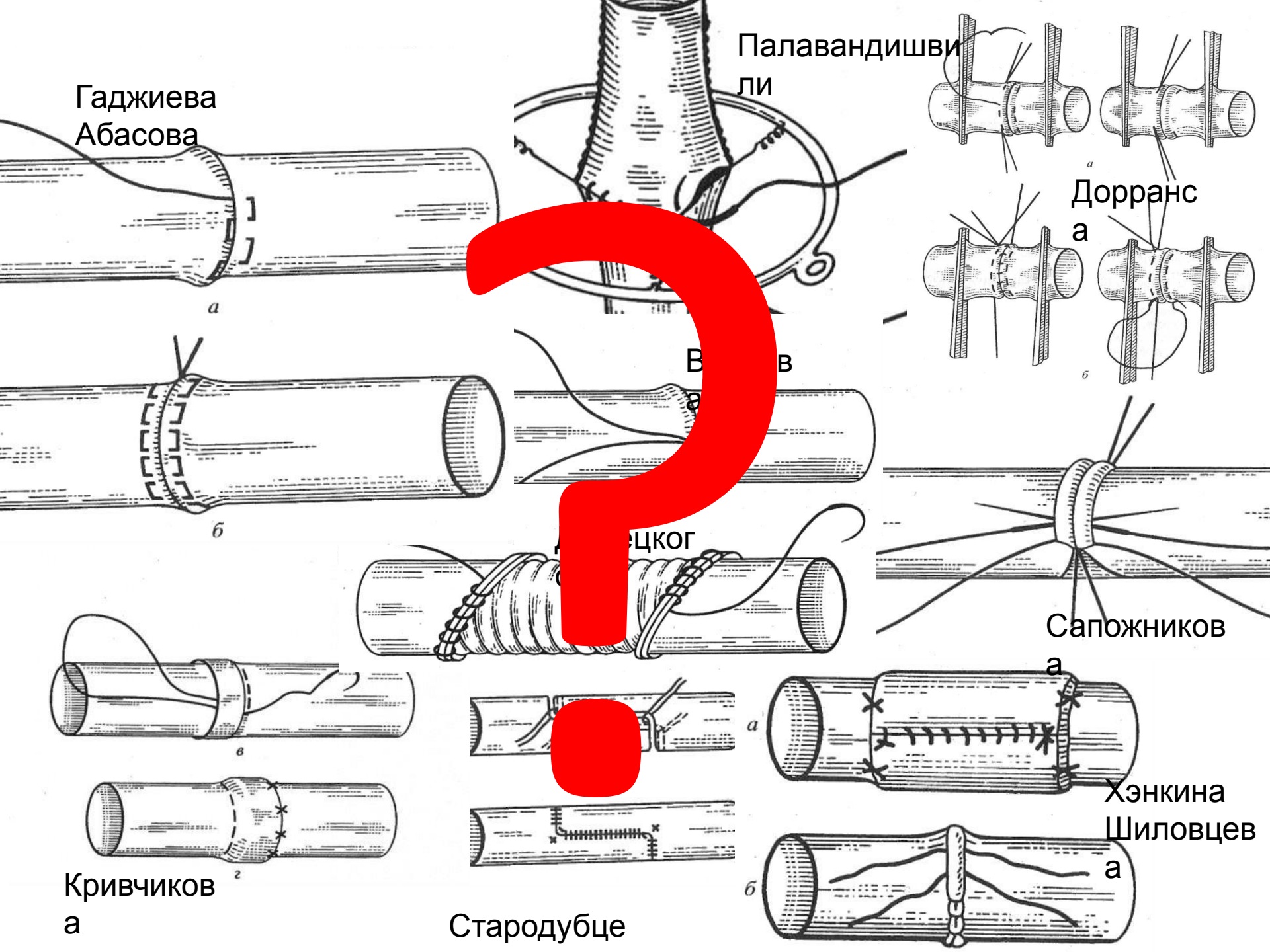
Гаджиева
Абасова
Палавандишви
ли
Дорранс
а
а
б
а
б
Сапожников
а
в
г
Кривчиков
а
Стародубце
а
б
Хэнкина
Шиловцев
а

Антикоагулянты

- Открытие МакЛином в 1916г. гепарина
- C.H. Best 1936 г. применение в клинике
- Перед выключением из кровотока сосуда вводят в/в гепарин (100 Ед/кг, не более 5000ЕД) (Антагонист- **протамина сульфат** 1:1)

Шовный материал

!!!

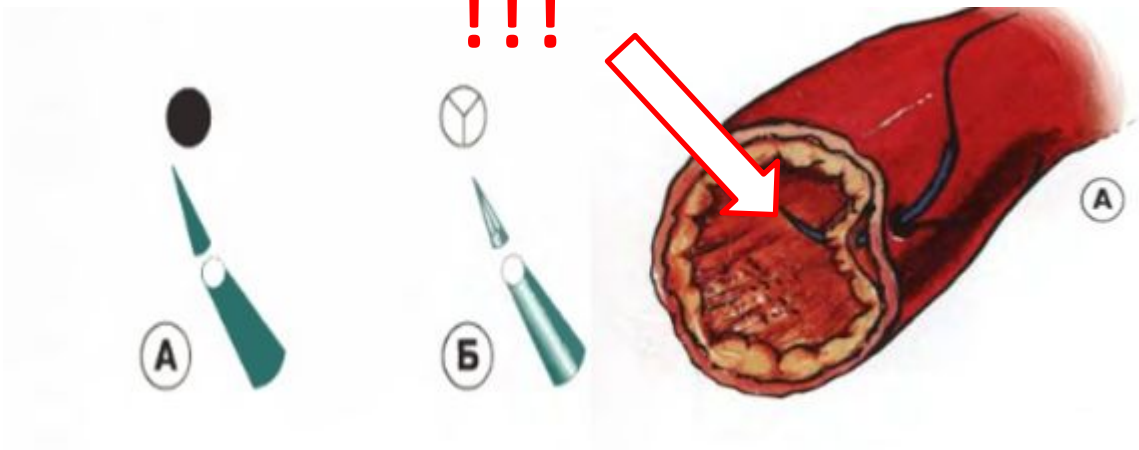

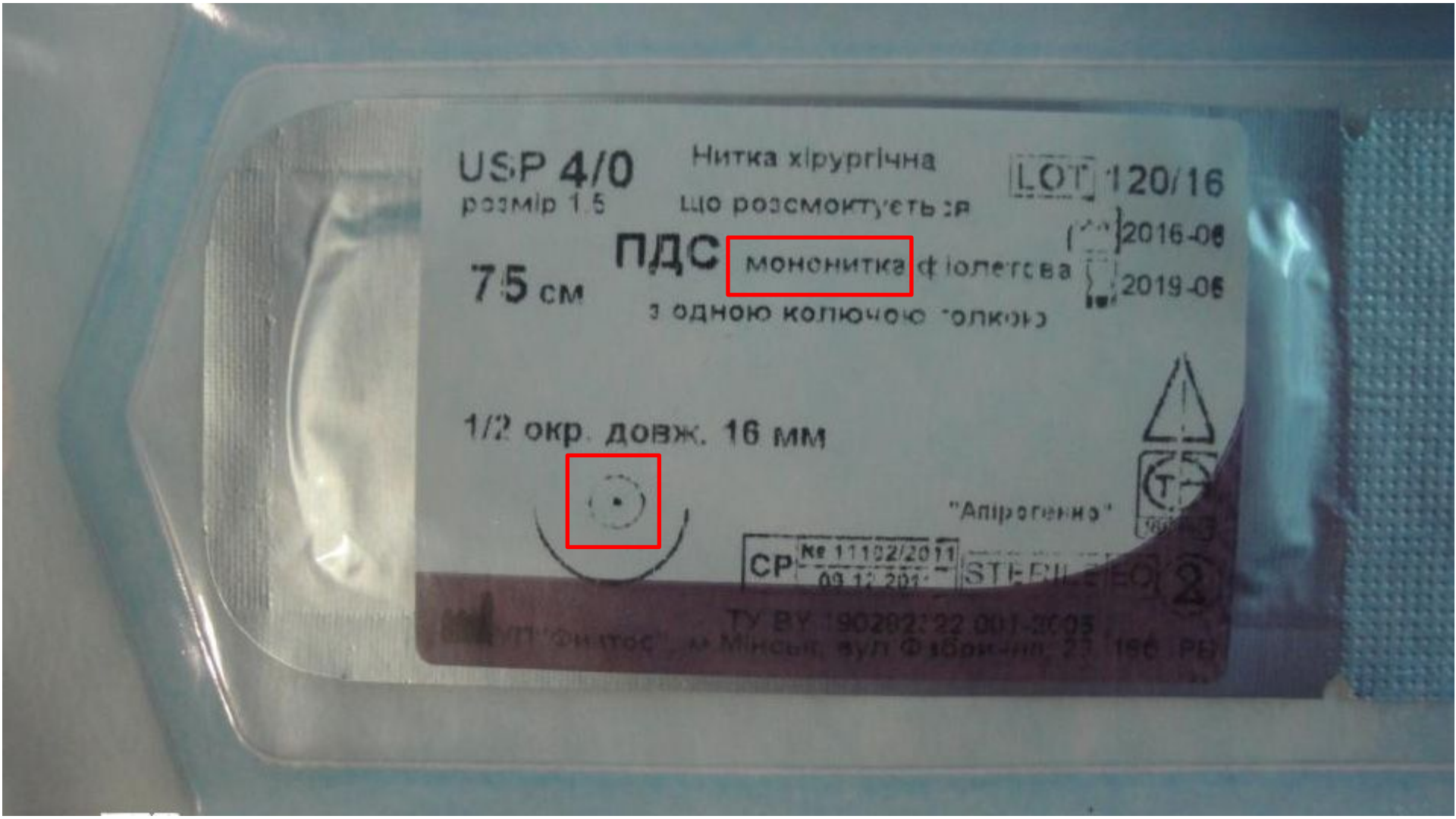
USP 4/0
розмір 1.5
Нитка хірургічна
що розсмоктується
LOT 120/16
2016-06
2019-06
ПДС
мононитка фіолетова
7.5 см
з одною колючою голкою
1/2 окр. довж. 16 мм
"Апірогенна"
СР № 11102/2011
09.12.201
STERILE
ТУ BY 190202122.001-2005

Gore-Tex
ПТФЕ

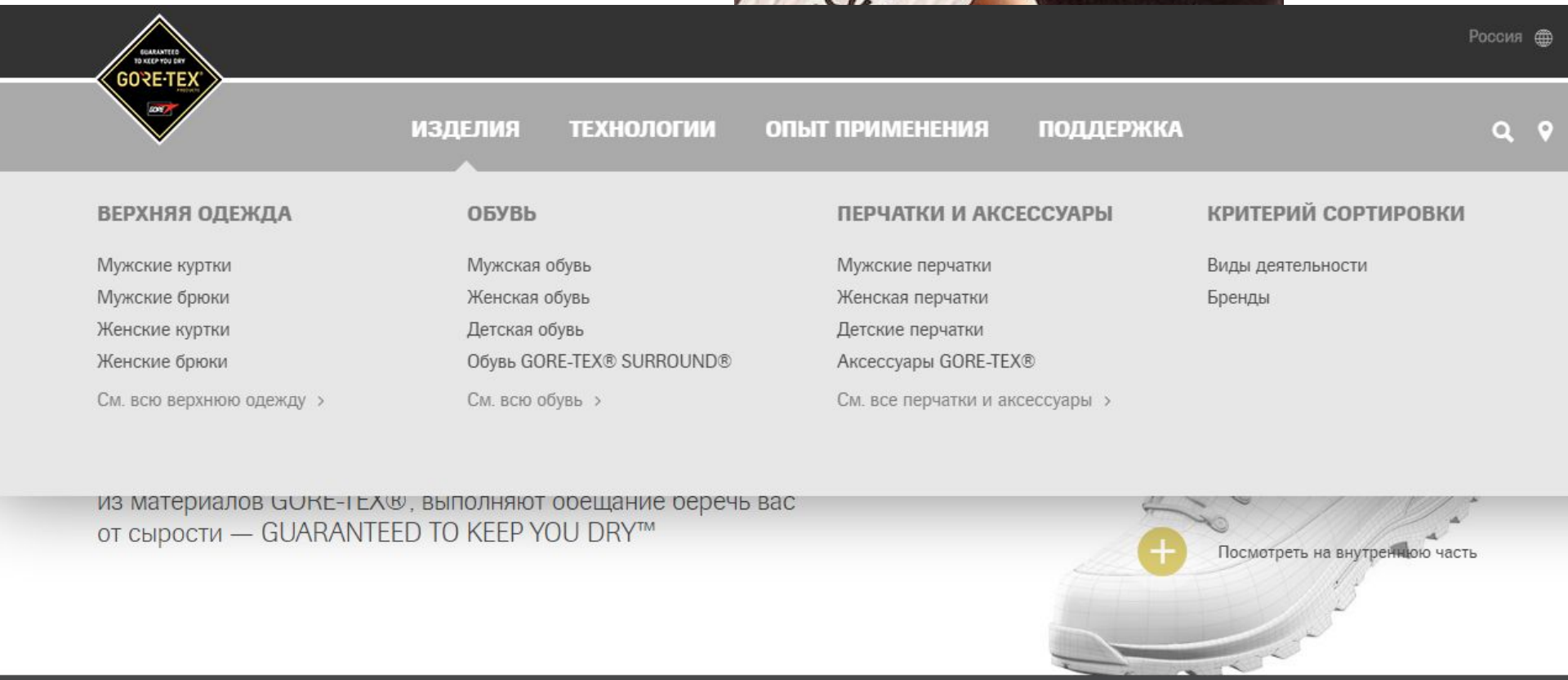

Инструменты

Ранорасширитель реечный торокальный по Финочетто

Omni-Tract

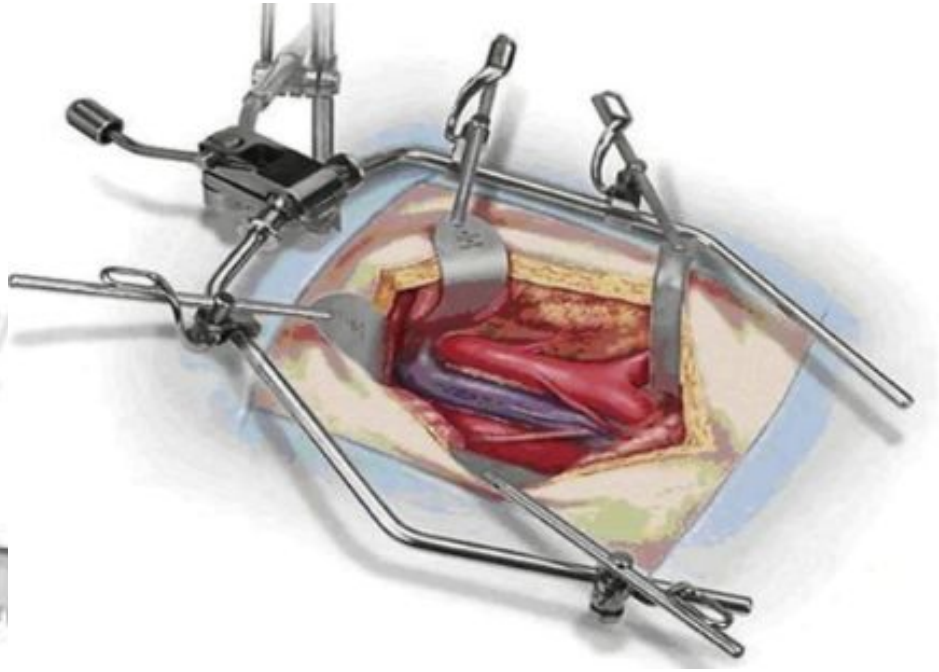

Зажим Кохера
(прямой и изогнутый)

Зажим Пеана
(прямой и изогнутый)

Сосудистая клипса
Мюллера, прямая

Зажим типа «Бульдог»

Зажим Холстеда
(«Москит»), малый
(прямой и изогнутый)

Зажим Келли
(«Москит»), большой
(прямой и изогнутый)

Зажим Бильрота
(прямой и изогнутый)

Иглодержатели

RYDER-VASCULAR



иглодержатель
Кастровьехо

Зажим Джавида, каротидный

Зажим Сатинского, периферический

Зажим Вебера, аортальный

Зажим Ламберт-Кея, аортальный

SWANN MORTON
ENGLAND B.S.
11



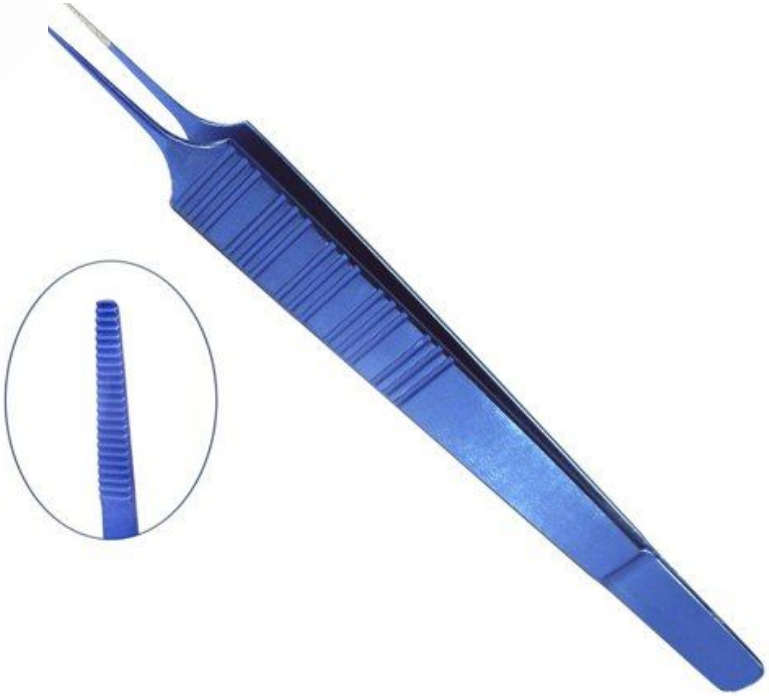

4.8 cardiopunch

Octopu
s

Sea Star

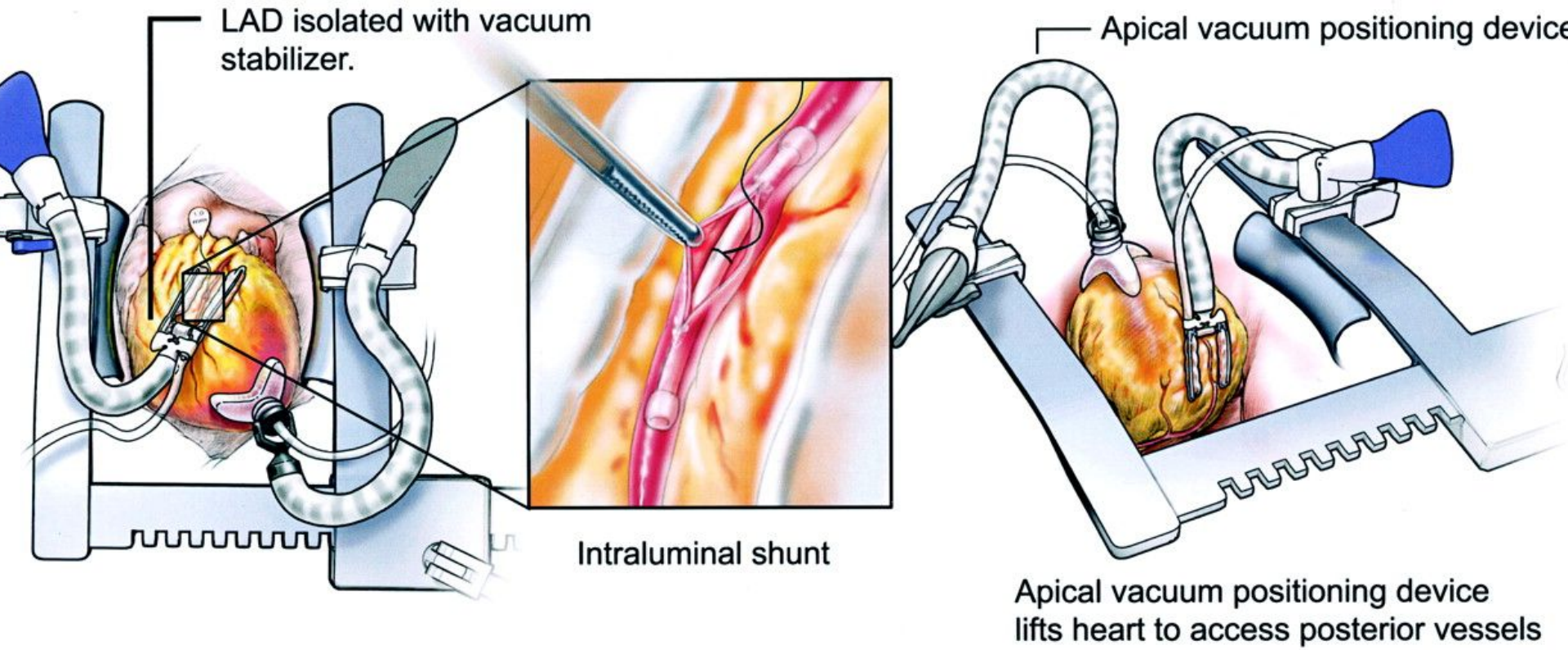

Easy Insertion

Vessel Occlusion and Stenting

Simple Retraction and Easy Removal

Протезы



Дакрон- вязаный, высокая

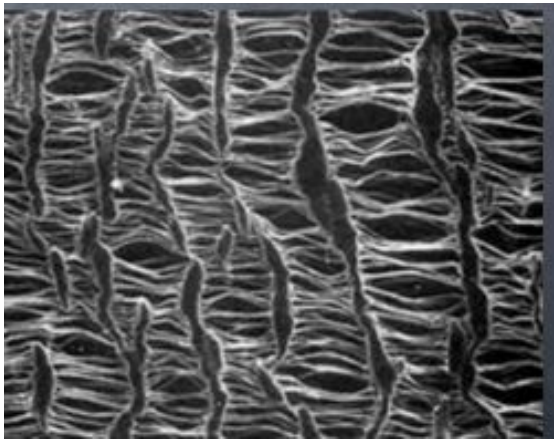

Гортекс (ПТФЕ), нулевая

Техника сосудистого шва

- Снаружи-внутрь, изнутри-наружу
- С «пятки» на «носок»

Зажим с дистального анастомоза

↓

Завязаться

↓

Зажим с проксимального анастомоза

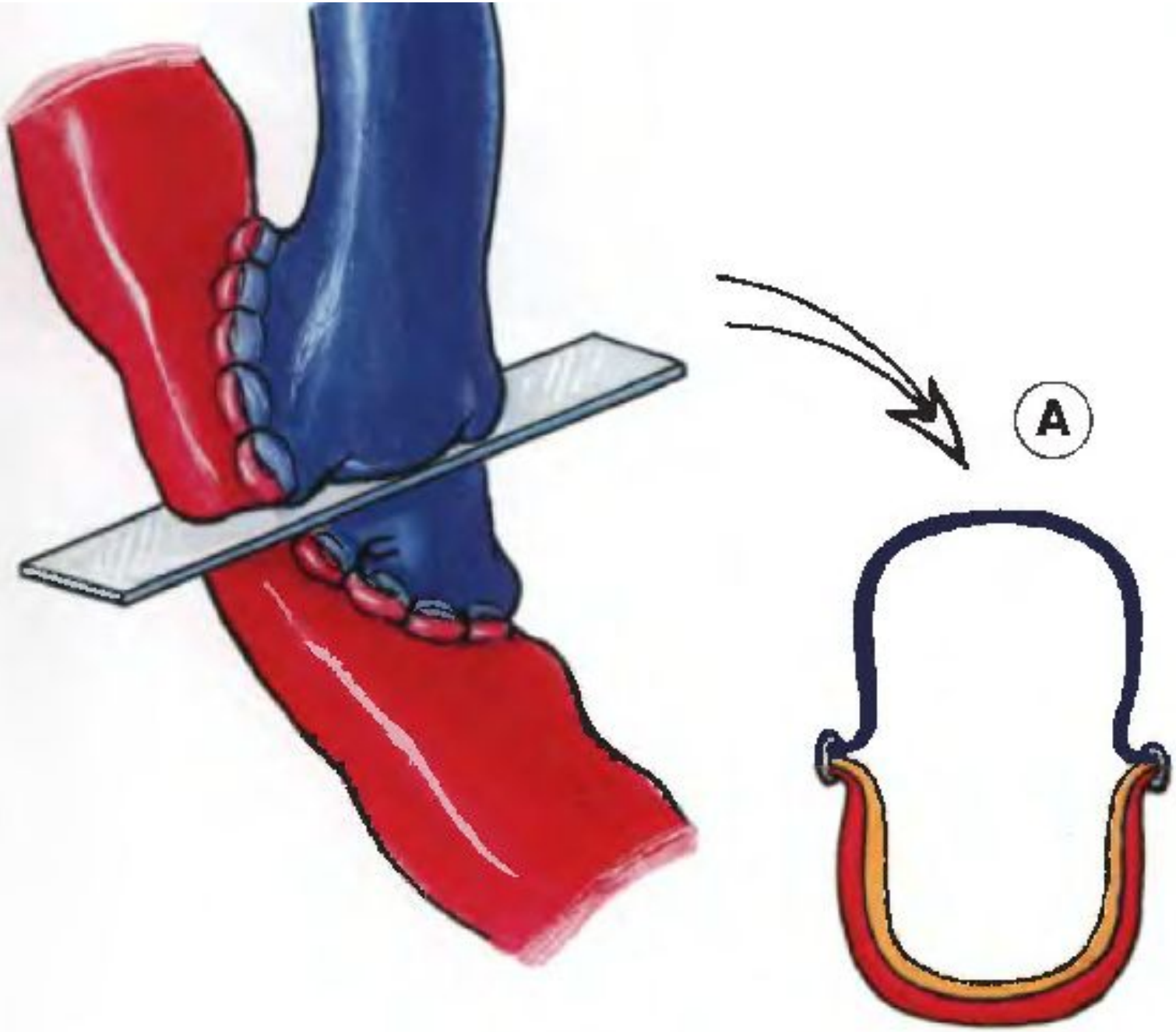
A

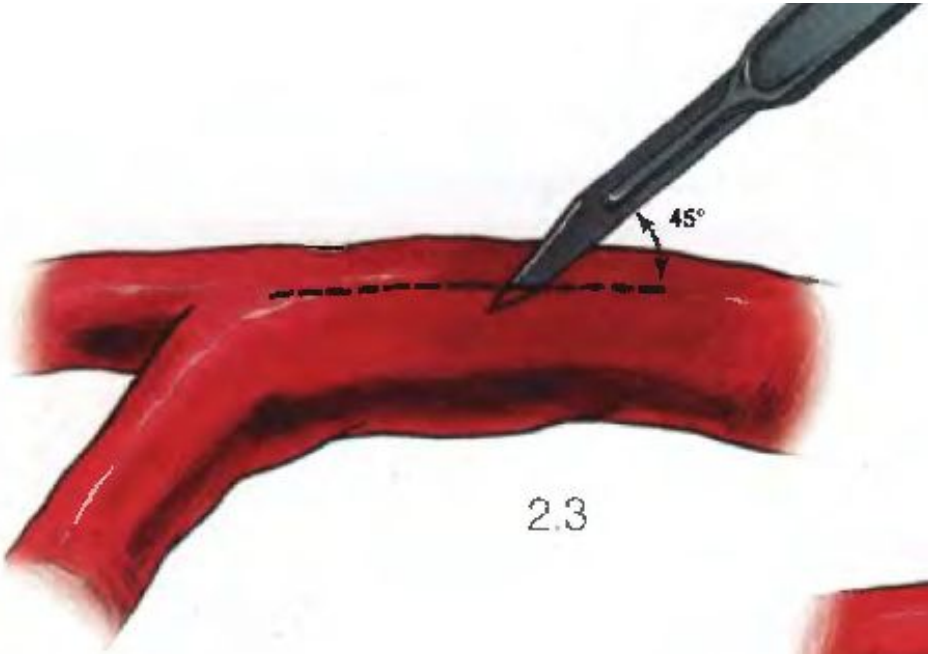

2.3

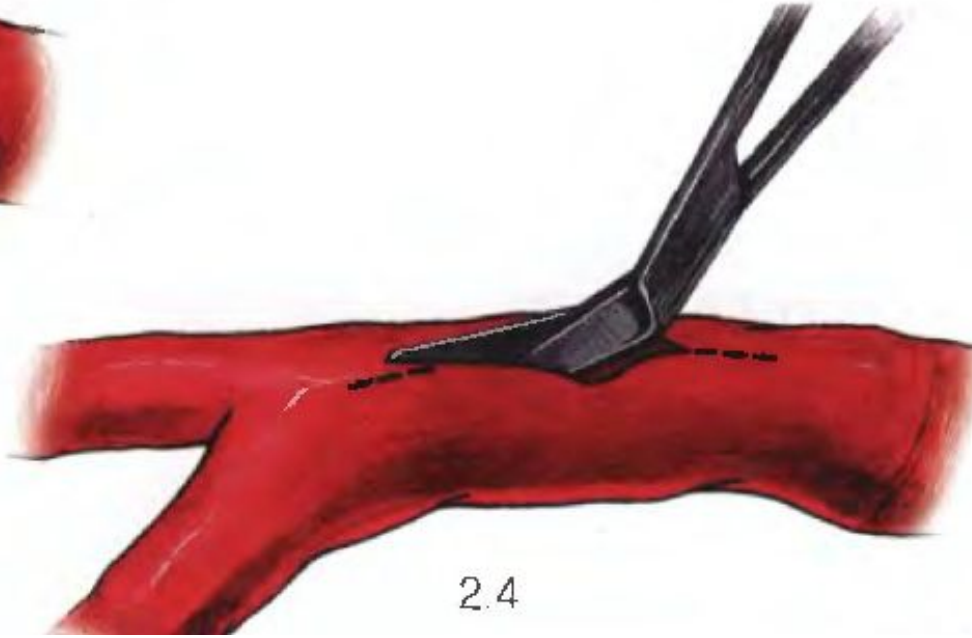

2.4

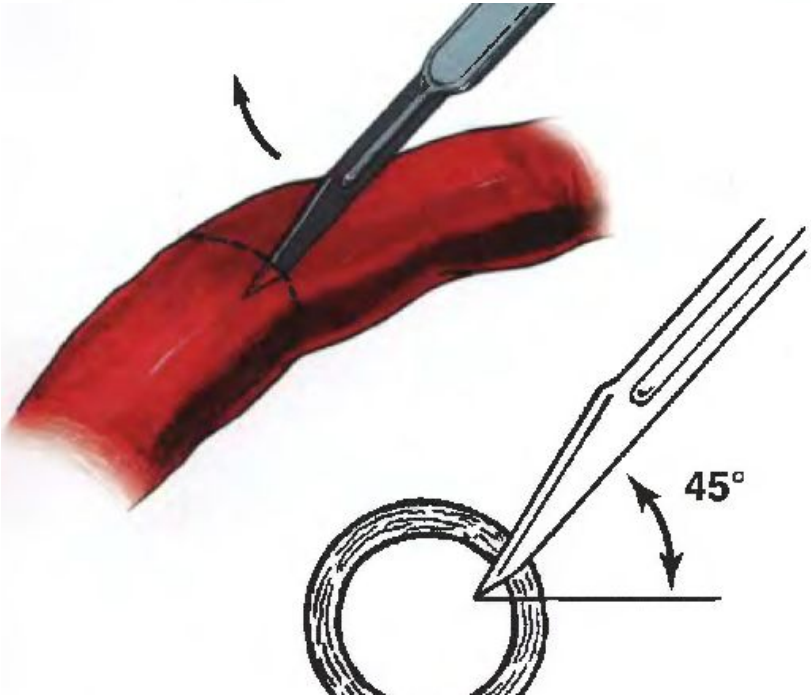

Под углом 45о

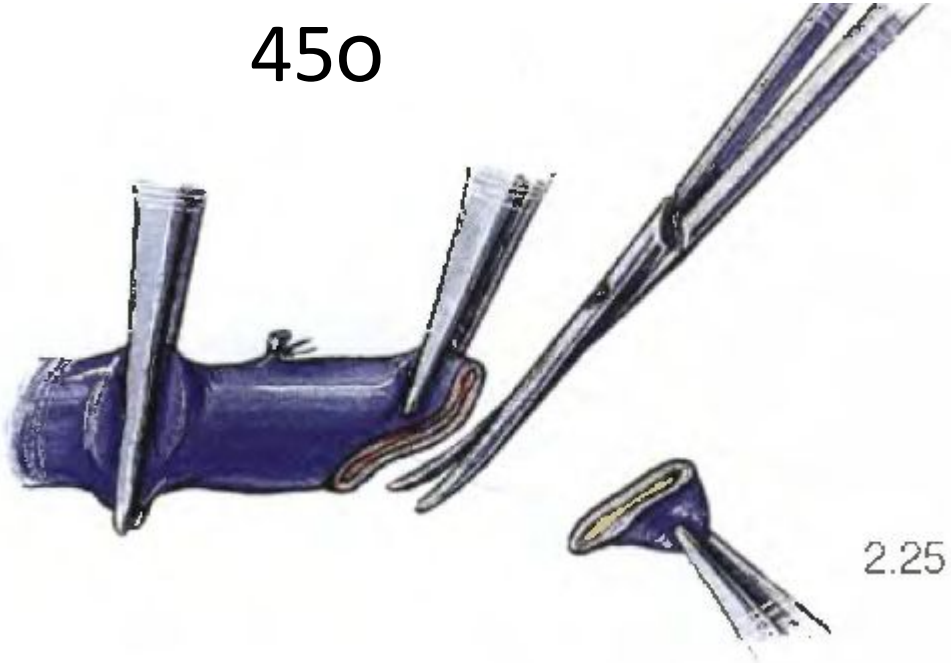

метод Добровольской

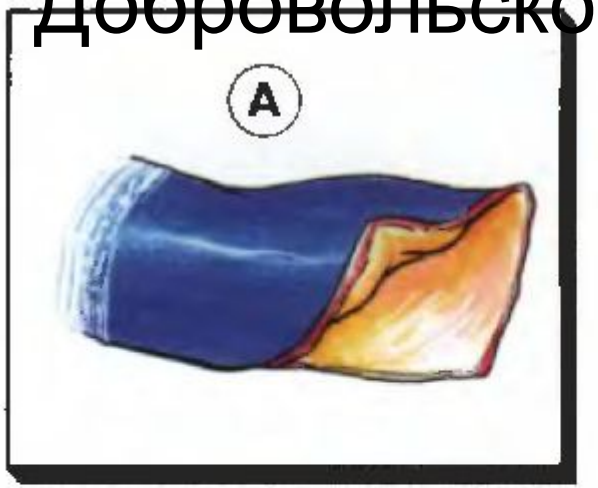

«Голова кобры»

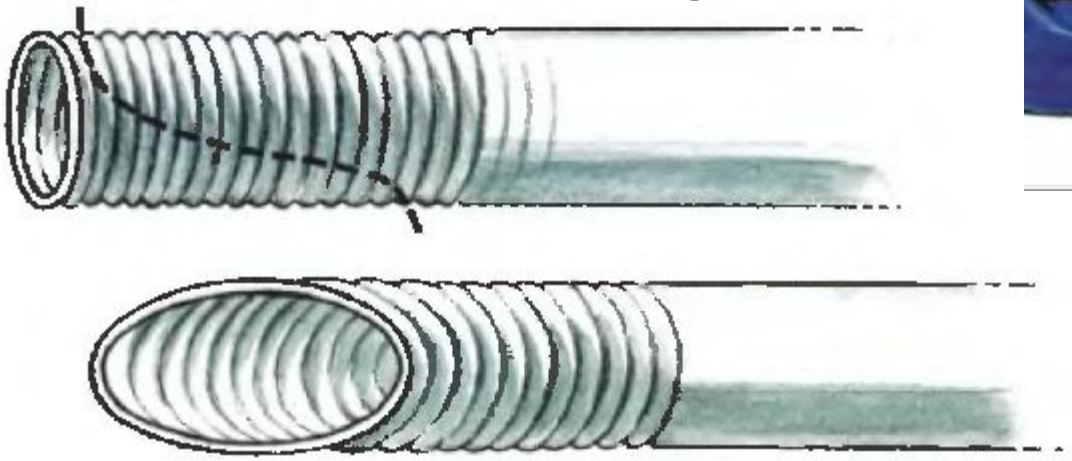

Техника «парашют»

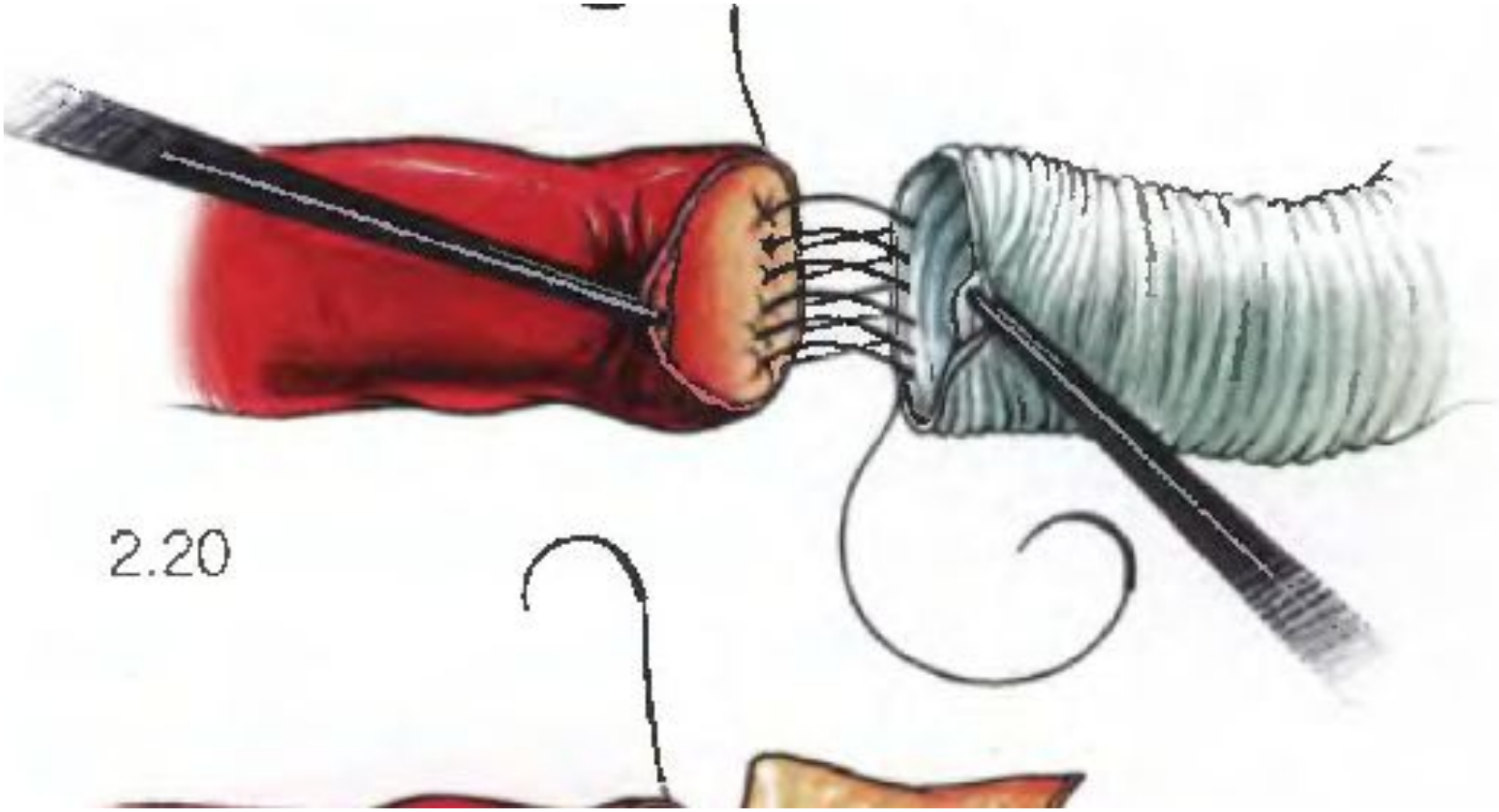

Эндартерэктомия

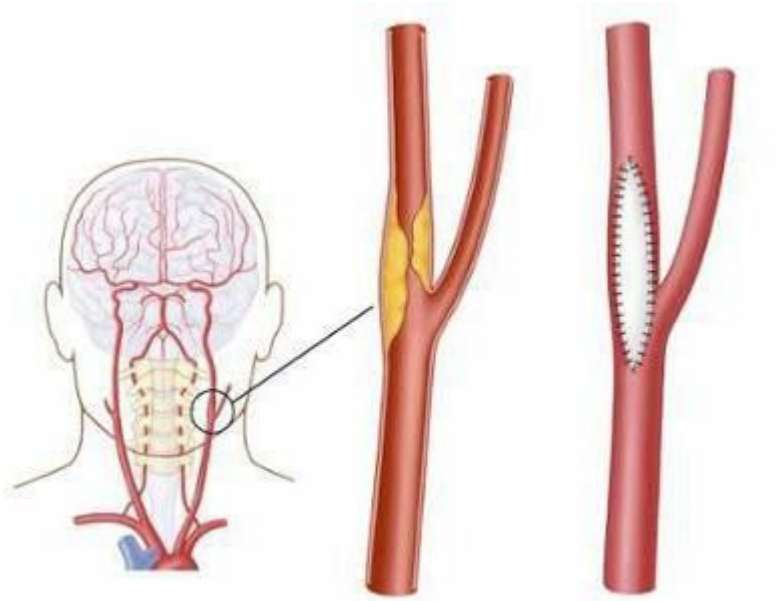

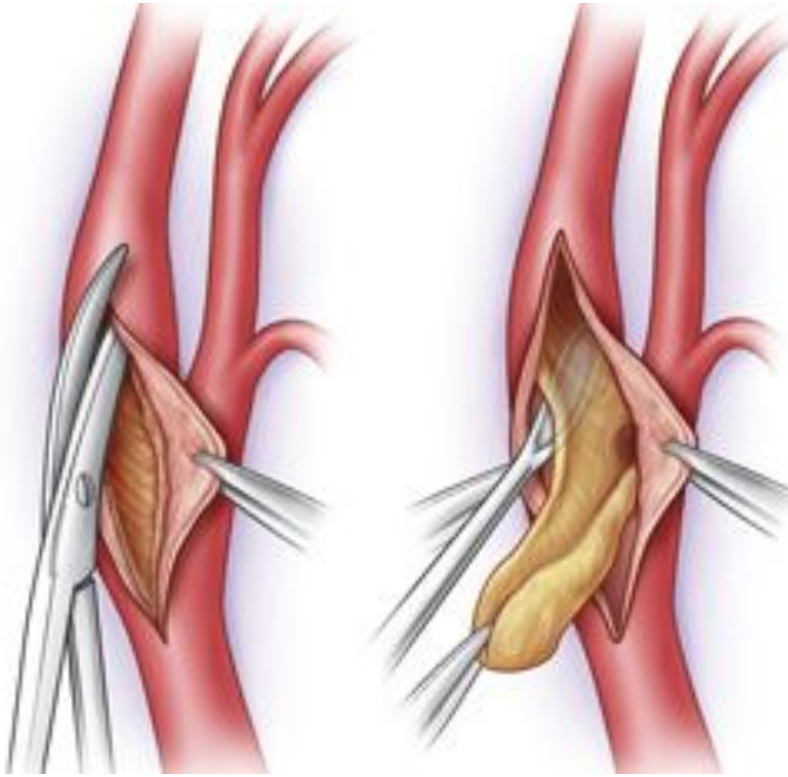

Ю. В. Белов

РУКОВОДСТВО ПО СОСУДИСТОЙ ХИРУРГИИ

с атласом оперативной техники

Эндоваскулярная хирургия

Ангиография

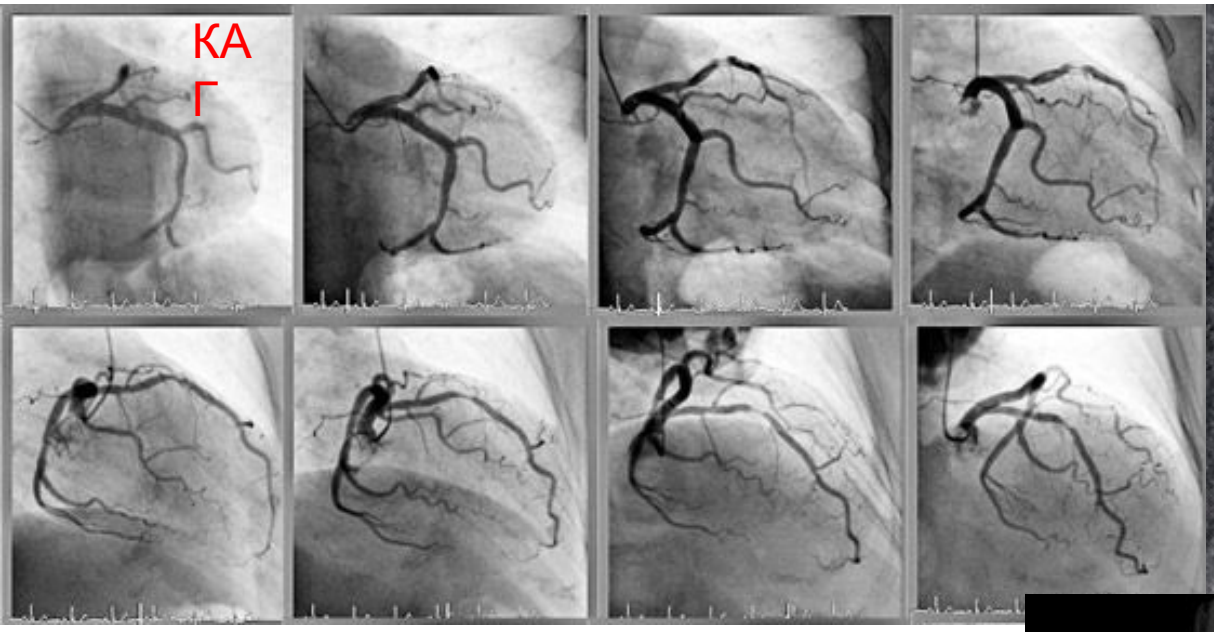

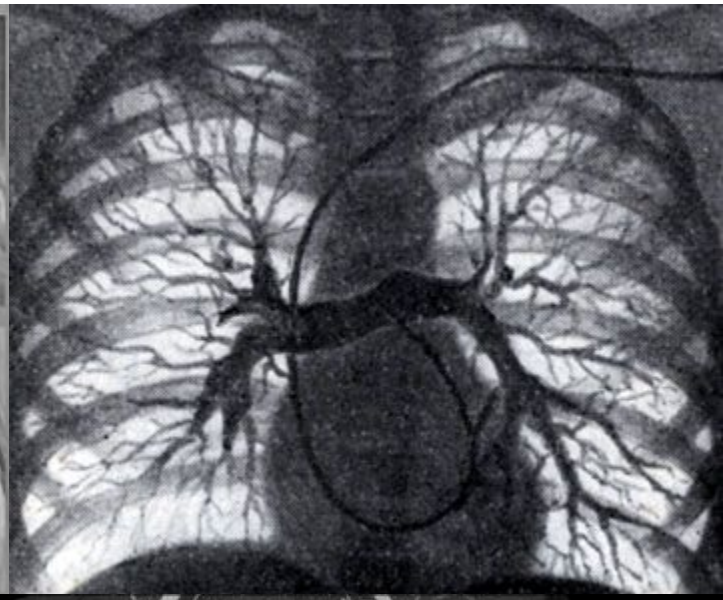

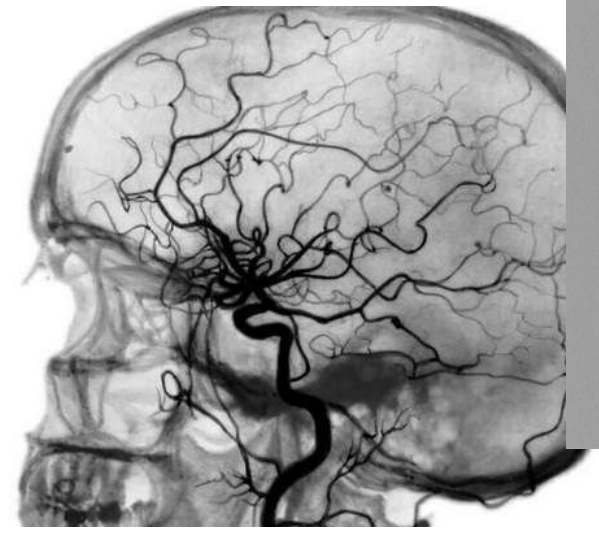

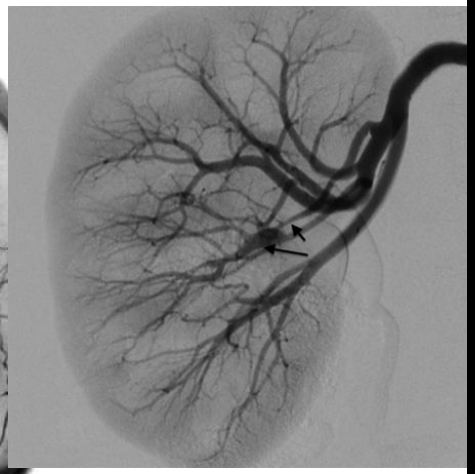

КАГ

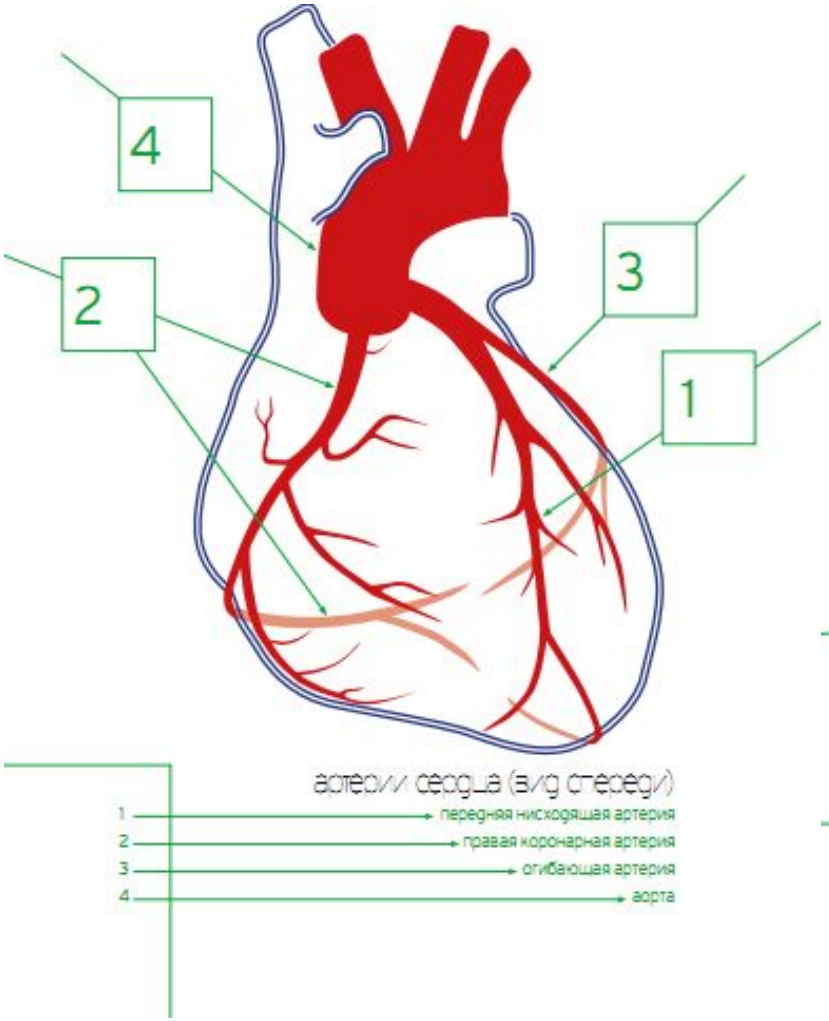
4
2
3
1
артерии сердца (вид спереди)
1 передняя нисходящая артерия
2 правая коронарная артерия
3 огибающая артерия
4 аорта

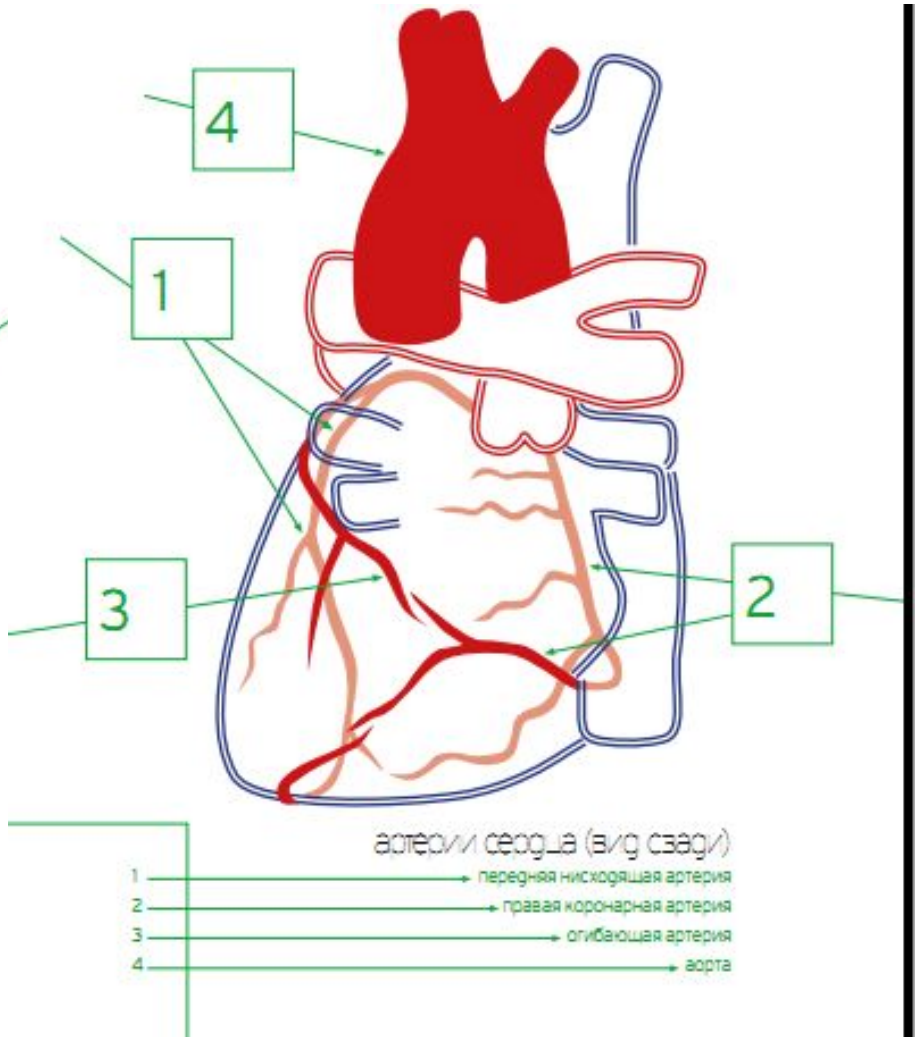
4
1
3
2
артерии сердца (вид сзади)
1 передняя нисходящая артерия
2 правая коронарная артерия
3 огибающая артерия
4 аорта

ЧКВ- чрезкожные коронарные вмешательства

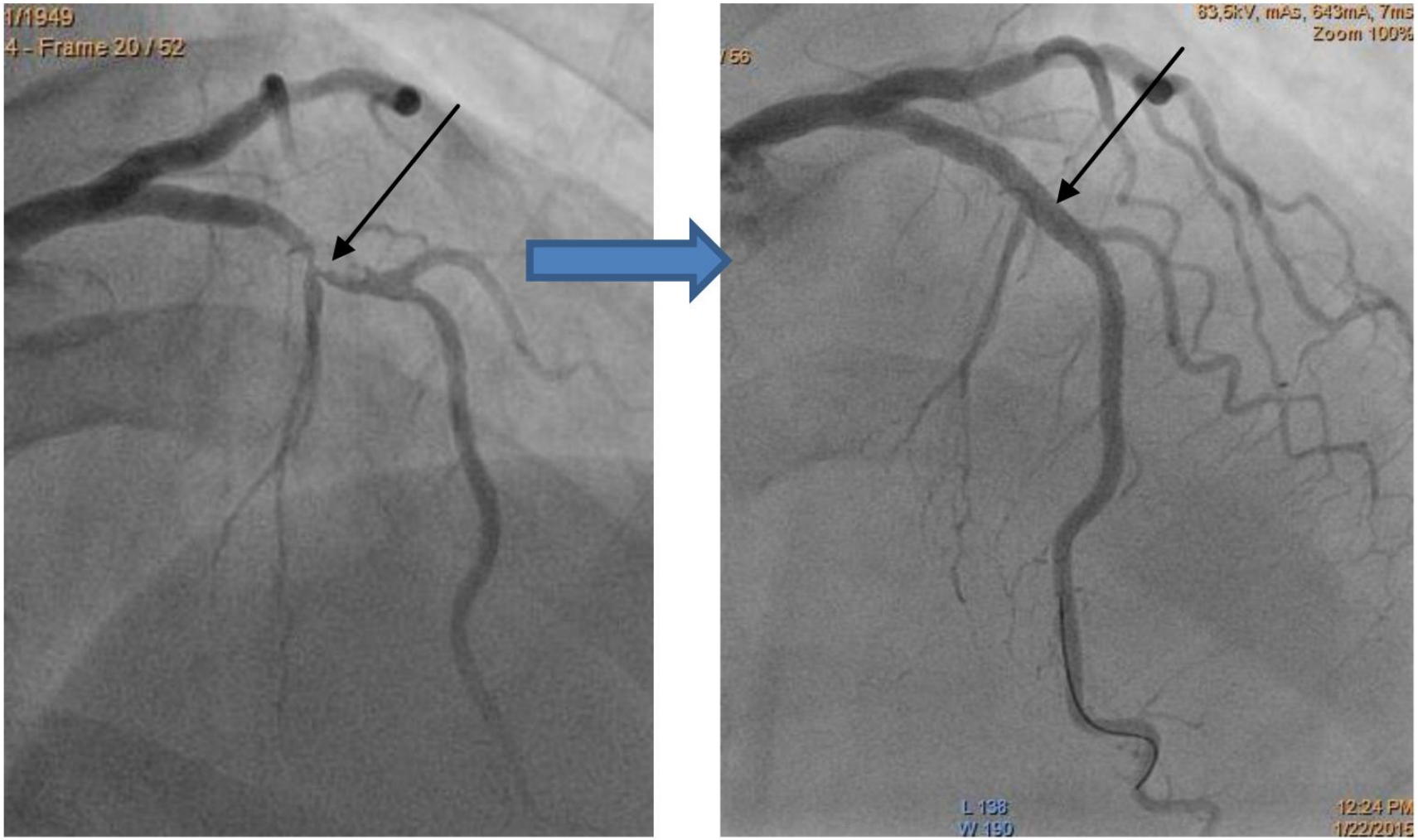

Кавография

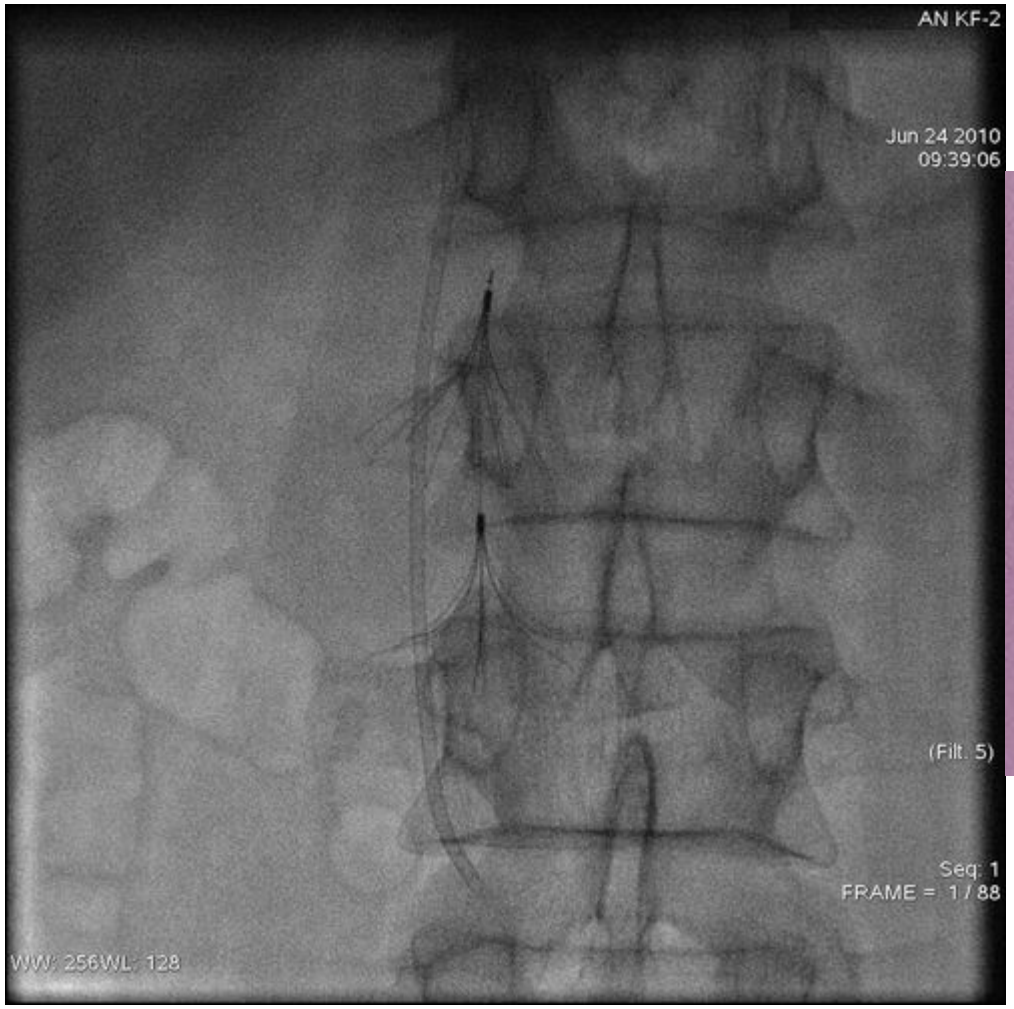

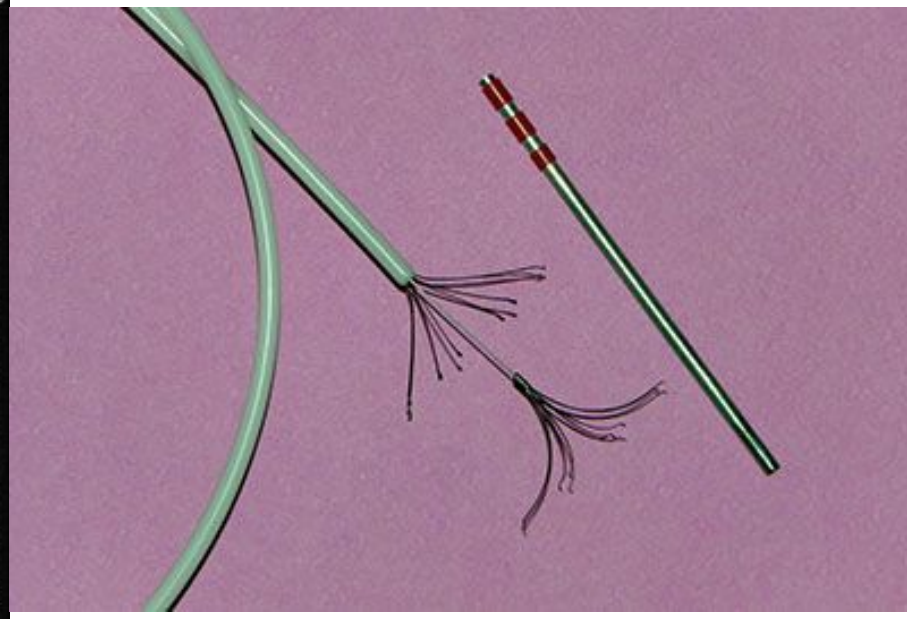

Баллонная ангиопластика

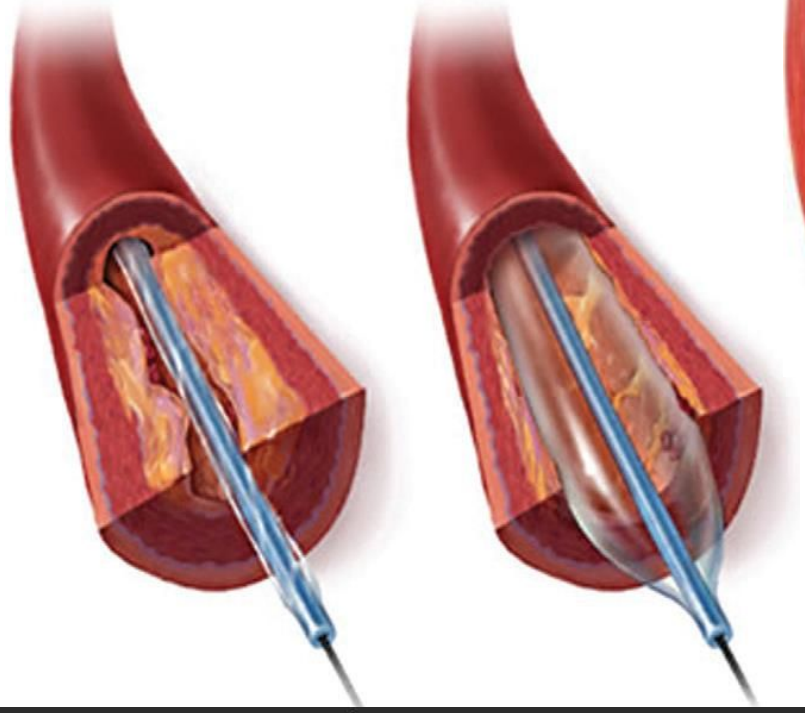



Стентирование

Стент /стент-графт

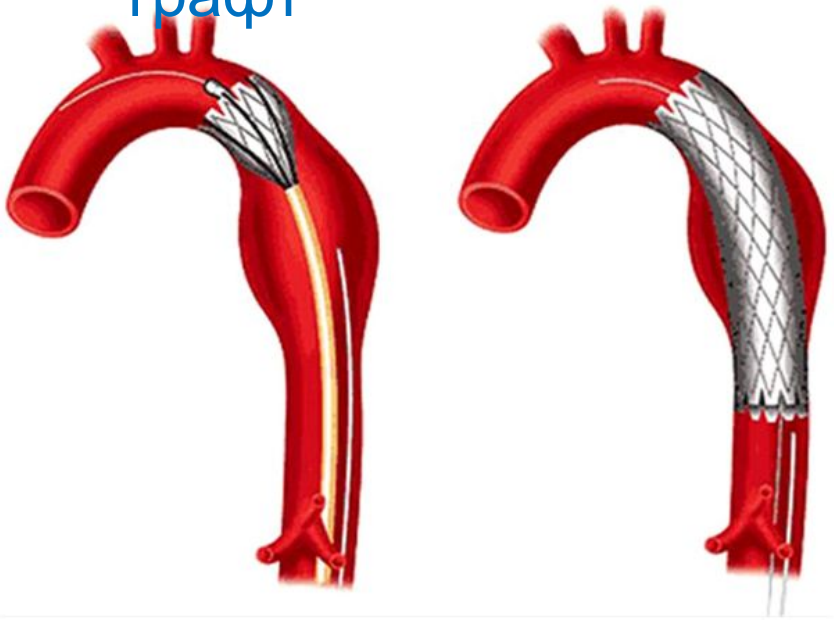

Эмболизация

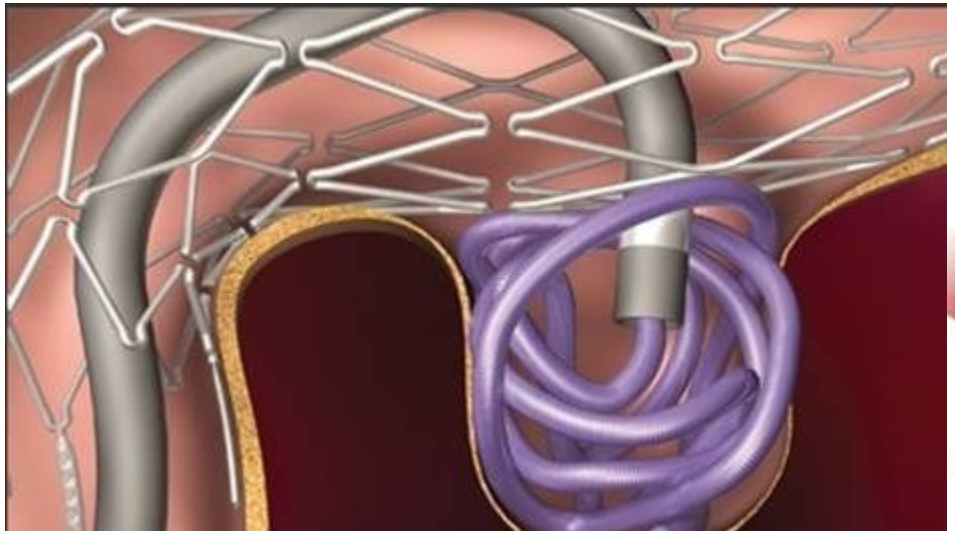

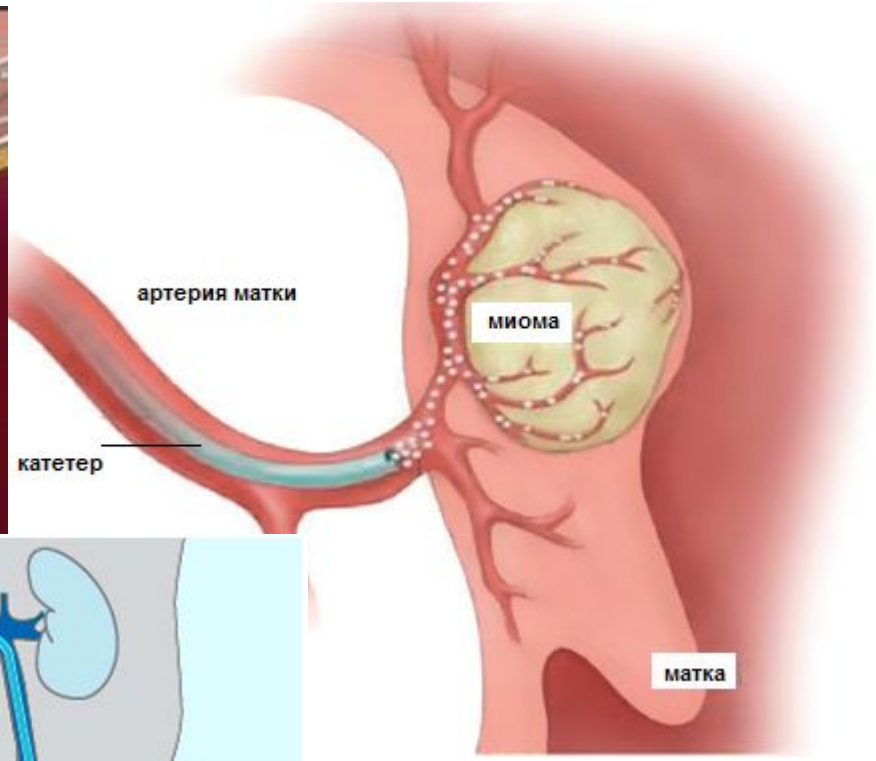

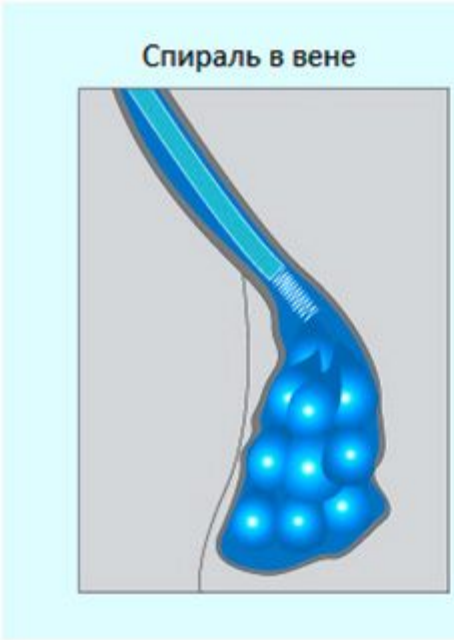

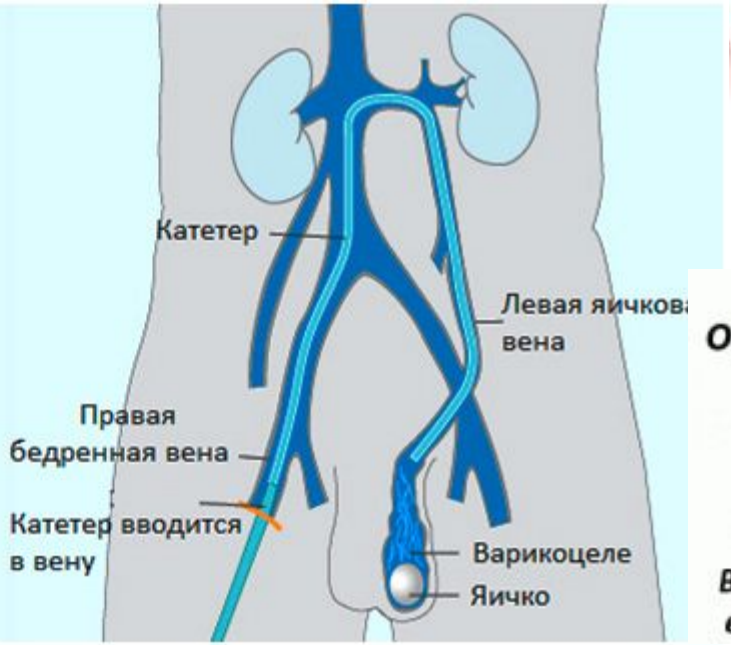

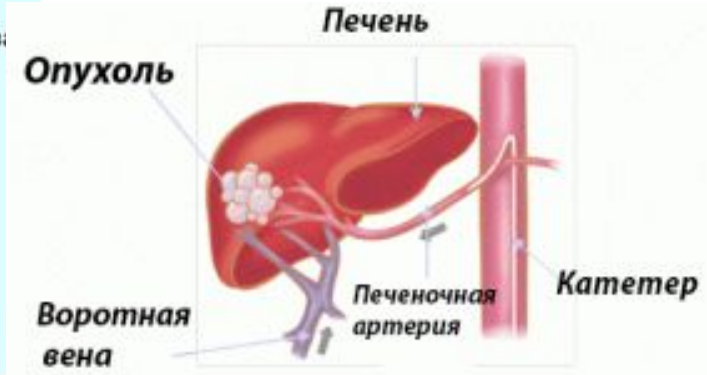

Тромбэктомия

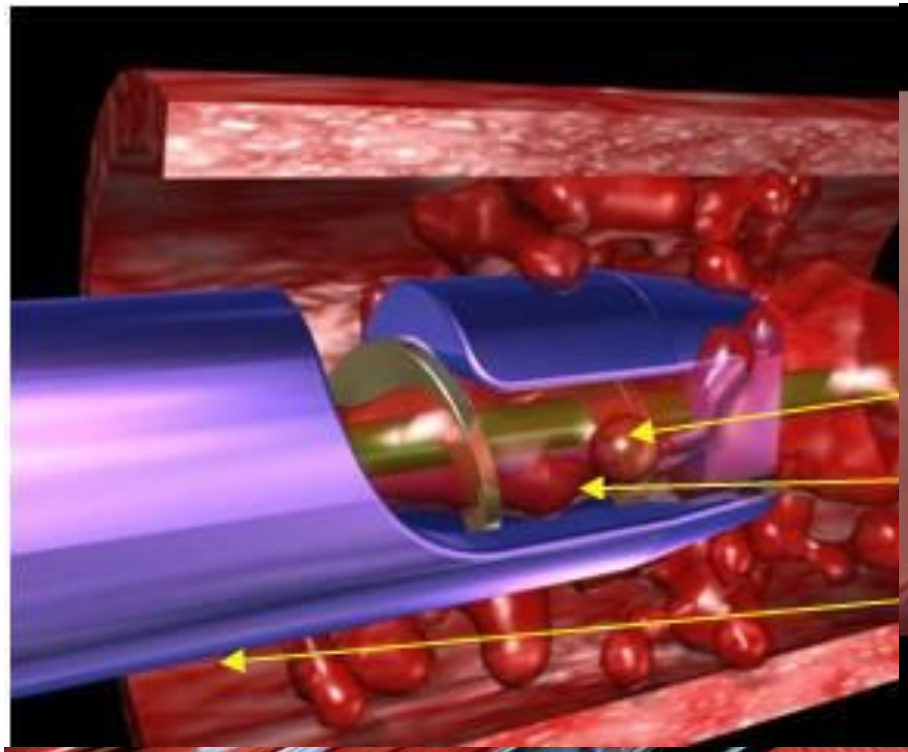

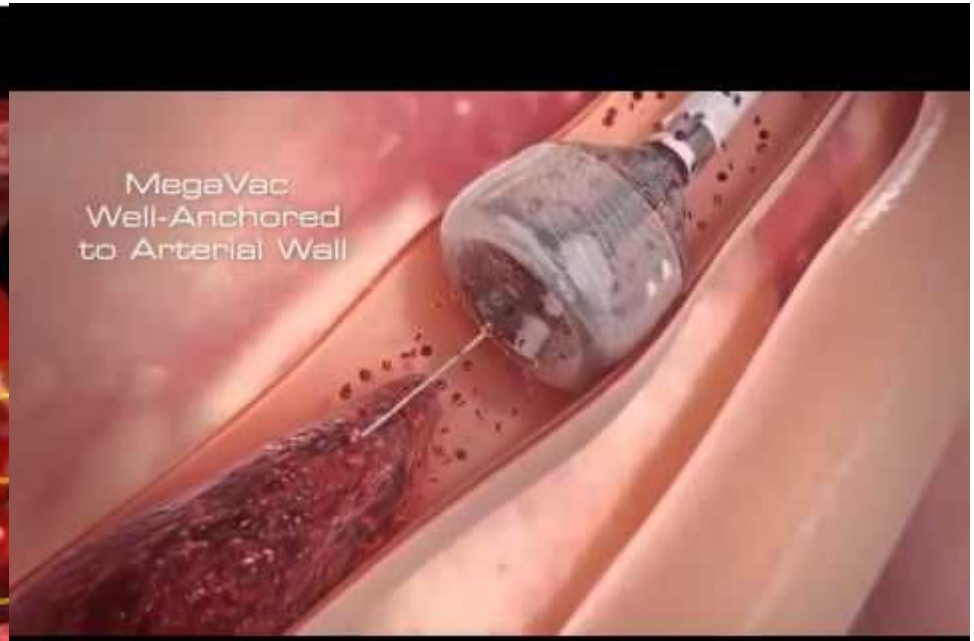

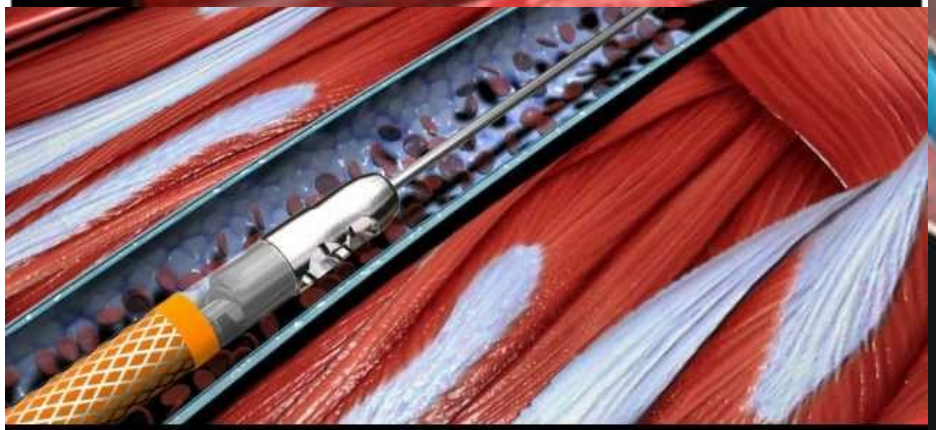

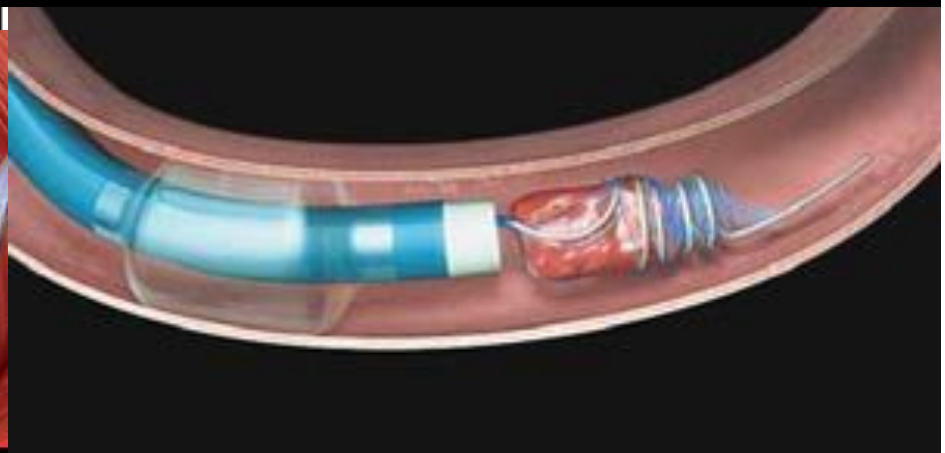

Коррекция пороков сердца

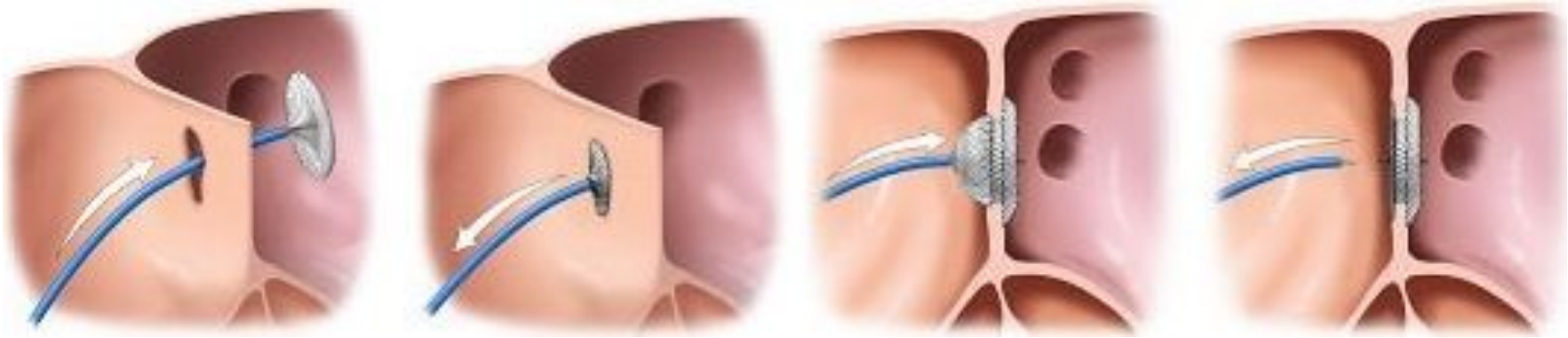

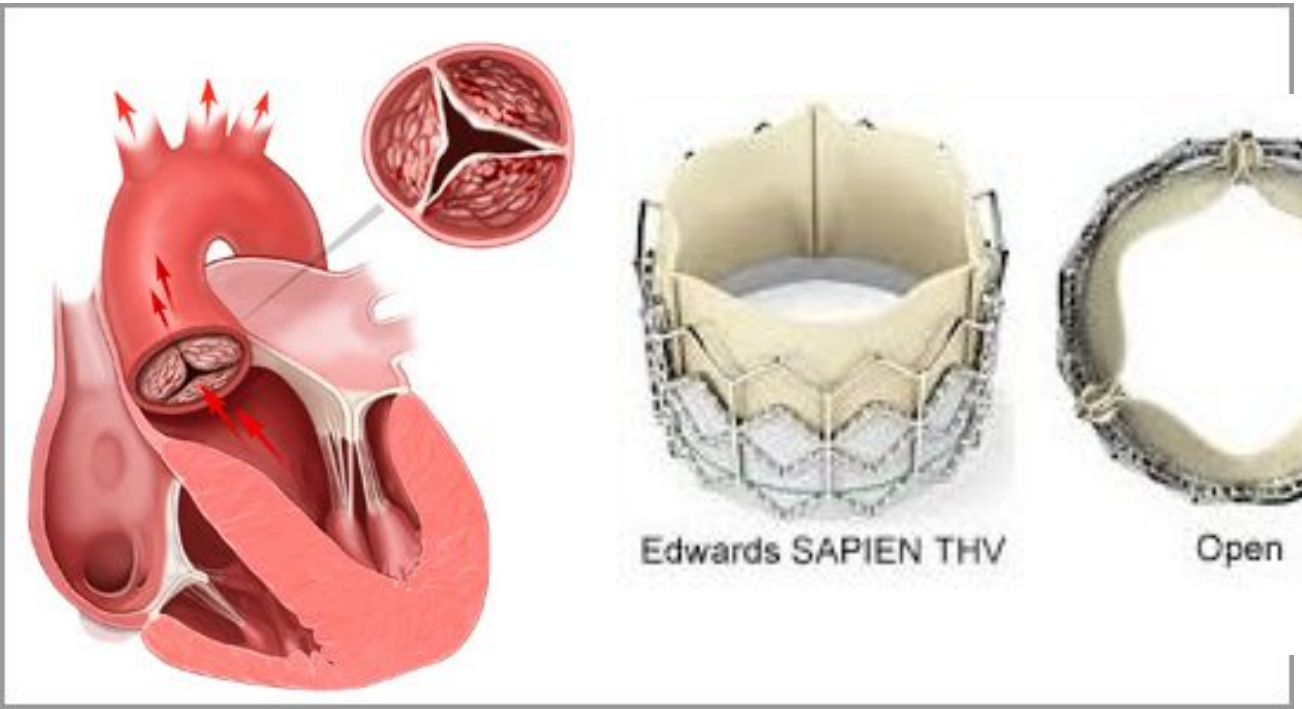

Шунтирование / Протезирование

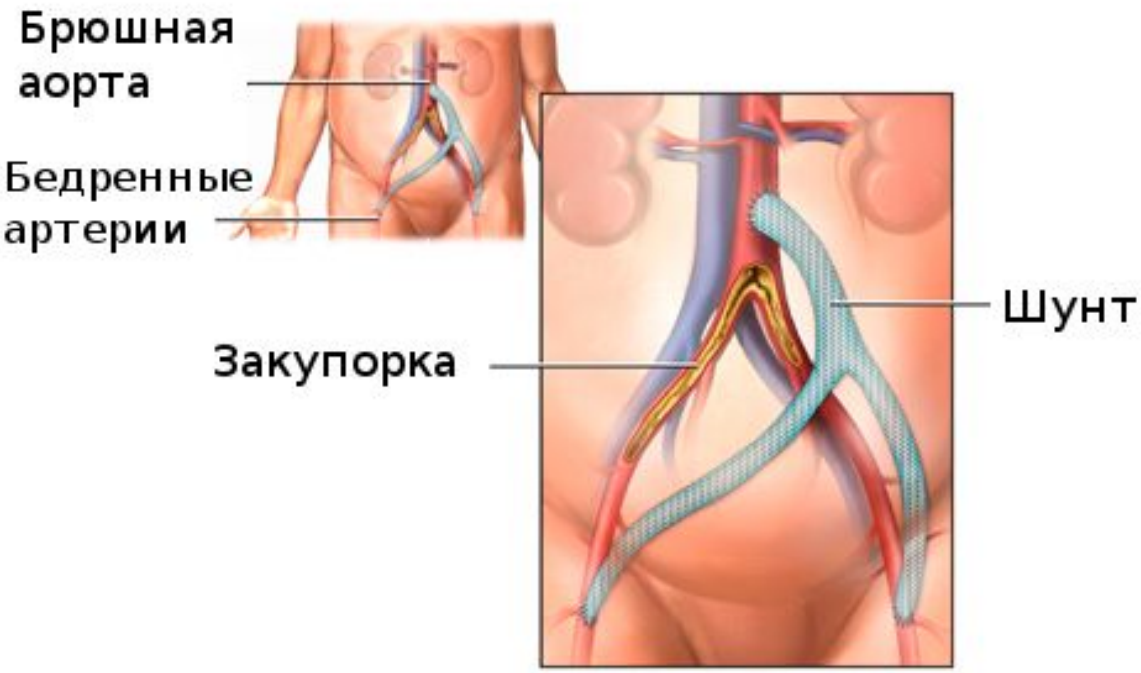

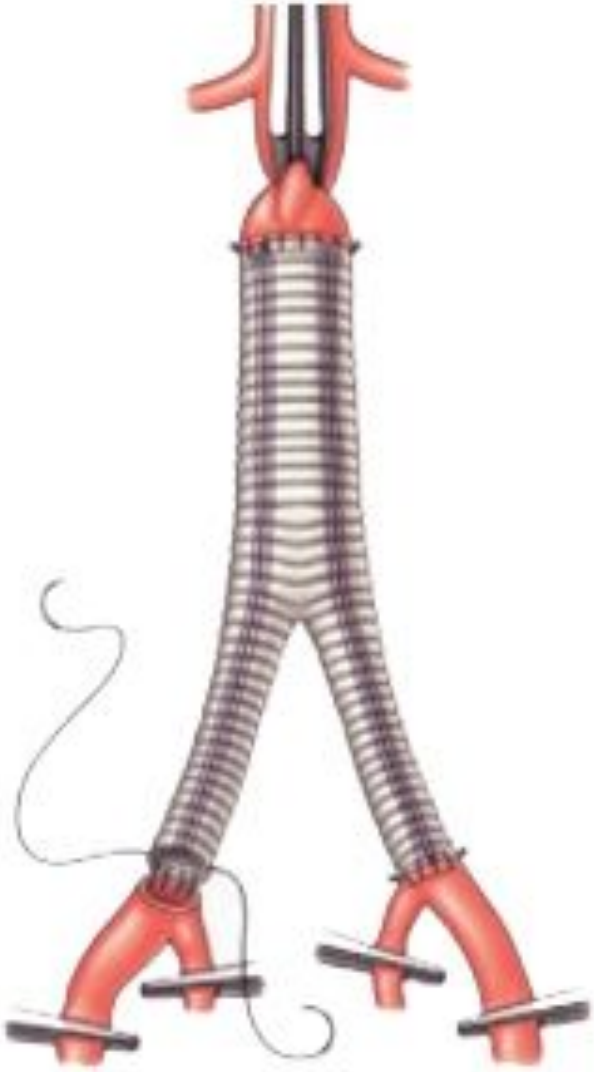

Коронарное шунтирование

Коронарное шунтирование

Маммарокоронарное шунтирование

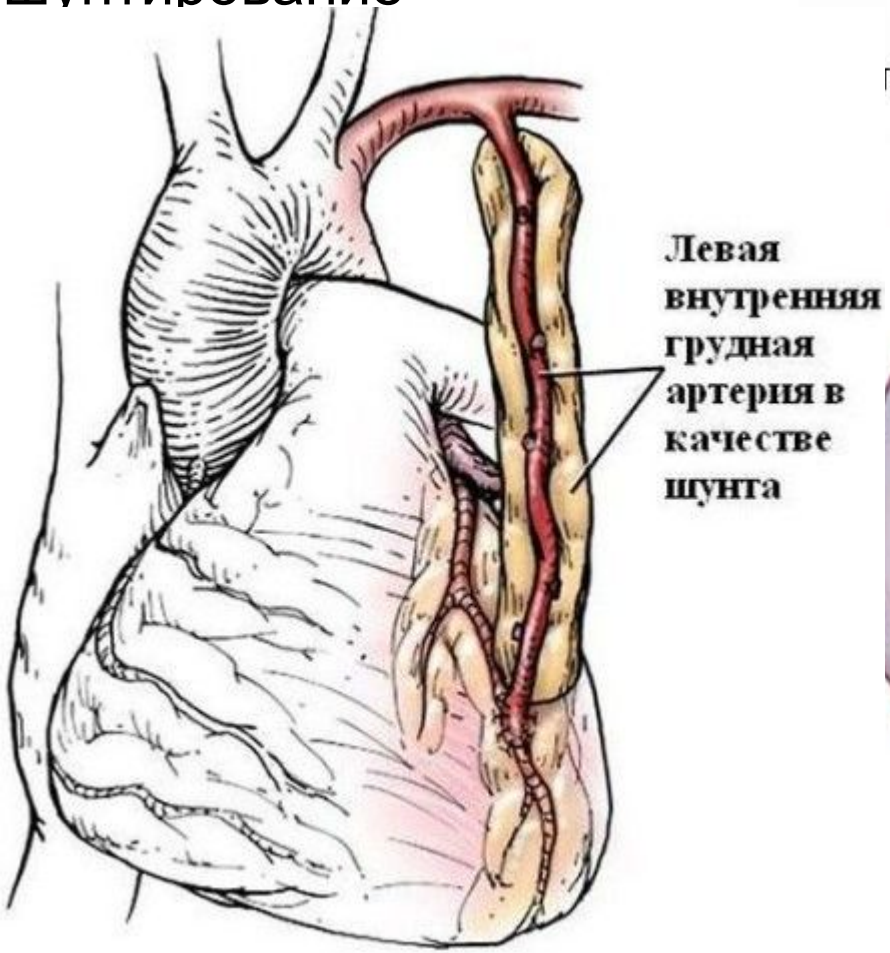

Аортокоронарное шунтирование

Аутовенозное, лучевой артерией, ЖСА

Off pump vs on pump

Прямая реваскуляризация миокарда на работающем сердце без ИК (ОРСАВ)

Off pump	On pump
Снижает травматичность операции	Неподвижность сердца
Сокращение времени ИВЛ	Бескровное операционное поле
Ослабление системной воспалительной реакции	ИК индуцирует системную воспалительную реакцию, микроэмболизацию при канюлировании
Уменьшение частоты послеоперационных аритмий и неврологических осложнений	Неврологическая недостаточность, послеоперационные аритмии
Снижение сроков пребывания в стационаре, экономичность	Активация системы свертывания крови

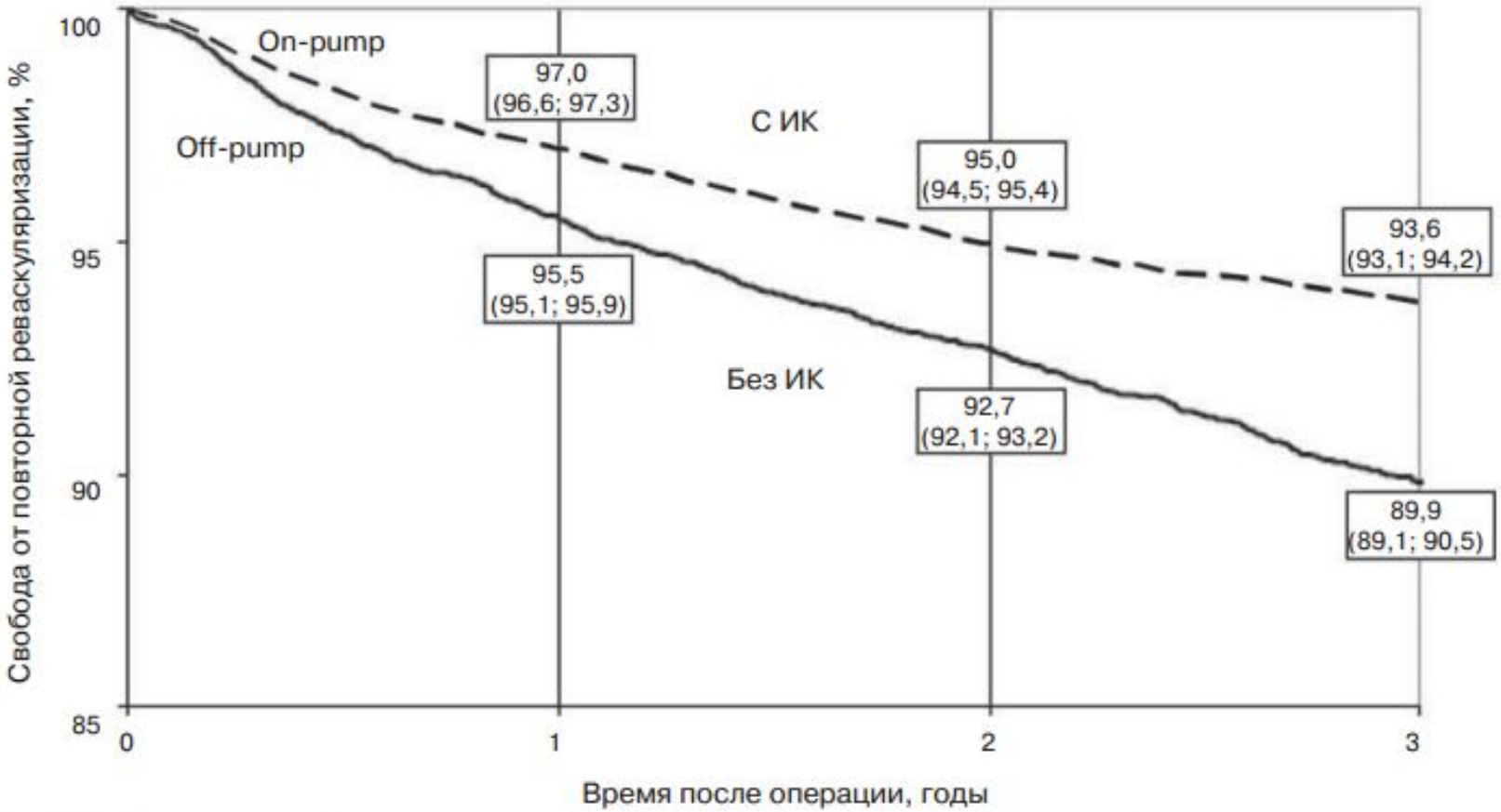

Рис. 2. Трехлетняя свобода от повторной реваскуляризации миокарда у пациентов, оперированных в условиях off-pump и on-pump CABG (Kaplan–Meier 95% CIs) (по Hannan E. L. и соавт., 2007)

Освойте самую популярную в мире операцию!
ИСКУССТВО КОРОНАРНОЙ ХИРУРГИИ
ДЛЯ ЦЕЛЕУСТРЕМЛЕННЫХ
Подробное описание операции аортокоронарного шунтирования
Юрий Белов
Автор книги Руководство по сосудистой хирургии с атласом оперативной техники
МЕДИЦИНСКОЕ ИНФОРМАЦИОННОЕ АГЕНТСТВО
ozon.ru

Е. В. МЕРКУЛОВ
В. М. МИРОНОВ
А. Н. САМКО
Е. В. МЕРКУЛОВ, В. М. МИРОНОВ, А. Н. САМКО
КОРОНАРНАЯ АНГИОГРАФИЯ
ВЕНТРИКУЛОГРАФИЯ
ШУНТОГРАФИЯ
ТНЕ ЕАРТ
КОРОНАРНАЯ АНГИОГРАФИЯ
ВЕНТРИКУЛОГРАФИЯ
ШУНТОГРАФИЯ
В ИЛЛЮСТРАЦИЯХ И СХЕМАХ
МЕДИЦИНА

Хирургия ВПС

Смотри презентации кружка по факультетской хирургии

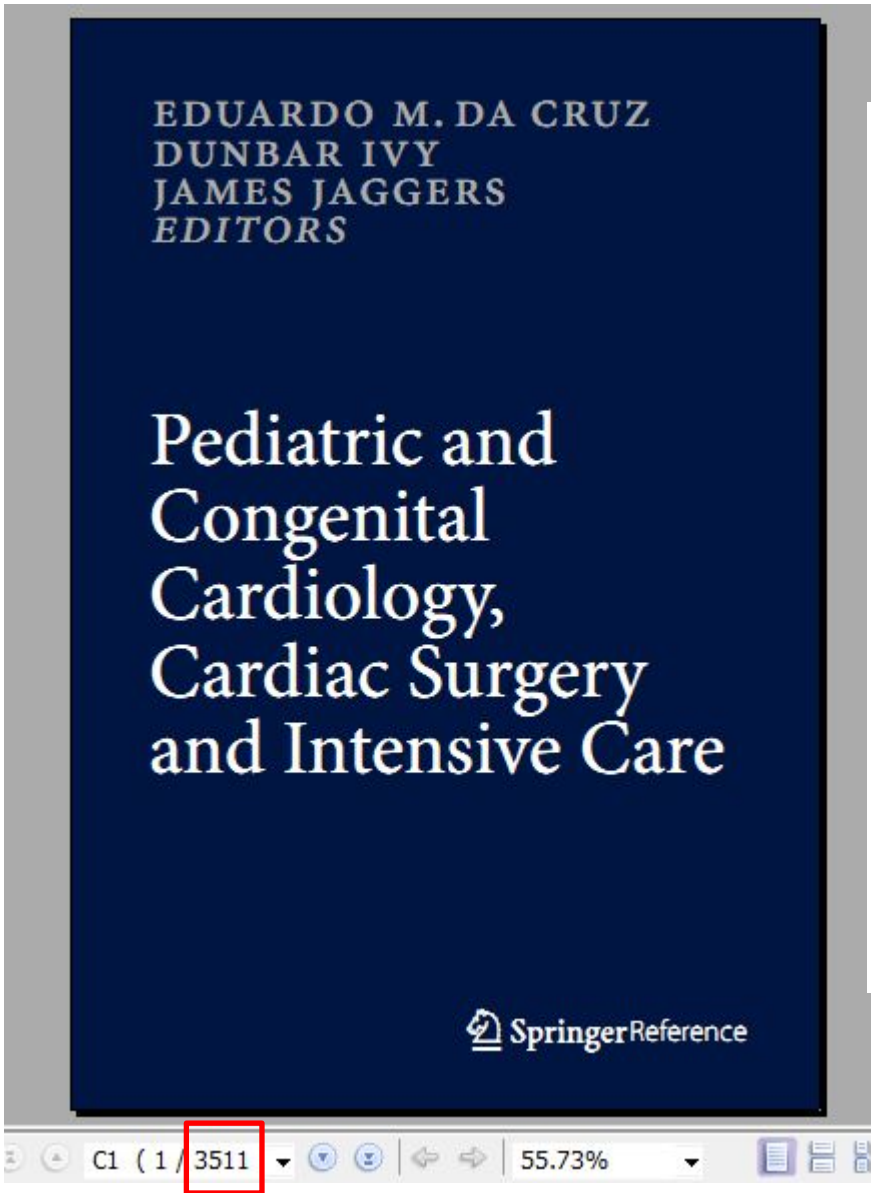

=

КЛИНИЧЕСКИЕ РЕКОМЕНДАЦИИ ПО ВЕДЕНИЮ ДЕТЕЙ С ВРОЖДЕННЫМИ ПОРОКАМИ СЕРДЦА

Утверждены на Профильной комиссии при главном специалисте - сердечно-сосудистом хирурге Минздра,ва РФ совместно с Ассоциацией сердечно-сосудистых хирургов 24 ноября 2013 г.

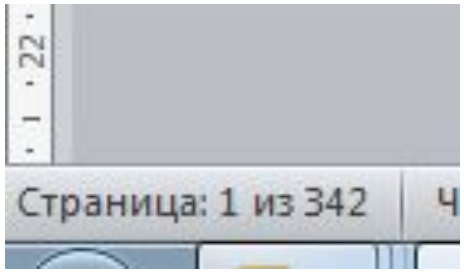

Доналд Б. Доути, Джон Р. Доути

Donald B. Doty, John R. Doty

КАРДИОХИРУРГИЯ

Техника выполнения операций

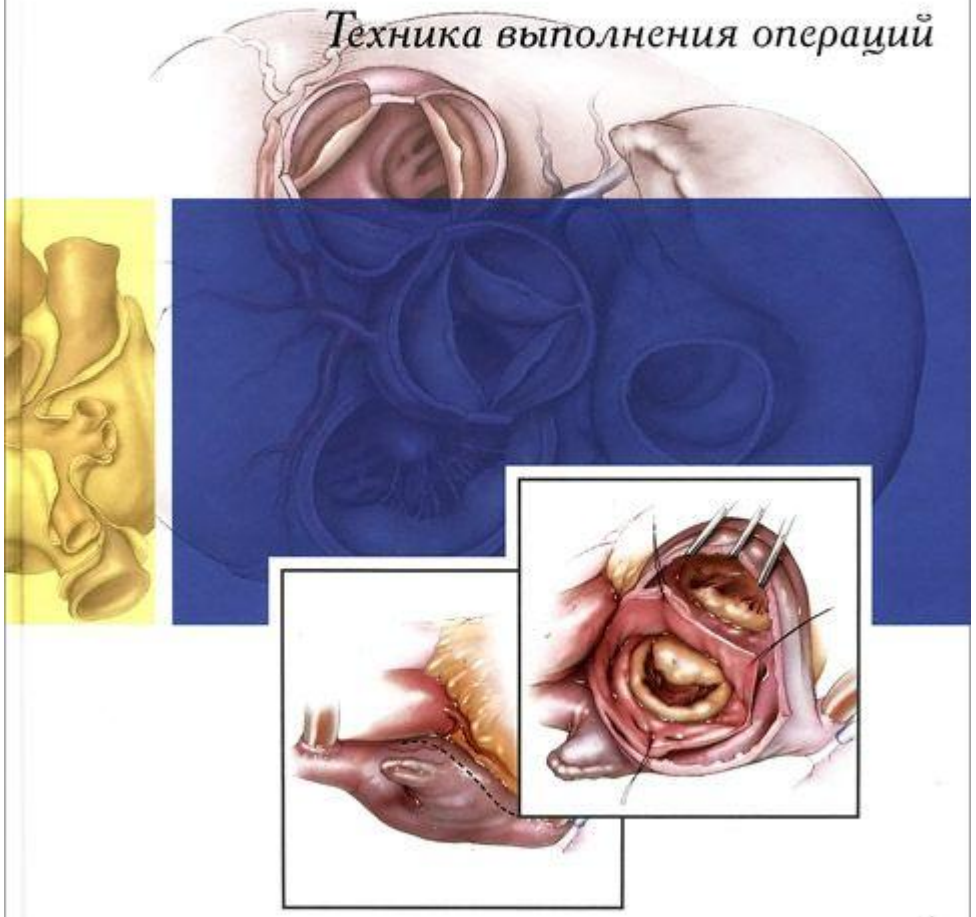

Под редакцией
акад. РАН и РАМН Р.С.Акчурина

МЕДпресс

ozon.ru

Благодарю за внимание



Замена клапанного аппарата

Исскуственные клапаны

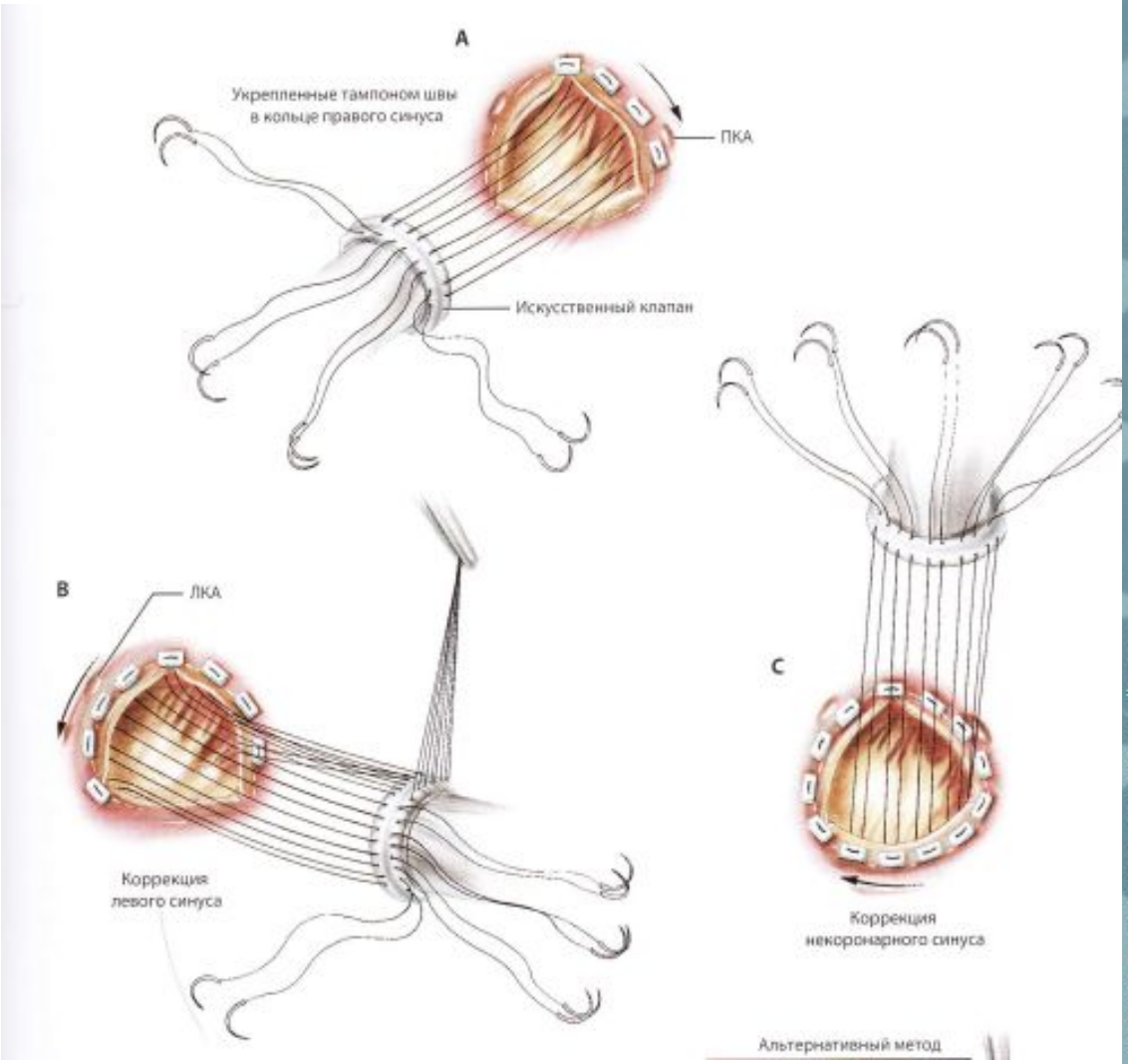

Биологические клапаны сердца

- Аллографт = гомографт (от человека к человеку)

Konno, Rastan

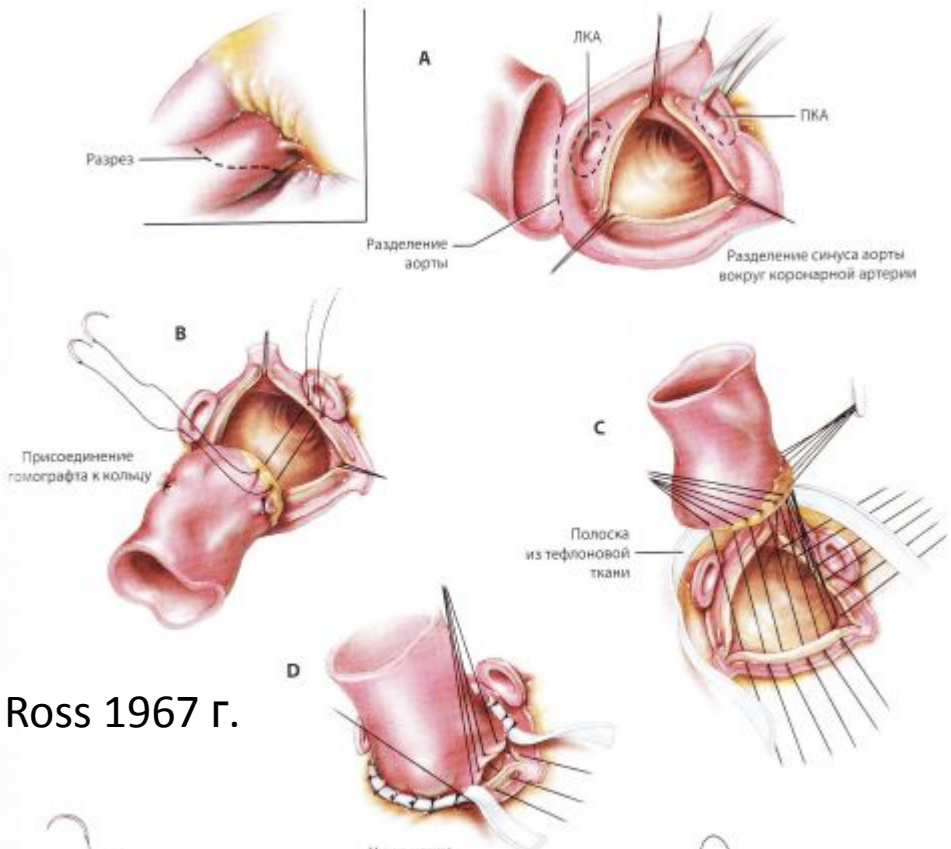

Ross 1967 г.

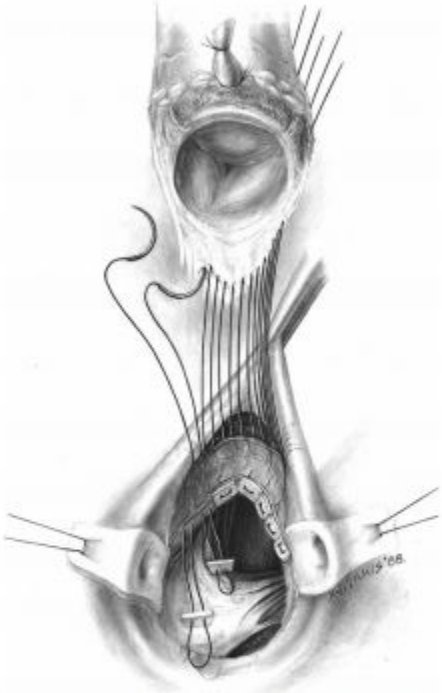

Figure 36.4. The septal defect is filled with the entire anterior leaflet of the mitral valve, fixed with pledgetted horizontal mattress sutures of 4-0 polypropylene monofilament.

Аутографт

- У одного человека из одной позиции в другую

Ross, Konn

Double-switch Ross

Fig 4. Completed double-switch Ross procedure.

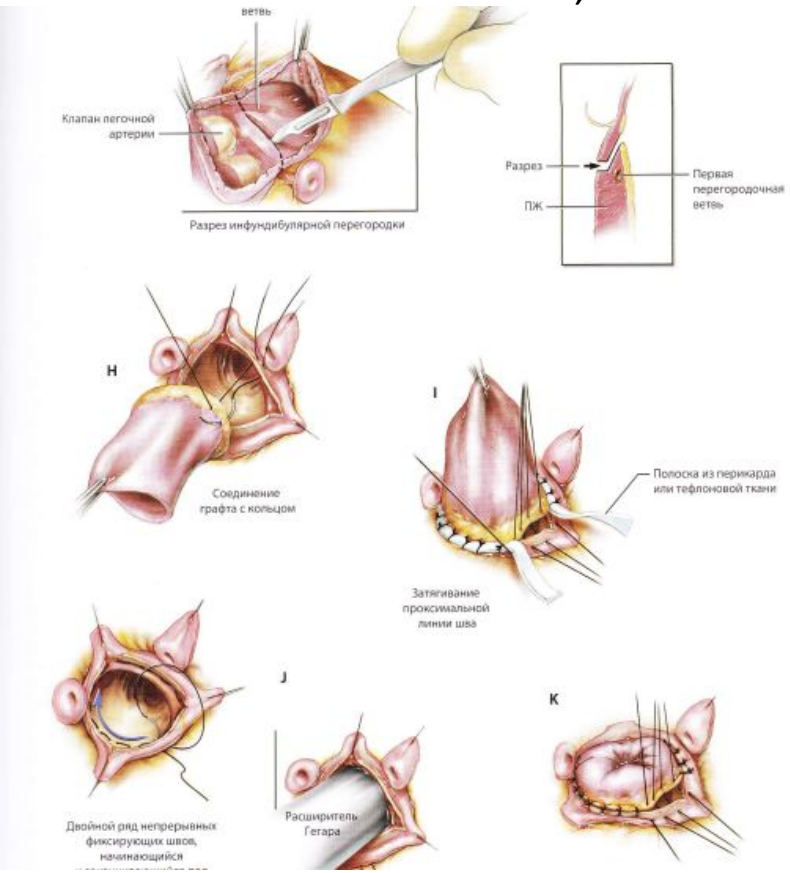

Ксенографт

- От животного человеку (свинные, из лошадиного перикарда, бычьи)