



Одонтогенные и неодонтогенные кисты челюстей

к.м.н. Серегин А.С.

Клинико-морфологическая классификация

ЧЕЛЮСТНЫХ КИСТ

(И.И. Ермолаева и соавт., 1975)

Эпителиальные кисты		Неэпителиальные кисты
Одонтогенные	Неодонтогенные	
радикулярная	✓ киста резцового канала	Костные кисты: ✓ аневризмальная ✓ травматическая ✓ геморрагическая
фолликулярная	✓ глобуломаксиллярная	
✓ зубосодержащая	✓ носо-губная	
✓ парадентальная (периодонтальная)	(носо-альвеолярная)	
✓ киста прорезывания	✓ холестеатома	
✓ гингивальная	✓ первичная (кератокиста)	

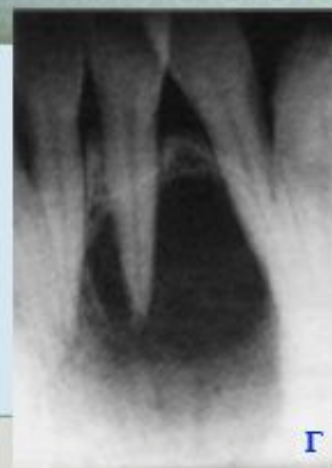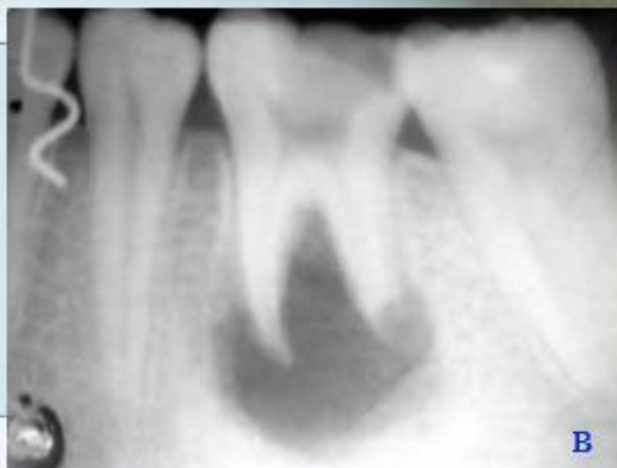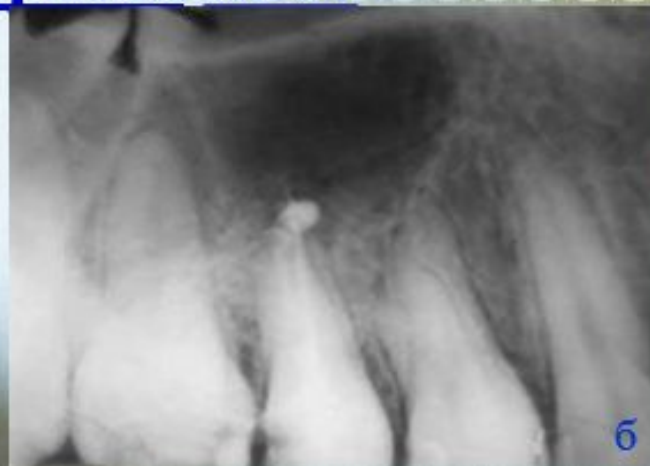
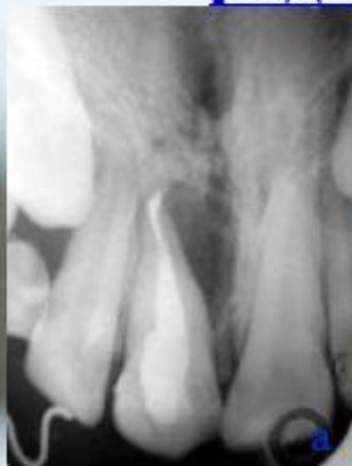Радикулярная киста

последний этап развития хронического периодонтита

Морфологически:

кистозное образование с прозрачной желтоватой жидкостью с включениями кристаллов холестерина; внутренняя стенка выполнена многослойным плоским эпителием (4-12 слоёв). Под эпителием – грануляционная и молодая волокнистая соединительная ткань. Глубже волокнистая соединительная ткань постепенно замещается рубцовой. Капсула имеет большое количество нервных окончаний.

Рентгенологическая картина радикулярных кист



***а)** от 11 зуба; **б)** от 15 зуба; **в)** от 36 зуба; **г)** от 41 зуба.*

Клинические проявления радикулярных кист

Обычно не вызывают жалоб (вне нагноения), но при больших размерах возникает деформация альвеолярного отростка челюстей и изменение положения зубов.

Симптомокомплекс (может быть характерным для большинства челюстных кист):

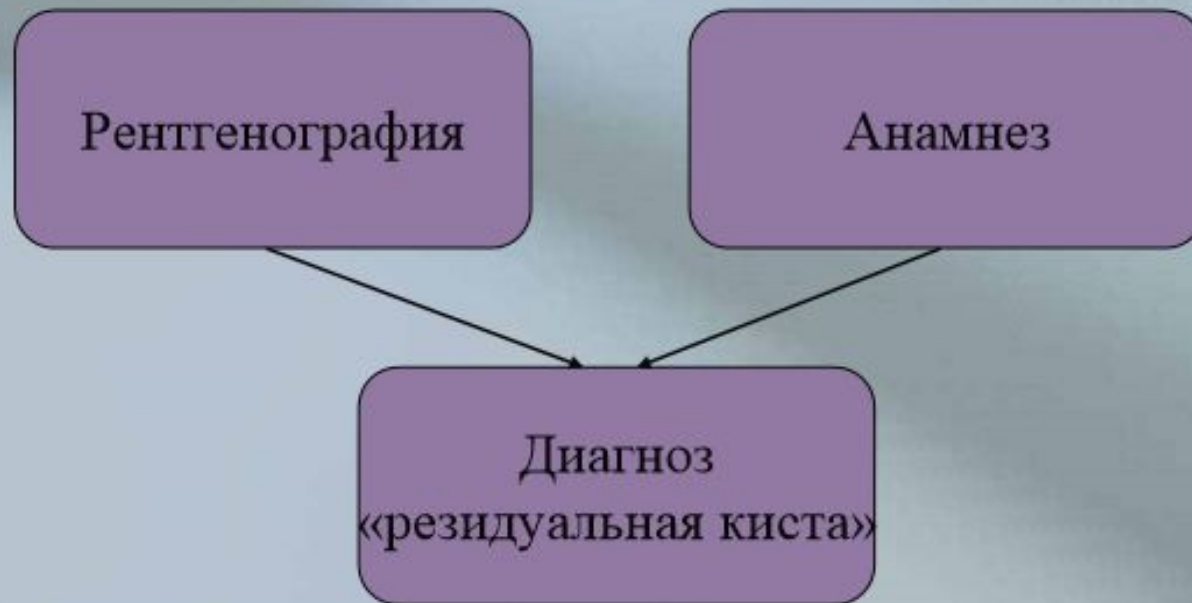1. Разрушенный и измененный в цвете «причинный зуб» (из канала может выделяться желтоватая жидкость);
2. Перкуссия причинного зуба безболезненна (иногда-неприятная), а его ЭОД – не менее 100мкА;
3. Симптом дивергенции корней и конвергенции коронок зубов;
4. Симптом Рунге-Дюпюитрена (у детей до 12 лет наблюдается редко);
5. Симптом Ю. И. Бернадского;
6. Симптом эластического напряжения (в 21,8% случаев);
7. Симптом флюктуации (в 18,3% случаев) и деформации лица (у 36,4% больных);
8. При нагноении – интоксикация, реактивный лимфаденит, свищи;
9. На рентгенограмме: участок просветления костной ткани с четкими контурами (при нагноении четкость контуров исчезает);
10. При локализации в области верхних фронтальных зубов возможно образование «валика Гербера»;
11. При локализации возле сосудисто-нервного пучка – боль и парестезия.

Резидуальная (остаточная) киста

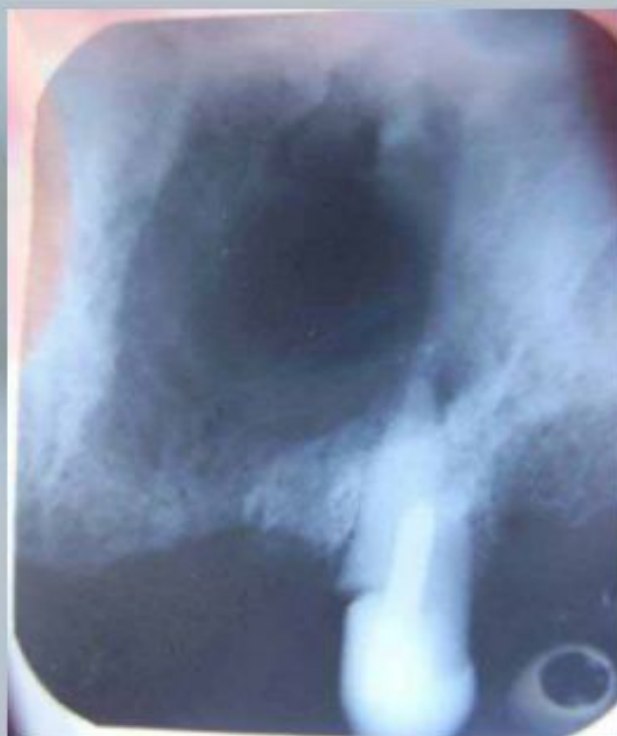Около 30% резидуальных кист являются радикулярными.

Механизм возникновения:

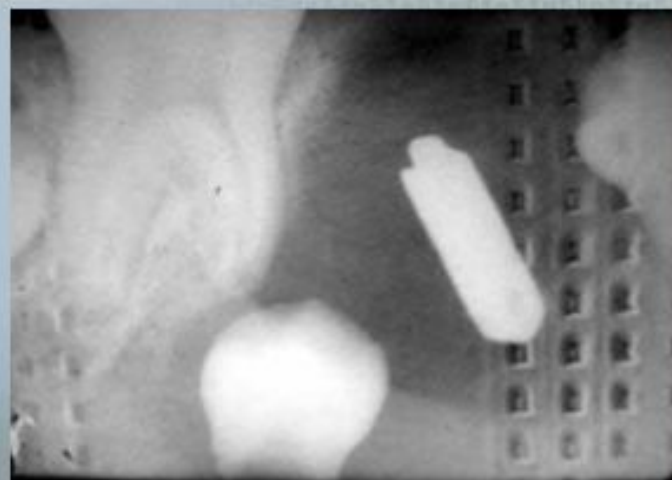1. Обрывки одонтогенной гранулемы, оставшиеся в альвеоле после удаления зуба.
2. Результат нетщательно проведенной цистэктомии.



Рентгенологическая картина резидуальной кисты



Резидуальная киста в области 14 зуба



в области 45 зуба (в полости кисты наблюдается инородное тело)






Фолликулярная киста

Результат кистозного перерождения тканей зубного зачатка.
Встречается чаще у людей 25 лет (34% больных – до 14 лет).

У детей и подростков составляют от 35,5% до 42% всех
одонтогенных кист.

Размеры (по Л.К. Аквазматовой, С.А. Минькову)

	диаметр, см	объём, куб.см
 малые	до 1,5	до 3
 средние	1,5-2,5	до 10
 большие	больше 2,5	до 40

Фолликулярная киста

Локализация зависит от возраста:

- у детей: чаще в области моляров (20,8%) и верхних клыков (10%)
- у взрослых: в области зубов мудрости (23,3%) и верхних клыков (18,3%)

Микроскопически:

Оболочка – малодифференцированная соединительная ткань с большим количеством фибробластов, а волокнистые структуры – рыхлые пучки коллагеновых волокон.

Внутренняя выстилка – многослойный плоский эпителий без признаков ороговения.

Наличие эпителия – дифференциально-диагностический признак, определяющий начало развития фолликулярной кисты (его нет при обычной зубной ретенции).

Механизм развития фолликулярной кисты

1. Источник роста ФК – маленькие кисты, расположенные между коронкой зуба и капсулой зачатка.
ФК развиваются вследствие дегенеративных изменений в эпителии зубного фолликула путём накопления жидкости между коронкой зуба и эпителиальной мембраной.
3. ФК – результат попадания инфекции из кариозных временных зубов и миндалин в фолликул постоянного зуба.

Наследственность, травма, воспаление, переохлаждение способствуют развитию фолликулярных кист.

Развитие фолликулярных кист

*Эмбриопластическая
стадия*

*(беззубые (примордиальные)
кисты)*

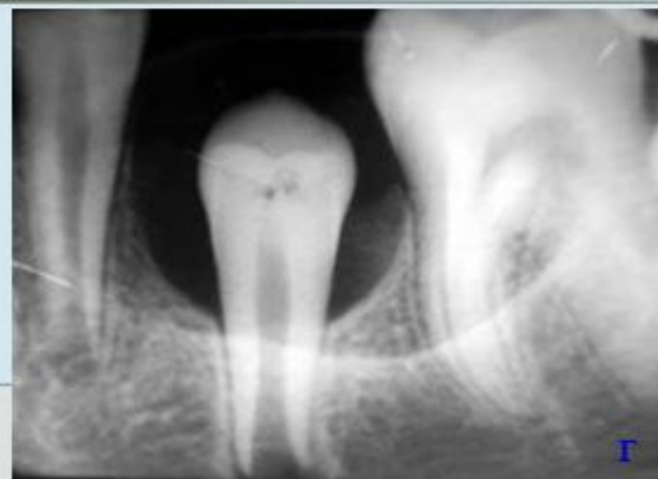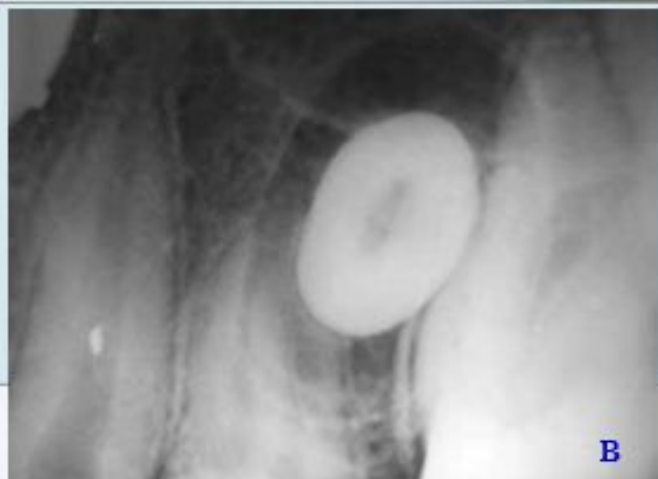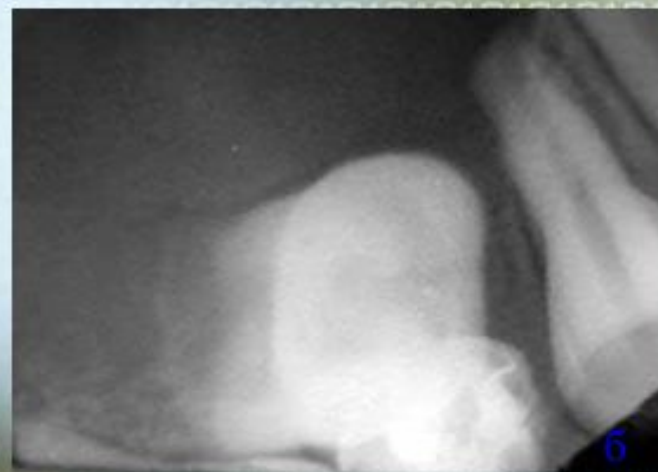
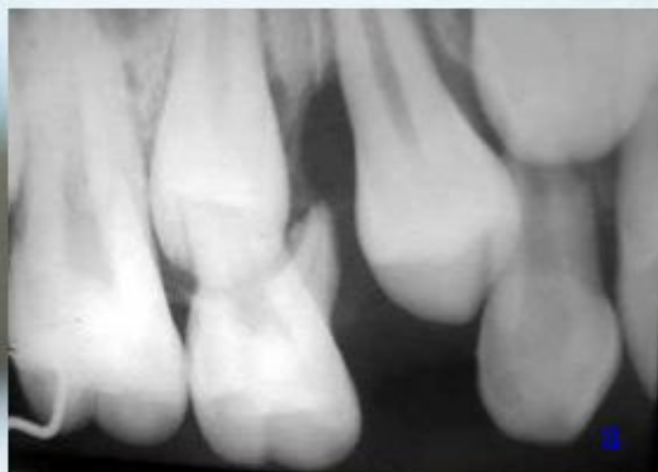
*Одонтопластическая
стадия*

*(перед завершением
формирования корня)*

Рентгенологически:

гомогенное разрежение костной ткани округлой или овальной формы с чёткими контурами, в котором определяется коронка одного или нескольких ретенированных (обычно интактных) зубов.

Рентгенологическая картина фолликулярных кист



а) от 14 зуба; б) от 15 зуба; в) от 25 зуба; г) от 35 зуба.

Зубосодержащая киста

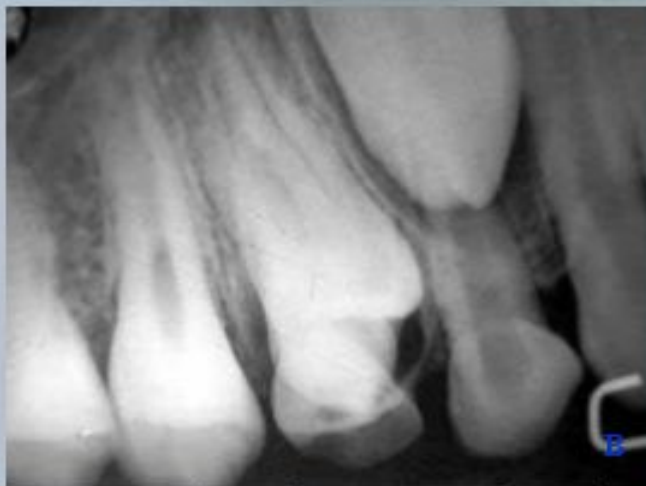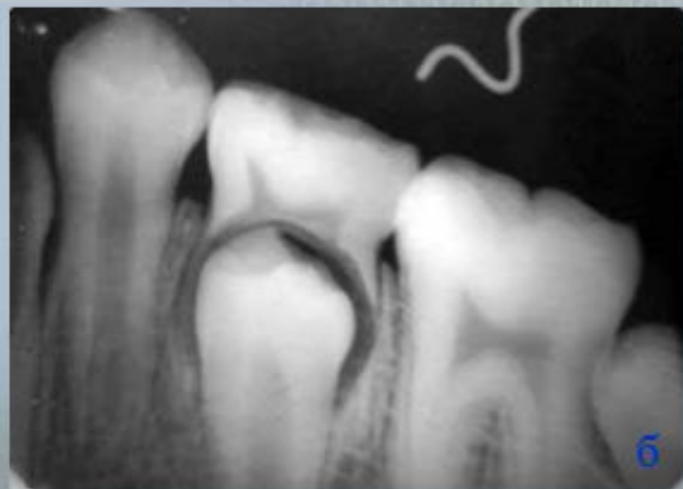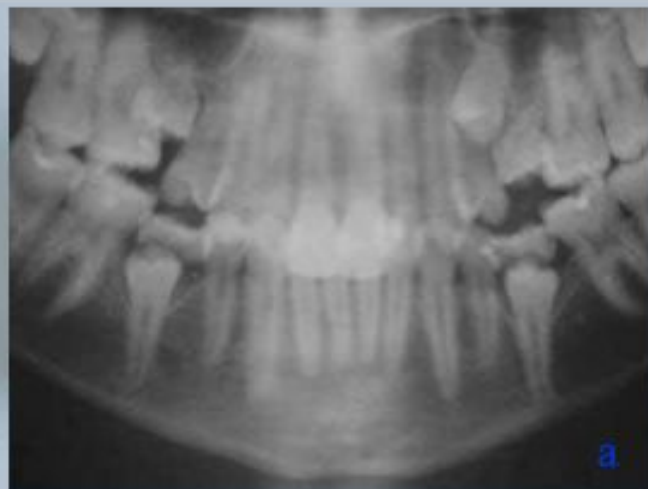Возникает вследствие воспалительного процесса в области корней временных зубов, когда в очаг попадают и зачатки постоянных. При этом коронка постоянного зуба находится в полости кисты, а корень с зоной роста – за ее границами.

Встречаются только у детей (преимущественно в период сменного прикуса).

Чаще поражается нижняя челюсть в области моляров.

По нашим данным, среди детей, обследованных в клинике кафедры по поводу хронического периодонтита временных моляров, в 5,95% случаев наблюдались зубосодержащие кисты (А.М. Гоголь, 2006 г.).

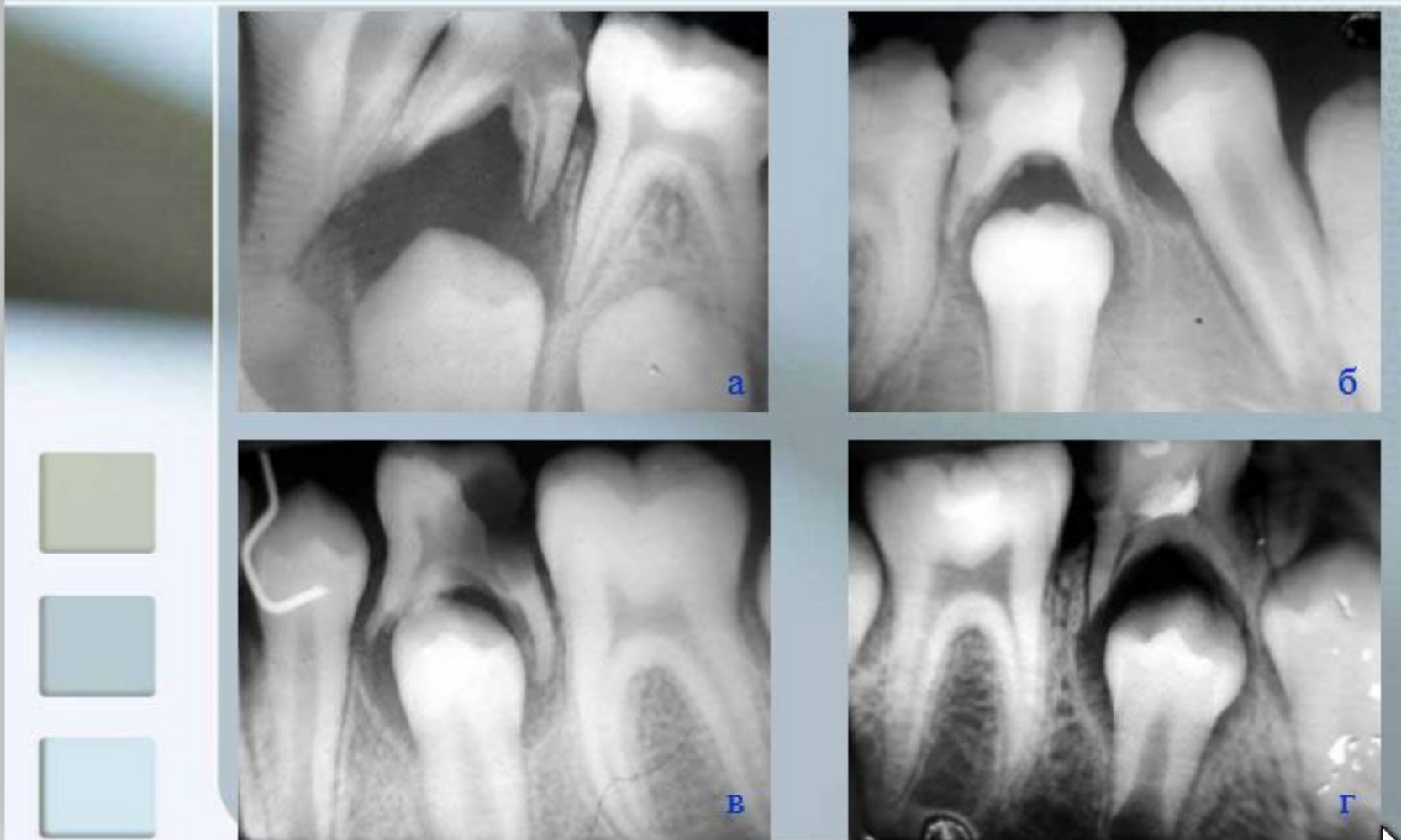
Рентгенологическая картина ЗСК



***a)** от 75 и 85 зубов; **б)** от 75 зуба; **в)** от 54 зуба.*

Этапы формирования ЗСК

в области моляров нижней челюсти



Стадии развития ФК и ЗСК (Е. Ю. Симановская, 1964)

- 1) Скрытое развитие с отсутствием клинических симптомов: определяется отсутствие постоянного зуба или задержка физсмены временных;
- 2) Появление деформации альвеолярного отростка или тела челюсти за счет плотной безболезненной или малоболезненной припухлости (если без нагноения); возникает «пергаментный хруст» и флюктуация (в этой стадии возможно инфицирование).

В пунктате: *прозрачная жидкость желтого цвета с примесью кристаллов холестерина.*

ФК может сочетаться с радикулярной кистой и кистой прорезывания, твердой одонтомой, ретенцией и дистопией зубов, амелобластомой (1/3 амелобластом возникает из ФК)

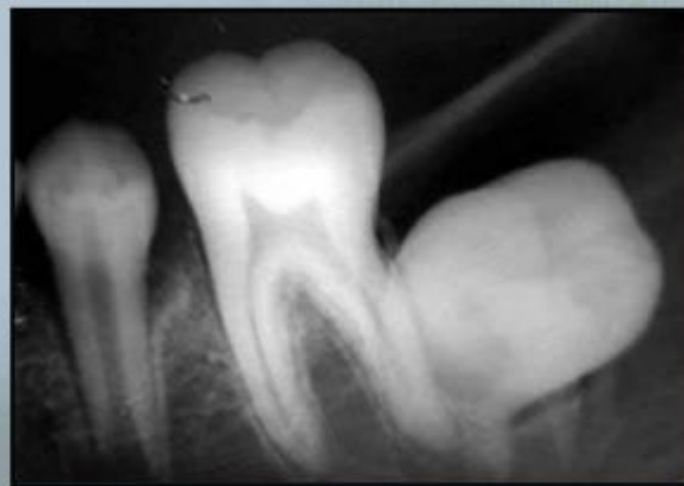Известны случаи развития плоскоклеточного ороговевающего рака в стенке ФК.



Парадентальная киста

В её полости находится часть коронки зуба, а сама киста прилежит к боковой поверхности его корня. Иногда в полость может попадать и весь зуб, который обычно находится на своём месте, но наклонён коронкой вперёд и упирается медиальными буграми в коронку (корень) впереди стоящего зуба.

Ретромолярная киста (разновидность парадентальной кисты) локализуется в области угла нижней челюсти и возникает вследствие хронического воспалительного процесса в тканях пародонта из-за затрудненного прорезывания зуба (чаще всего зуба мудрости).



*Рентгенологическая картина
парадентальной кисты
от 37 зуба*

Первичная киста (кератокиста)

Порок развития зубообразовательного эпителия. Впервые описал Philipsen в 1956 г. Встречается в 9,2% кистозных поражений челюстей (чаще у людей 20-40 лет), 7-9% случаев – множественные.

Механизм возникновения:

1. Дегенеративные изменения звёздчатого эпителия пульпы эмалевого органа на стадии, когда твёрдые ткани зубного зачатка ещё не дифференцированы.
2. Источник кератокисты – островки Маляссе.

Способствуют росту травма, переохлаждение, беременность и половое созревание.

Микроскопически:

полость, заполненная серовато-желтой массой. Стенка кисты - волокнистая соединительная ткань с преобладанием коллагеновых волокон;
выстилка – многослойный эпителий с выраженной кератинизацией.

Первичная киста (кератокиста)

Возникает в местах, где есть зубы, но связи с ними не имеет (чаще на нижней челюсти в области моляров).

Рентгенография: одиночный или поликистозный участок разрежения костной ткани с чёткими контурами; периодонтальные щели зубов, находящихся в полости кисты, сохранены.

В пунктате: густая серая бесструктурная масса с неприятным запахом (кератиновые массы).

Высокая вероятность развития плоскоклеточной карциномы.

Холестеатома (жемчужная опухоль)

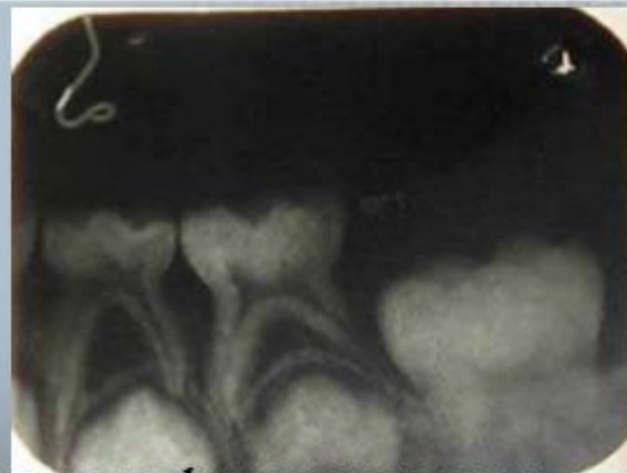
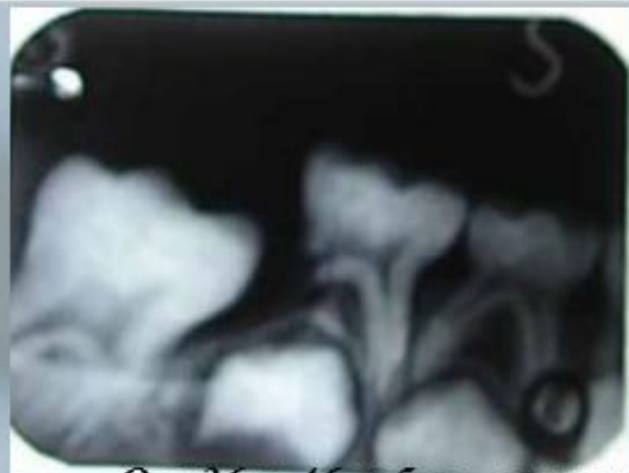
Разновидность кератокисты, чаще поражающая верхнюю челюсть.

Оболочка выстлана эпидермисом, а в кашицеобразном содержимом – роговые массы и кристаллы холестерина (160-180 мг% в пунктате), которые придают образованию сальный (стеариновый, перламутровый) оттенок.

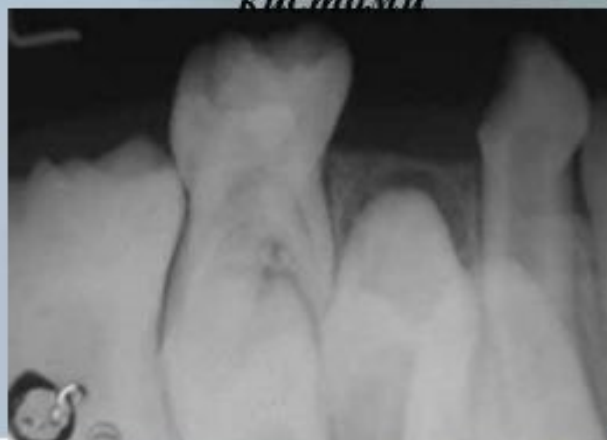Киста прорезывания

Наблюдается над прорезывающимся зубом в виде выбухания, покрытого неизменённой десной. При этом в кости полости не наблюдаются.

Рентгенологическая картина кист прорезывания



От 36 и 46 зубов, сочетающиеся с фолликулярными кистами



от 44 зуба



Гингивальные кисты

(«железы Серра», «жемчужины Эпштейна»)

Белесоватые, бессимптомные, очень плотные шаровидные образования на десне или десневом валике, имеющие перламутровый оттенок.

Встречаются у детей грудного возраста.

Носо-небная киста

(киста резцового канала)

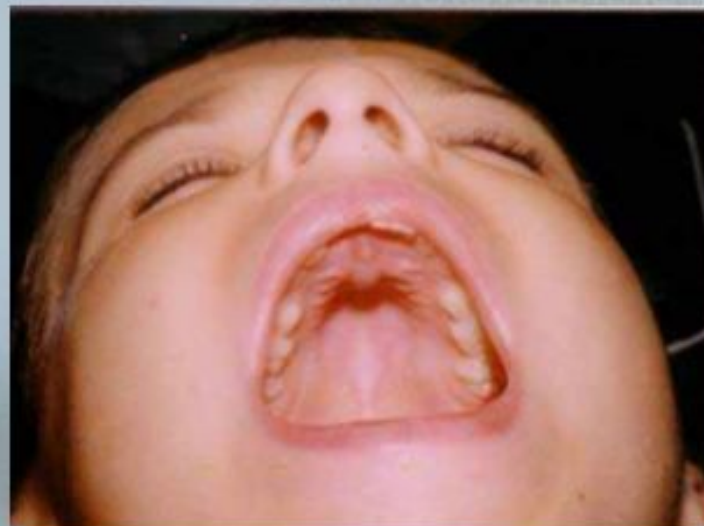Образуется из эмбриональных остатков эпителия носо-небного канала, чаще в его нижних отделах.

Обычно локализуется между центральными резцами, но могут быть и на нёбе.

Рентгенологически:

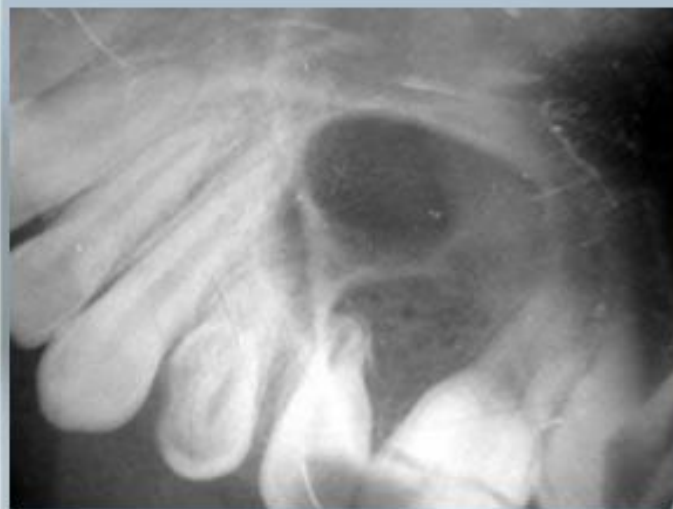
Очаг гомогенного разрежения костной ткани округлой формы с четкими контурами, находящийся по средней линии в области резцового отверстия, на который проецируются корни интактных зубов с сохраненной периодонтальной щелью.

При пункции: прозрачная жидкость с кристаллами холестерина.



Киста резцового канала

Глобуло-максиллярная киста



*Рентгенологическая
картина
глобуло-максиллярной
кисты*

Образуется из эпителия в месте срастания лобного и верхнечелюстного эмбриональных лицевых отростков.

Локализуется между боковым резцом и клыком верхней челюсти.

Клиника: безболезненное выпячивание в преддверии полости рта или на нёбе; может прорасти в полость носа или верхнечелюстную пазуху.

Рентгенологически: очаг гомогенного разрежения костной ткани округлой формы с чёткими контурами с дивергенцией корней и сохранением периодонтальной щели.

В пунктате: прозрачная желтоватая жидкость с кристаллами холестерина.

Носо-альвеолярная киста (носо-губная)

Образуется из эмбрионального эпителия в области срастания лобного, носового и верхнечелюстного эмбриональных отростков, располагаясь на передней стенке верхней челюсти в проекции корней бокового резца и клыка.

Клиника: под крылом носа в области носогубной борозды – малоподвижное, эластическое выпячивание округлой формы с четкими контурами.

Рентгенологических проявлений нет.

Зубы интактные.

Пунктат: как и в глобуло-максиллярных кистах.

Травматическая киста

Встречается в боковых отделах нижней челюсти в период интенсивного роста скелета (12-14 лет).

Не сопровождаются деформацией и обнаруживаются случайно **при рентгенологическом исследовании (чётко ограниченная полость со склерозированными костными краями, не связанная с зубами).**

Костная стенка покрыта тонкой фиброзной оболочкой (образуется из эндоста).

Может не иметь жидкого содержимого или заполнена геморрагической жидкостью (*геморрагическая киста*).

Развиваются вследствие травмы из-за кровоизлияния в губчатое вещество.

Пульпа зубов, прилежащих к кисте, обычно живая.

Аневризмальная киста

Чаще встречается на нижней челюсти в подростковом периоде.









Полость кисты заполнена кровью, геморрагической жидкостью или вообще не имеет содержимого.

Фиброзная оболочка имеет остеобласты и остеокласты.

Аневризмальная киста – результат интенсивного роста кости, когда губчатое вещество не успевает перестроиться и образует костные полости.

Рентгенография: участок разрежения костной ткани с чёткими контурами в виде одной или нескольких кист, утоньшение кортикальных пластинок и деформация челюсти.

Методы диагностики

-  Рентгенография зубов и челюстей
-  Спиральная компьютерная томография с контрастным усилением
-  Конусно-лучевая компьютерная томография
-  Сцинтиграфия
-  Сонография
-  Пункция
-  Биопсия
-  Электроодонтодиагностика

Хирургические методы лечения кист

Цистотомия (Парч I):

- *большие кисты в/ч с прорастанием в гайморову пазуху*
- *большие кисты н/ч со значительным истончением костной стенки*
- *сменный прикус*
- *признаки нагноения кисты*

Цистэктомия (Парч II):

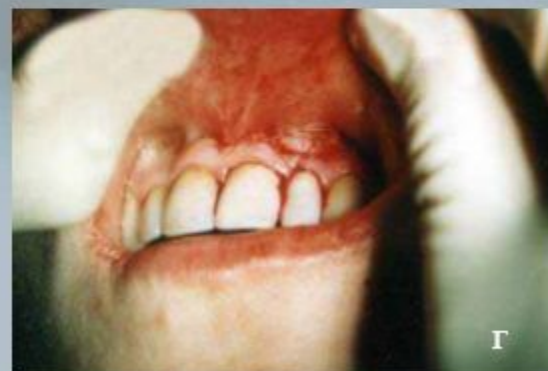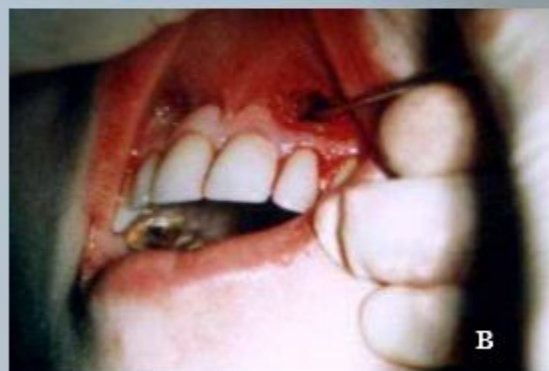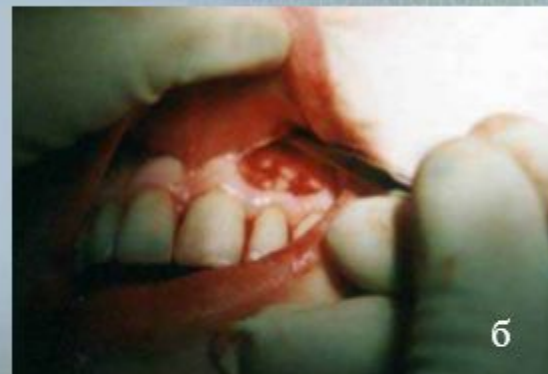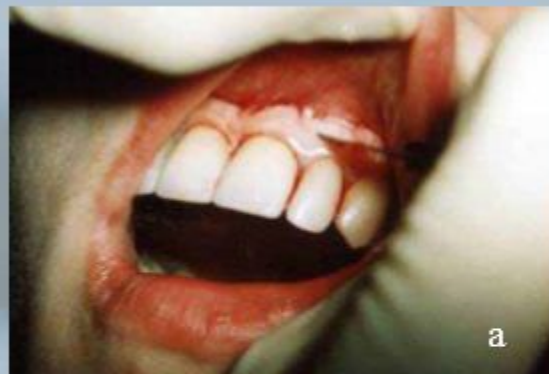- *Одонтогенные и неодонтогенные кисты челюстей небольших размеров*

Особенности хирургического лечения отдельных видов кист

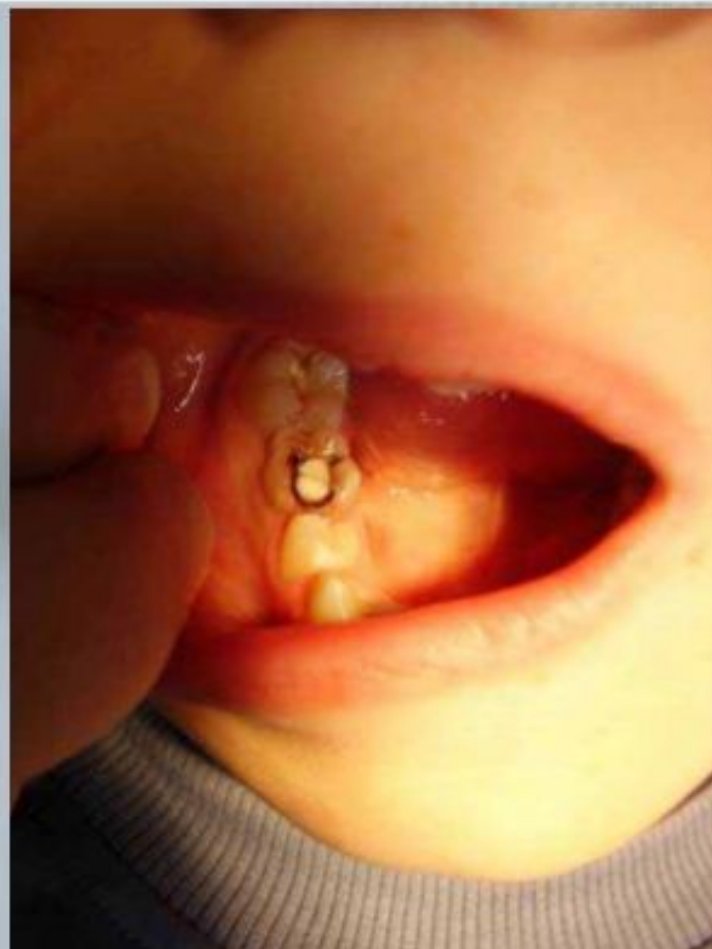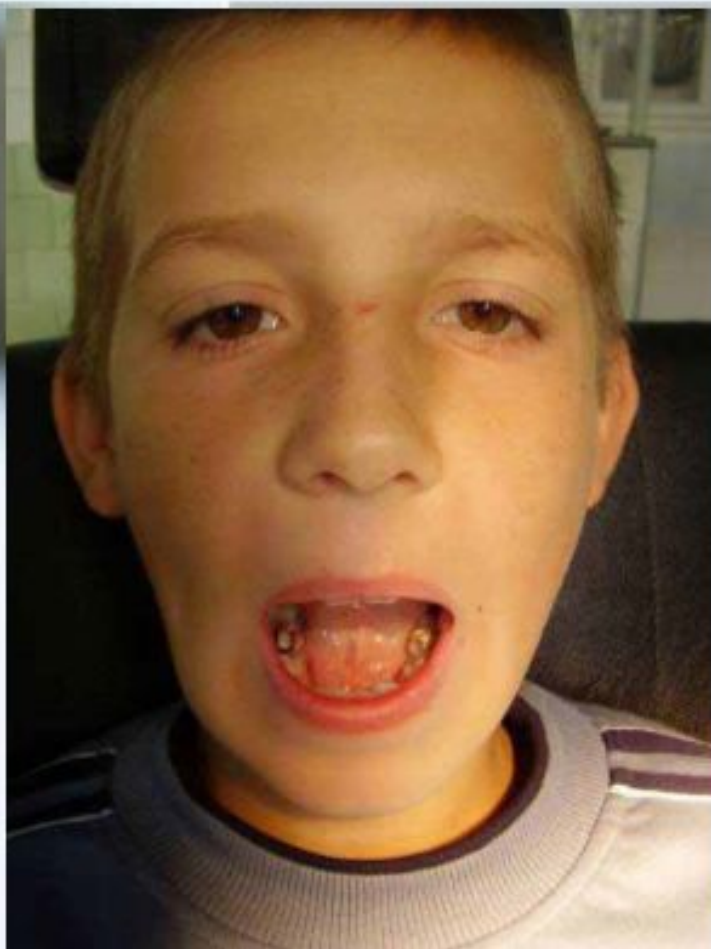1. Терапия фолликулярных кист должна быть радикальной (полное удаление образования).
2. Лечение зубосодержащих кист проводится методом цистотомии.
3. По методике Г.И. Семенченка, лечение неосложнённых ФК и ЗСК у детей проводится методом цистэктомии с одномоментной трансплантацией постоянного зуба.
4. Лечение кератокист должно быть радикальным, а при их прорастании в мягкие ткани вмешательство должно быть двухэтапным (или резекция челюсти).
5. Для терапии кист прорезывания достаточно удалить часть десны, покрывающей зуб.
6. Гингивальные кисты не требуют вмешательства (обычно исчезают самостоятельно).

Этапы цистэктомии

по поводу радикулярной кисты от 22 зуба



Цистэктомия по поводу ЗСК от 75 и 85 зубов

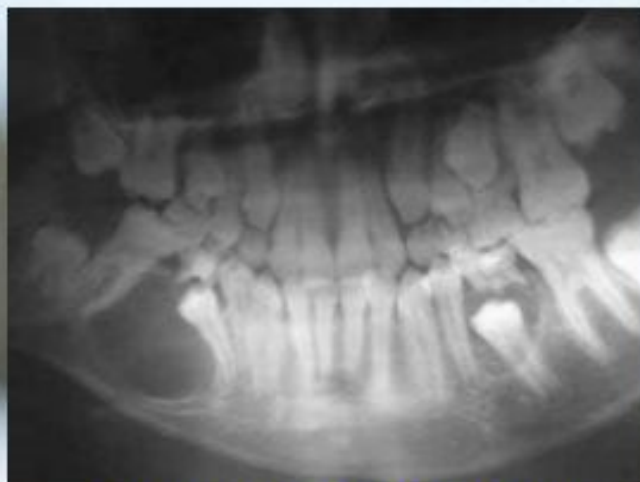

Общий вид пациента и деформация н/ч справа

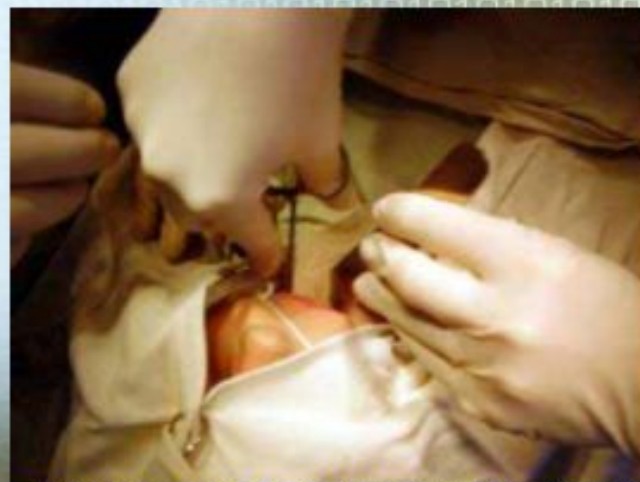

Цистэктомия

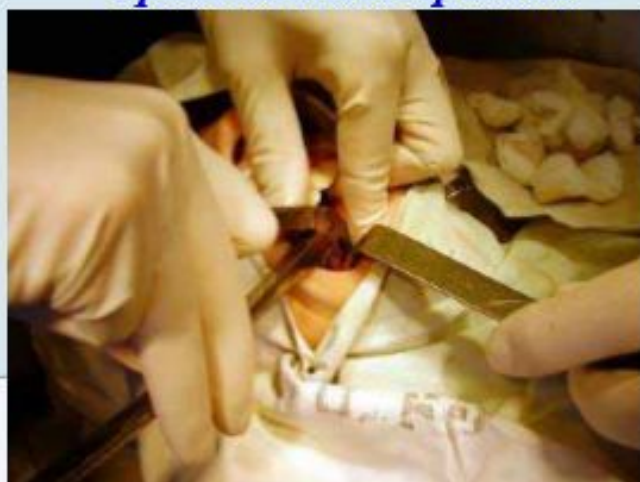по поводу ЗСК от 85 зуба



ортопантомограмма



*тампонирование ротоглотки
перед оперативным
вмешательством*



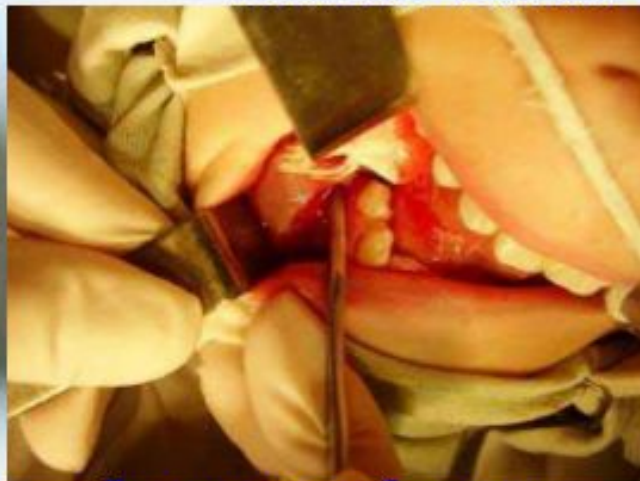удаление 85 зуба



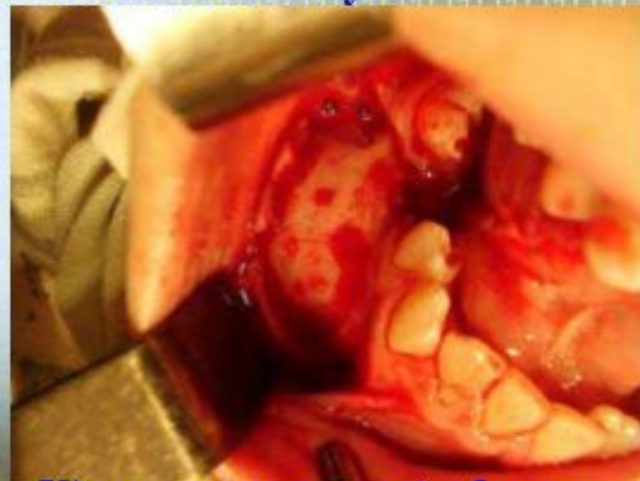Цистэктомия

по поводу ЗСК от 85 зуба

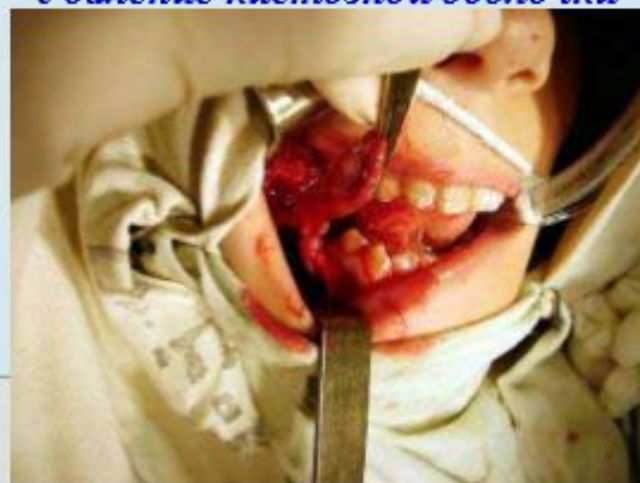Отслоение слизисто-надкостничного лоскута



*Оголена вестибулярная
стенка
кистозной оболочки*



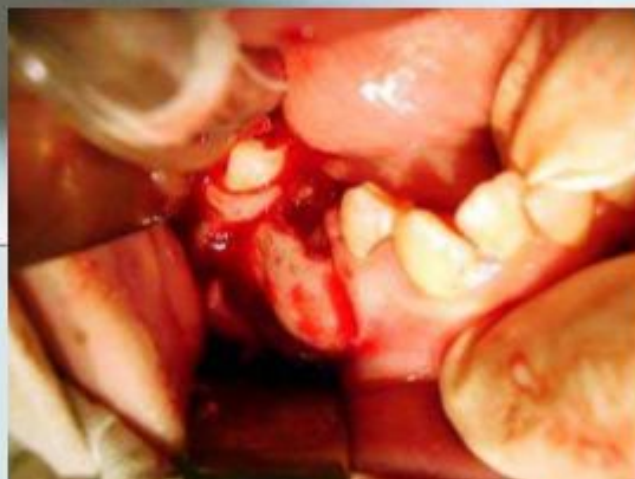Удаление кистозной оболочки



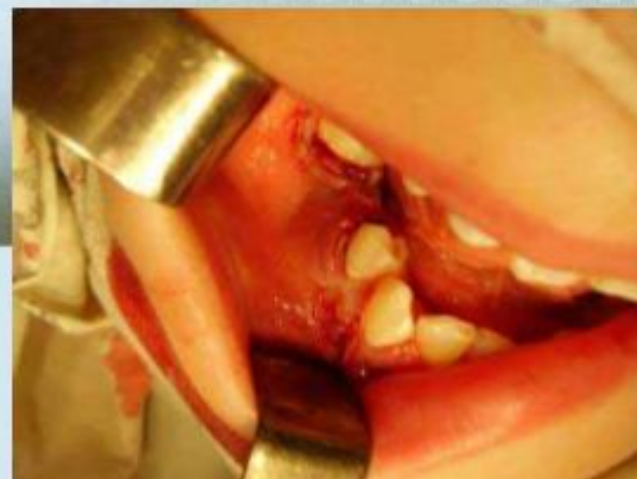Цистэктомия

по поводу ЗСК от 85 зуба

*Киста удалена,
в костной полости оголена
коронка 45 зуба*



Рана наглухо ушита

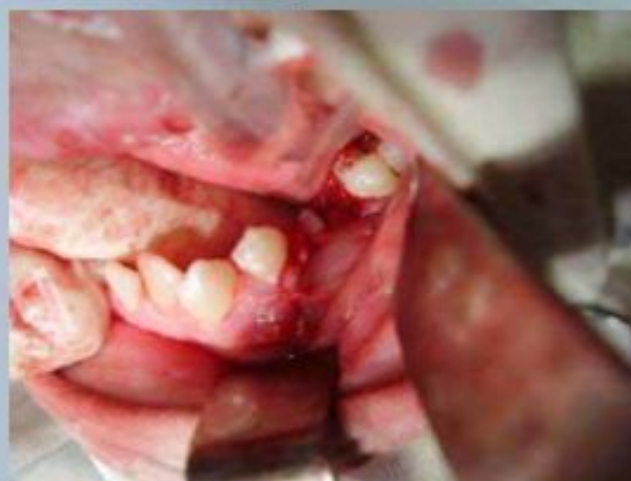
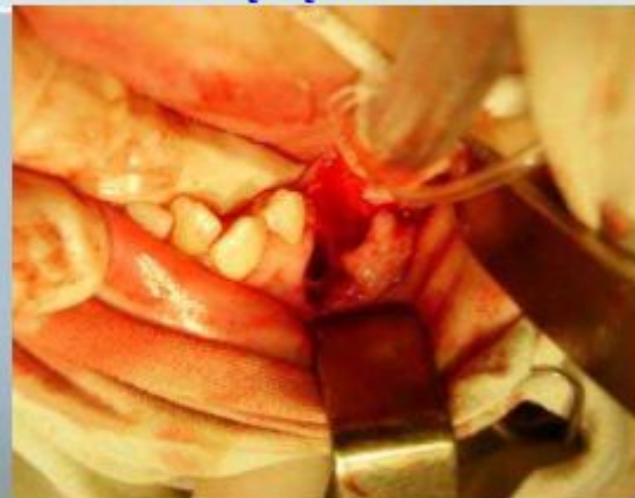
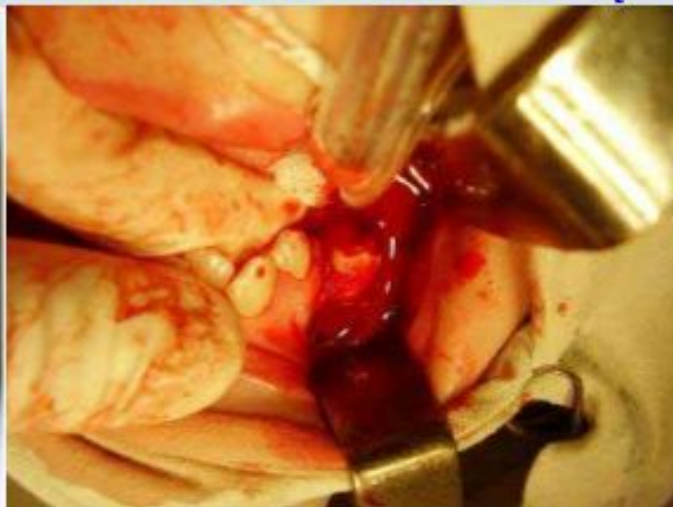Цистэктомия

по поводу ЗСК от 75 зуба

Удалена оболочка кисты от 75 зуба

35 зуб удален

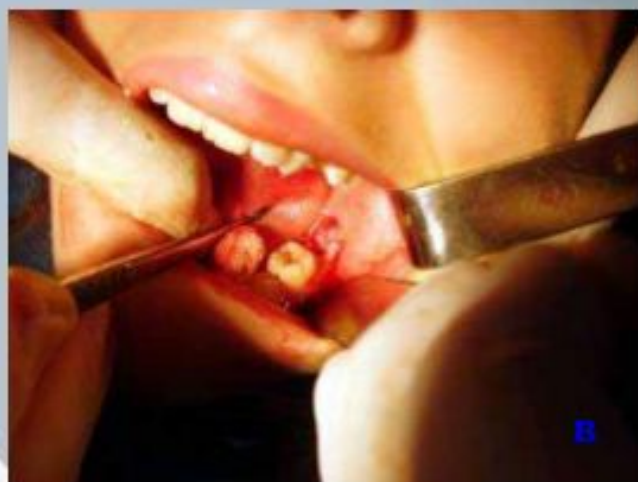
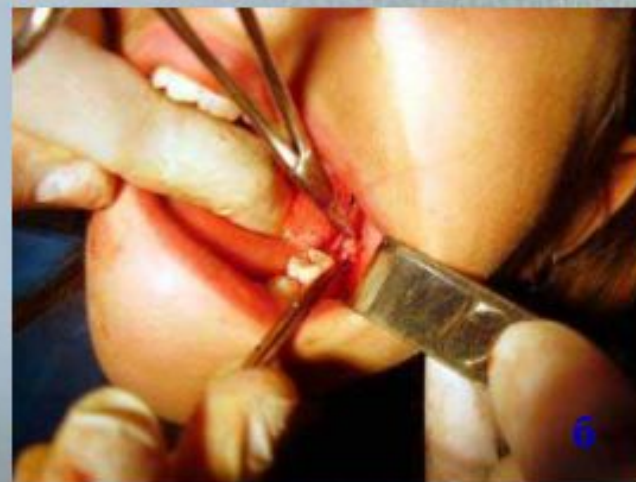
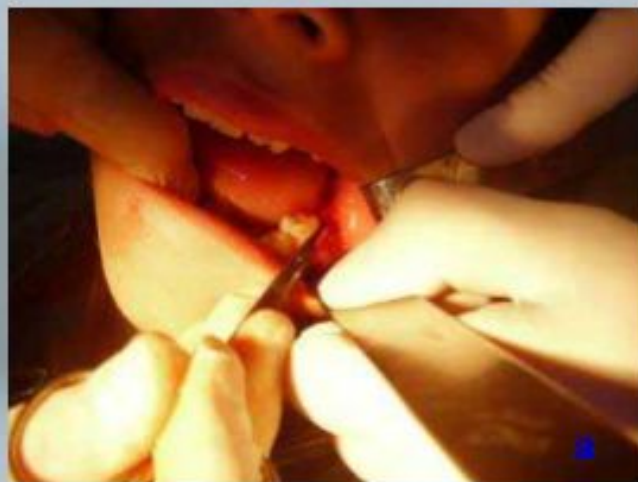Рана наглухо ушита



Цистэктомия

по поводу парадентальной кисты от 37 зуба

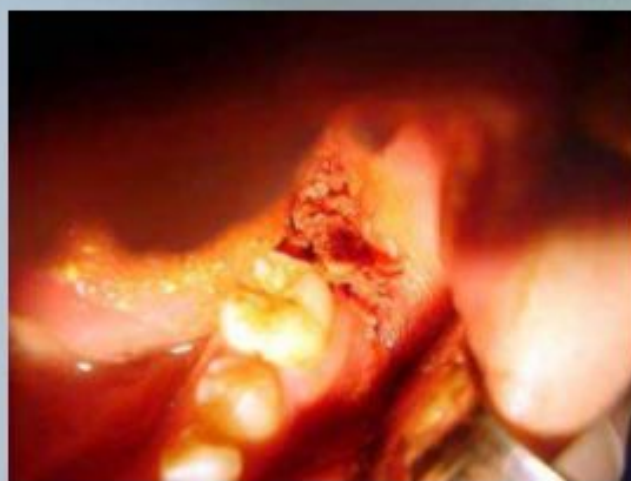
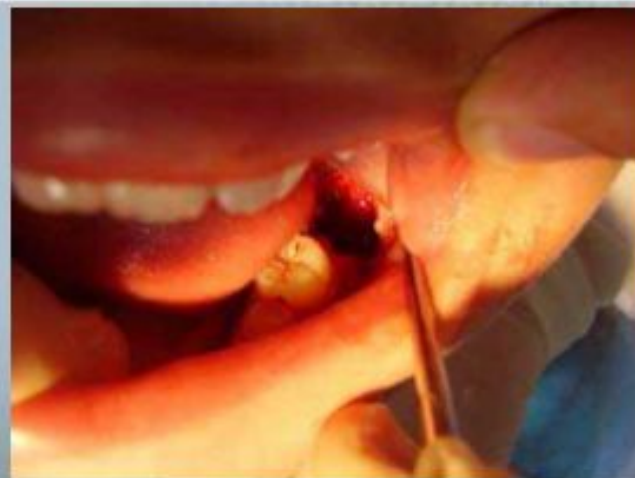
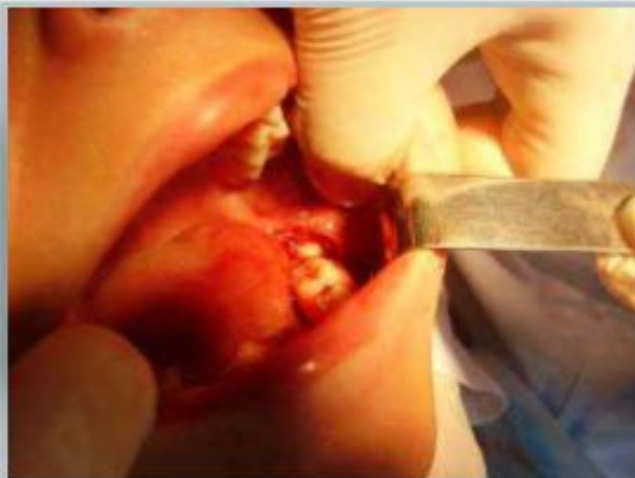
*Отслоение
слизисто-надкостничного
лоскута*



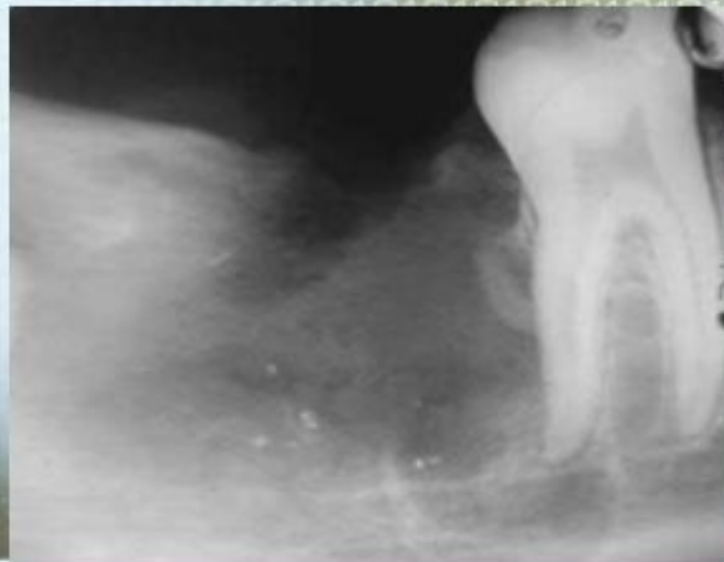
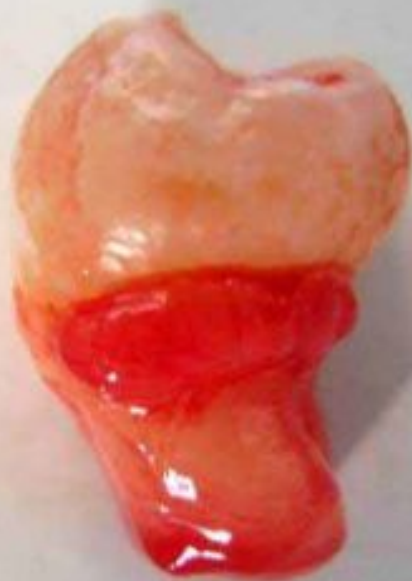*В просвет костного окна
частично выведена
коронка ретенированного
и дистопированного 37 зуба*

*Костная полость, которая
образовалась после удаления 37
зуба
и кистозной оболочки*



Костная полость плотно затампонирована йодоформной турундой

Удаленный 37 зуб



Рентгенологическая картина после лечения

Регенерация кости

Репаративная

Физиологическая

Репаративная регенерация- восстановление участков кости после травмы (в т.ч. после хирургического вмешательства), инициатором которого является повреждение.

Е. Fukada, I. Yassuda (1957): в основе пускового механизма регенерации кости находятся биофизические факторы – эндогенные электрические сигналы.

А. Carlan (1987), R. Marx (1994): пусковой механизм регенерации имеет химическую природу- в его основе лежат изменения кислотно-щелочного баланса в зоне повреждения костных структур.

Первичная стадия остеогенеза:

проходит в костно-мозговых пространствах (эндосте) и остеогенном слое периоста сразу после инициации регенерации.

24-48 часов: гемопоэтическая, фиброзная и жировая ткани в зоне повреждения гибнут; дефект заполняется кровью; в прилежащих тканях – острая воспалительная реакция.

3-10 сутки: пролиферация мелких сосудов и остеогенных клеток с дифференциацией последних в остеобласты → синтез остеоида.

10-25 сутки: минерализация остеоида; остеобласты превращаются в остеоциты.

Вторичная стадия остеогенеза:

7 сутки: в области погибших остеоцитов образуются ниши резорбции.

Остеокласты «разъедают» нежизнеспособные участки трабекул, образующиеся при первичном остеогенезе, а образовавшиеся «пустоты» заполняются капиллярами и остеобластами → формирование новых трабекул.

Через 4-6 недель после травмы образуется грубоволокнистая соединительная ткань, которая под воздействием механической нагрузки резорбируется и замещается костной.

Успех остеопластических операций зависит от:

- техники операции;
- условий макро-микроскопического контроля хирурга за манипуляциями;
- наличия специального инструментария и шовного материала;
- соблюдение принципа атравматичности (обеспечивает максимально возможную жизнеспособность популяции остеогенных клеток и минимальное нарушение кровообращения прилежащей к костному дефекту области, сохраняя факторы роста и способствуя пролиферации и адекватной дифференцировке остеогенных клеток;
- тщательная ревизия костных полостей;
- Размеры костной полости и возраст больного.

Костные полости, заполненные кровяным сгустком, к 4-6 послеоперационным месяцам уменьшаются на 1/3-1/2, а к 12-16 месяцам – на 2/3 своей величины.



Спасибо за внимание

