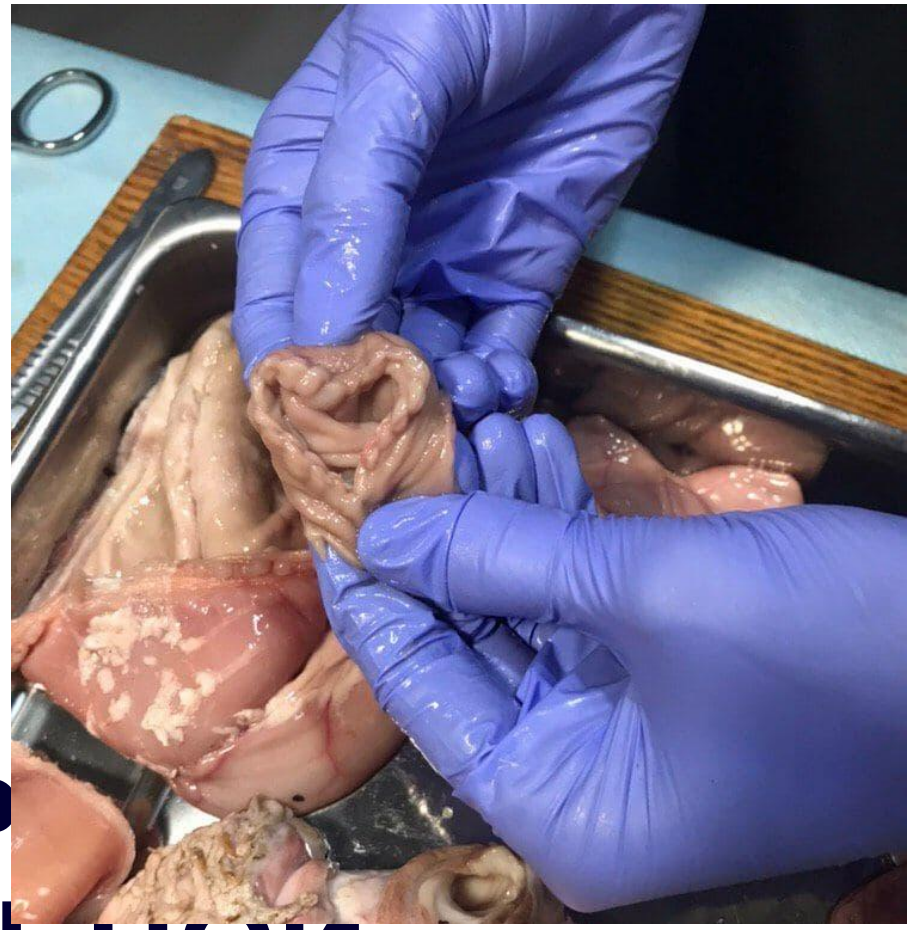

ОСНОВЫ АБДОМИНАЛЬНОЙ ХИРУРГИИ

КИШЕЧНЫЕ ШВЫ

Зачитывающий:

Саталкина Татьяна

АБДОМИНАЛЬНАЯ ХИРУРГИЯ — ЭТО ОПЕРАТИВНЫЕ ВМЕШАТЕЛЬСТВА НА ОРГАНАХ БРЮШНОЙ ПОЛОСТИ

- Плановая
- Экстренная

- Хирургия желудка и двенадцатиперстной кишки
- Хирургия печени и желчных путей - билиарная хирургия
- Хирургия поджелудочной железы
- Хирургия селезенки
- Травма живота
- Герниология
- Колопроктология
- Онкология

ЗАБОЛЕВАНИЯ И ПАТОЛОГИИ

- грыжи передней брюшной стенки;
- язвенная болезнь желудка и ДПК (перфорация, кровотечение, пенетрация);
- калькулезный холецистит;
- аппендицит;
- перитонит;
- ГПОД;
- ЗНО органов брюшной полости;
- кисты селезенки;
- разрывы селезенки;
- дивертикулит, болезнь Крона;
- травмы органов брюшной полости;
- острая кишечная непроходимость.

АНАТОМИЯ БРЮШНОЙ ПОЛОСТИ

ABDOMEN

Диафрагма → *Малый таз*

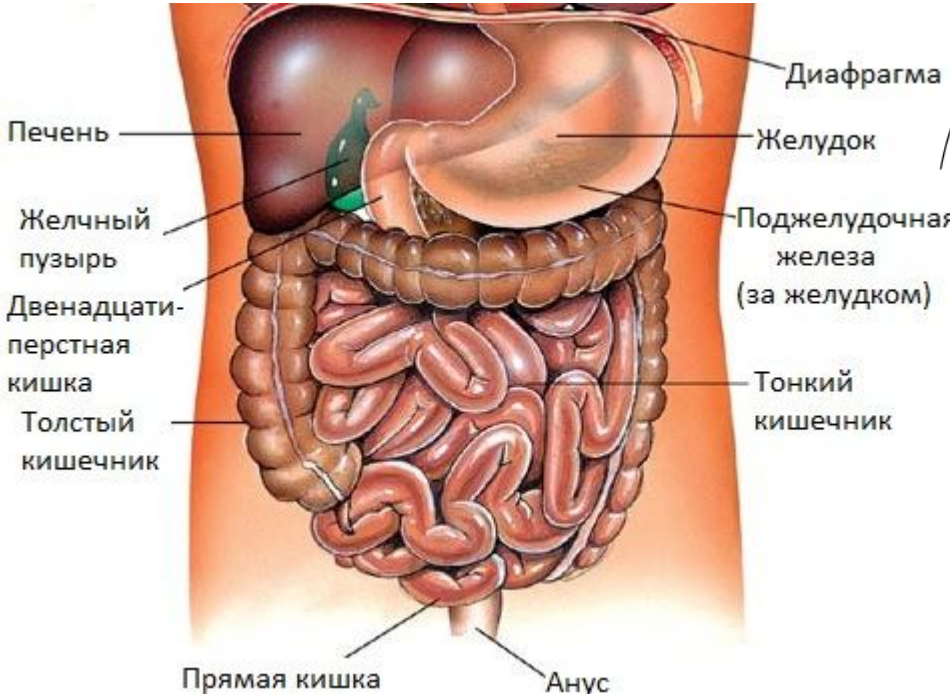

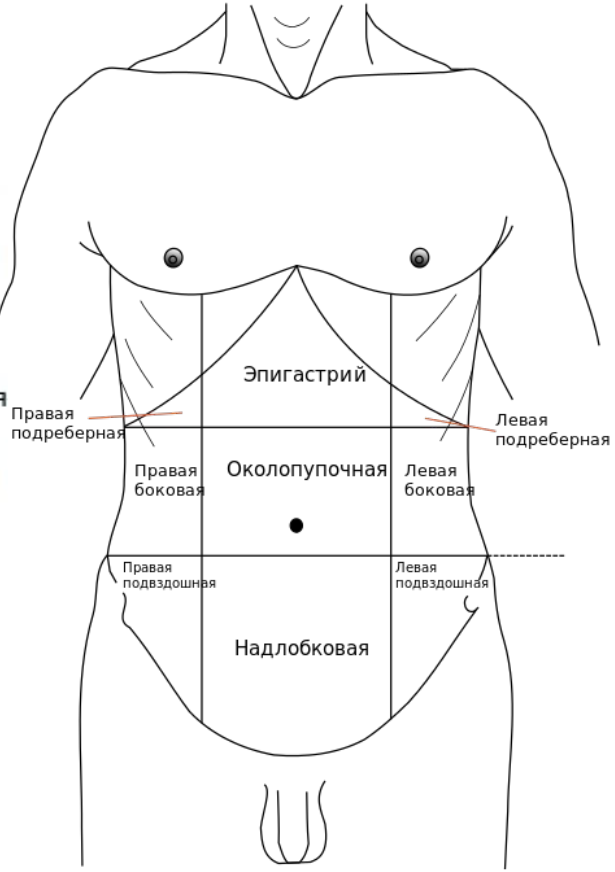

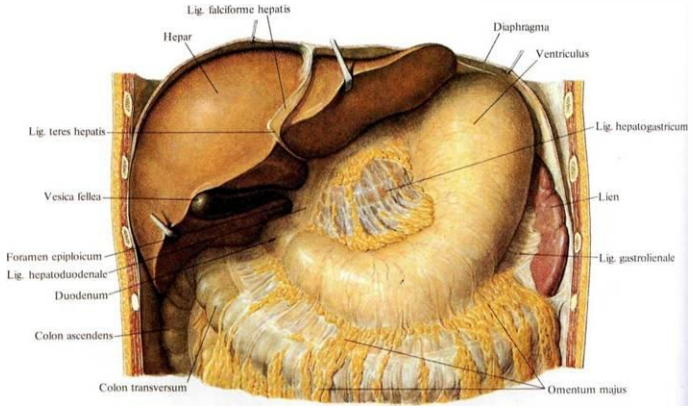

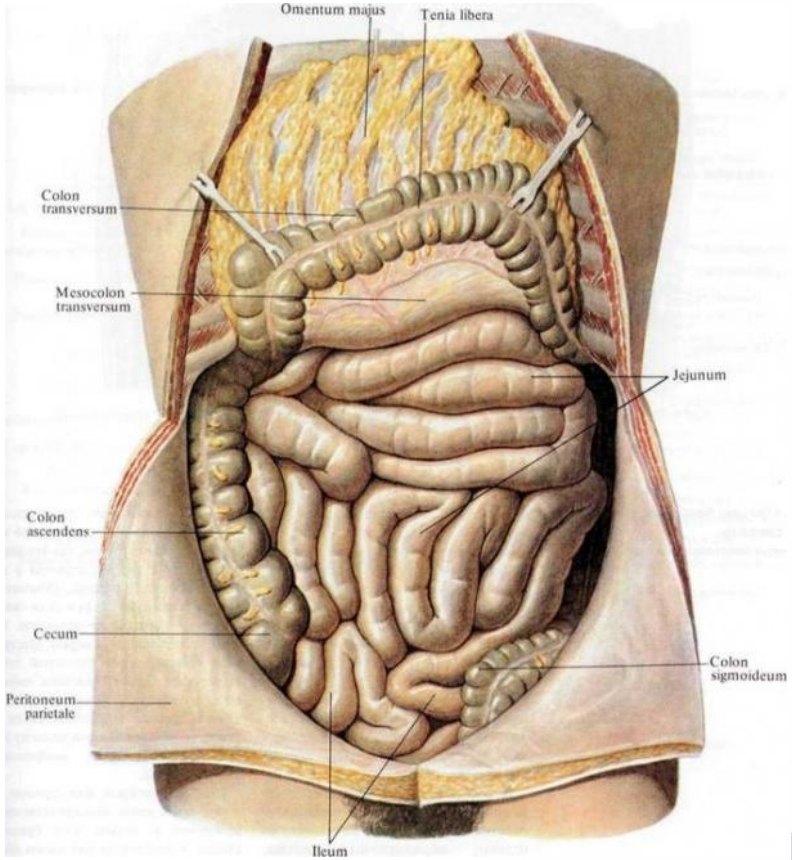

PERITONEUM

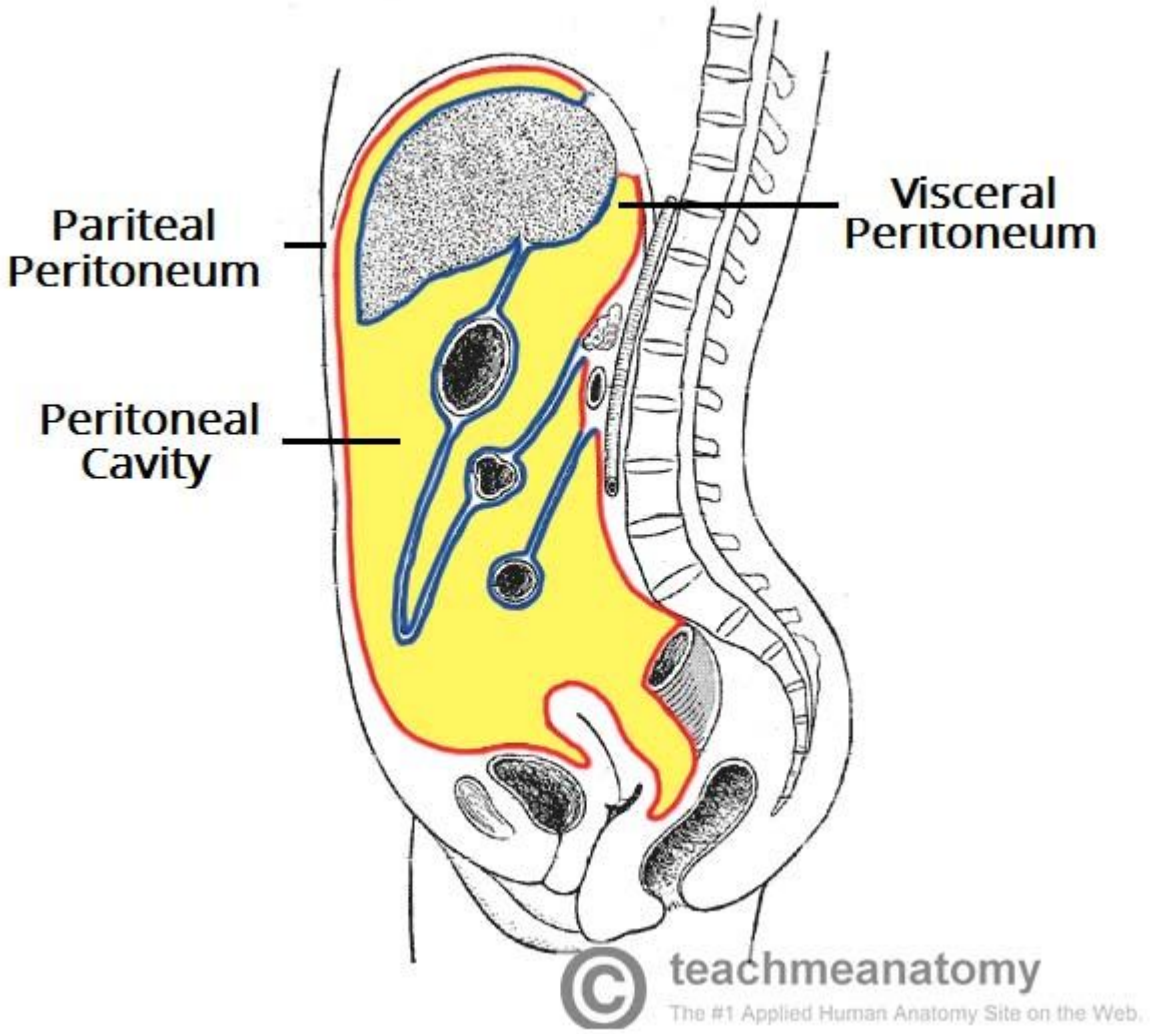
Pariteal
Peritoneum
Peritoneal
Cavity
Visceral
Peritoneum
teachmeanatomy
The #1 Applied Human Anatomy Site on the Web.

ПЕРЕДНЯЯ БРЮШНАЯ СТЕНКА



ПЕРЕДНЯЯ БРЮШНАЯ СТЕНКА

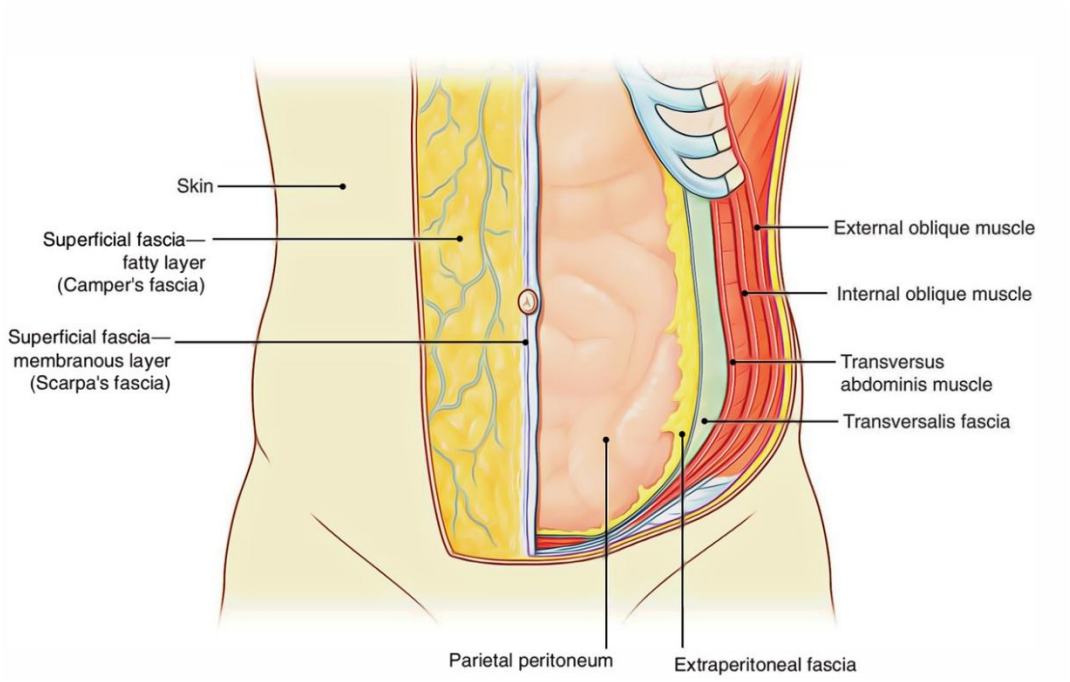

Слои:

1. Кожа
2. Подкожная жировая клетчатка
3. Поверхностная фасция
4. Собственная фасция наружной косой мышцы живота
5. Мышцы переднебоковой стенки живота:
   - Наружная косая мышца живота
   - Внутренняя косая мышца живота
   - Поперечная мышца живота
   - Прямая мышца живота
6. Поперечная фасция (часть внутрибрюшной фасции)
7. Подсерозная основа
8. Пристеночная брюшина

Слои передней брюшной стенки:

1. Кожа
2. Подкожно-жировая клетчатка
3. Собственные фасции наружных косые мышц живота
4. Наружные косые мышцы
5. Внутренние косые мышцы + их фасции
6. Поперечные мышцы живота + их фасции
7. Поперечная фасция (fascia transversalis).
8. Пристеночная брюшина (peritoneum parietale)

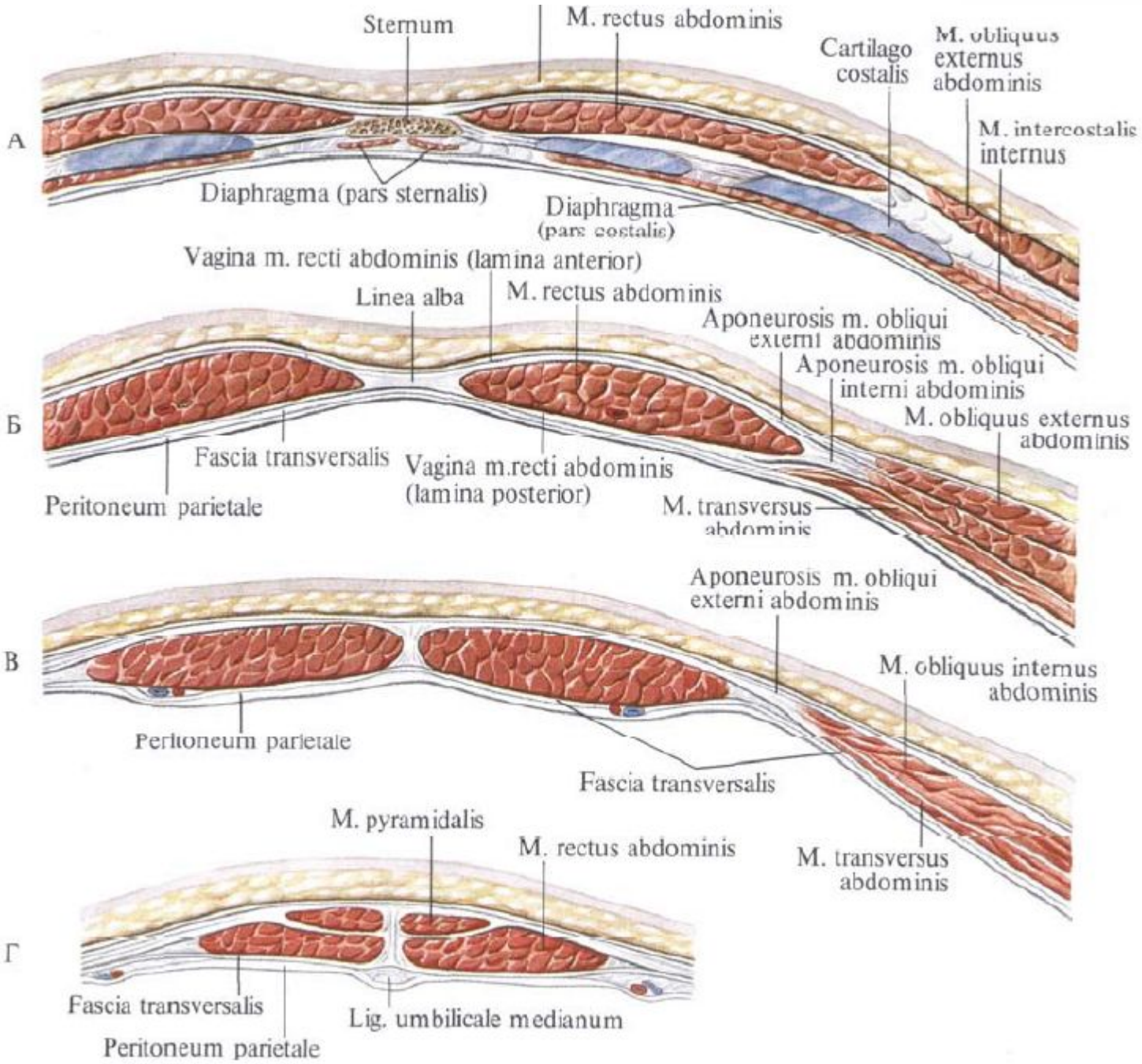

Строение передней брюшной стенки на уровне пупка

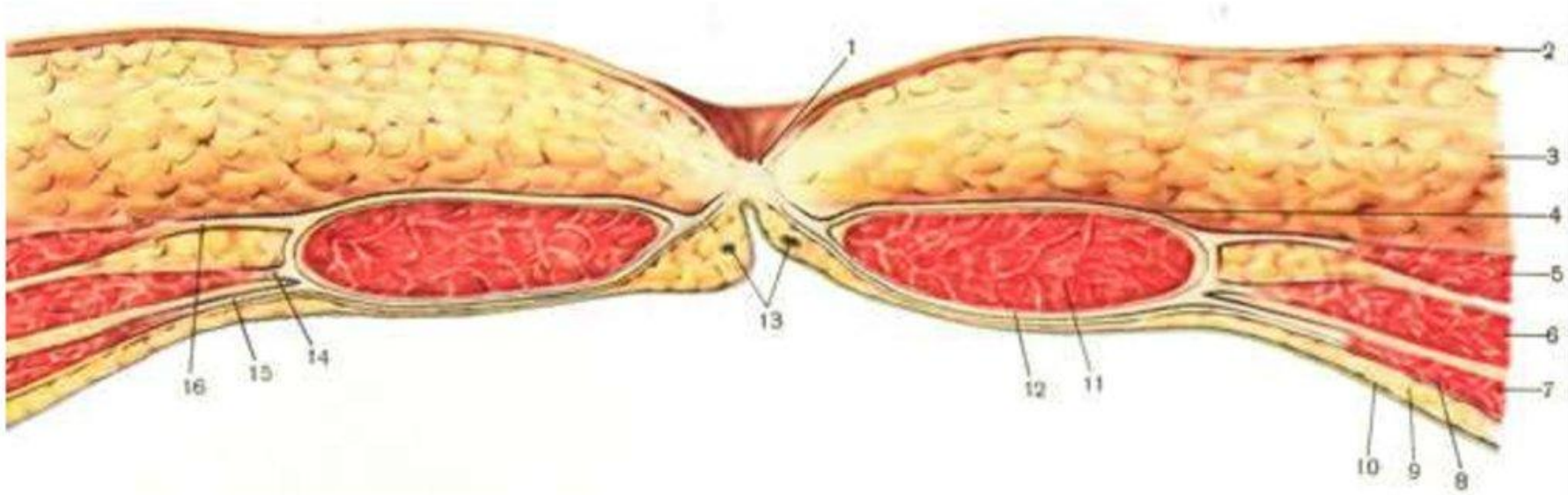

1 – пупок; 2 – кожа; 3 – подкожная жировая клетчатка; 4 – передняя стенка влагалища m. recti abdominis; 5 – m. obliquus externus abdominis; 6 – m. obliquus internus abdominis; 7 – m. transversus abdominis; 8 – fascia transversalis; 9 – предбрюшинная клетчатка; 10 – париетальная брюшина; 11 – m.rectus abdominis; 12 – задняя стенка влагалища m. recti abdominis; 13 – vv. parumbilicales; 14 – апоневроз m. obliqui interni abdominis; 15 – апоневроз m. transversi abdominis; 16 – апоневроз m. obliqui externi abdominis.

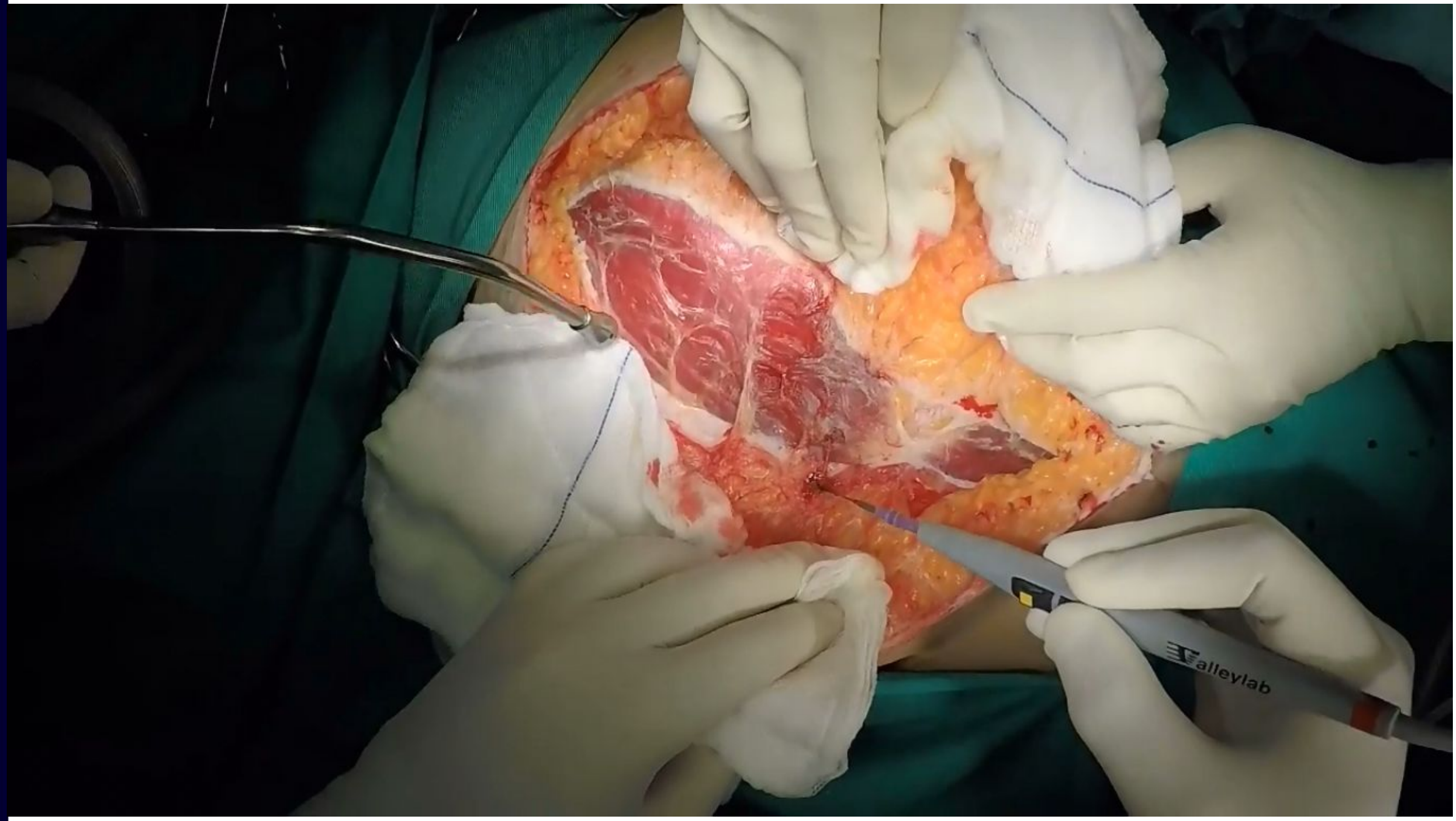
alleylab

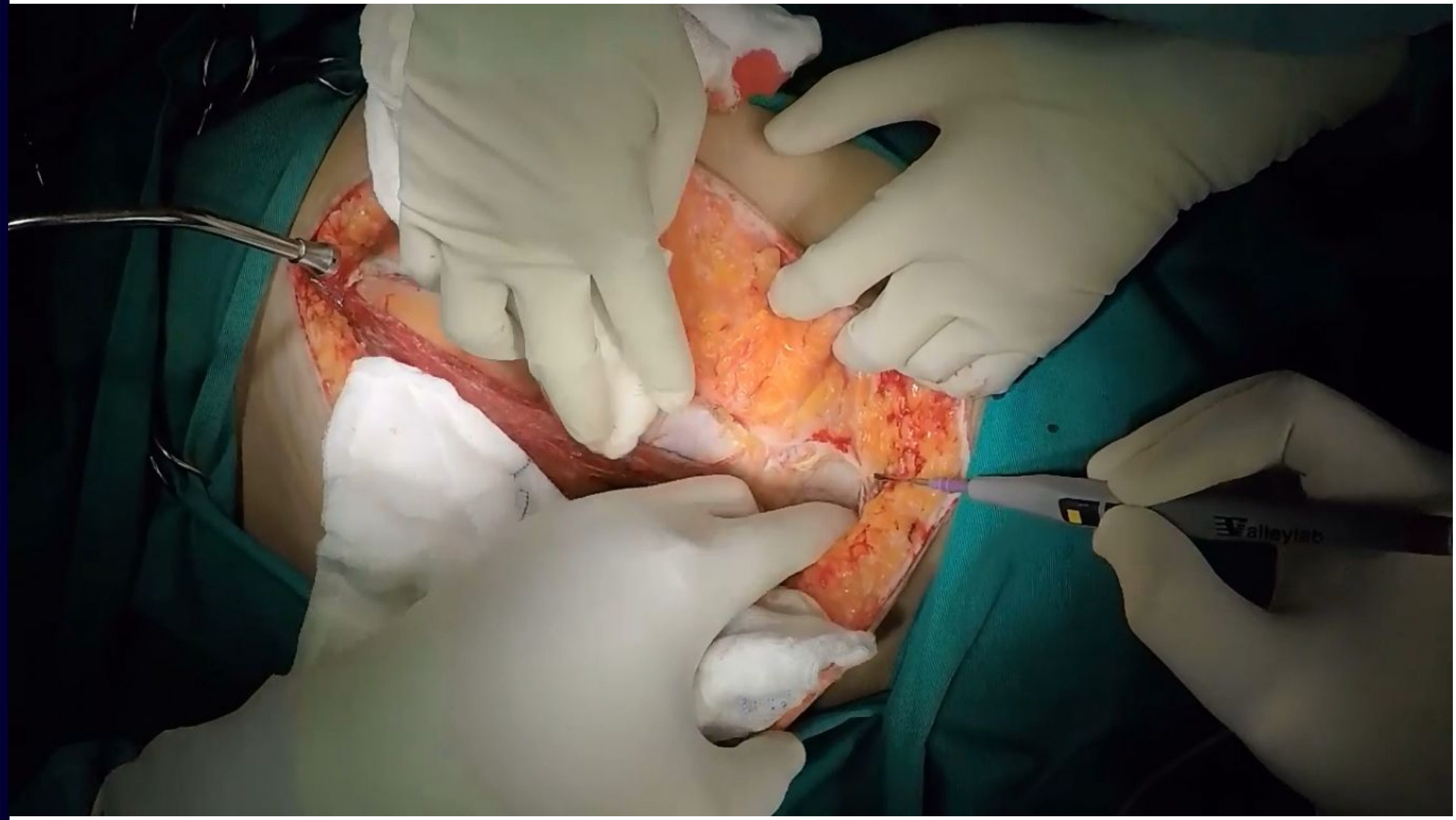
alleylab

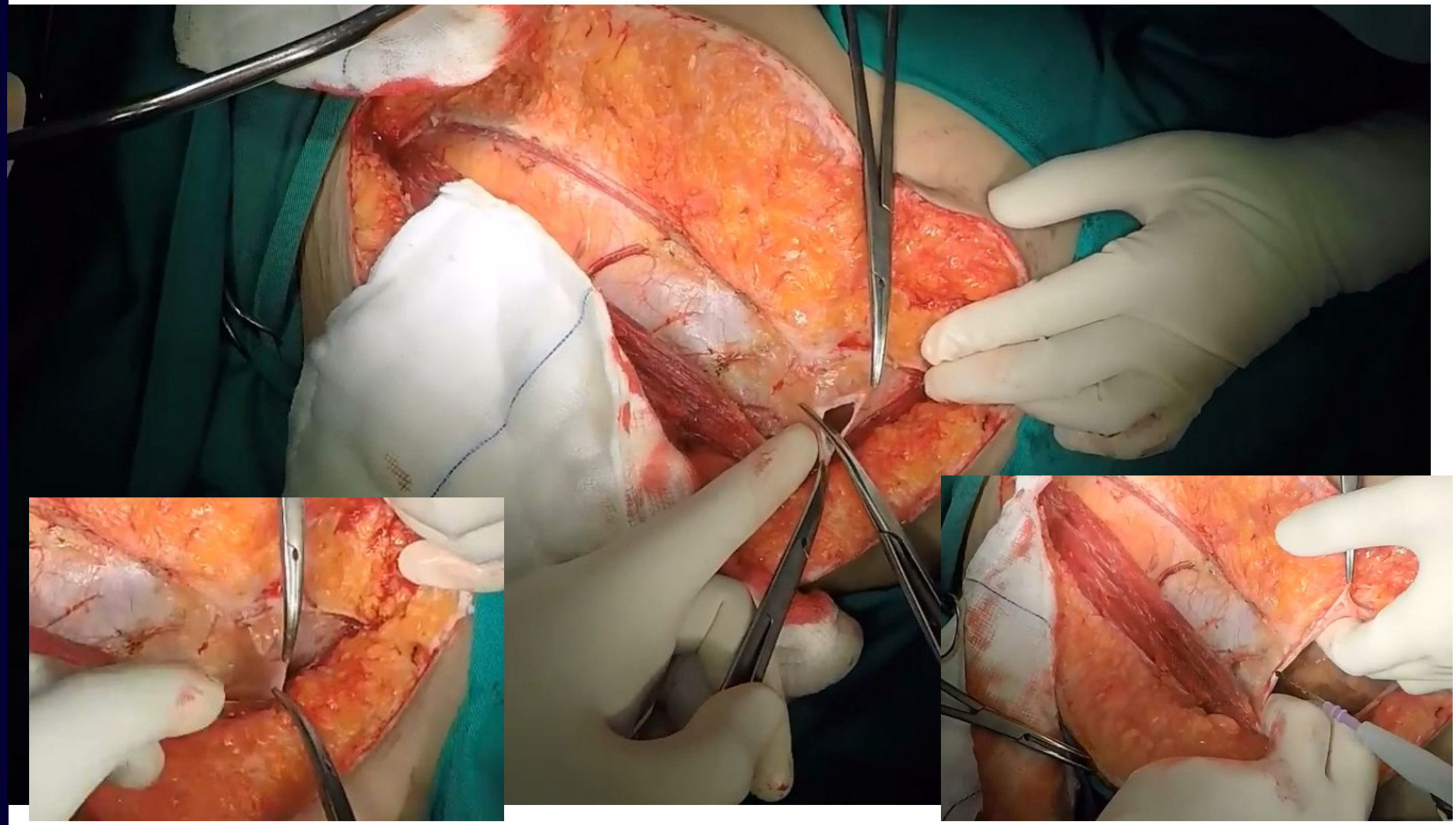

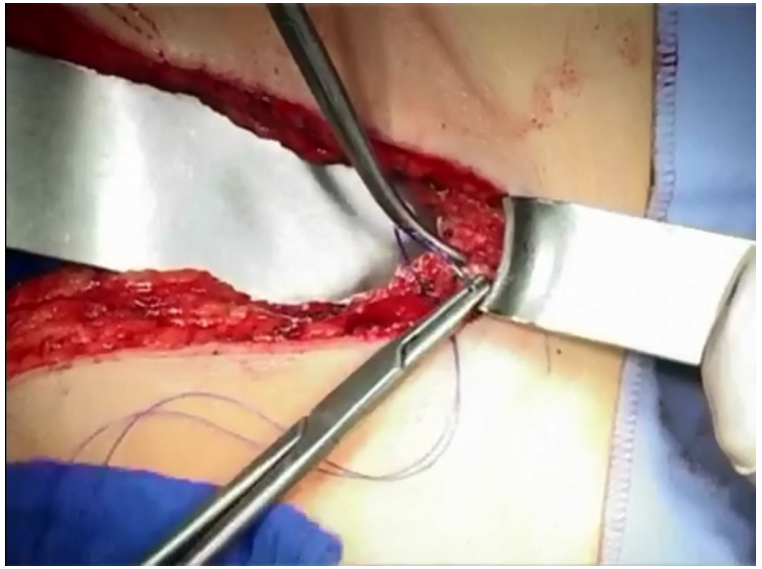

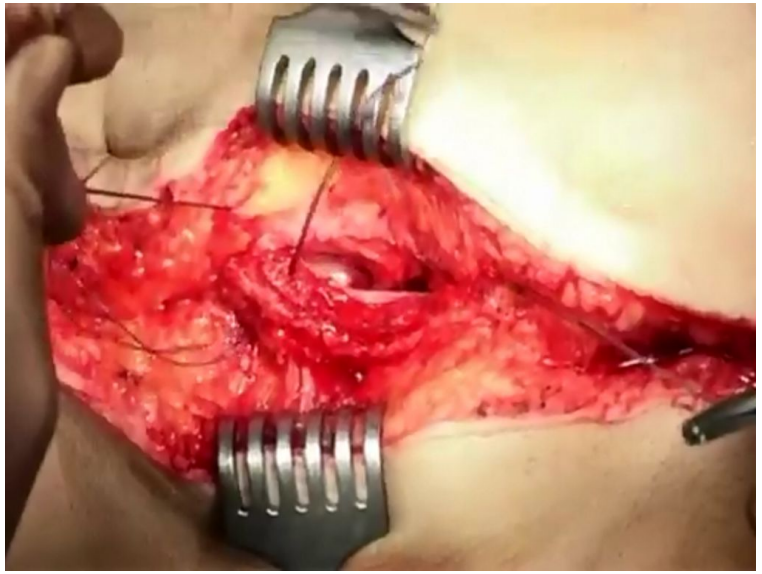

Кишечный шов – собирательное понятие, подразумевающее ушивание ран и дефектов брюшной части пищевода, желудка, тонкой и толстой кишки.

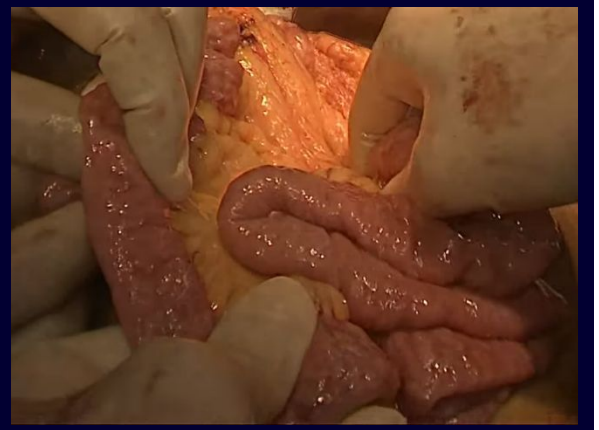

СТРОЕНИЕ ТОНКОЙ КИШКИ

СЛОИ И ФУТЛЯРНОСТЬ

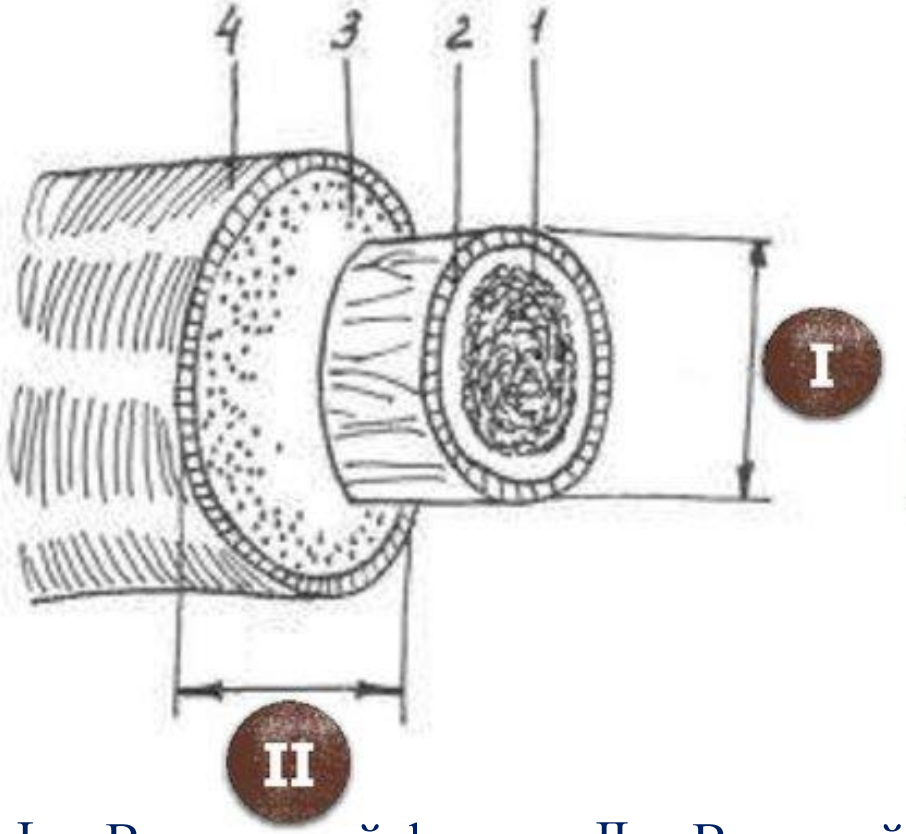

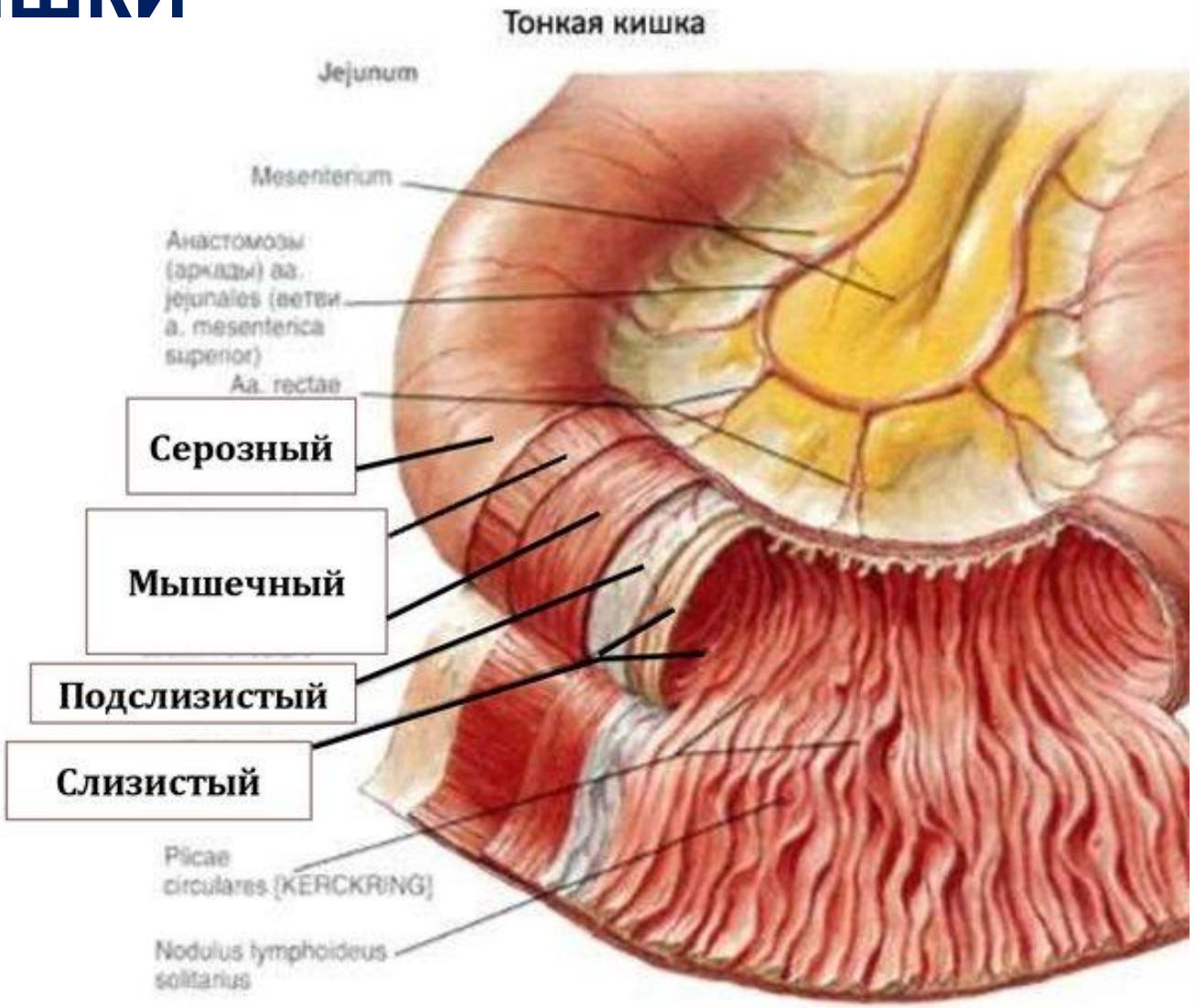

I – Внутренний футляр; II – Внешний футляр.

Слои: 1 – слизистый; 2 – Подслизистый; 3 – Мышечный; 4 – Серозный.

Свойства кишечных оболочек:

1. **Серозная** – Поверхности прочно склеиваются через 12-14 часов, срастаются через 1-2 суток. Обеспечивает герметичность кишечного шва (шаг шва не больше 2,5 мм).
2. **Мышечная** – гладкие мышцы придают эластичность линии швов.
3. **Подслизистая** – соединение подслизистой оболочки обеспечивают механическую прочность и хорошую васкуляризацию шва.
4. **Слизистая** – скрепление краёв слизистой оболочки обеспечивает надежный гемостаз и хорошую адаптацию краёв раны.

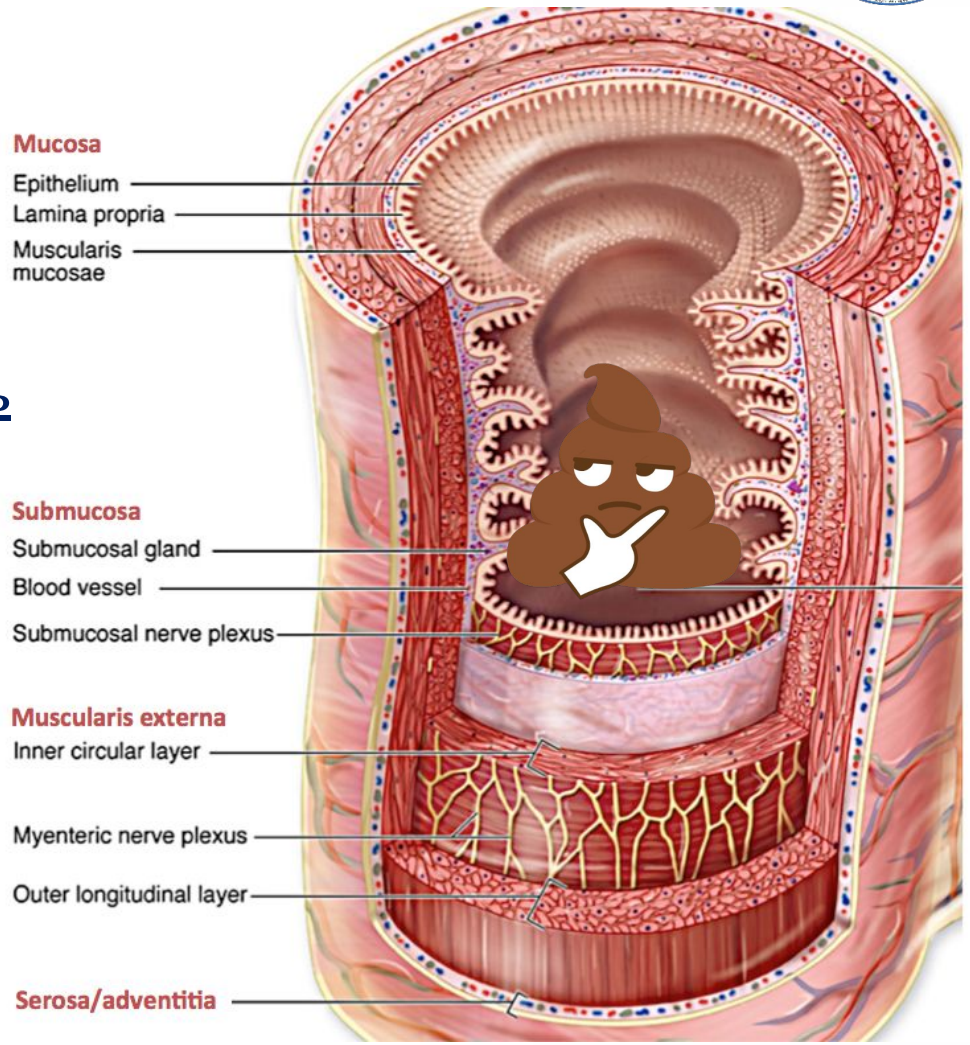

Требования, предъявляемые к кишечному шву:

1. Герметичность;
2. Гемостатические свойства без значительного нарушения васкуляризации линии кишечного шва;
3. Учет футлярного принципа;
4. Прочность;
5. Соблюдение асептики и минимального травмирования тканей;
6. Четкая адаптация одноименных слоев;
7. Отсутствие стеноза просвета полого органа;
8. Кишечный шов не должен препятствовать перистальтике.

ШОВНЫЙ МАТЕРИАЛ

Синтетические рассасывающиеся шовные материалы: поли- и монофиламентные

- Полисорб (Polysorb)
- Дексон (Dexon, Dexon II, Dexon "5")
- Викрил (Vicryl)
- ПДС, ПДСII (PDS, PDSII)
- Биосин (Biosyn)
- Максон (Maxon, Maxon CV)
- Полипропилен (Surgipro, Prolen, Premilene, Surgilene)

- ТОЛЬКО АТРАВМАТИЧНЫЙ МАТЕРИАЛ
- Колющие иглы
- 2/0, 3/0, 4/0, 5/0, 6/0

ОПЕРАТИВНЫЕ ДОСТУПЫ

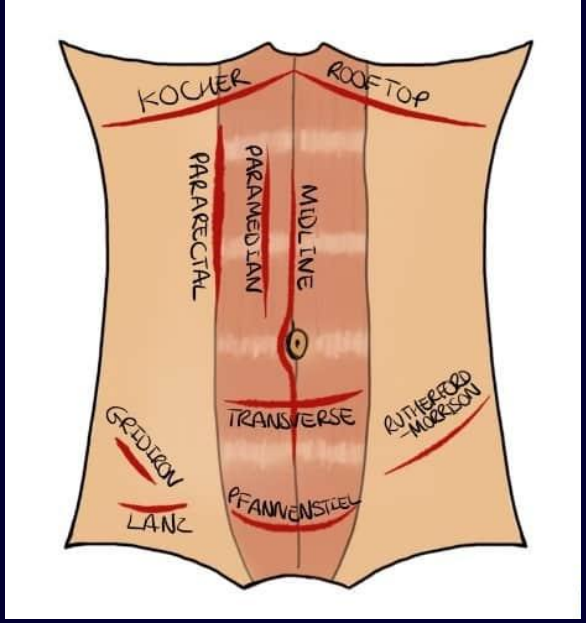

ПРОДОЛЬНАЯ ЛАПАРОТОМИЯ

Лапаротомия - способ хирургического доступа путем вскрытия брюшной полости

1– срединная

2 – трансректальная

3 – параректальная

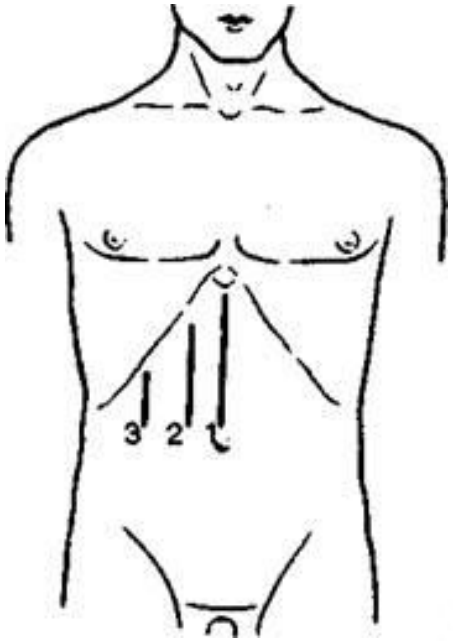

верхнесрединная

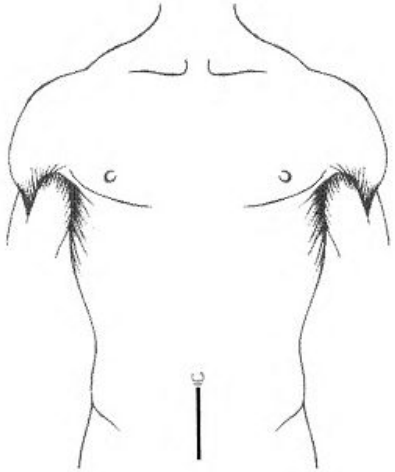

нижнесрединная

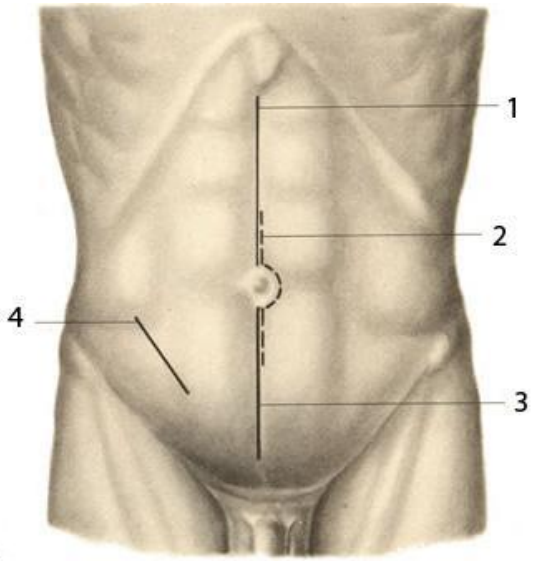

средне-срединная

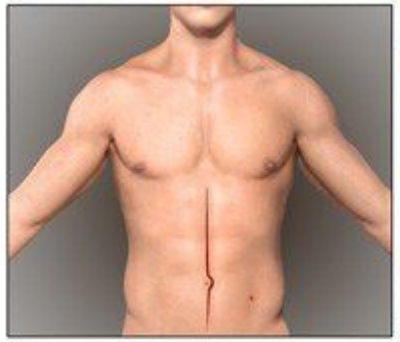

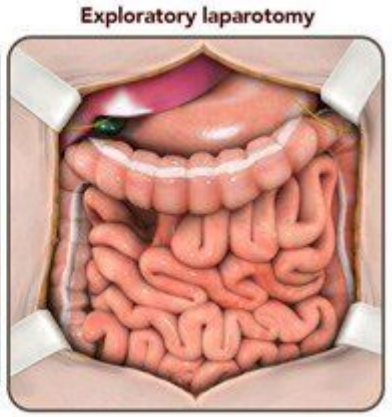

КОСАЯ ЛАПАРОТОМИЯ

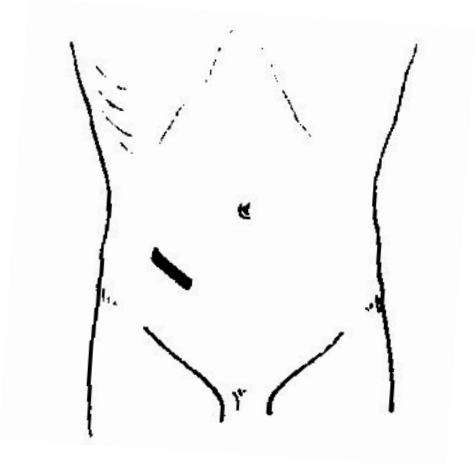

доступ Волковича-
Дьяконова- Мак-Бурнея

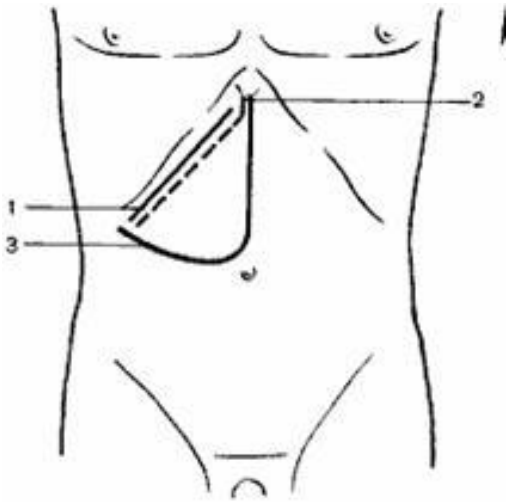

1- Курвуазье-Кохера
2- Федорова
3- Рио- Бранко

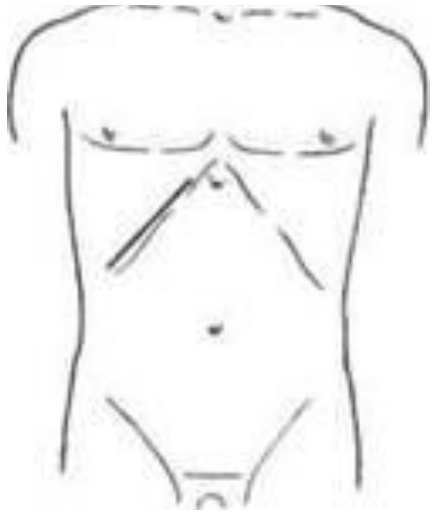

Шпренгеля

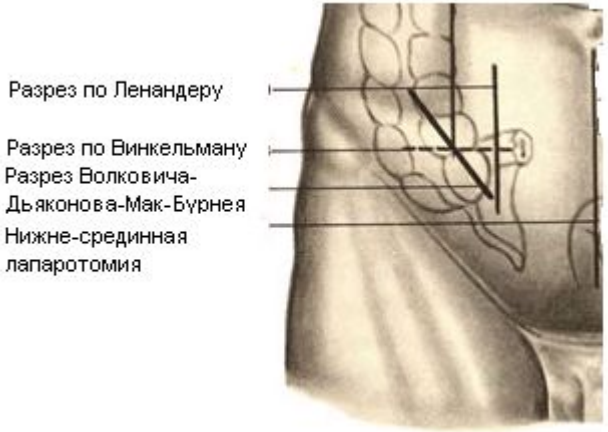

ПОПЕРЕЧНАЯ ЛАПАРОТОМИЯ

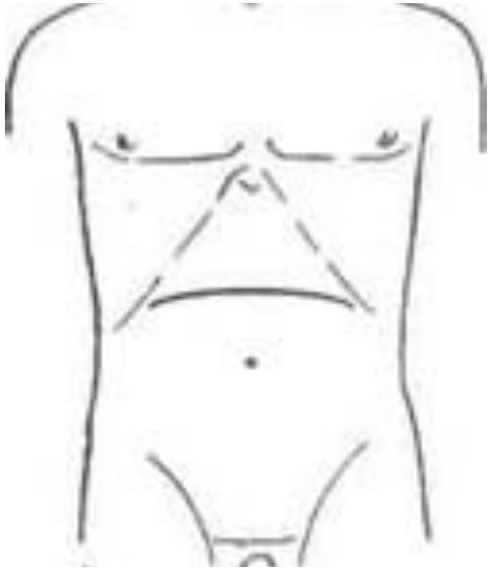

верхняя поперечная
лапаротомия по Шпренгелю

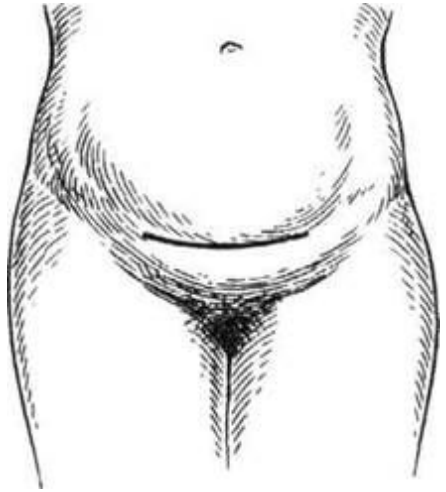

нижняя поперечная лапаротомия
по Пфанненштилю

КОМБИНИРОВАННЫЕ ЛАПАРОТОМИИ

Торакофреноабдоминальные доступы

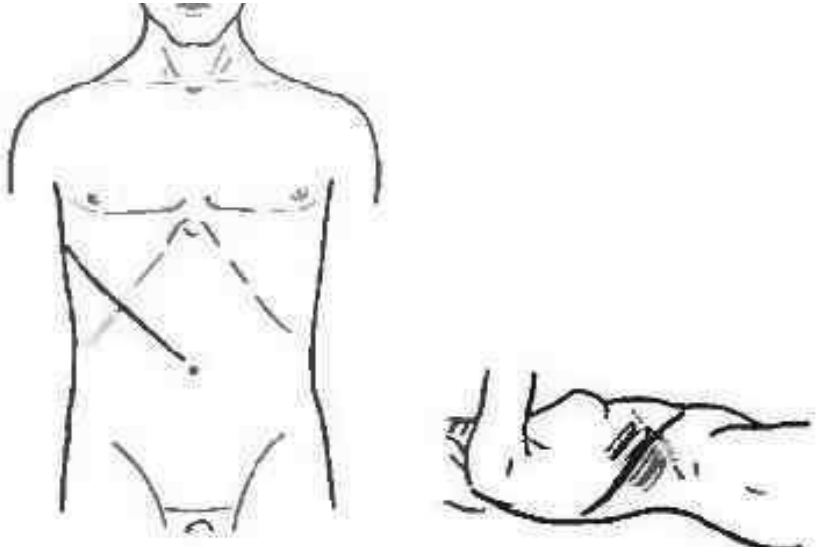

Куино

ВИДЫ КИШЕЧНЫХ ШВОВ

Le classification:

По глубине захвата ткани:

1. Серозно-серозный;
2. Серозно-мышечный;
3. Серозно-мышечно-подслизистый;
4. Сквозной.

По приближенности к краю раны:

1. Краевые;
   1) Однофутлярные;
   2) Двухфутлярные;
2. Прикраевые;
3. Комбинированные.

По способу наложения:

1. Ручной;
2. Механический.

По прошиванию слизистой оболочки:

1. Чистые;
2. Грязные.

По количеству рядов:

1. Однорядные;
2. Двухрядные;
3. Многорядные.

1. Однорядный серо-серозный (серозно-мышечный) шов Ламбера

- Прикраевой шов;
- Не обладает гемостатическими свойствами;
- Непрочен на первых порах;
- Не обеспечивает нормальной адаптации подслизистой и слизистой оболочек.

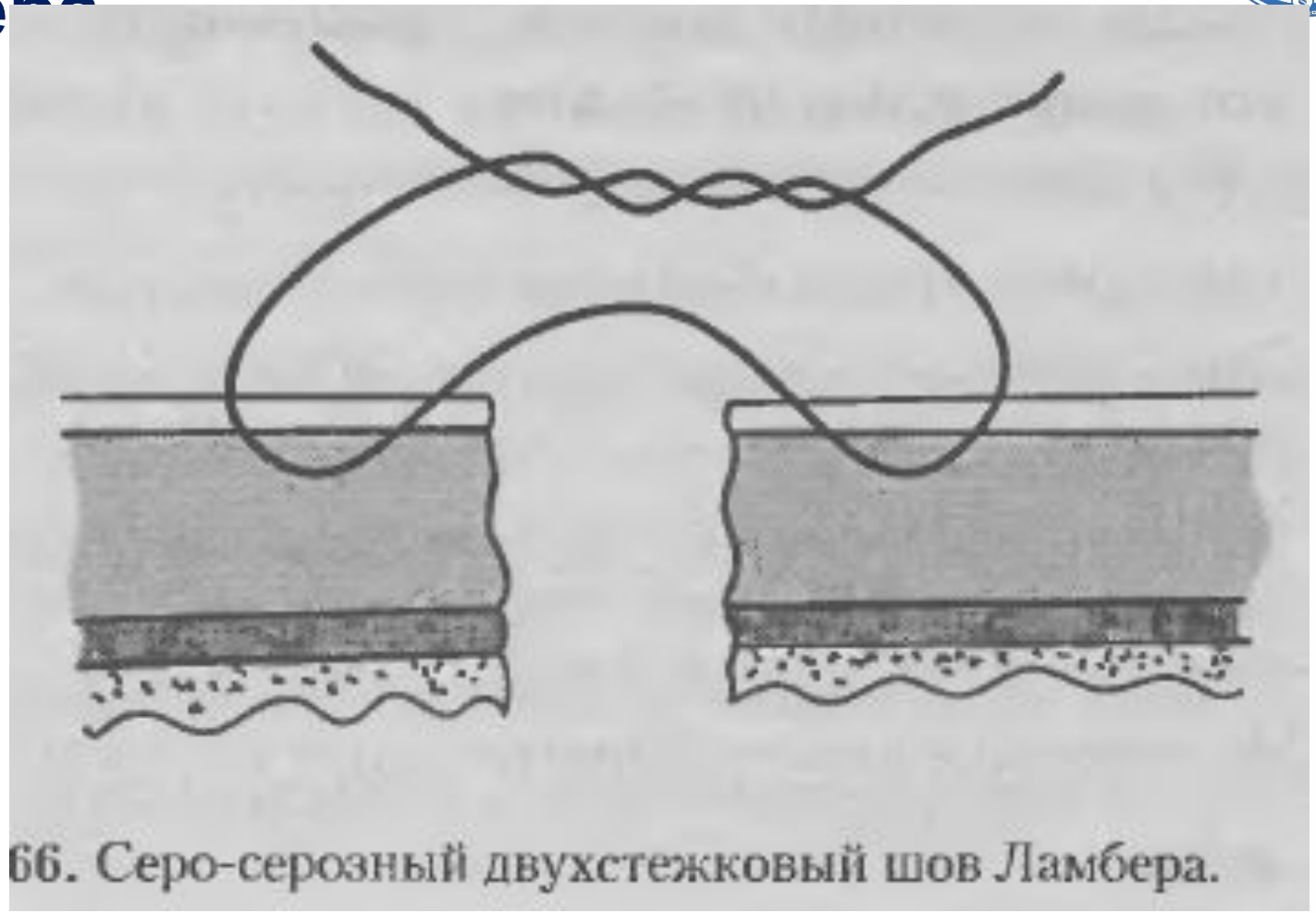

66. Серо-серозный двухстежковый шов Ламбера.

Используется только в комбинации с другими швами!

2. Краевые серозно-мышечные швы

Шов Матешука

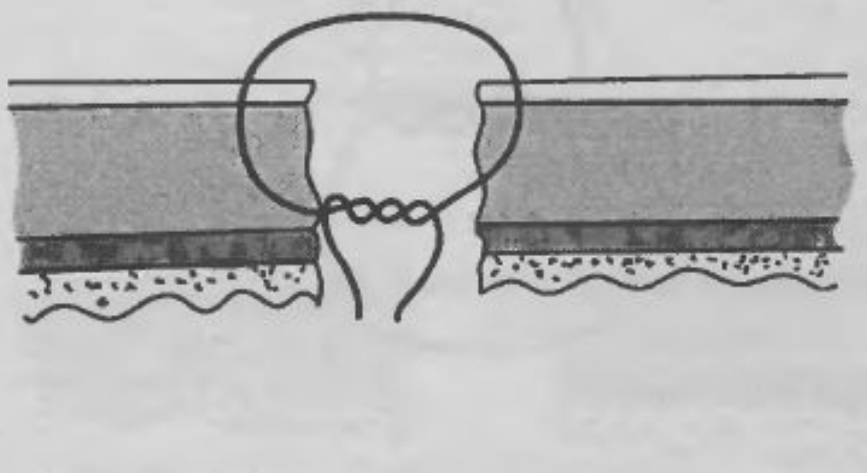

Рис. 67. Краевой серозно-мышечный шов Матешука.

+ Прочность, хорошая адаптация и соблюдение футлярности;
+ Предотвращает возможность появления «тканевого вала»;
+ препятствует сужению просвета органа.
- Высокая проницаемость для микрофлоры;
- Выраженное инфицирование тканей благодаря фитильности;
- Высокая вероятность заживления вторичным натяжением.

ОДНОЗНАЧНО НЕ ТВОЙ БРО.

Шов Бира

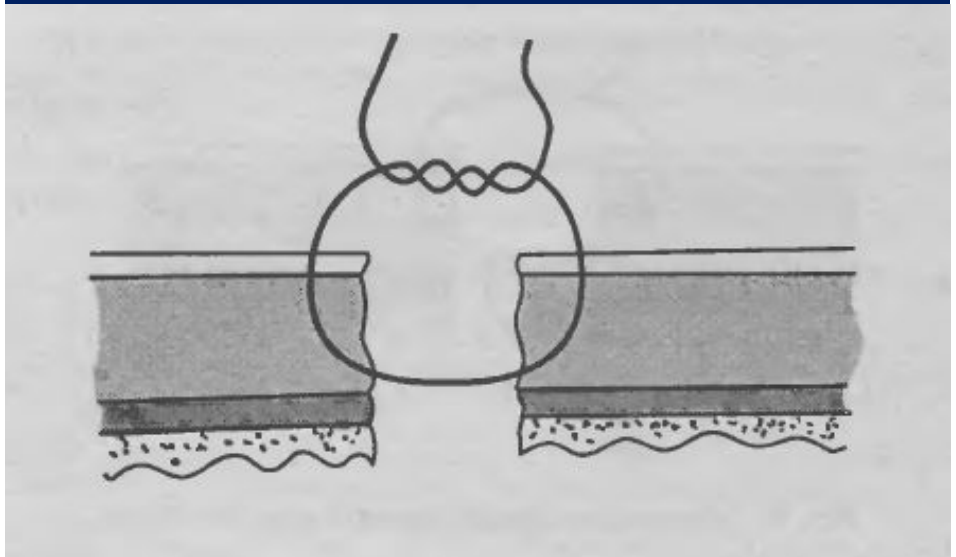

Рис. 68. Однорядный краевой серозно-мышечный шов Бира.

+ Те же преимущества, что и у шва Матешука;
- Недостаточные гемостатические св-ва;
- Сложность обеспечения полной адаптации слоев;
- Относительная трудоемкость.

Двухрядный комбинированный узловой шов Черни

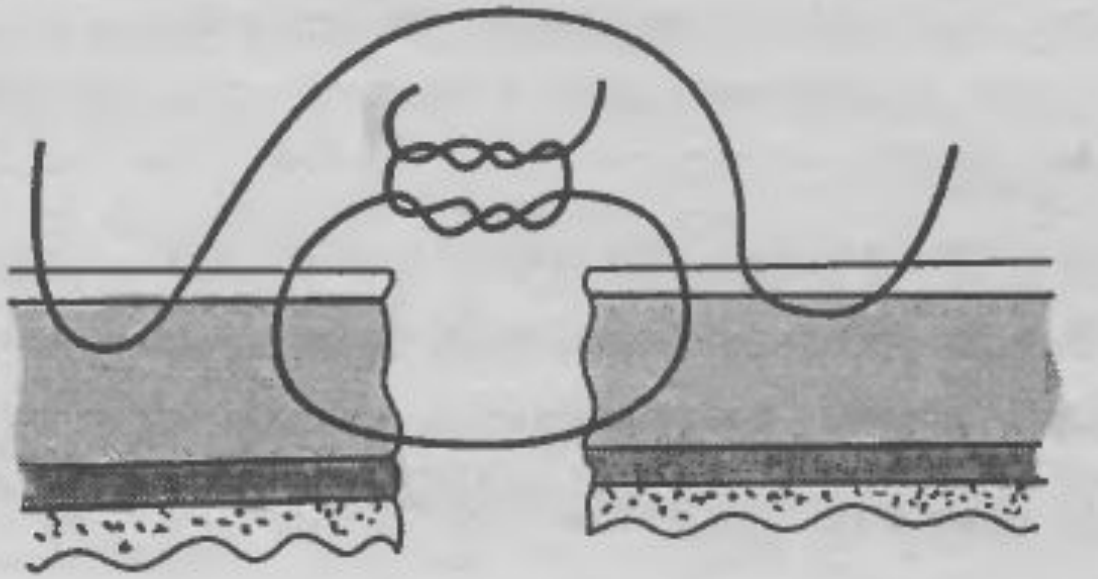

Рис. 69. Двухрядный комбинированный серозно-мышечный узловой шов Черни.

+ Прочность, хорошая адаптация и соблюдение футлярности;
+ Предотвращает возможность появления «тканевого вала»;
+ препятствует сужению просвета органа.
- Недостаточные гемостатические св-ва;
- Сложность обеспечения полной адаптации слоев;
- Относительная трудоемкость.

3. Серозно-мышечно-подслизистые краевые швы

Шов Пирогова

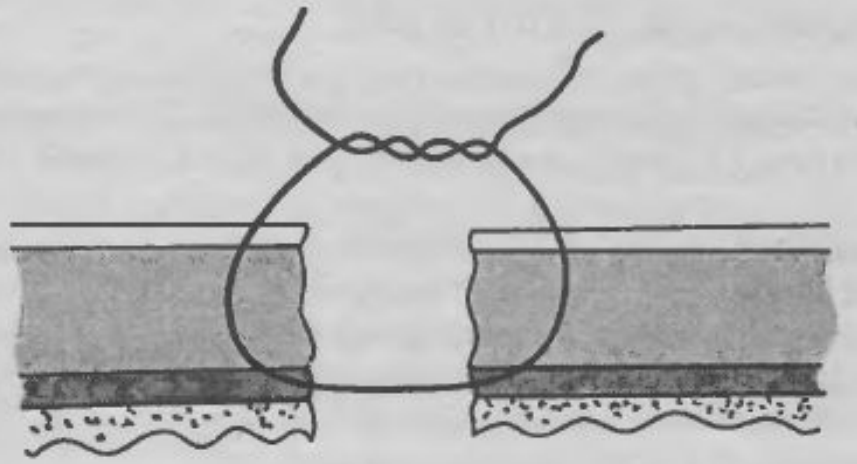

Рис. 70. Кишечный шов Пирогова.

+ Большая прочность, хорошая адаптация;
+ Полный гемостаз;
+ Отсутствие ригидности, инфицирования вдоль линии шва;
+ Быстрое заживление первичным натяжением.
- Возможность образования спаек;
- Вероятность распространения воспаления по другим слоям; органа при наличии фитильности нити;
- Возможно частичное отторжение швов;
- Большая частота несостоятельности (1-19%).

Шов Кирпатовского

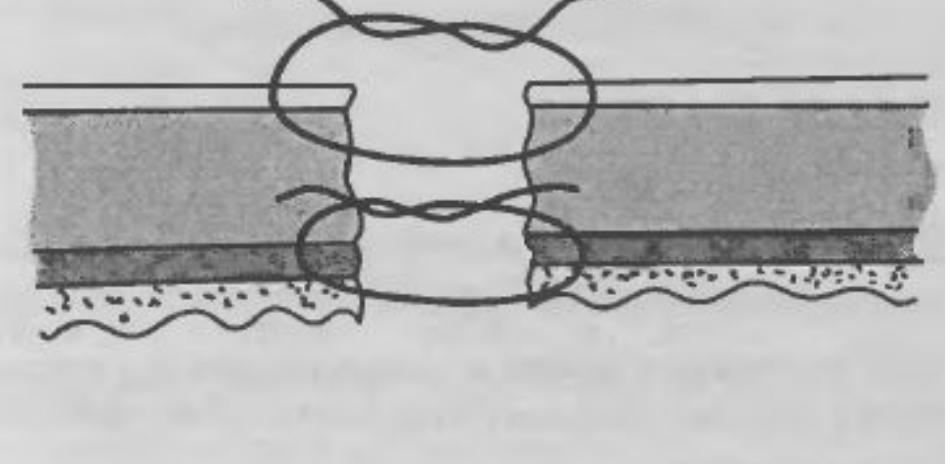

Рис. 71. Кишечный шов Кирпатовского.

+ Те же, что и у шва Пирогова.
- Образование «тканевого вала» в зоне анастомоза, суживающего его просвет;
- Повышенная ригидность линии шва;
- Проявление фитильности шовного материала;
- Увеличение размеров послеоперационного рубца.

4. Комбинированные двухрядные швы

Шов Альберта

Рис. 72. Кишечный шов Альберта.

+ Надежность, прочность, хороший гемостаз;
+ Герметичность, асептичность;
+ относительная простота наложения.
- Возможность выраженного воспаления по линии шва;
- Замедление регенерации тканей, массивный «тканевый вал» в зоне шва;
- Вторичное заживление с формированием некрозов;
- Пролабирование слизистой оболочки;
- Вероятность развития спаечного процесса.

Шов Тупе

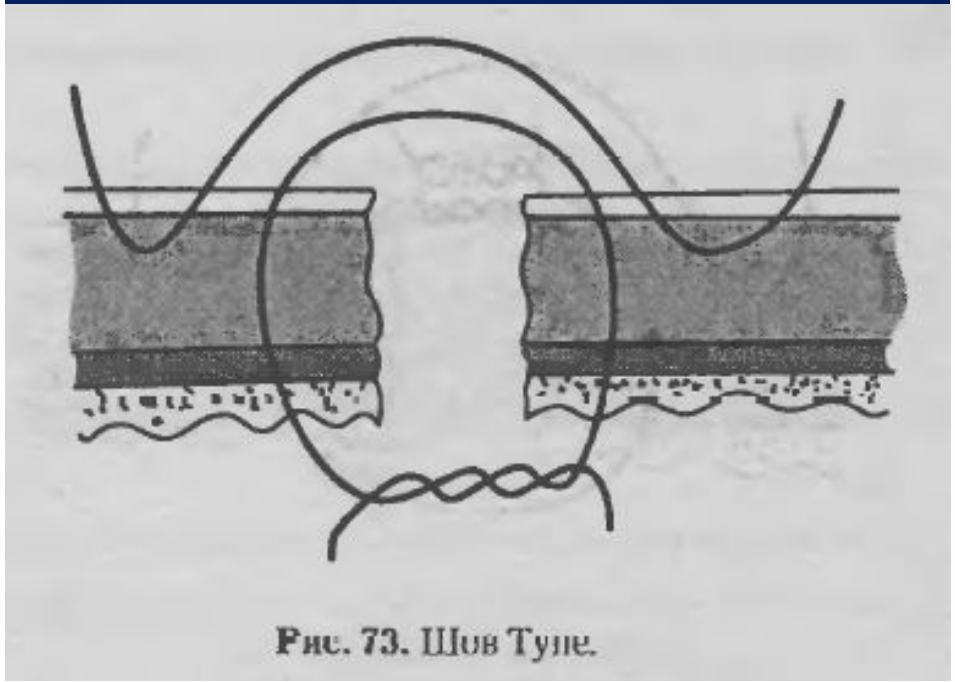

Рис. 73. Шов Тупе.

- Более сложный вариант шва Альберта.

Комбинированный двухрядный шов Шмидена (вворачивающий)

Рис. 74. Шов Шмидена.

+ Все положительные свойства шва Альберта;
+ Быстрота наложения.
- Плохая адаптация слоев кишечной стенки за счёт гофрирования тканей.

- **Обвивной шов** непрерывный сквозной

- **Обвивной шов с захлестом**

(Мультановского - Ревердена)

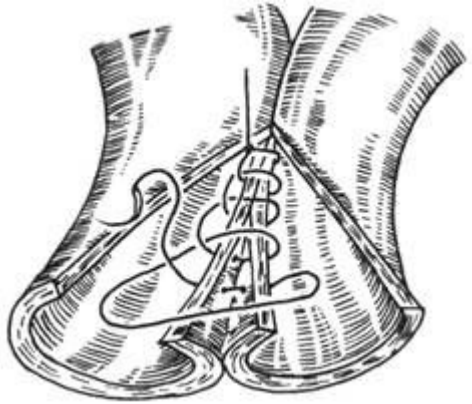

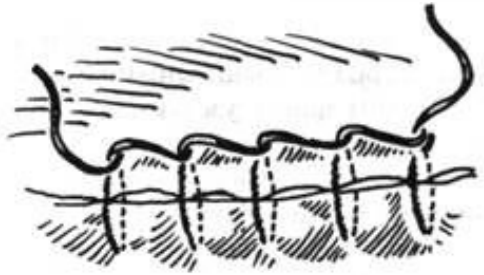

- **Шов Шмидена** вворачивающий

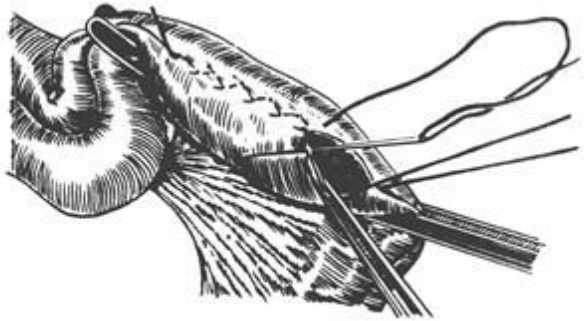

- **Шов Коннеля** П-образный вворачивающий

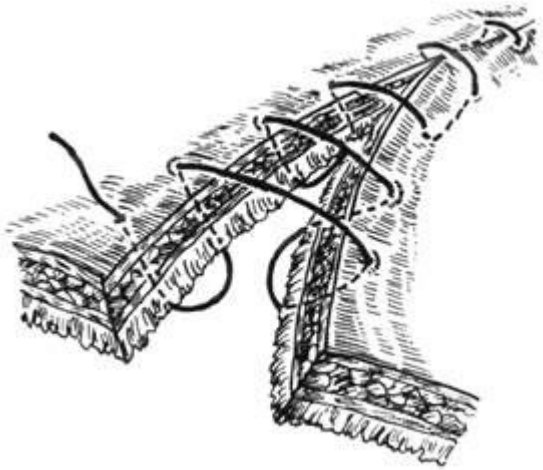

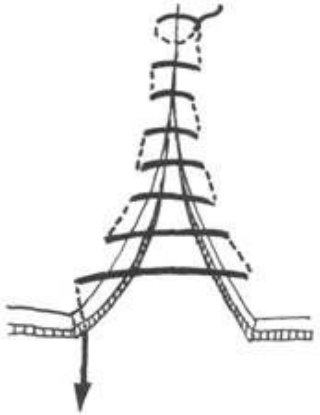

5. Трехрядные швы

Варианты:

1. Краевой шов через все слои + серозно-мышечный + серозно-мышечный;
2. Краевой шов через края слизистой + два ряда серозно-мышечных

1

2

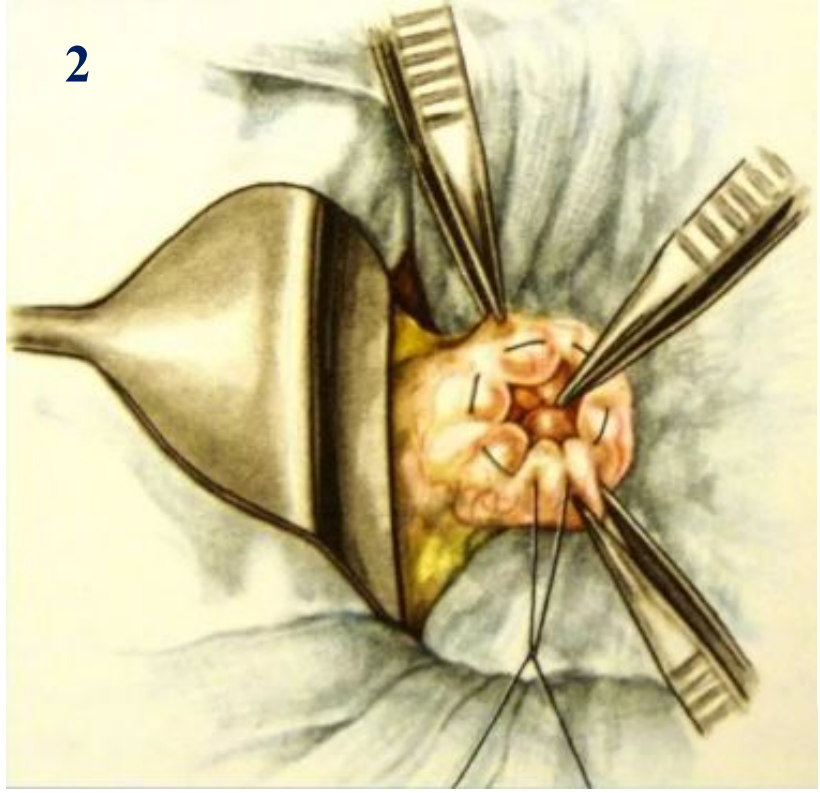

3

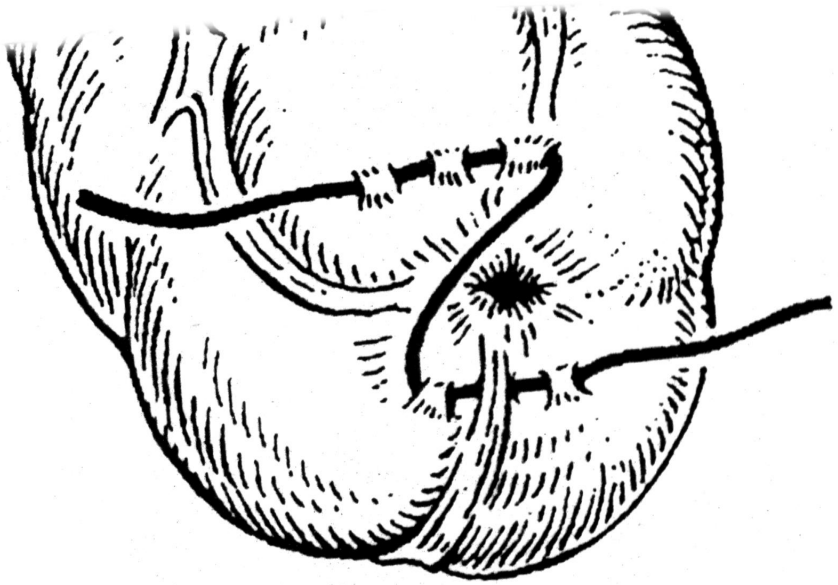

Ушивание культи кишки трёхрядным швом.

1 – Обвивной сквозной шов

2 – киссетный серозно-мышечный шов

3 – Z-образный киссетный серозно-мышечный шов

Плоскостные серозно-мышечные швы

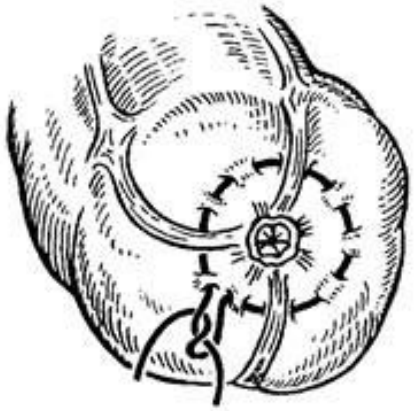

кисетный

полукисетный

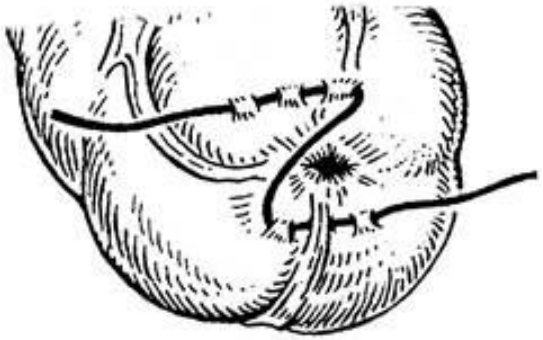

Z-образный

4 ЭТАП- ПРАКТИЧЕСКОЕ ЗАДАНИЕ

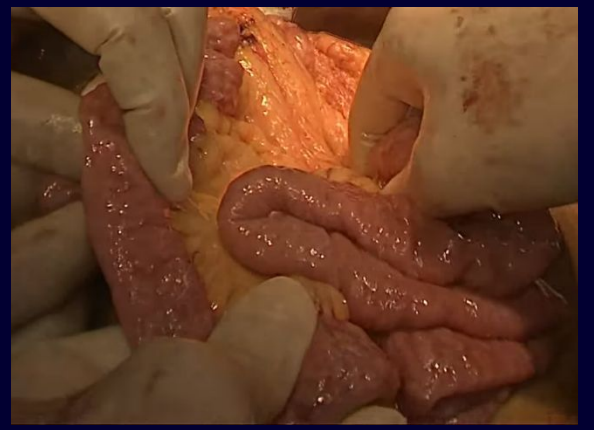

1. ЭНТЕРОТОМИЯ И УШИВАНИЕ РАНЫ ТОНКОЙ КИШКИ

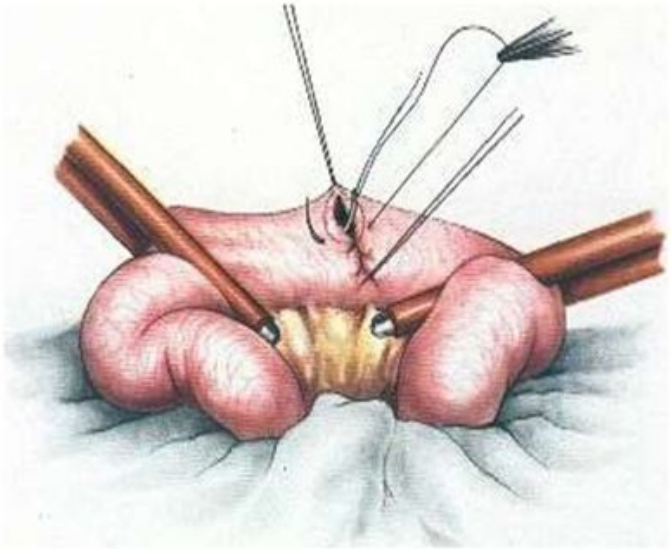

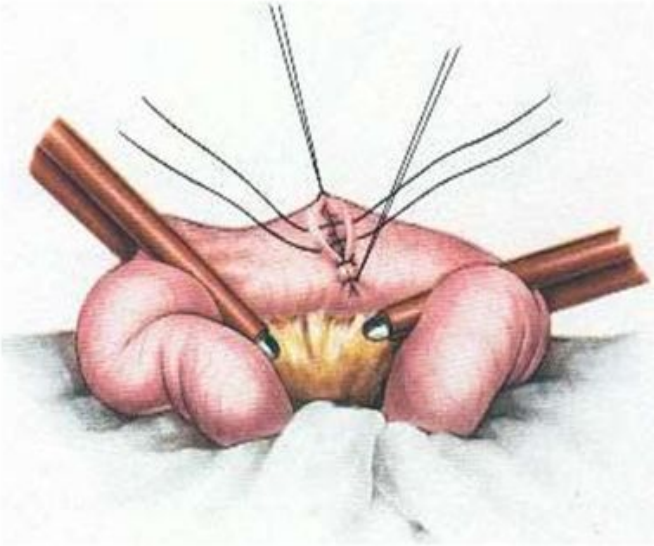

2. УШИВАНИЕ КУЛЬТИ КИШКИ

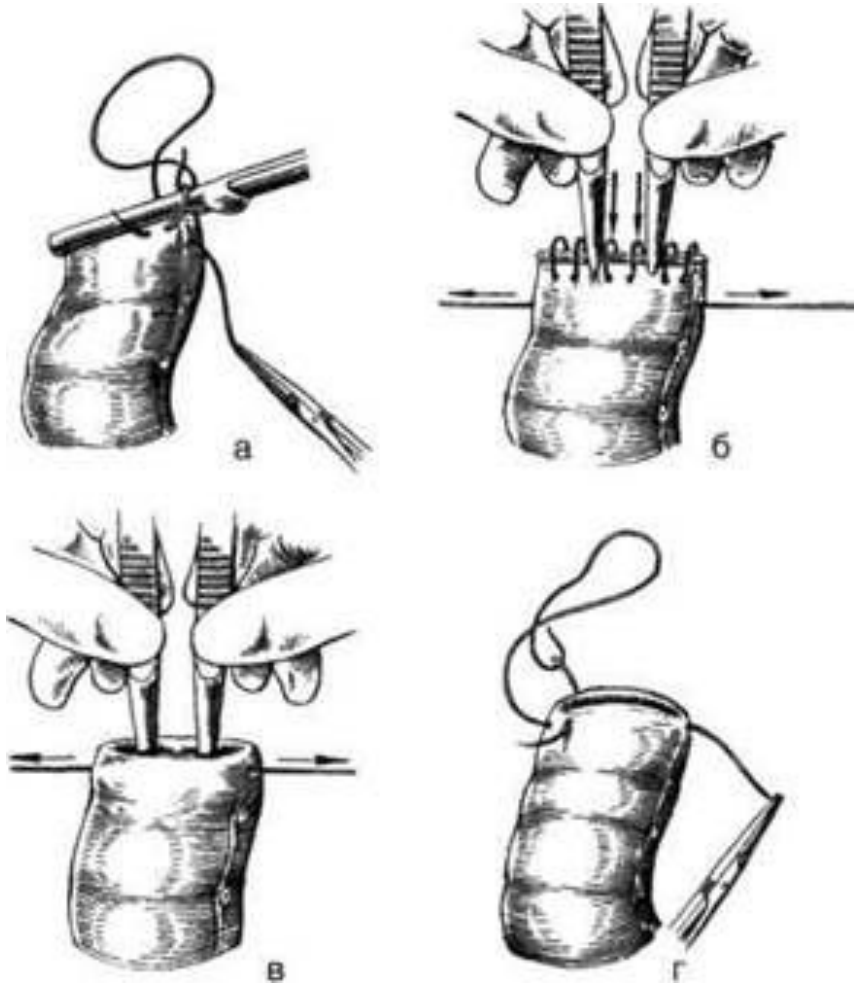

По Мейо

КРИТЕРИИ ОЦЕНКИ

1. Герметичность

2. Техника выполнения (правильное владение инструментом, соблюдение техники и хода операции)

3. Время - 50 мин (25 мин ушивание раны кишки; 25 мин ушивание культи кишки)

Этап считается пройденным при соблюдении следующих условий:

- Полная герметичность ушитой раны и культи.
- Нет грубых ошибок во владении хирургическим инструментом и ходе операции.
- Время проведения манипуляций не превышает 50 мин.

ВИДЫ КИШЕЧНЫХ АНАСТОМОЗОВ

Конец в конец

Конец в бок

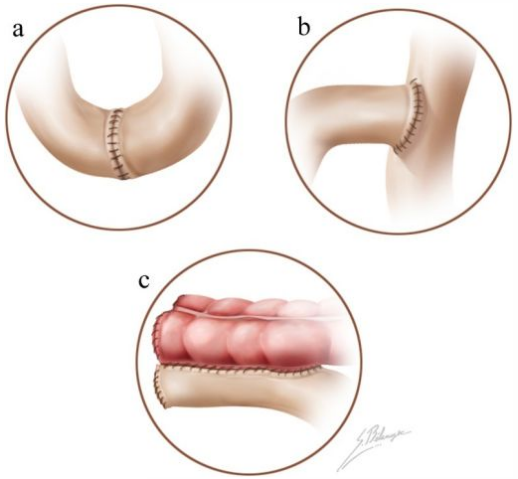

Бок в бок

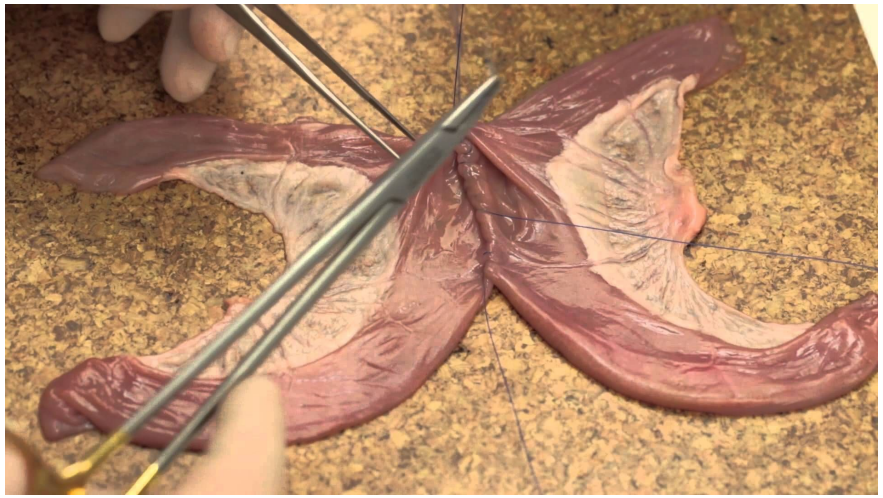

Формирование анастомоза двухрядным швом

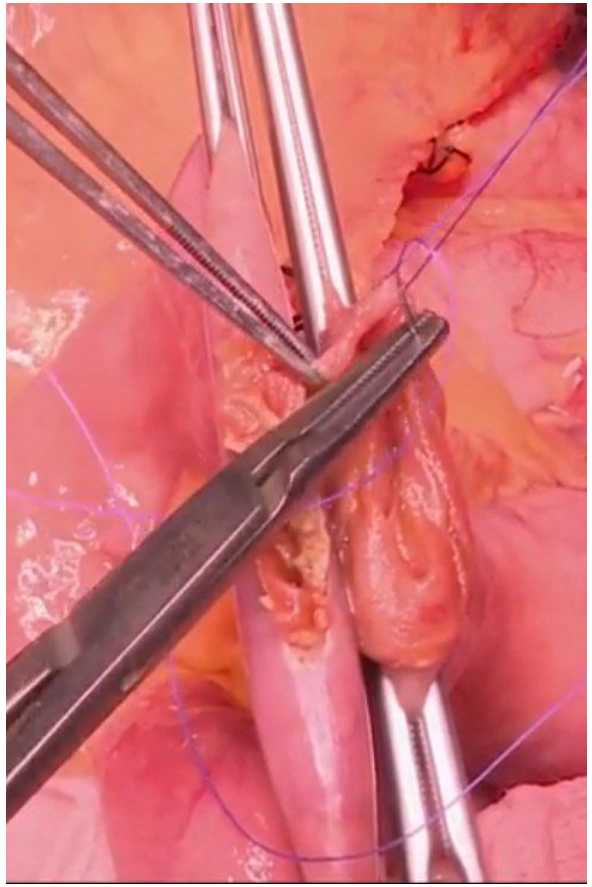

Формирование анастомоза однорядным швом

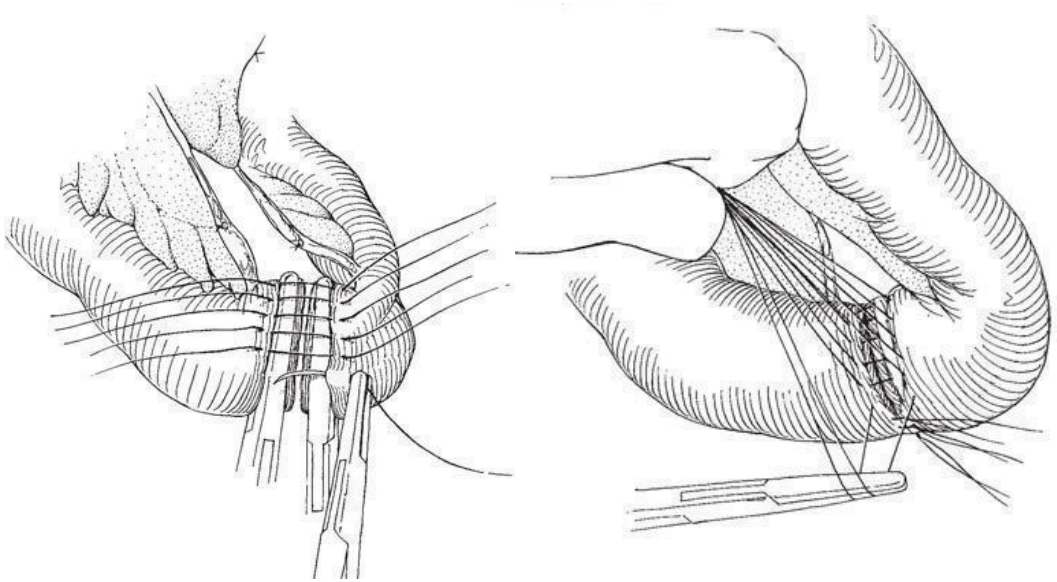

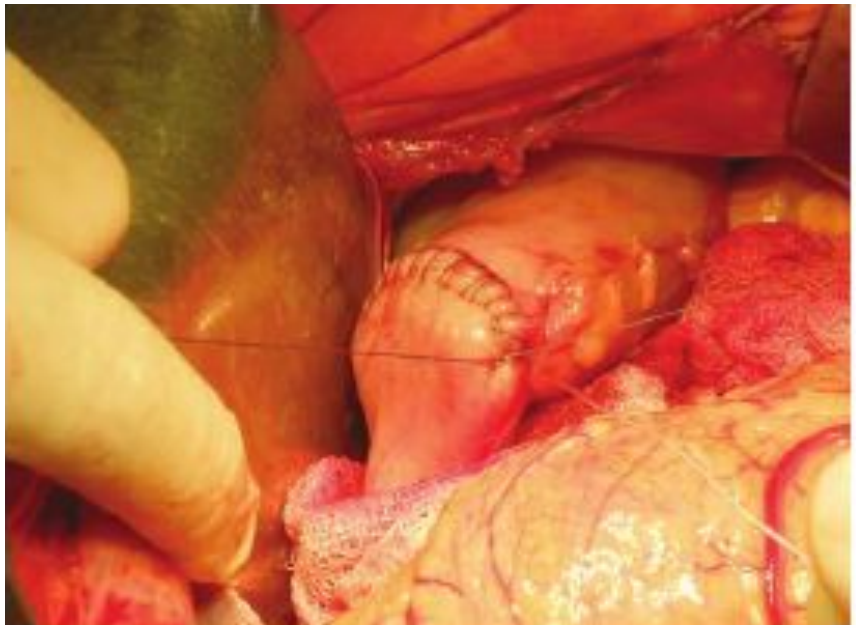

АППАРАТНЫЙ МЕТОД

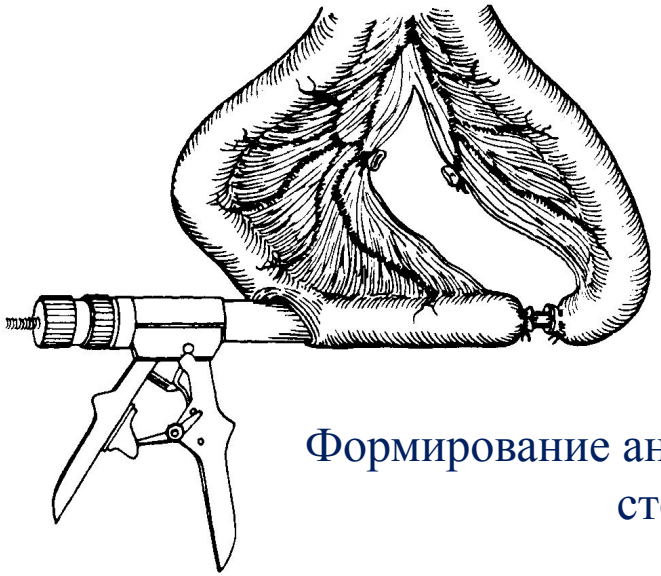

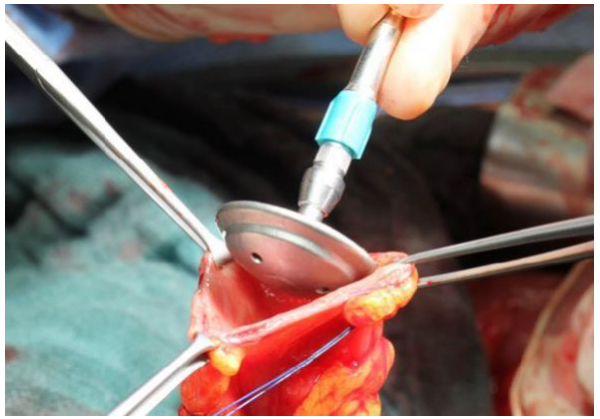

Формирование анастомоза циркулярным степлером

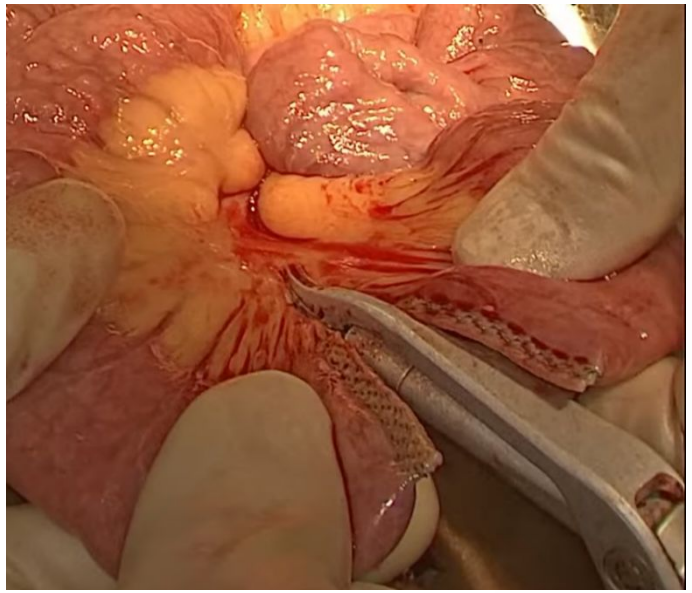

Ушивание культи сшивающим аппаратом

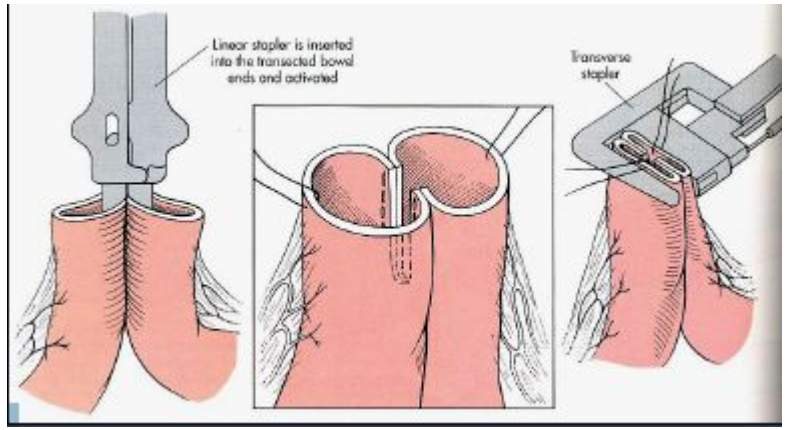

ДВУХРЯДНЫЙ ШОВ

Преимущества

- Надежность
- Хороший гемостаз
- Удовлетворительная механическая прочность
- Герметичность

Недостатки

- Приводит к сужению просвета соустья
- Более травматичный метод, увеличение площади ишемии кишечной стенки в области шва
- Длительность выполнения
- Большое количество шовного материала
- Возможно образование пристеночных абсцессов

ОДНОРЯДНЫЙ ШОВ

Преимущества

- Уменьшение числа послеоперационных осложнений
- Уменьшение воспалительной реакции
- Быстрая эпителизация и образование нежного рубца
- Менее травматичный
- Небольшое время выполнения

Недостатки

- Прорезывание хотя бы одного шва может привести к недостаточности анастомоза
- Сложность технического исполнения

ПРЕИМУЩЕСТВА АППАРАТНОГО ШВА

- Минимальная травматичность
- Минимальная инвазивность
- Упрощение оперативной техники
- Высокая прочность и герметичность

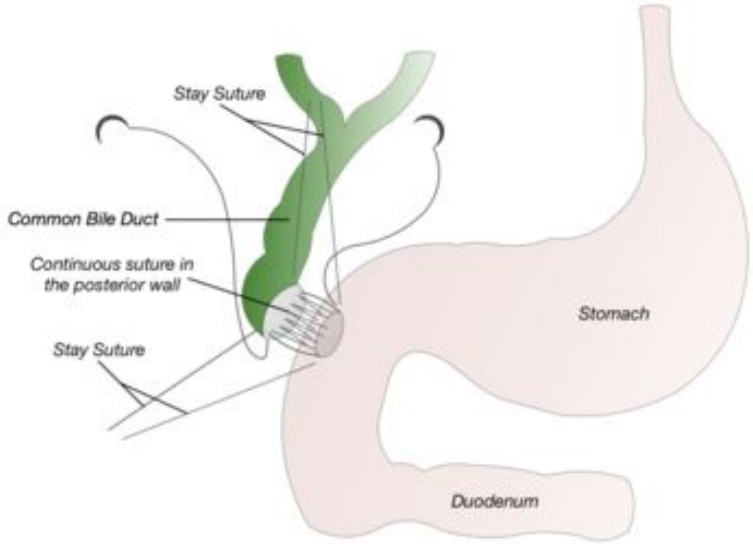
Stay Suture
Common Bile Duct
Continuous suture in the posterior wall
Stay Suture
Stomach
Duodenum

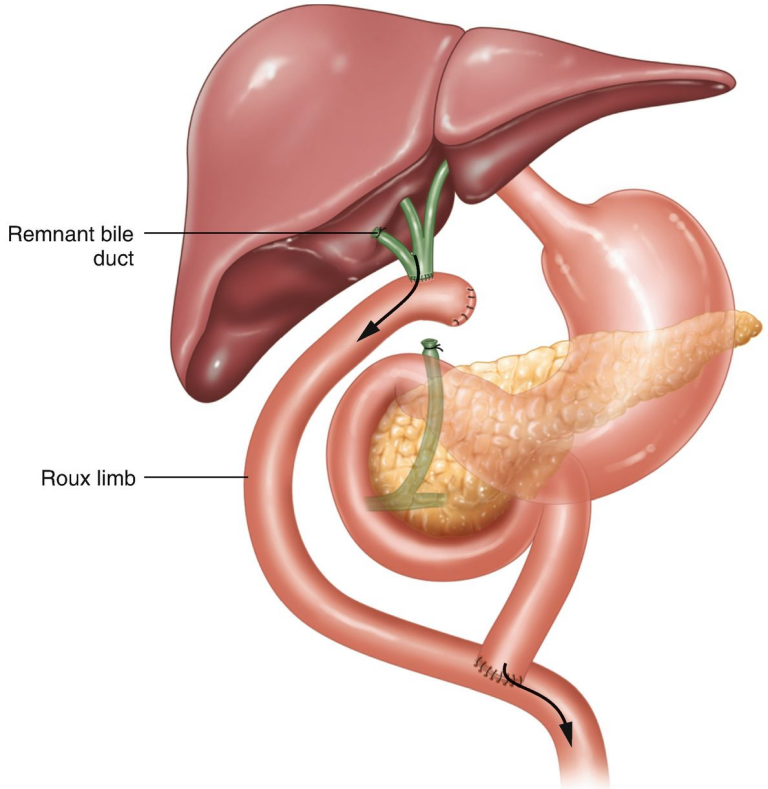
Remnant bile duct
Roux limb

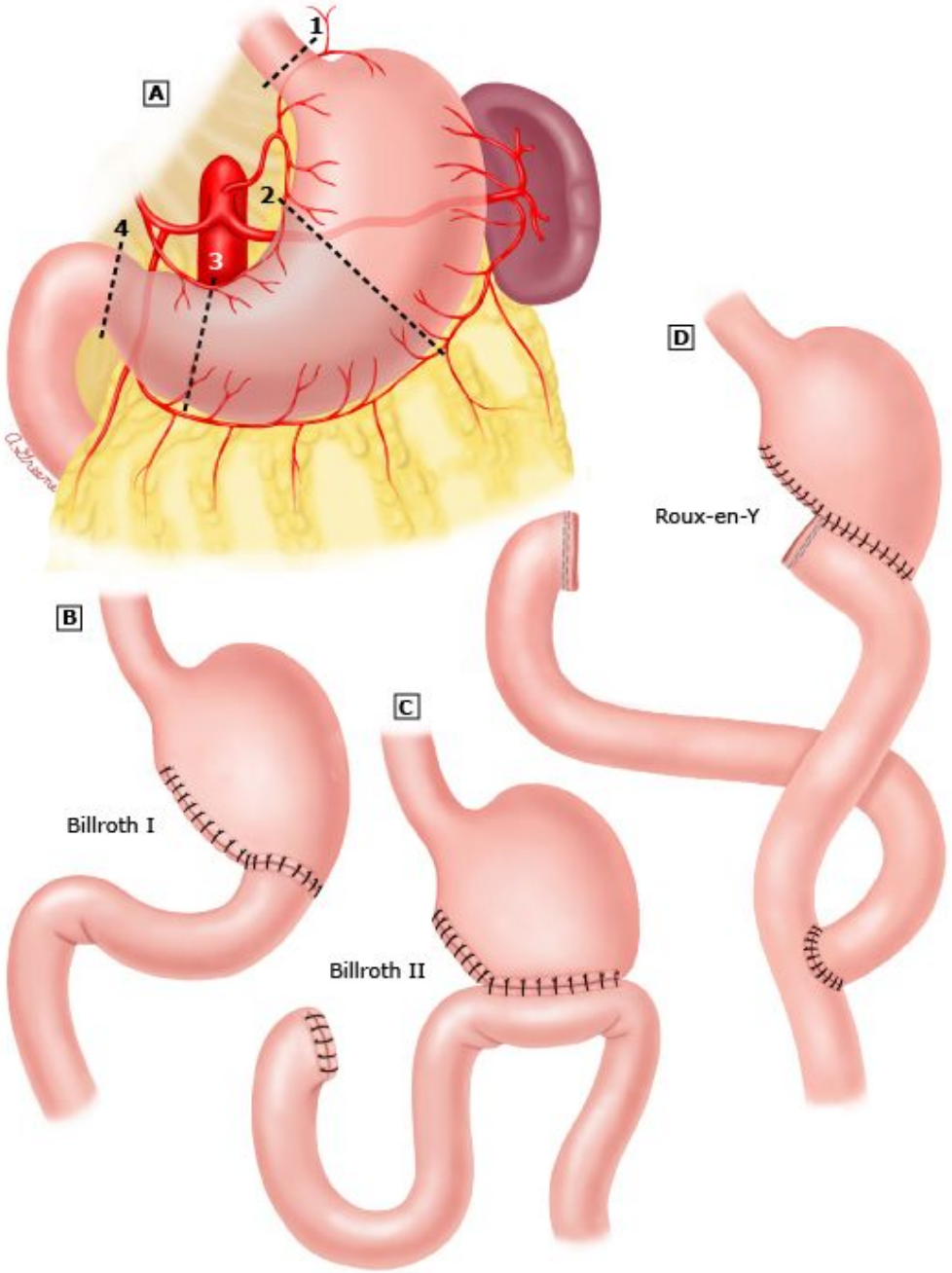
A
1
2
3
4
B
Billroth I
C
Billroth II
D
Roux-en-Y

Спасибо за внимание :3