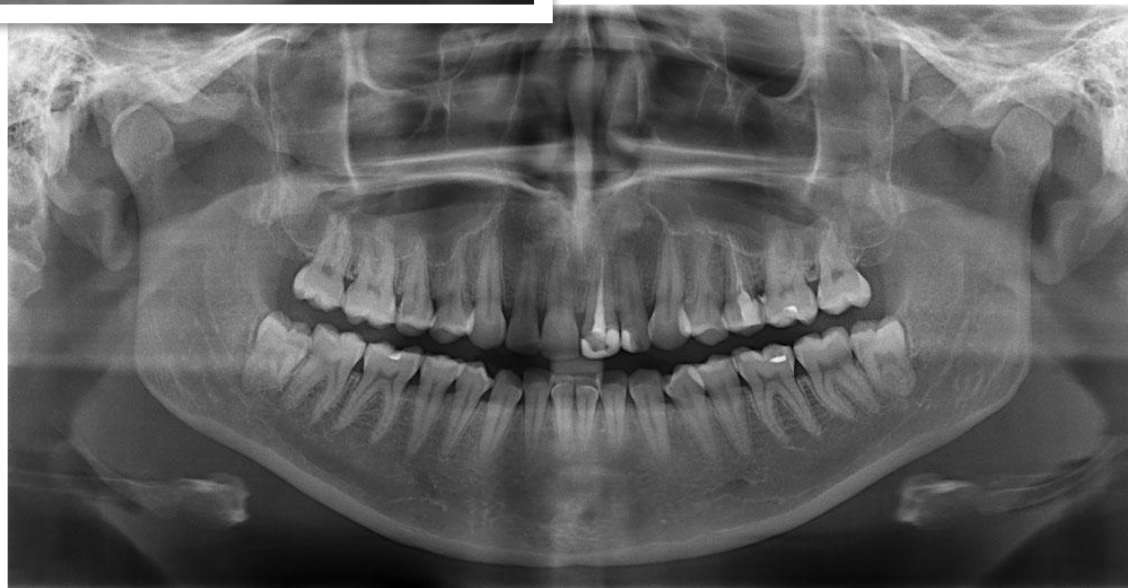
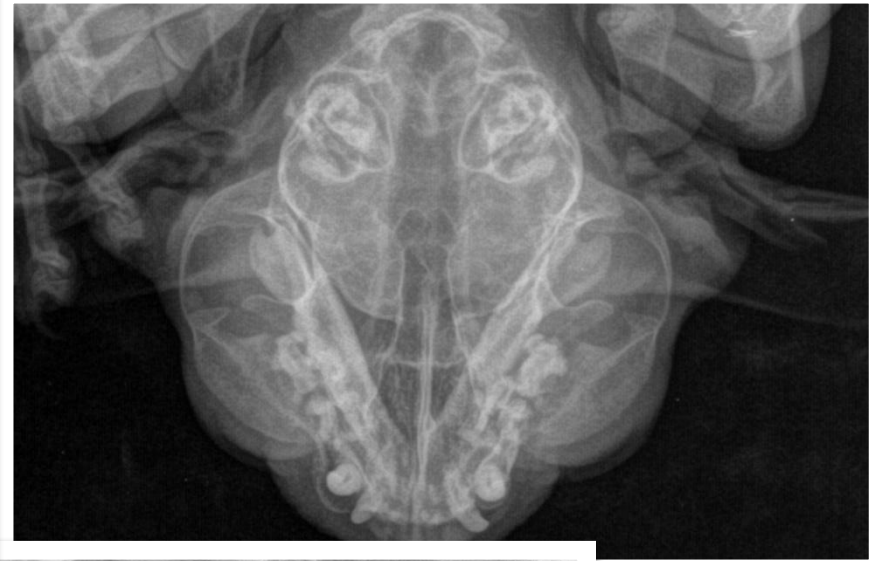
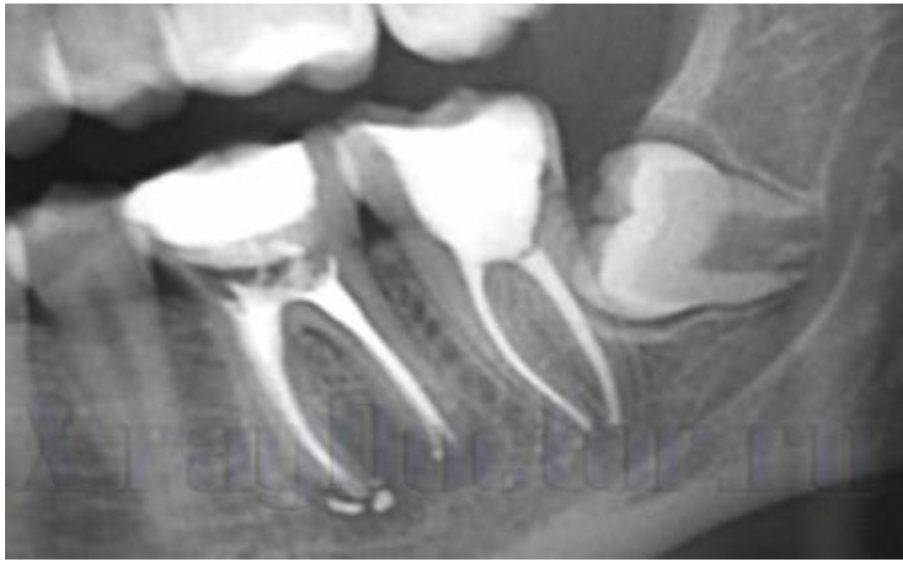ЛУЧЕВАЯ АНАТОМИЯ ЗУБОЧЕЛЮСТНОГО АППАРАТА

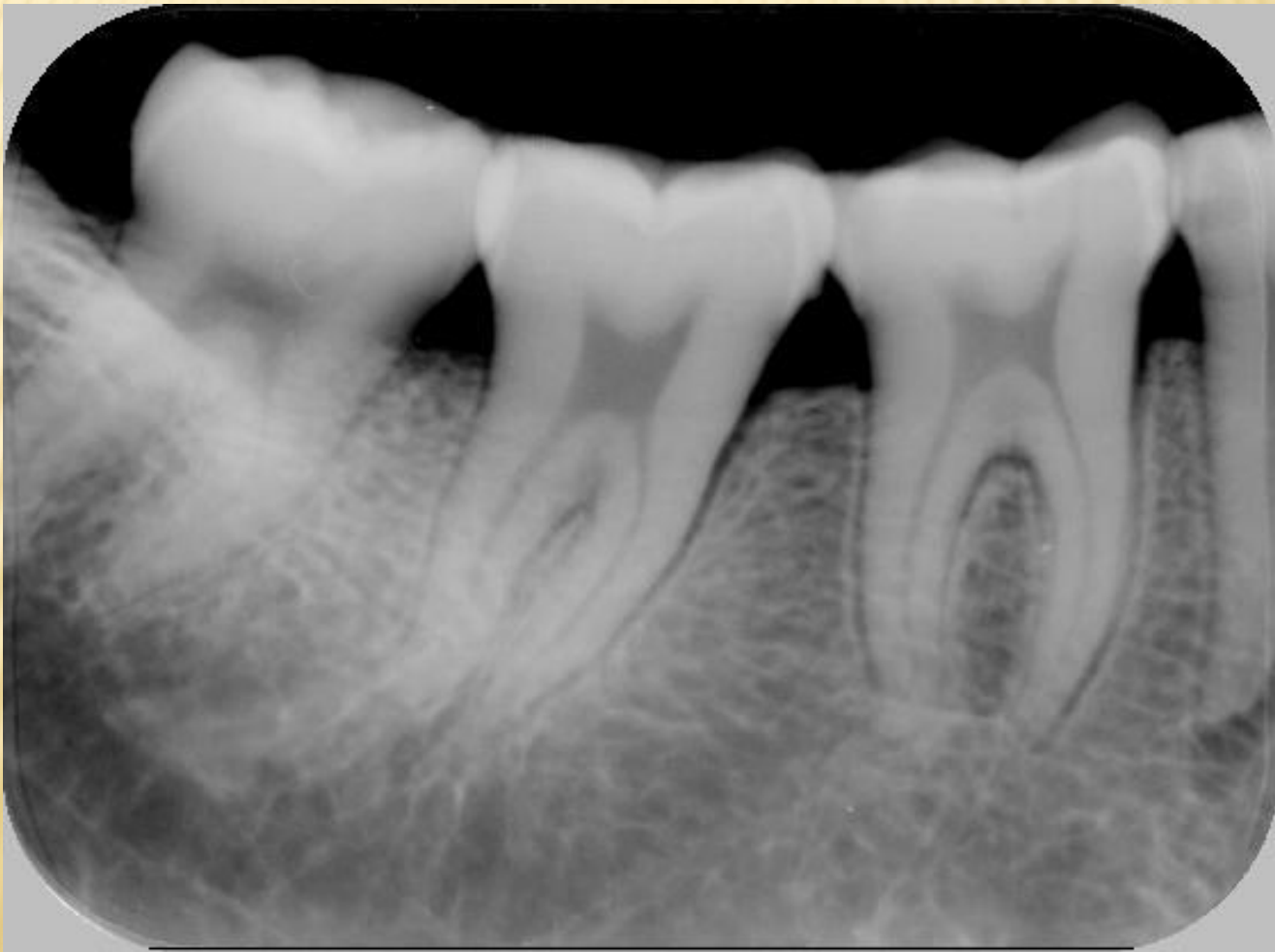Подготовил : Казимов Эрзиман

369 группа

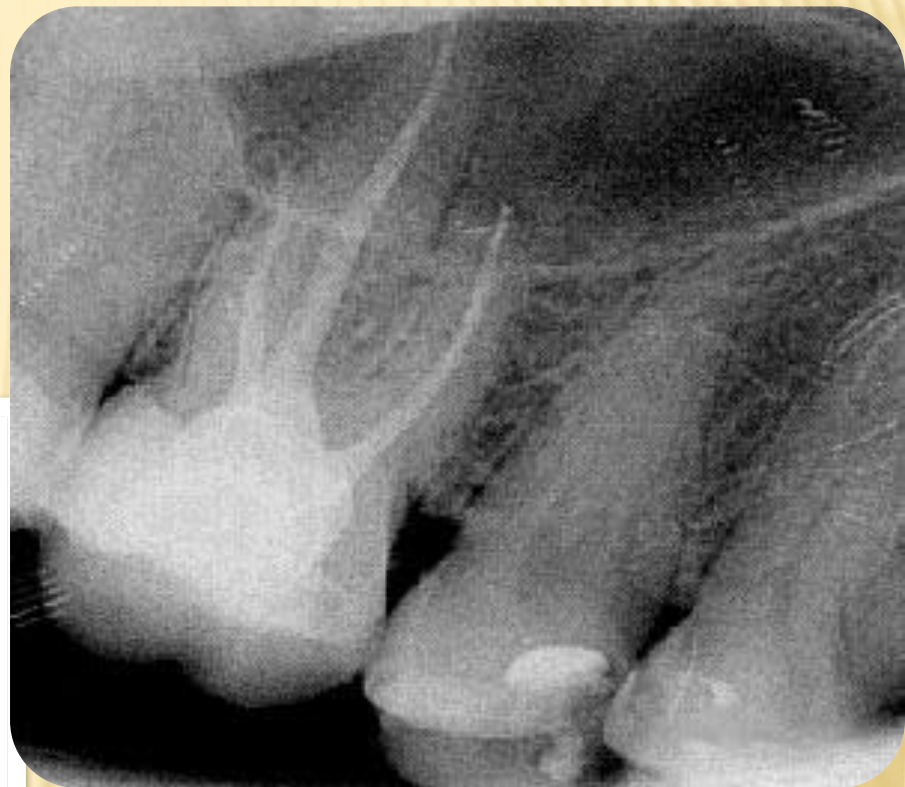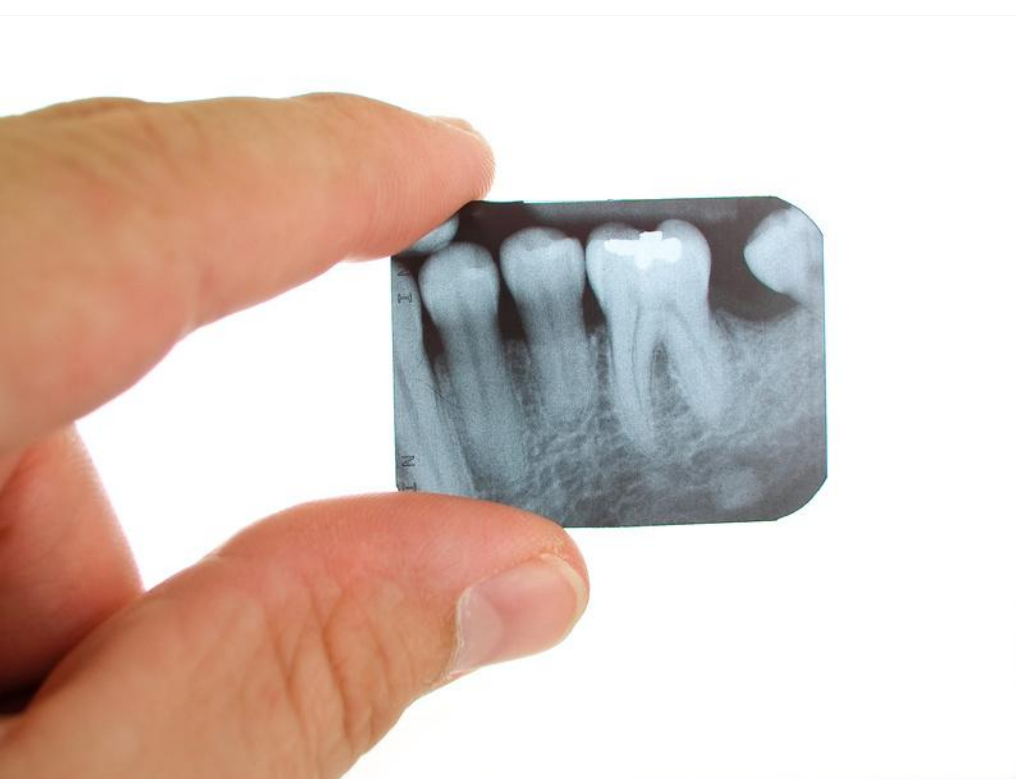ЗУБЫ В РЕНТГЕНОВСКОМ ИЗОБРАЖЕНИИ



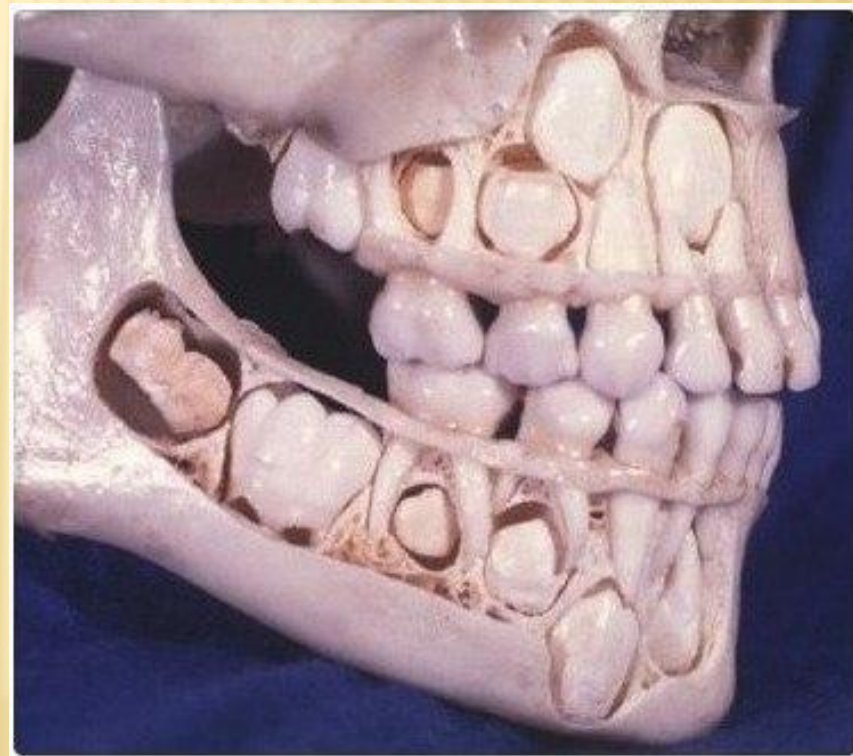
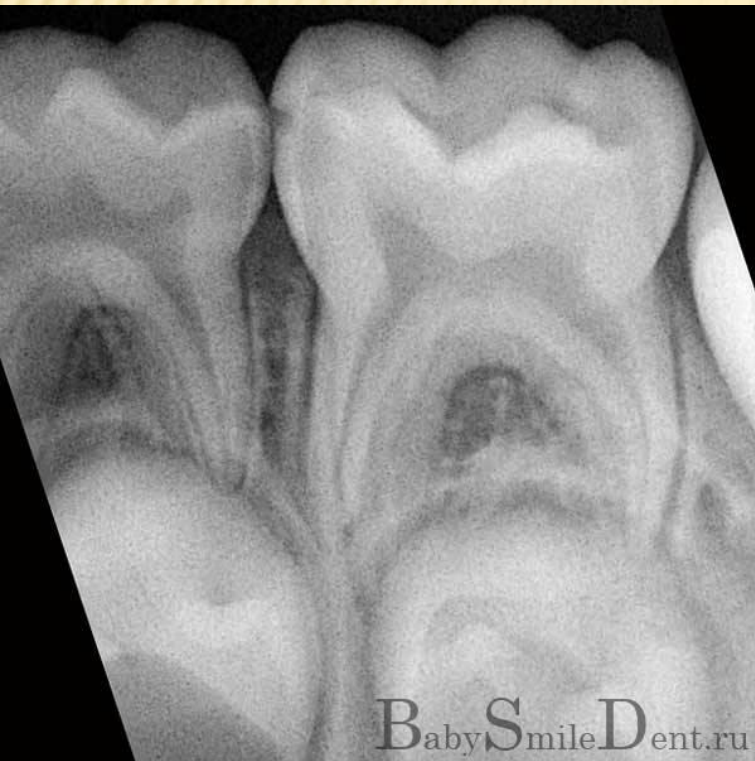НА СНИМКЕ ПРИЗНАКИ НОРМАЛЬНОГО СОСТОЯНИЯ ЗУБА И ОКРУЖАЮЩИХ ЕГО ТКАНЕЙ СОСТОЯТ В СЛЕДУЮЩЕМ



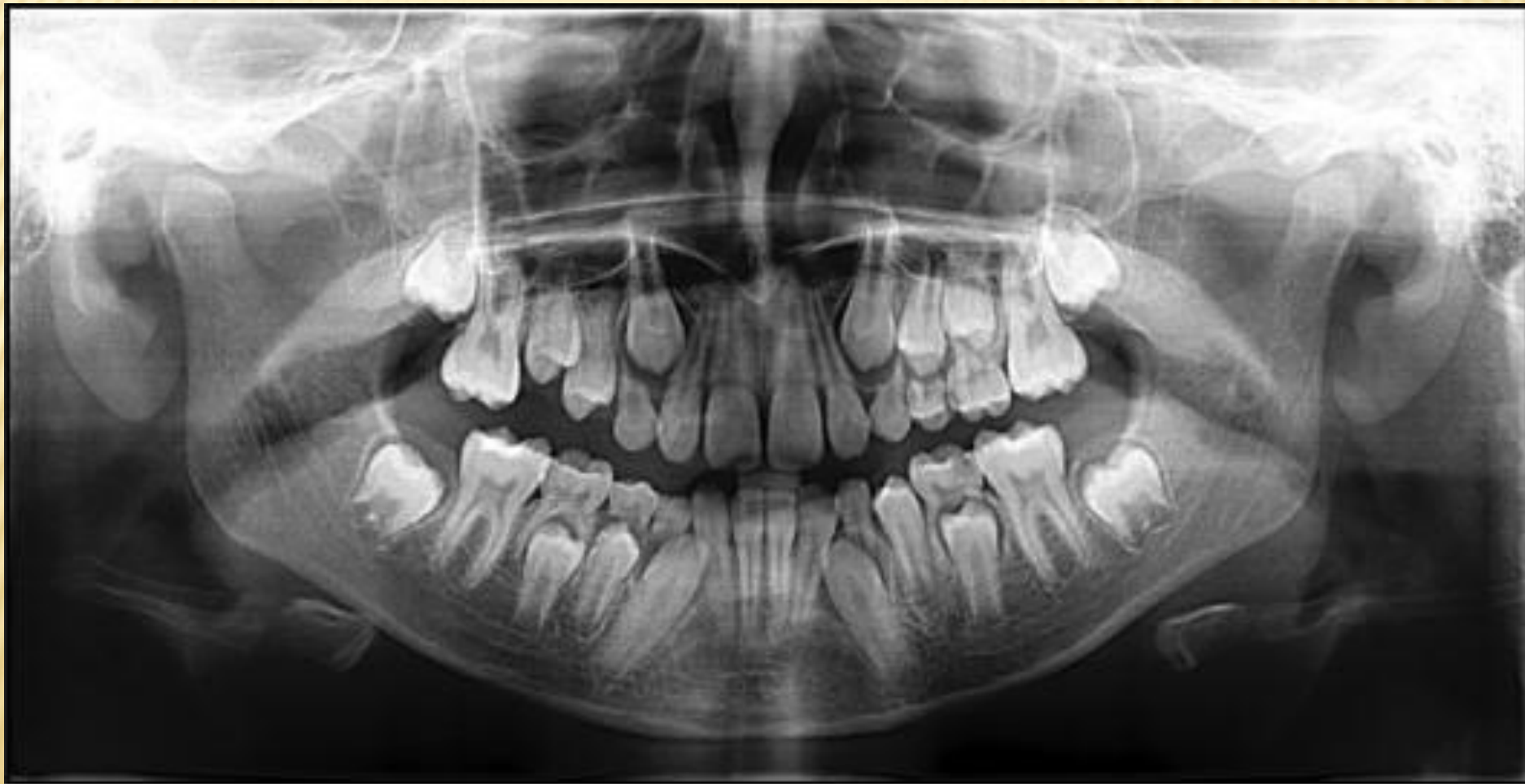АНАТОМО-ФИЗИОЛОГИЧЕСКОЕ СТРОЕНИЕ ЗУБОВ.



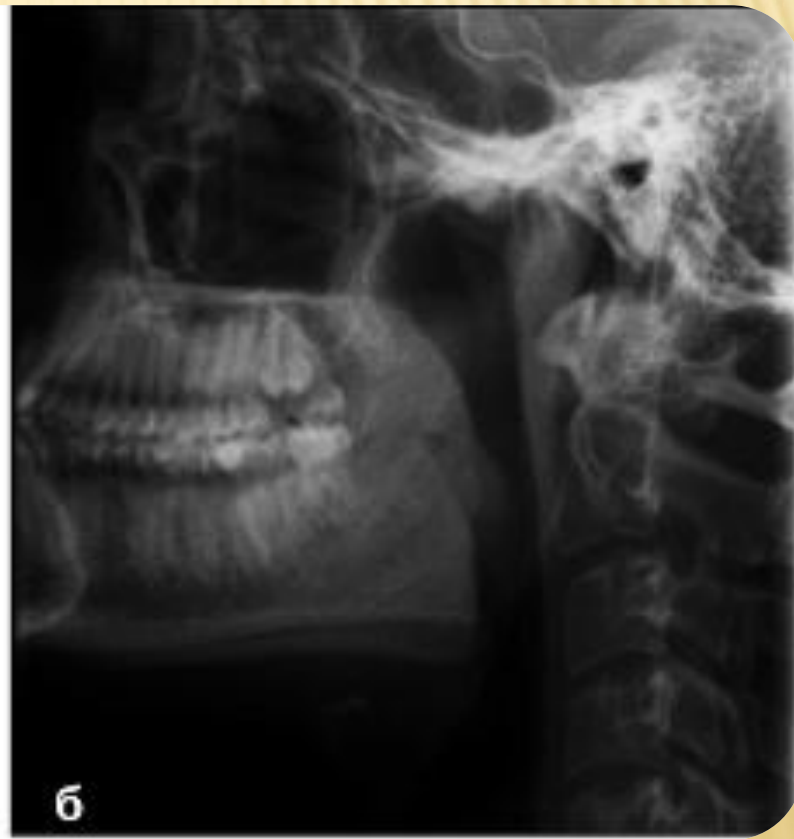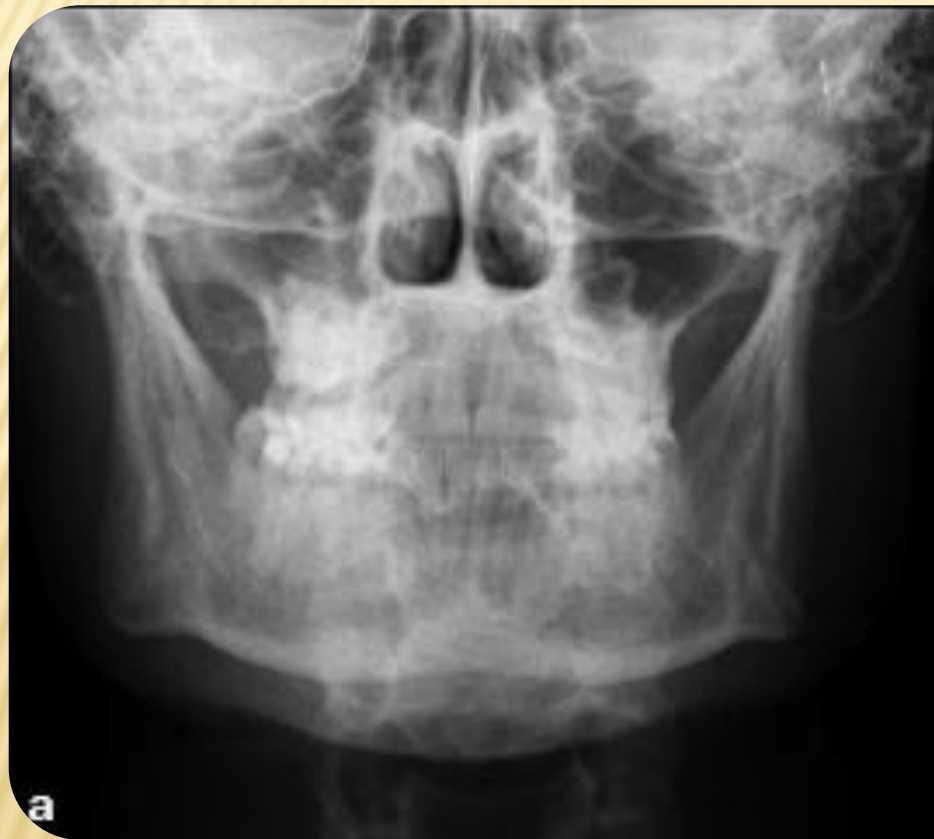РЕНТГЕНО-АНАТОМИЯ ЧЕЛЮСТНО-ЛИЦЕВОЙ ОБЛАСТИ У ДЕТЕЙ



РЕНТГЕНО-АНАТОМИЯ ЧЕЛЮСТНО-ЛИЦЕВОЙ ОБЛАСТИ У ДЕТЕЙ



РЕНТГЕНО-АНАТОМИЯ ЧЕЛЮСТНО-ЛИЦЕВОЙ ОБЛАСТИ У ВЗРОСЛЫХ





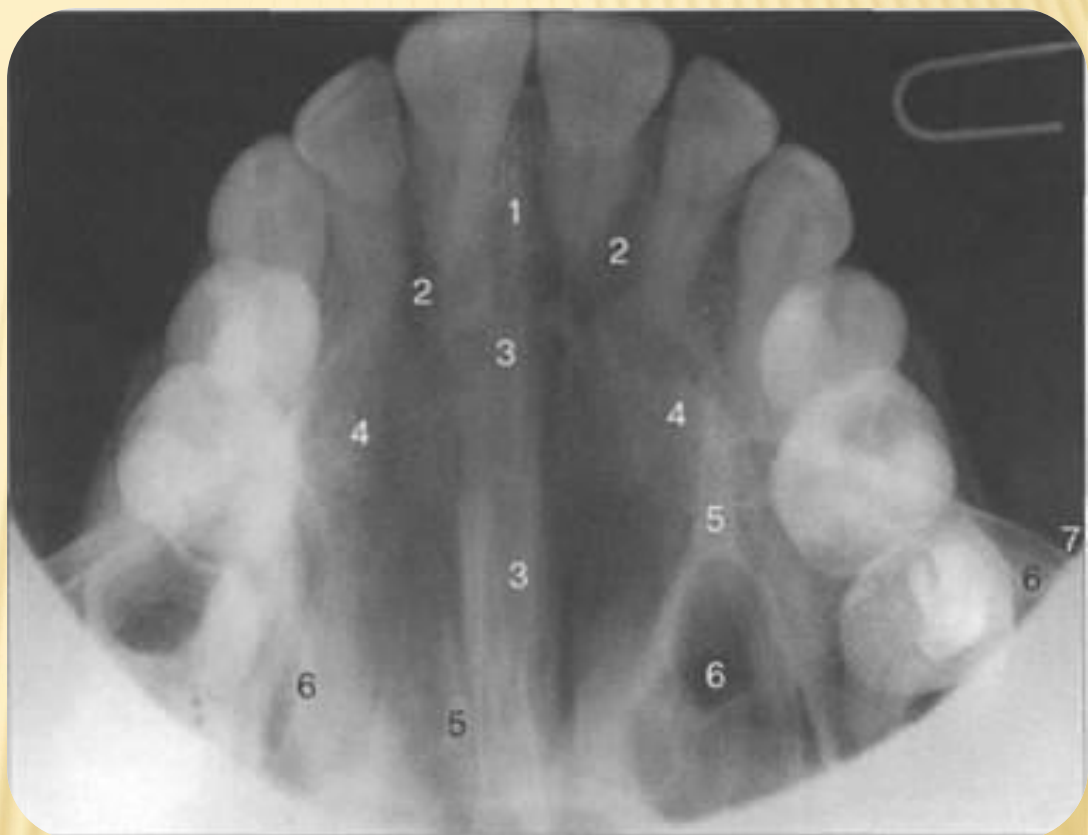
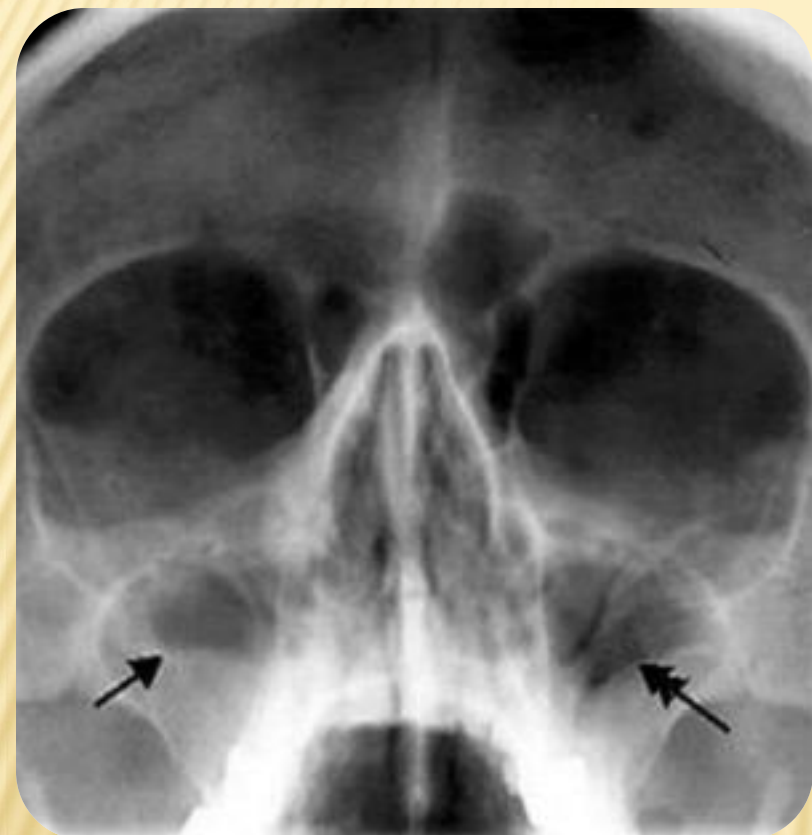
а

б

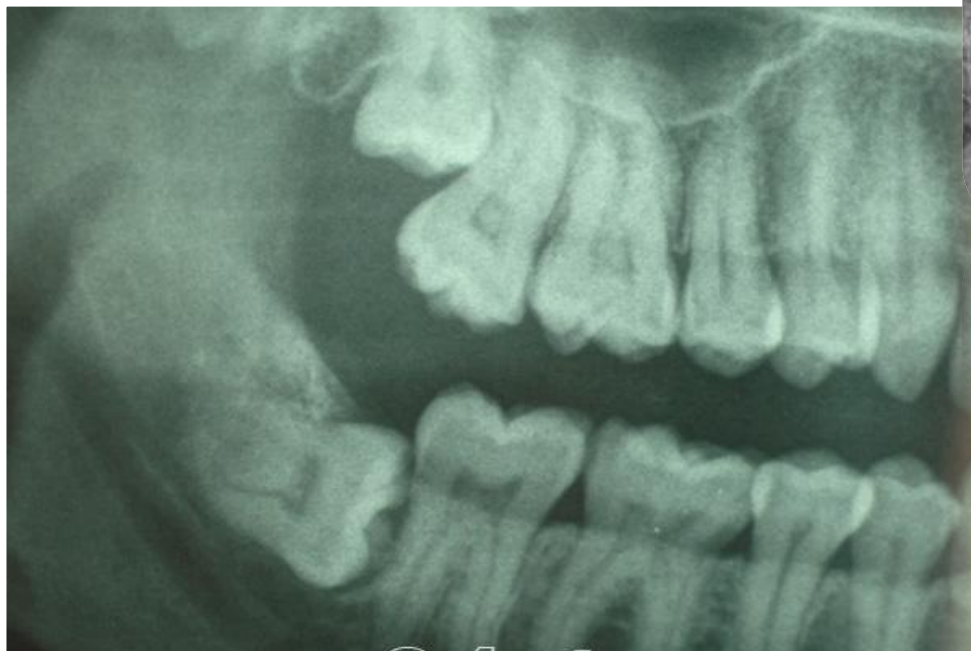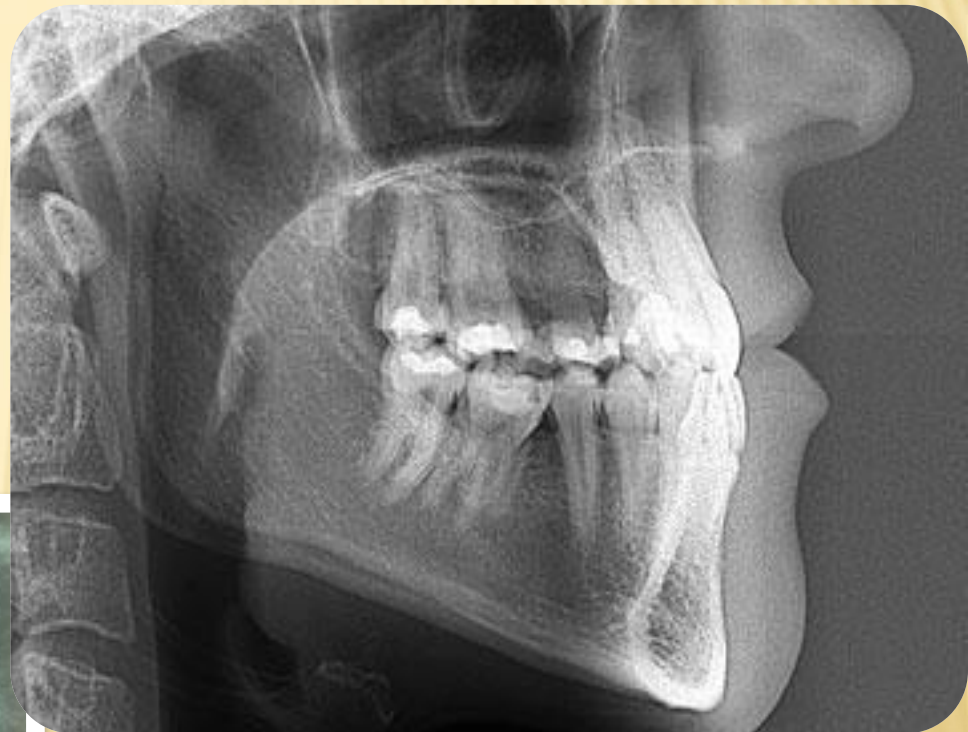в

г

ВЕРХНЯЯ ЧЕЛЮСТЬ



НИЖНЯЯ ЧЕЛЮСТЬ



ВИСОЧНО - НИЖНЕЧЕЛЮСТНОЙ СУСТАВ

