Анатомия мочевыделительной системы

Мочевая система – это система органов выделения конечных продуктов обмена и выведения их из организма наружу

В ходе обмена веществ образуются конечные продукты распада, они являются ядовитыми для организма.

Около 75% этих веществ выводится в составе мочи.

В мочевую систему входят органы: почки, мочеточники, мочевой пузырь, мочеиспускательный канал.

Почка (лат. ren; греч. nephros)

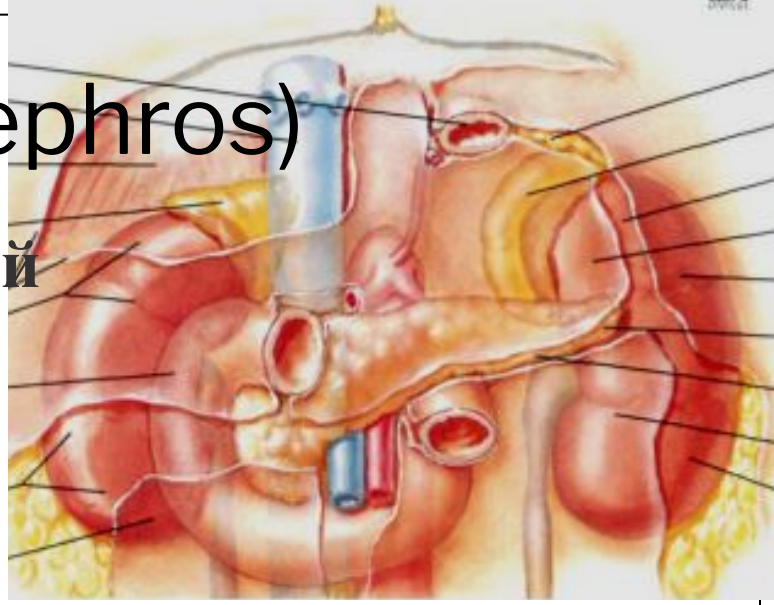

Почка – полифункциональный орган.

Путем образования мочи почки выполняют следующие важные функции:

1. Удаляют из плазмы крови конечные продукты: мочевину, мочевую кислоту, креатинин и др.
2. Контролируют во всем организме и плазме крови уровни электролитов: Na, K, Cl, Ca, Mg.
3. Выводят чужеродные вещества: пенициллин, сульфаниламиды, йодиды, краски и т.д.
4. Поддерживают гомеостаз.
5. Участвуют в обмене белков, жиров, углеводов.
6. Выполняют эндокринную функцию: продуцируют БАВ:

ренин (участвует в поддержании АД и объема циркулирующей крови)

эритропоэтин (стимулирует образование эритроцитов).

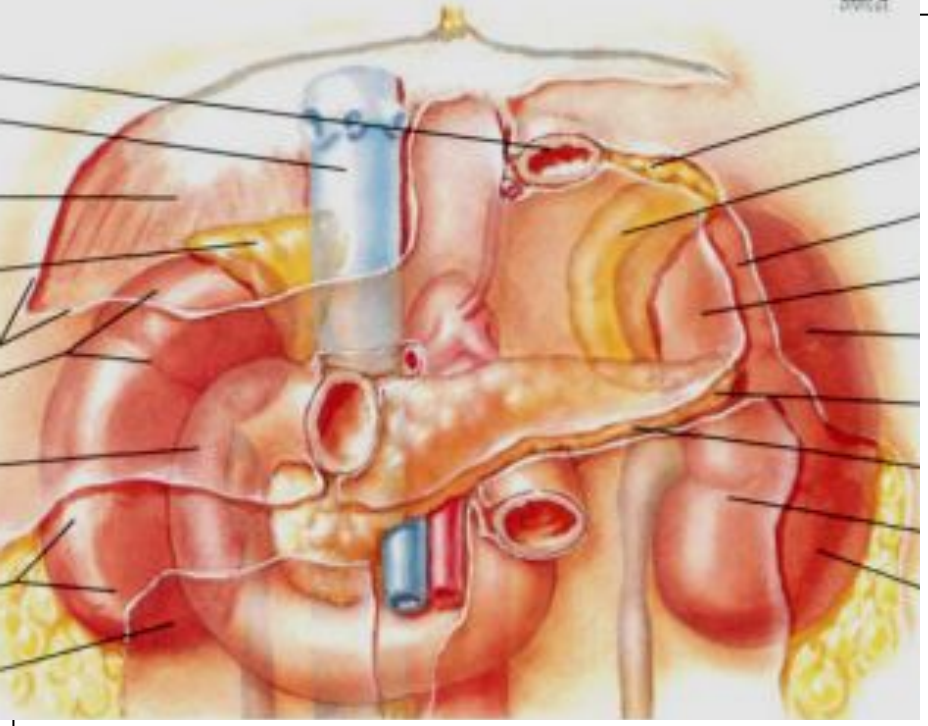

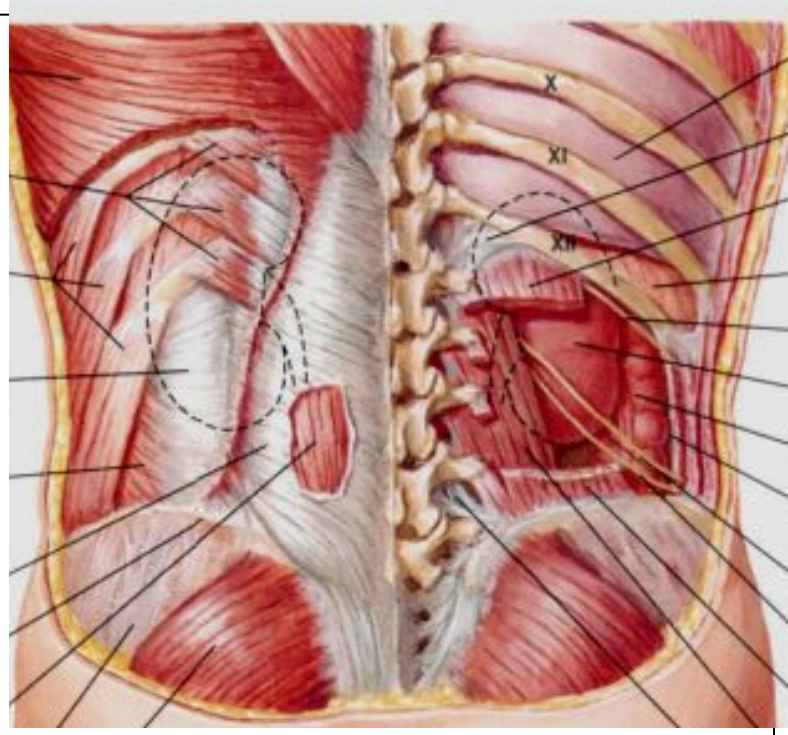

Почки располагаются в поясничной области на задней стенке брюшной полости на уровне XI-XII грудных и I-III поясничных позвонков. Находятся за брюшиной.

Правая почка лежит ниже левой.

Форма – бобовидная.

Размеры – 11х5 см.

Масса – 150 г (от 120 до 200 г).

Макростроение почки

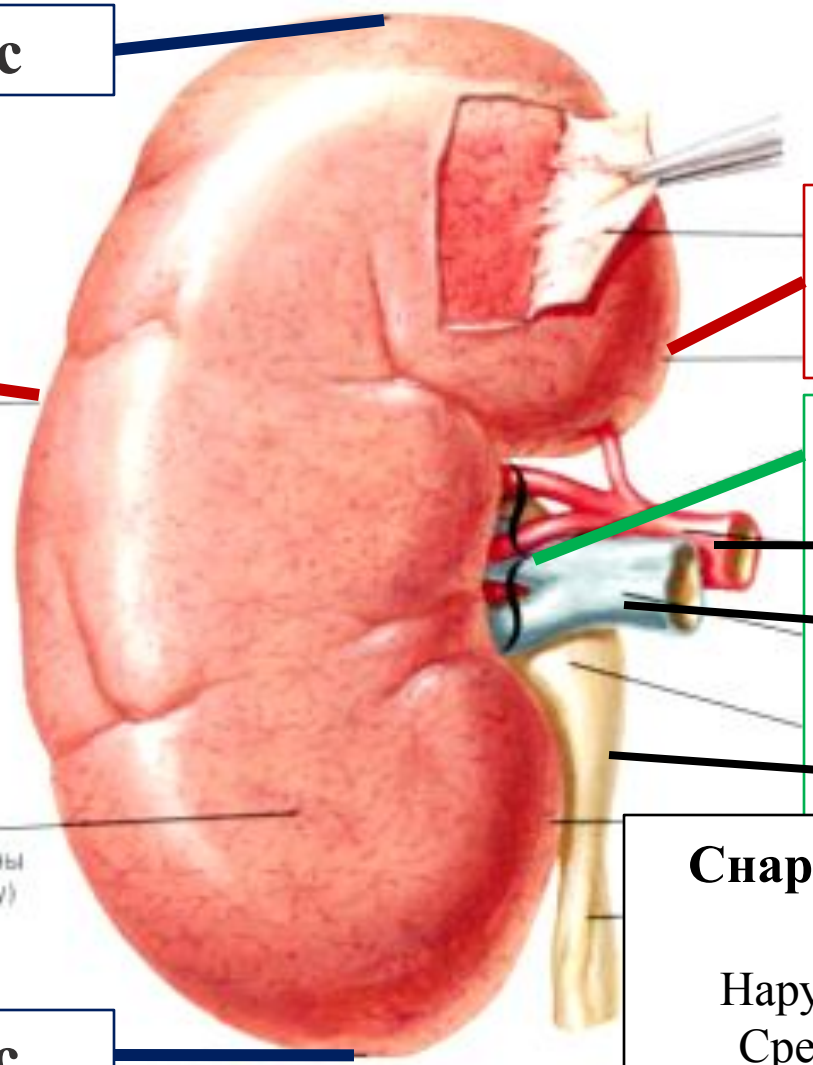

Верхний полюс

Латеральный край

Медиальный край

Ворота почки:

почечная артерия

почечная вена

мочеточник

Нижний полюс

Снаружи почка покрыта 3 оболочками:

Наружная: Почечная фасция

Средняя: Жировая капсула

Внутренняя: Собственная оболочка (фиброзная капсула)

Почка состоит из 2 частей: почечная пазуха (полость) и почечное вещество

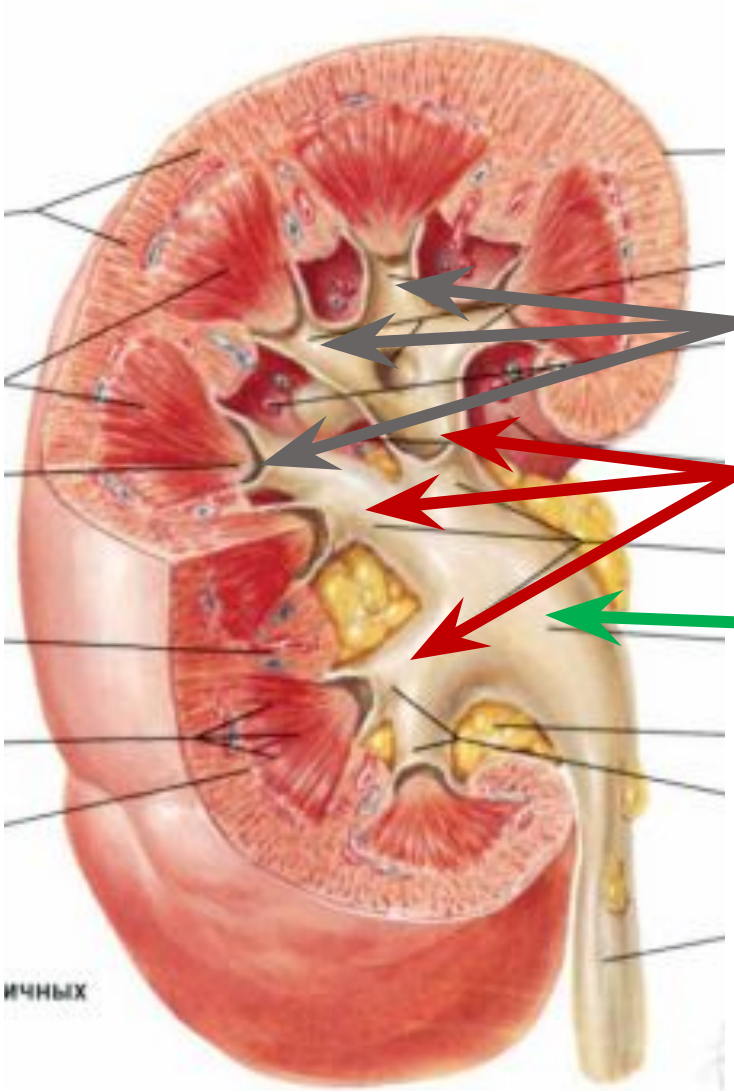

Почечную пазуху образуют малые и большие почечные чашки, почечная лоханка, нервы и сосуды, окруженные клетчаткой.

Малые почечные чашки (8-12 шт)

Большие почечные чашки (2-3 шт)

Почечная лоханка

Стенка почечных чашек и почечной лоханки состоит из слизистой оболочки, покрытой переходным эпителием, гладкомышечной и адвентициальной оболочек.

Почка состоит из 2 частей: почечная пазуха (полость) и почечное вещество

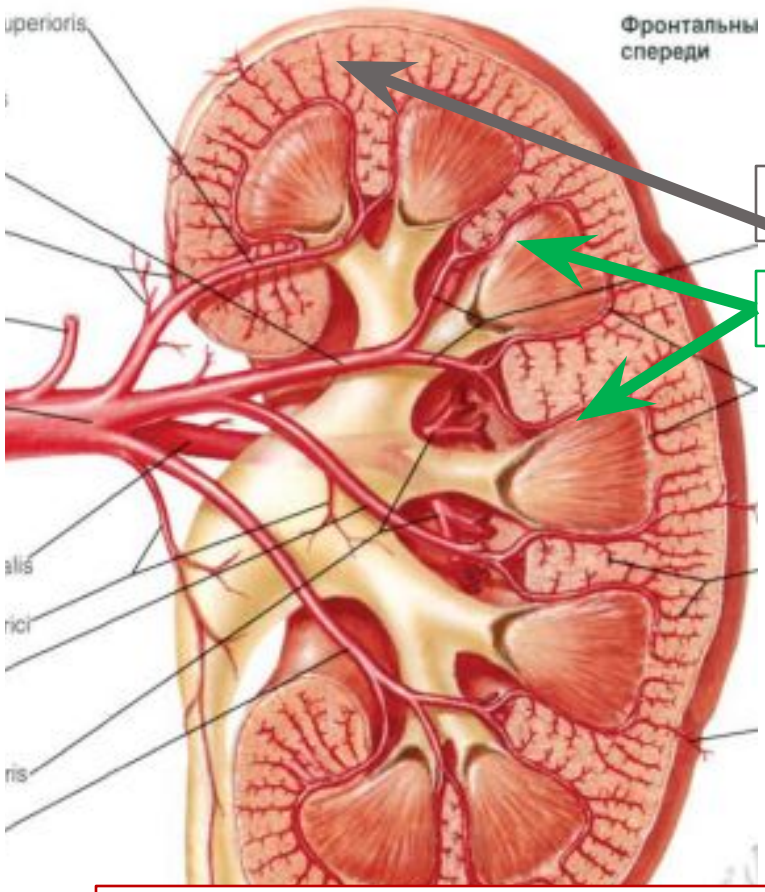

Почечное вещество (паренхима) состоит из соединительной ткани, сосудов и нервов. Имеет 2 слоя:

Наружный слой - КОРКОВЫЙ

Внутренний слой - МОЗГОВОЙ

В корковом слое расположено 80% нефронов. На границе коркового и мозгового слоев располагаются 20% нефронов. Эти нефроны называются околомозговые (юкстамедуллярные), они выполняют эндокринную функцию почек – вырабатывают ренин и эритропоэтин.

НЕФРОН – структурно-функциональная единица почки. Количество их в одной почке около 1 млн, но одновременно функционирует только 1/3 нефронов.

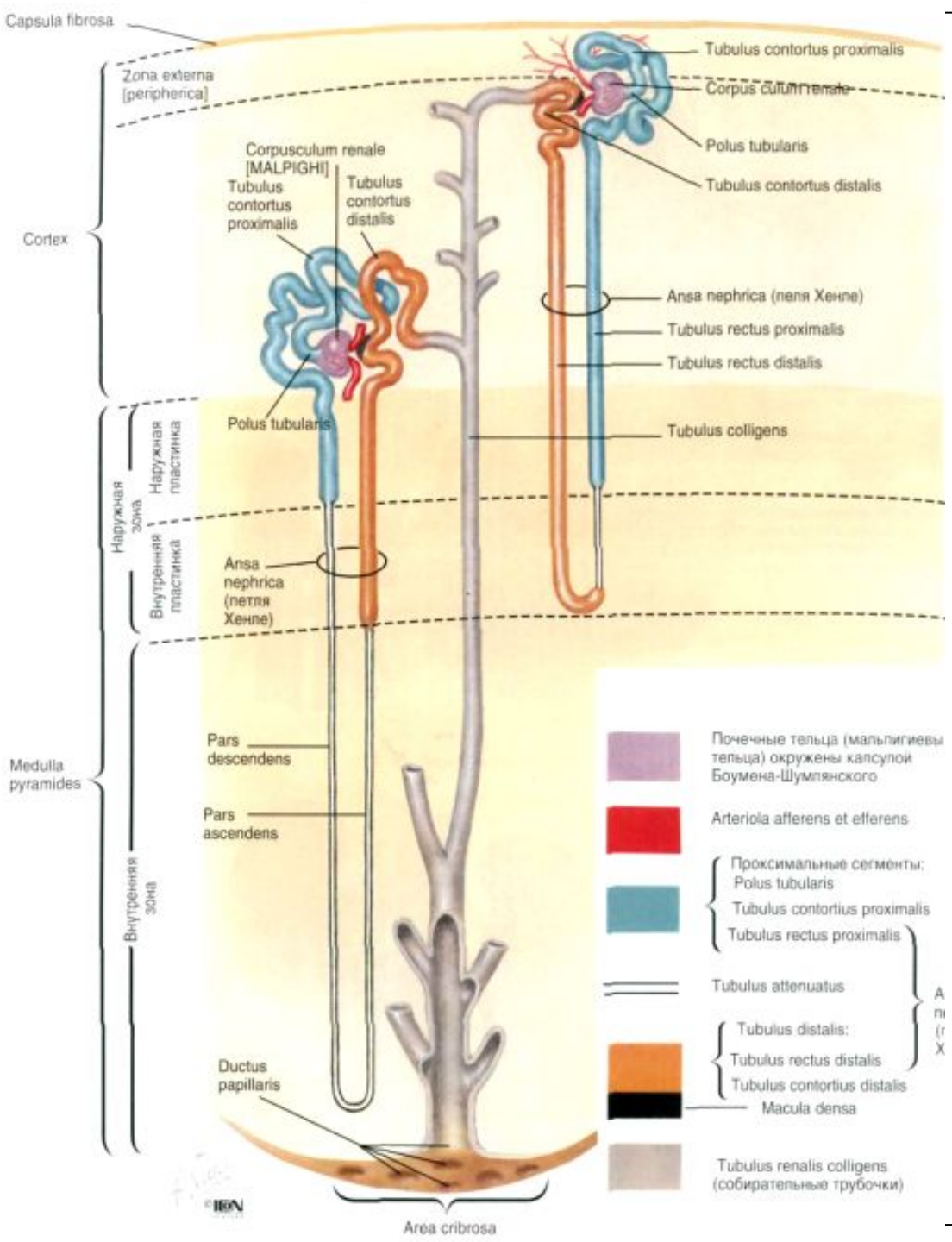

НЕФРОН – структурно-функциональная единица почки.

Функция – образование мочи.

В каждом нефроне 4 части:

1. Почечное (мальпигиево) тельце, состоящее их сосудистого клубочка и двустенной капсулы А.М. Шумлянского-Боумена.
2. Извитой каналец 1 порядка – проксимальный.
3. Тонкий изгиб петли Генле.
4. Извитой каналец 2 порядка – дистальный. Он переходит в прямой каналец (собирательную трубку), который открывается в малую почечную чашку.

Особенности кровообращения в почке

Кровь проходит через двойную капиллярную сеть:

1. В капсуле почечного тельца сосудистый клубочек соединяет две артериолы: приносящую и выносящую, образуя чудесную артериальную сеть. Функция: фильтрация плазмы крови и образование первичной мочи (в сутки образуется 150-180 л).

2. Типичная сеть на извитых канальцах 1 и 2 порядка между артериолами и венулами. Функция: обмен веществ между кровью и тканями нефрона; процесс обратного всасывания воды и нужных организму веществ, образование конечной мочи (в сутки образуется 1,5 л).

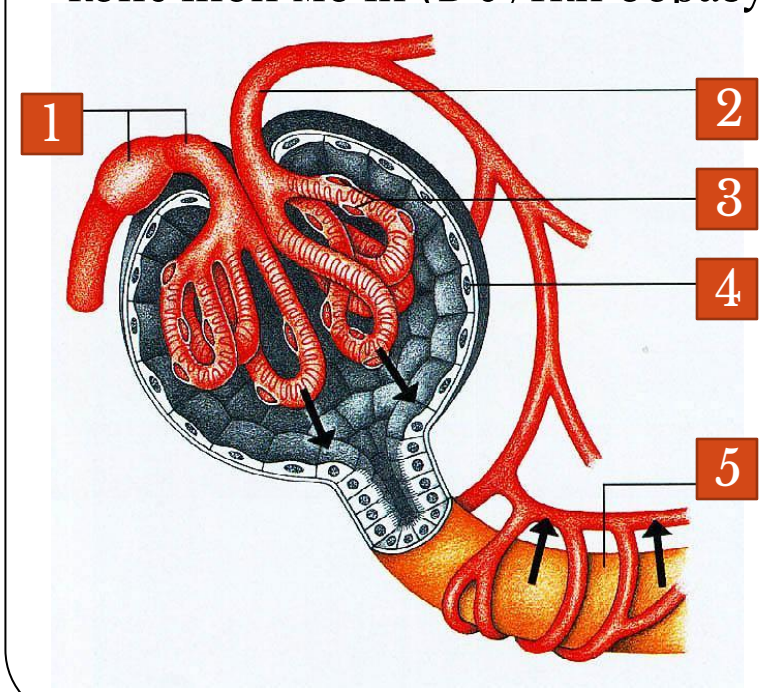

Чудесная капиллярная сеть:

1 – приносящая артериола (просвет шире),

2 – выносящая артериола (просвет уже), поэтому из капсулы крови оттекает меньше

3 – капилляры сосудистого клубочка (давление равно 70-90 мм.рт.ст.)

4 – капсула почечного тельца (процесс фильтрации первичной мочи)

5 – извитой каналец 1 порядка (процесс обратного всасывания (реабсорбции)

Механизм образования мочи

Образование мочи происходит в 2 фазы:

1) Вначале в почечном тельце путем фильтрации из плазмы крови в капсулу образуется первичная моча;
2) 2) далее в канальцах нефрона посредством обратного всасывания (реабсорбции) воды и всех нужных организму веществ, а также секреции и синтеза некоторых веществ образуется конечная моча.

Образование мочи в почках – результат четырех процессов:

1)Фильтрация – процесс прохождения воды и растворенных в ней веществ под действием разности давления по обе стороны внутренней стенки капсулы. Этому способствует высокое давление в капиллярах клубочков (70-90 мм.рт.ст.). Фильтрация мочи прекращается, если артериальное давление в капиллярах клубочков ниже 30 мм.рт.ст. Клубочковый фильтрат по химическому составу схож с плазмой крови, но не содержит белков (первичная моча – 150-180 л в сутки).

2)Реабсорбция происходит в извитых канальцах нефрона. Из первичной мочи обратно в кровь вместе с водой всасываются *пороговые вещества*: глюкоза, аминокислоты, витамины, минеральные соли и т.д. они выводятся с мочой только в том случае, если их концентрация в крови выше константных значений. *Непороговые вещества* реабсорбции не поддвергаются: мочевина, креатинин, сульфаты, аммиак и др.

3)Путем Секреции в канальцах нефрона происходит удаление некоторых веществ, которые не проходят через клубочковый фильтр: креатинин, мочевина, лекарственные вещества, краски.

4)Клетки почечных канальцев способны к Синтезу некоторых веществ из органических и неорганических продуктов: гиппуровая кислота, аминокислоты, аммиак и т.д.

Состав конечной мочи

- Моча – прозрачная, соломенного цвета жидкость, имеет слабокислую реакцию (pH 5-7), удельный вес 1,010-1,025, суточное количество (*диурез*) – 1-1,5 л.
- С мочой из организма выводятся наружу вода (96%) и растворенные в ней конечные продукты обмена (около 60 г. плотных веществ). В целом с мочой выделяется около 150 различных веществ:
  - Органических веществ 35-45 г/сутки, из них больше всего мочевины;
  - Неорганических веществ 15-25 г/сутки, из них больше всего поваренной соли (NaCl)
- В условиях патологии в моче обнаруживаются вещества, обычно в ней не выявляемые: белок, сахар, ацетоновые тела и др.

Мочеточник - ureter

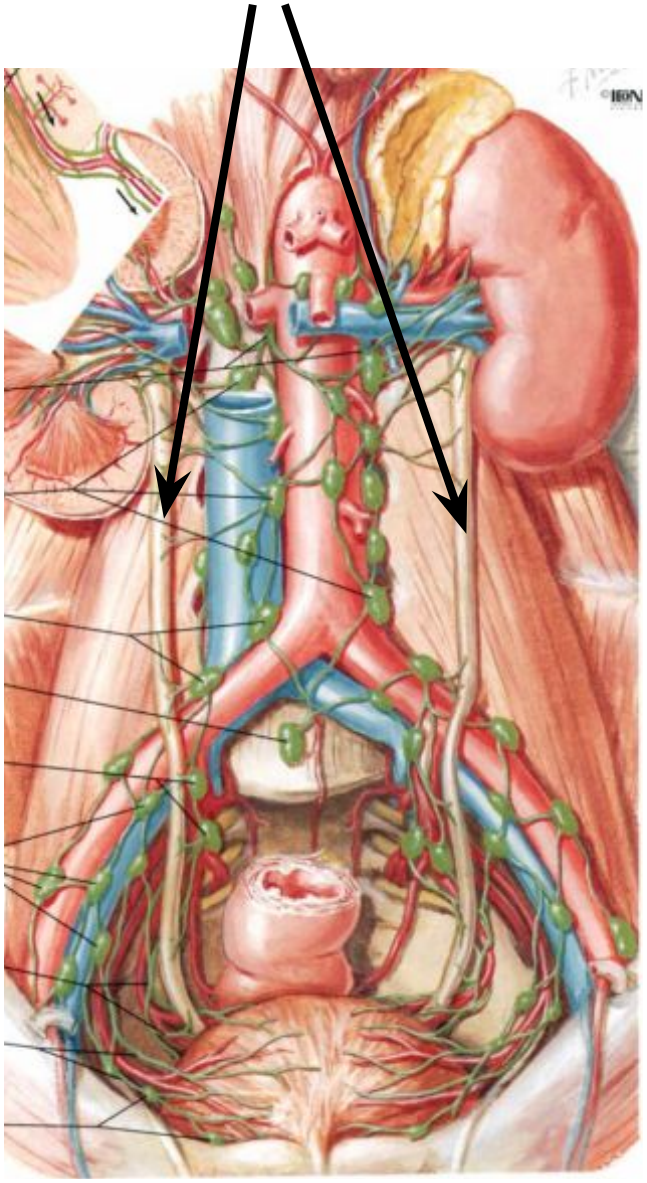

Парный орган, форма трубки длиной 30 см, в диаметре от 3 до 9 мм.

Функция – проведение мочи из почечной лоханки в мочевой пузырь благодаря перистальтике гладкой мышечной оболочки.

Располагается по задней стенке брюшной полости забрюшинно, подходит к дну мочевого пузыря и открывается в его полость.

Топографически выделяют 3 части:

брюшная, тазовая, внутристеночная.

Стенка состоит из 3 оболочек:

- ✔ Внутренняя – слизистая, покрыта переходным эпителием, имеет продольные складки ;
- ✔ Средняя – гладкомышечная из двух слоев: продольного и кругового;
- ✔ Наружная – адвентициальная, брюшина покрывает мочеточники только спереди.

Мочевой пузырь – cystis (греч.)

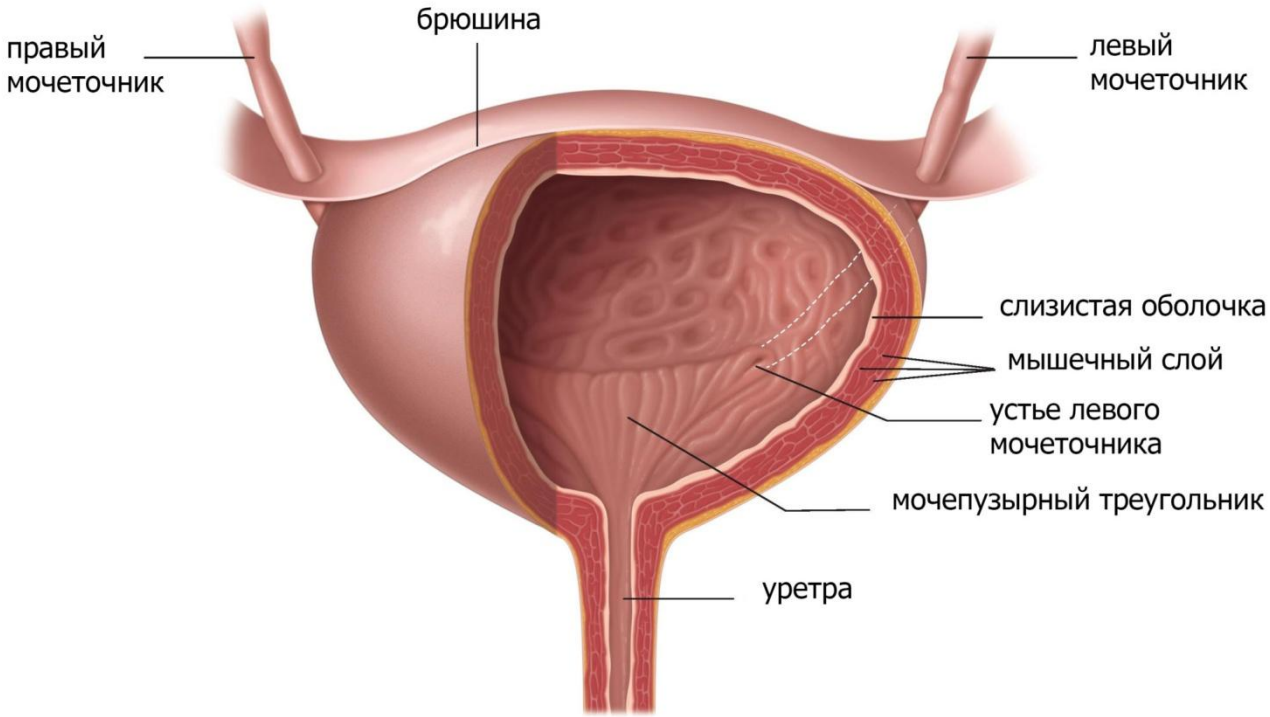

Непарный полый мышечный орган для накопления мочи. Емкость – 500-700 мл. Форма зависит от степени наполнения.

Располагается в полости малого таза за лобковым симфизом. У мужчин сзади находятся ампулы семявыносящих протоков и семенные пузырьки, прямая кишка; у женщин – шейка матки и влагалище.

В мочевом пузыре различают **4 части**: верхушка пузыря (обращена к передней брюшной стенке), тело пузыря (большая часть), дно пузыря (обращено книзу и кзади), шейка пузыря (суженная часть дна пузыря, здесь находится внутренний непроизвольный сфинктер).

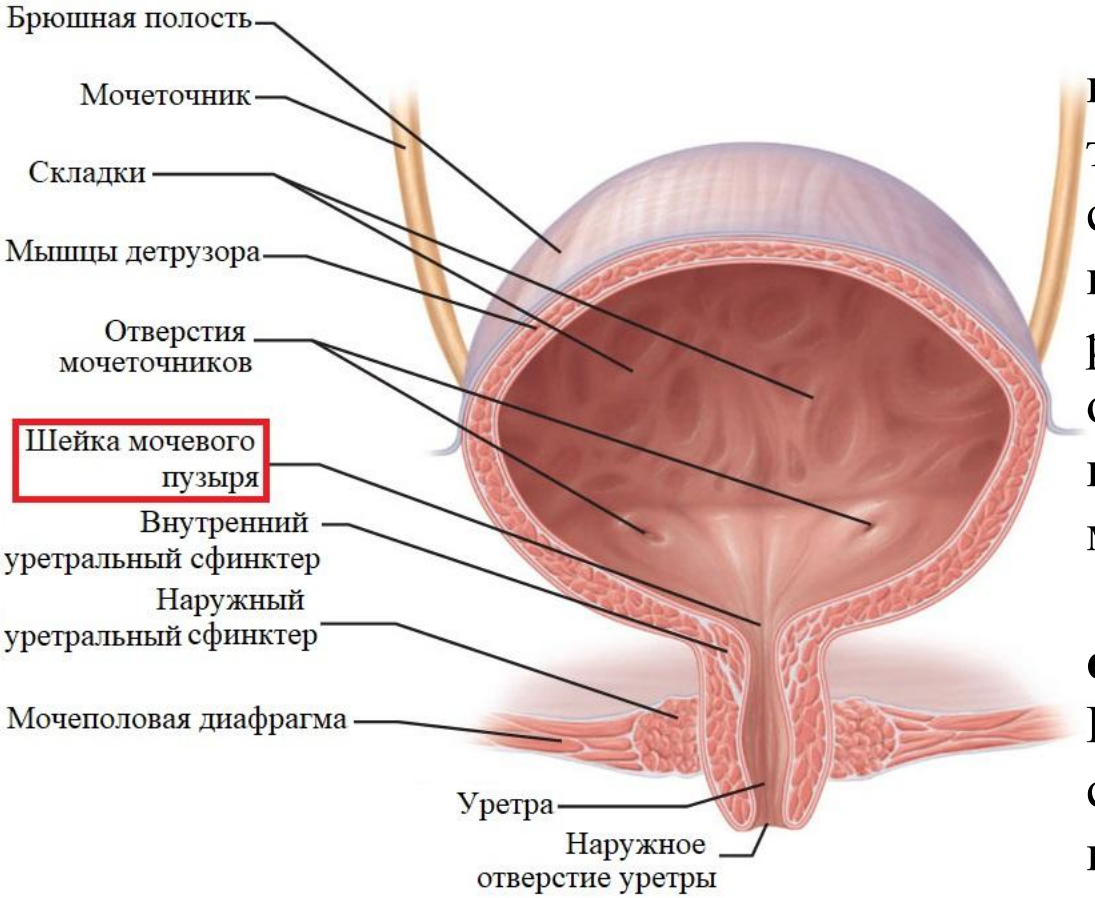

На дне мочевого пузыря имеется мочепузырный треугольник. В этом месте слизистая оболочка тонкая, не имеет подслизистого слоя, располагаются 3 отверстия: два отверстия мочеточников и внутреннее отверстие мочеиспусктельного канала.

Стенка мочевого пузыря состоит из 3 оболочек:
Внутренняя оболочка – слизистая с хорошо выраженным подслизистым слоем , имеет много складок, слизистых желез, покрыта переходным эпителием.

Средняя оболочка гладкомышечная, располагается в 3 слоя: продольные наружный и внутренний, круговой средний слой.
Наружная оболочка адвентициальная. Брюшина покрывает мочевой пузырь только сверху.

Мужской мочеиспускательный канал

Это мягкая эластическая трубка длиной 18-23 см, диаметром 5-7 мм. Стенка состоит из 3 оболочек: слизистая, гладкомышечная, адвентициальная. Служит для выведения мочи и семенной жидкости.

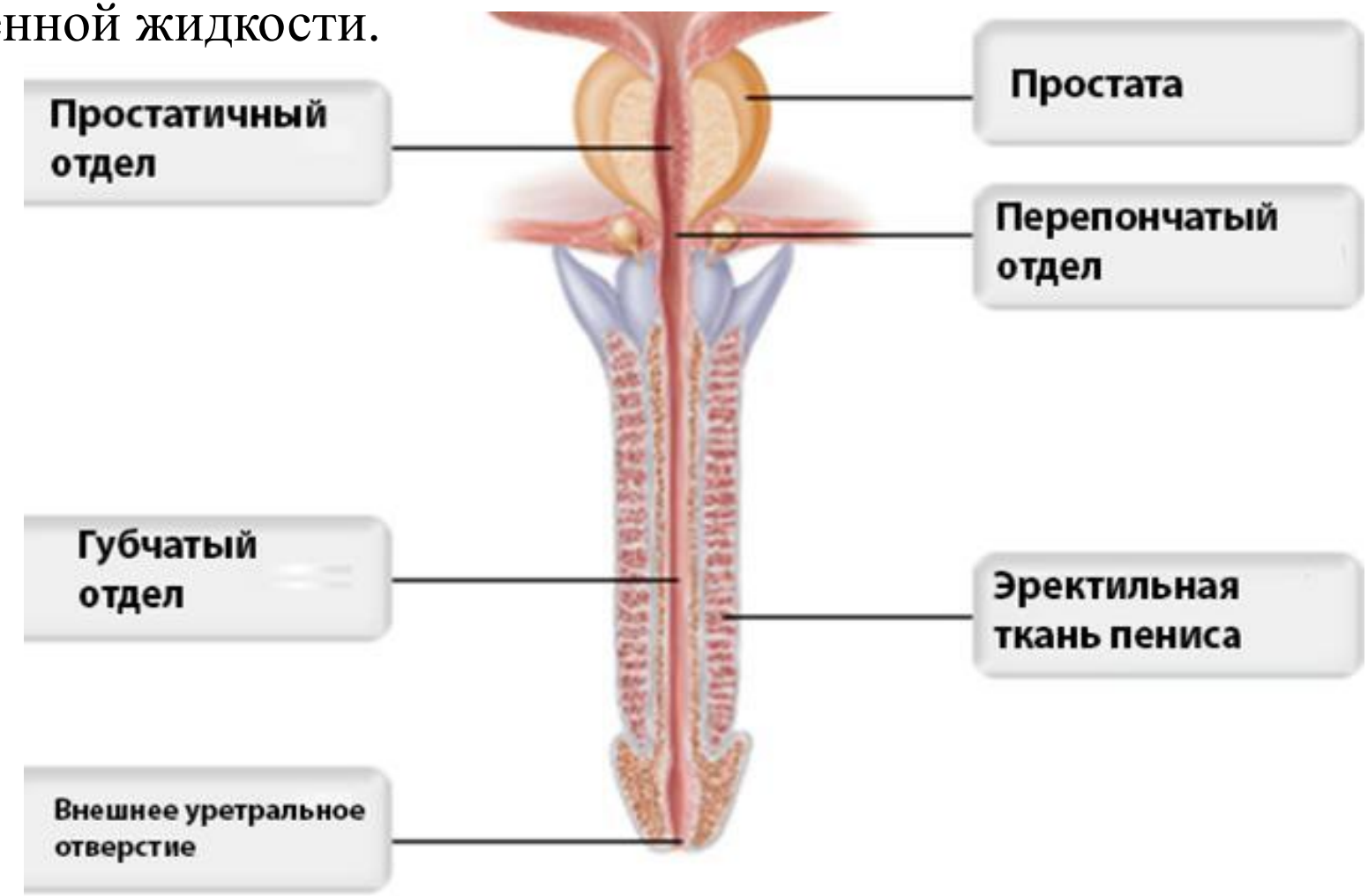

Мужской мочеиспускательный канал

Внутреннее отверстие → **здесь расположен внутренний непроизвольный сфинктер**

Имеет 3 части:

- ✔Предстательная часть (в толще предстательной железы)
- ✔Перепончатая часть (в области диафрагмы таза) - **здесь расположен наружный произвольный сфинктер**
- ✔Губчатая часть (в толще губчатого тела полового члена)

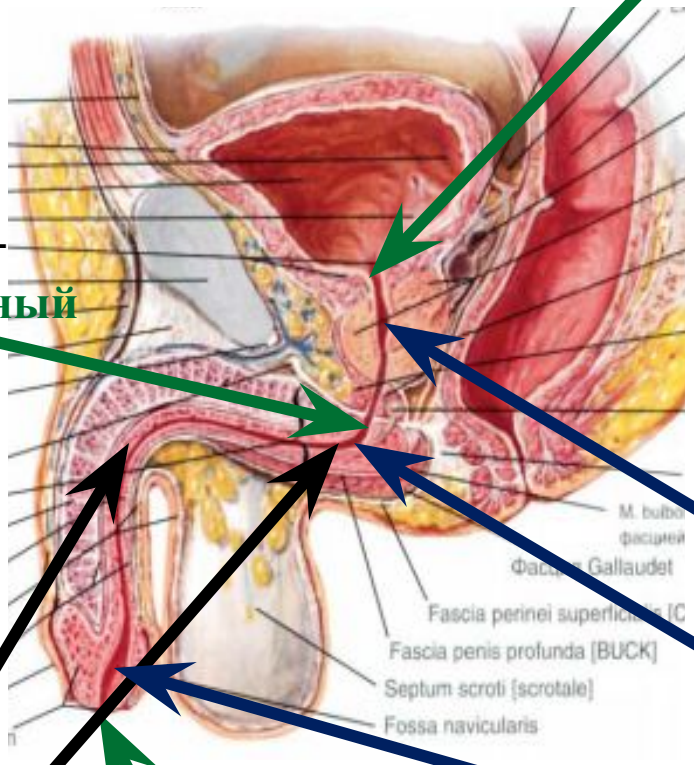

Имеет 3 сужения:

- ✔В области внутреннего отверстия
- ✔В перепончатой части
- ✔У наружного отверстия

Имеет 3 расширения:

- **В предстательной части**
- **В луковице полового члена**
- **В ладьевидной ямке полового члена**

Имеет 2 кривизны:

- **передняя**
- **задняя**

Наружное отверстие

Женский мочеиспускательный канал

Короткая, слегка изогнутая и обращенная выпуклостью назад трубка длиной 2,5-3,5 см, диаметром 8-12 мм. Стенка канала легкорастяжима. Состоит из 3 оболочек: адвентициальной, гладкомышечной и слизистой. Слизистая образует много складок, содержит многочисленные железы и имеет слепые углубления – лакуны.

Мочеиспускательный канал находится впереди влагалища и сращен с его передней стенкой.

Женский мочеиспускательный канал

Канал имеет 2 отверстия. Рядом с ними располагаются сфинктеры:

внутреннее отверстие (у мочевого пузыря)

Внутренний непроизвольный сфинктер, образован гладкой мышечной тканью мочевого пузыря

наружное (кпереди и выше отверстия влагалища)
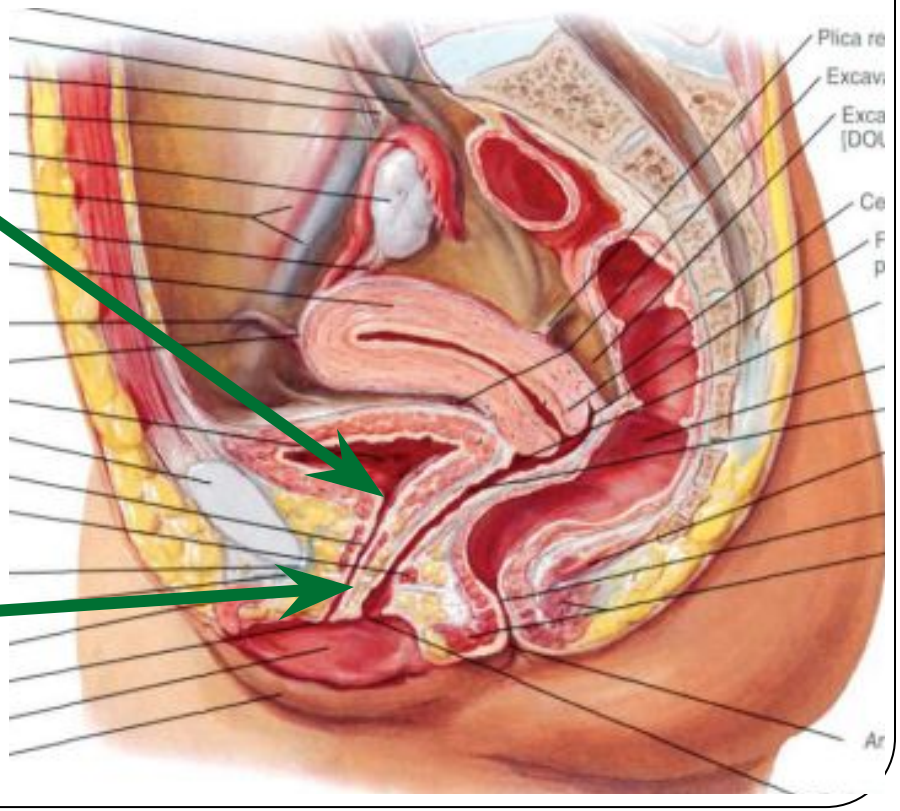
Наружный произвольный сфинктер, образован скелетной мускулатурой мочеполовой диафрагмы таза