

Личные данные:

Ф.И.О. Анисимов Дмитрий
Владимирович

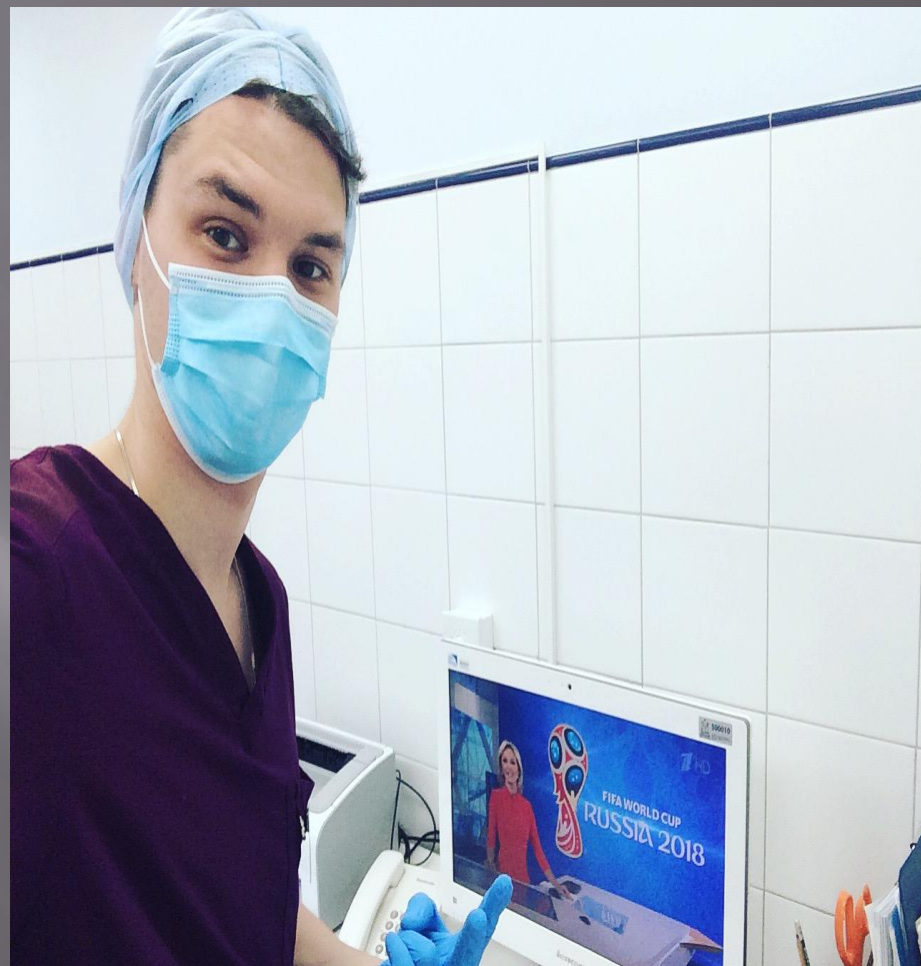Дата рождения: 24.08.1995

Телефон: 8-985-188-87-93

E-mail: anisimov15@icloud.com

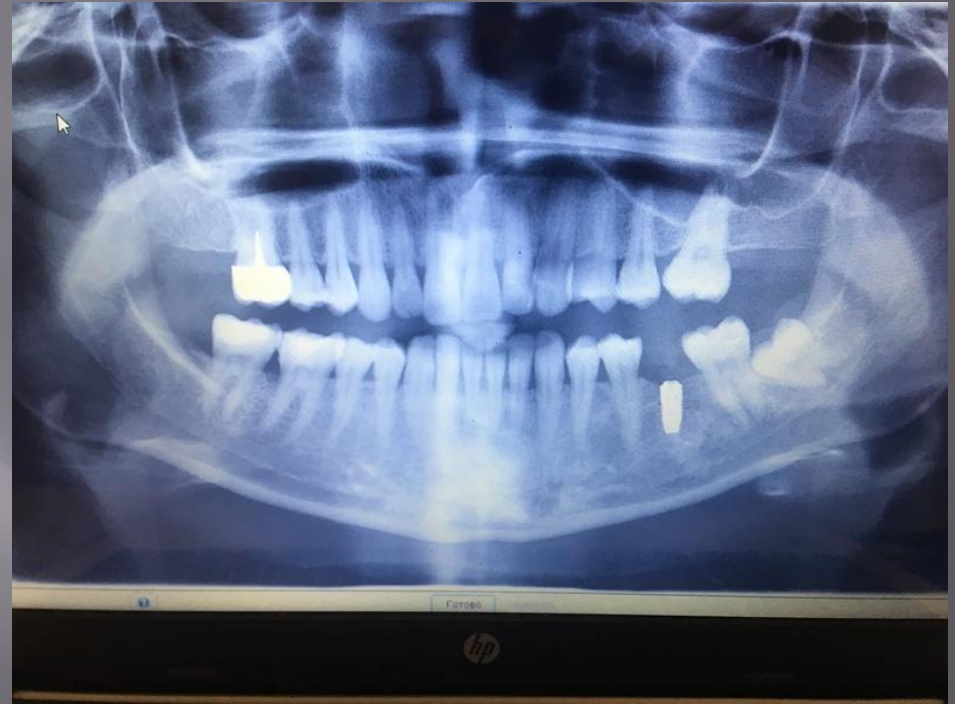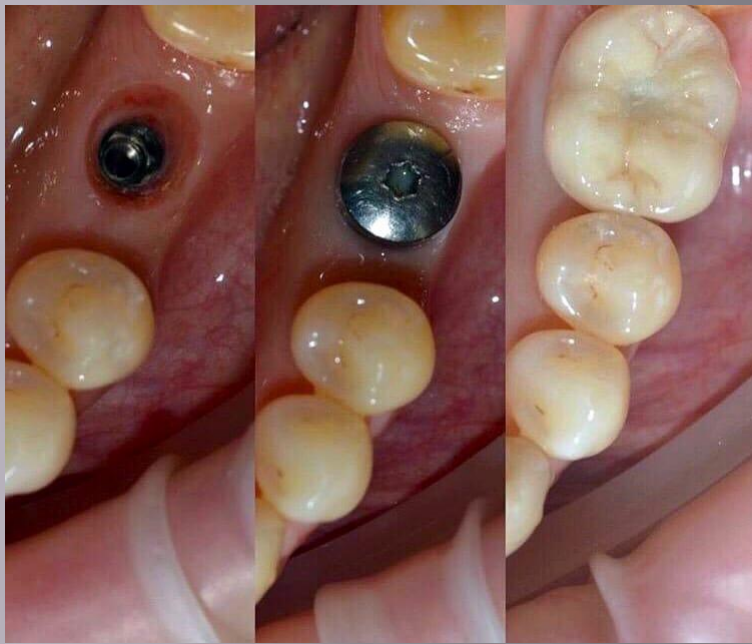Образование и дата окончания: высшее
МГМСУ им. А.И. Евдокимова 2018г
Форма обучения в ординатуре:
контрактная.

В настоящий момент клинический
ординатор 1 года кафедры “Хирургии
полости рта” МГМСУ им. А. И.
Евдокимова



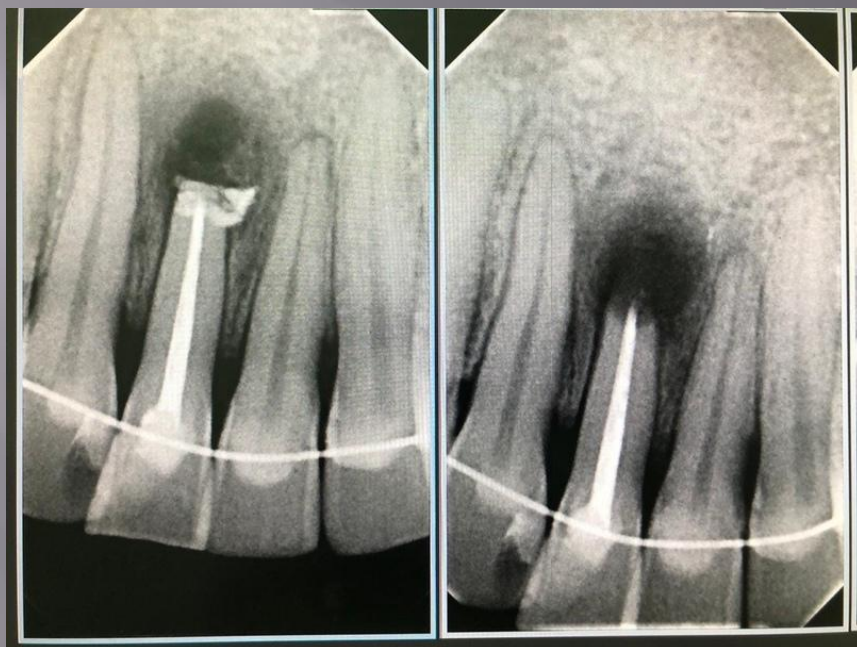Умение работать с Vatech

SmileDesignerPro

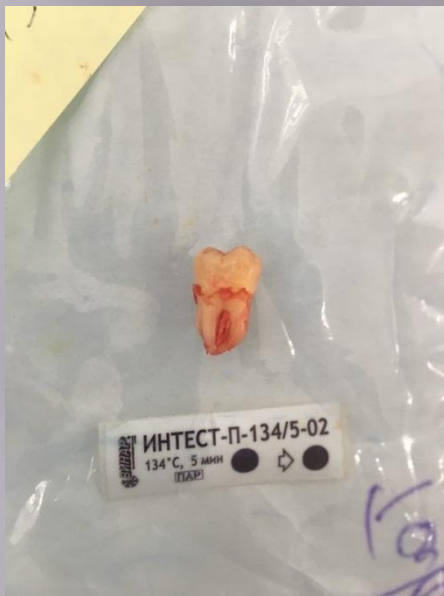

Октябрь 2019 года установлен имплантат ASTRA Tech, удалён 8 - ой зуб.

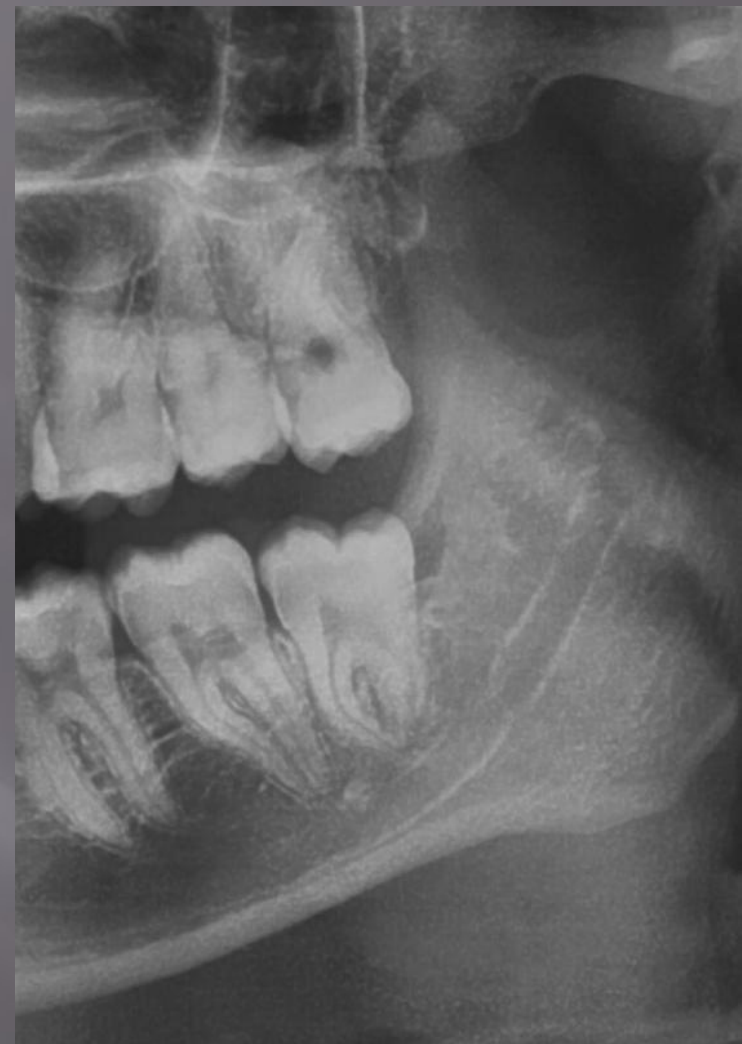Декабрь 2019 года установлен формирователь, через 1.5 недели протезирования постоянной ортопедической конструкцией.

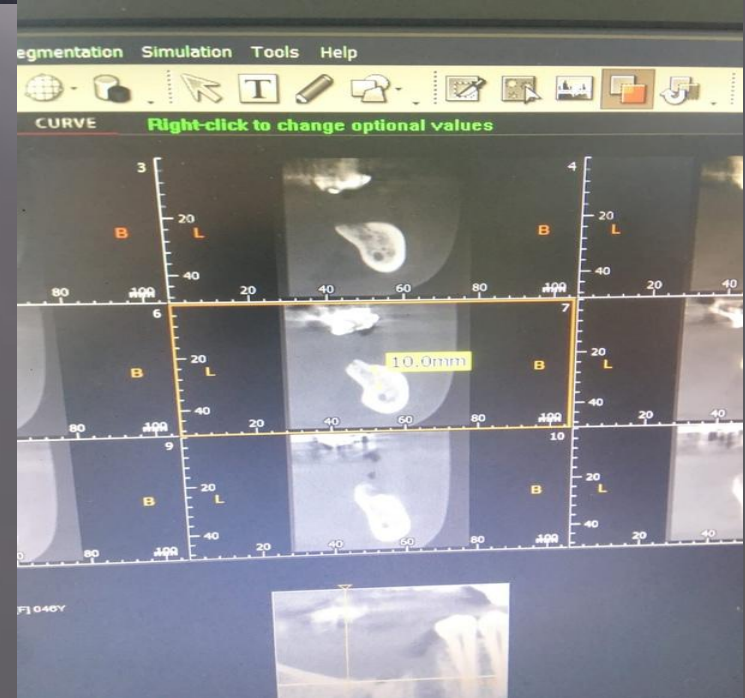
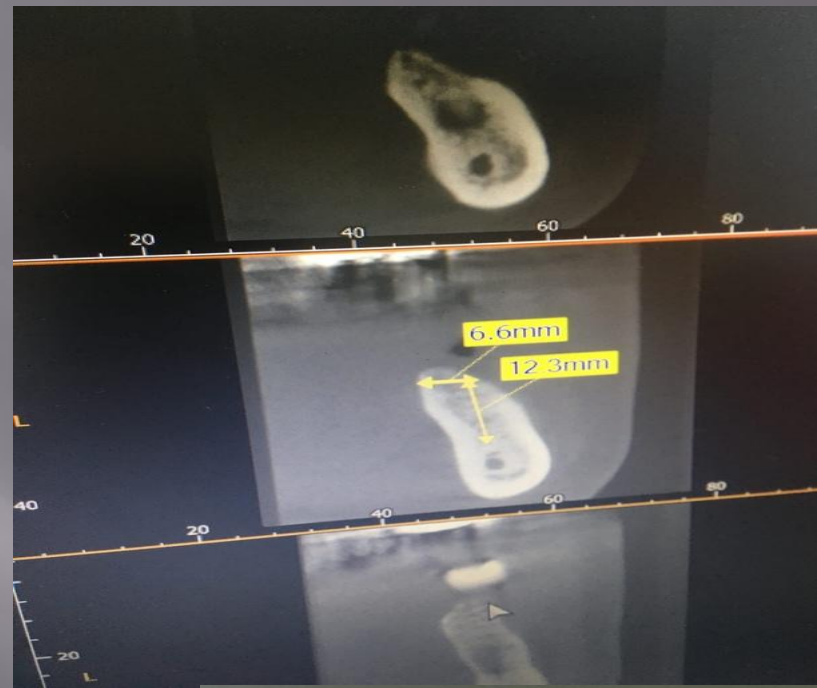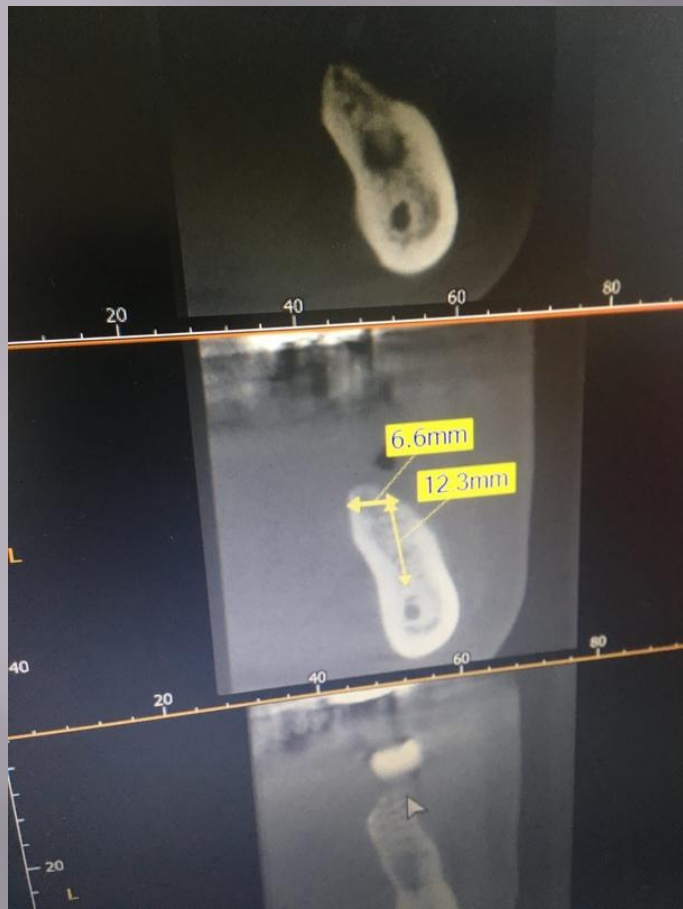


Апрель 2020 года - РВК с ретрограднымм пломбированием апекса пастой на основе Оксида Цина, шинирование.

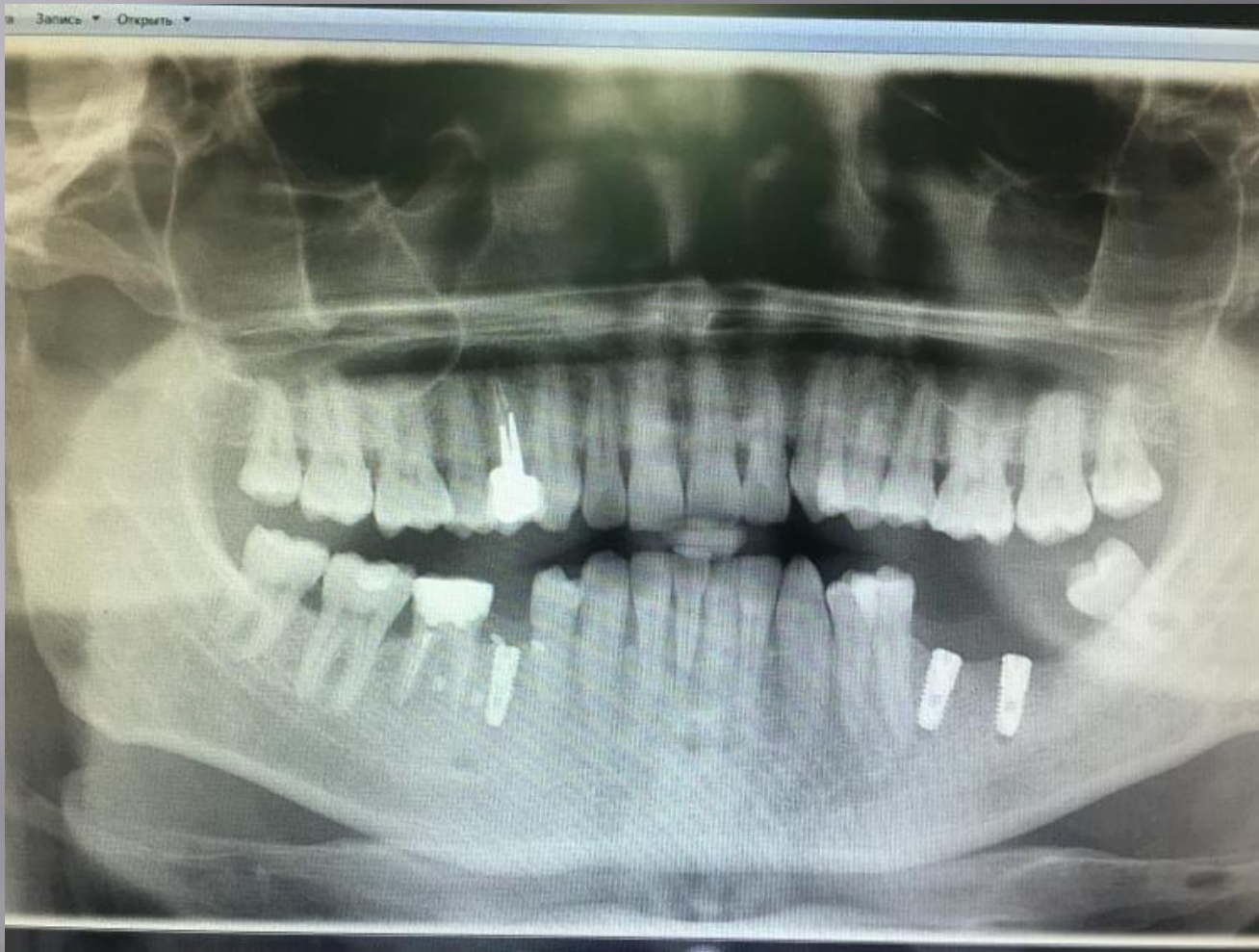

сентябрь 2018 года, удаление 3.8 зуба. Беспокоил, постоянно образовывался карман + галитоз связанный с лизисом костной ткани в месте образования капюшона в позадимоллярном пространстве.





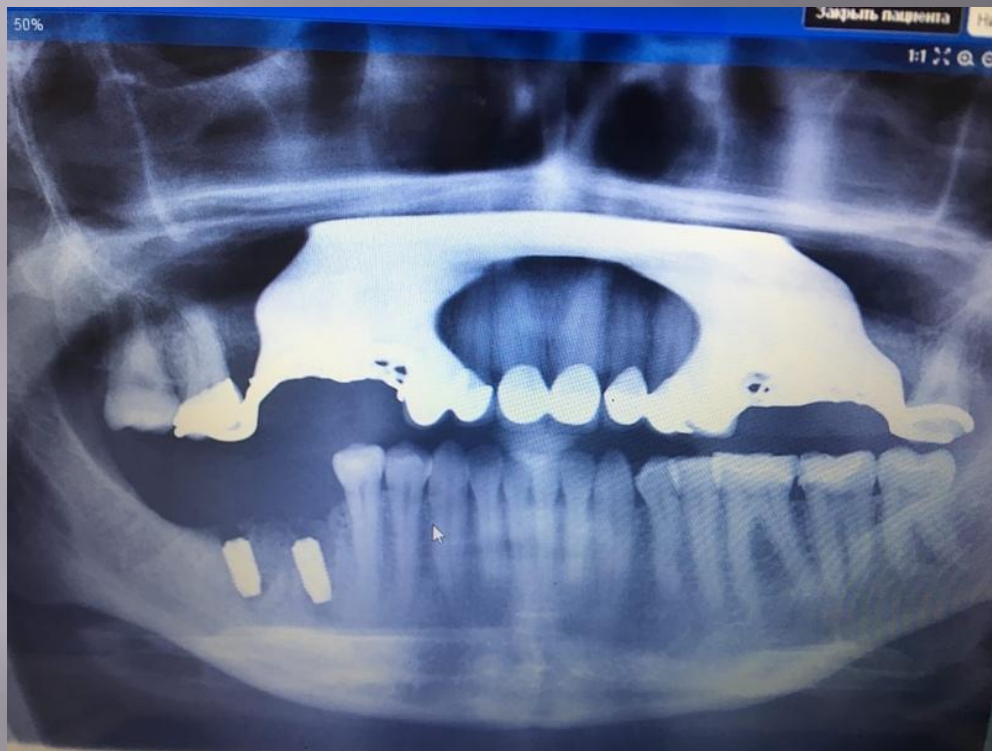Процесс планирования
операций



2 имплантата системы Nobel справа.

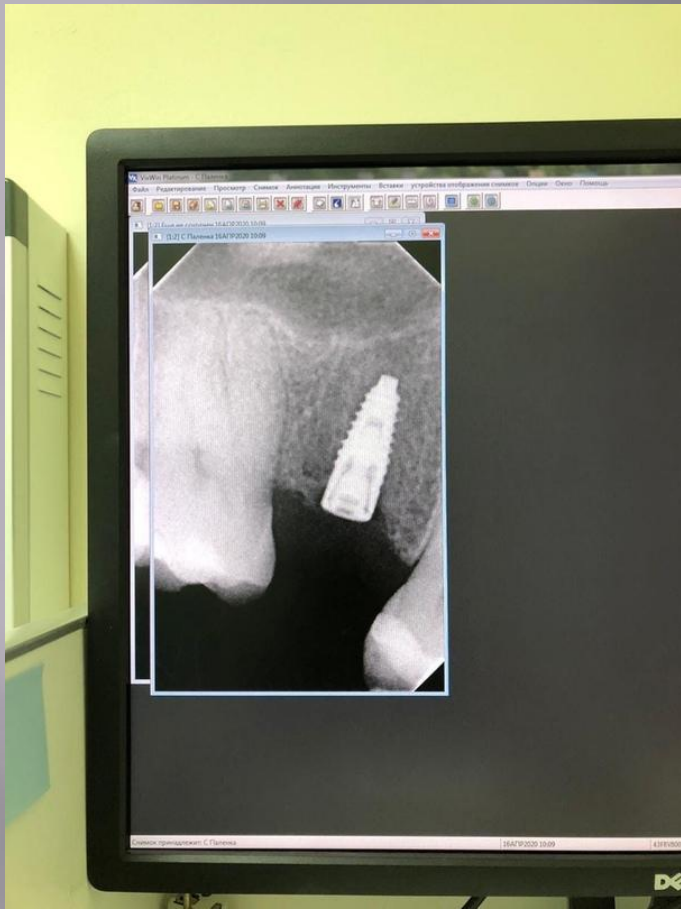Bio Horizont слева в связи с анатомическими особенностями бы выбор сделан в пользу него. Более высокая стабильность в тонком гребне.

Декабрь 2019 года.

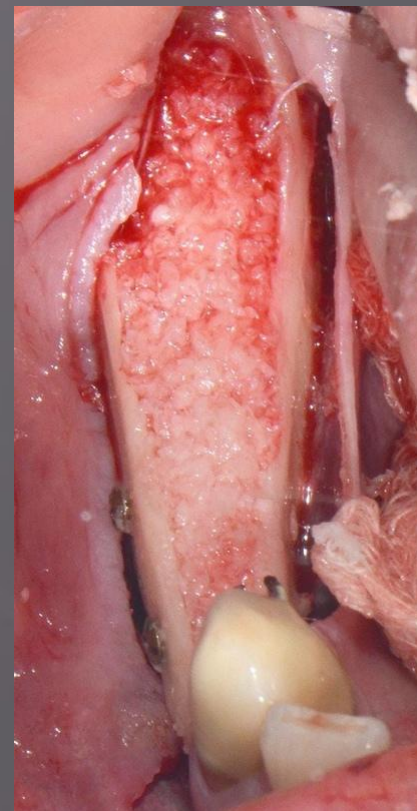
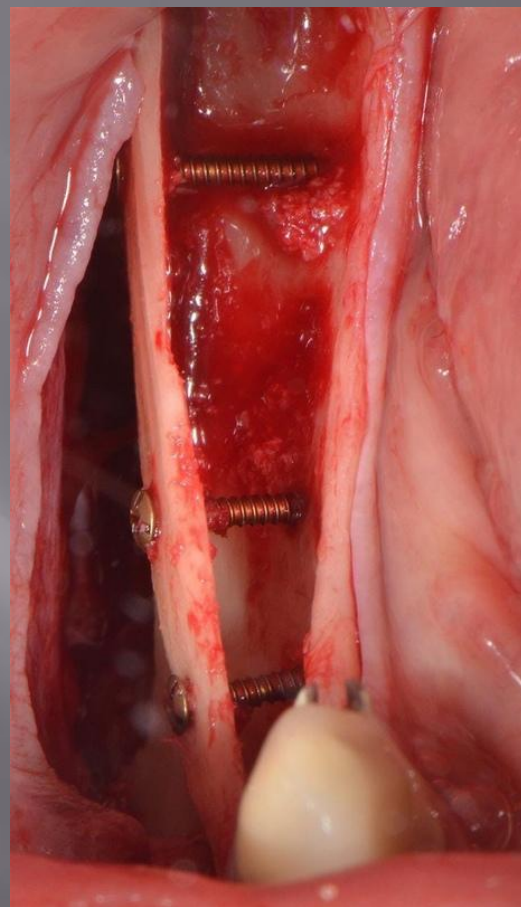
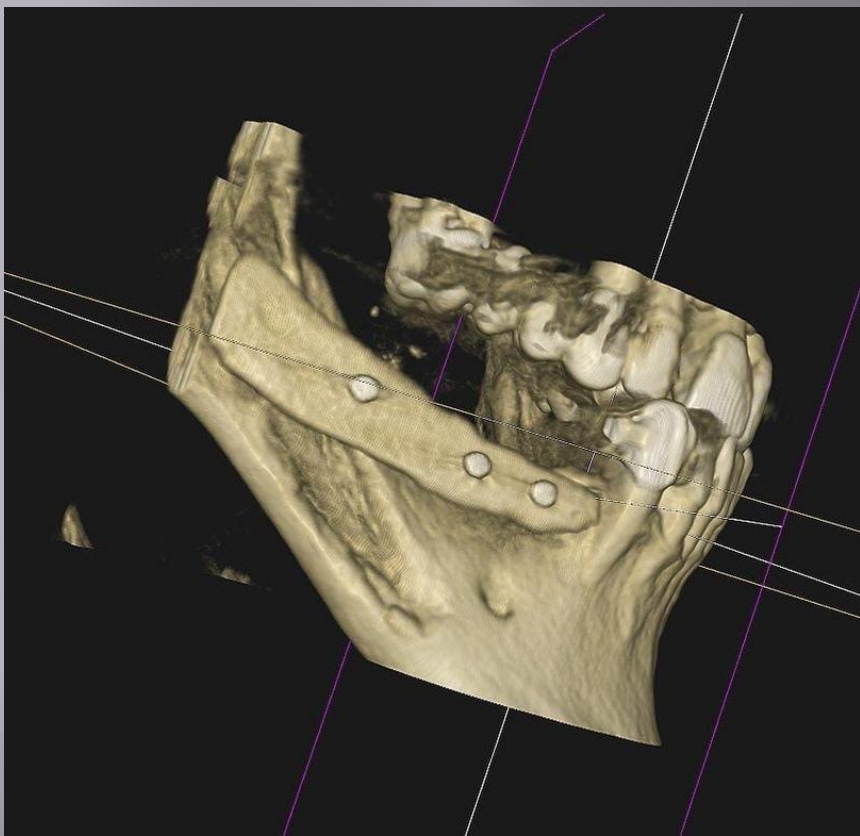


2 имплантата системы ASTRA. Март 2020 года

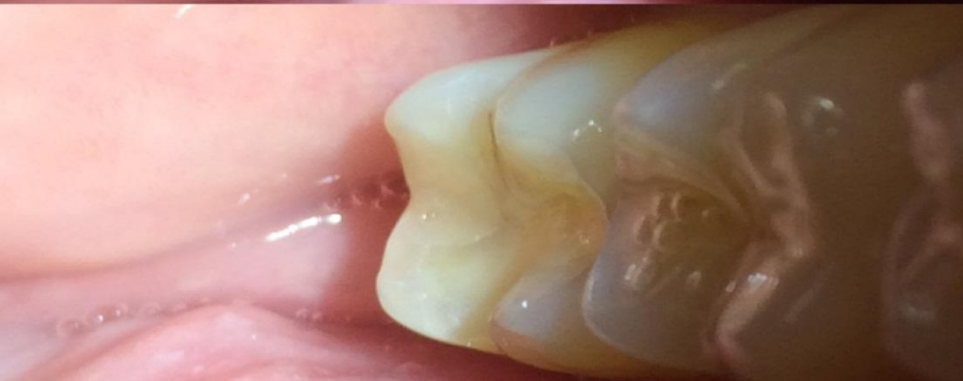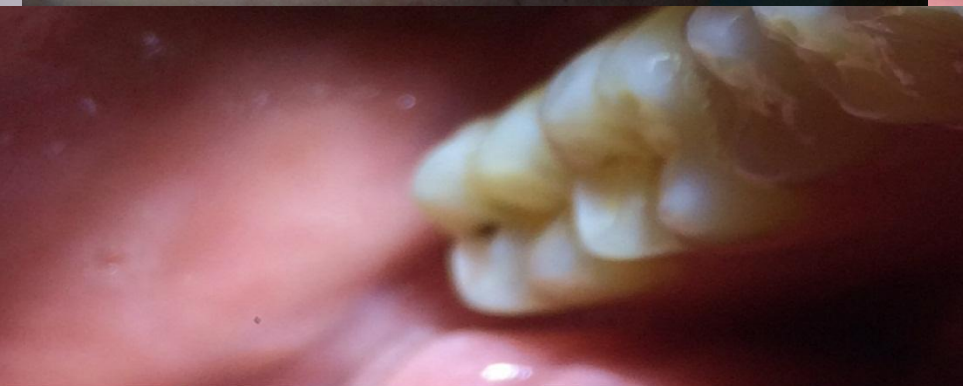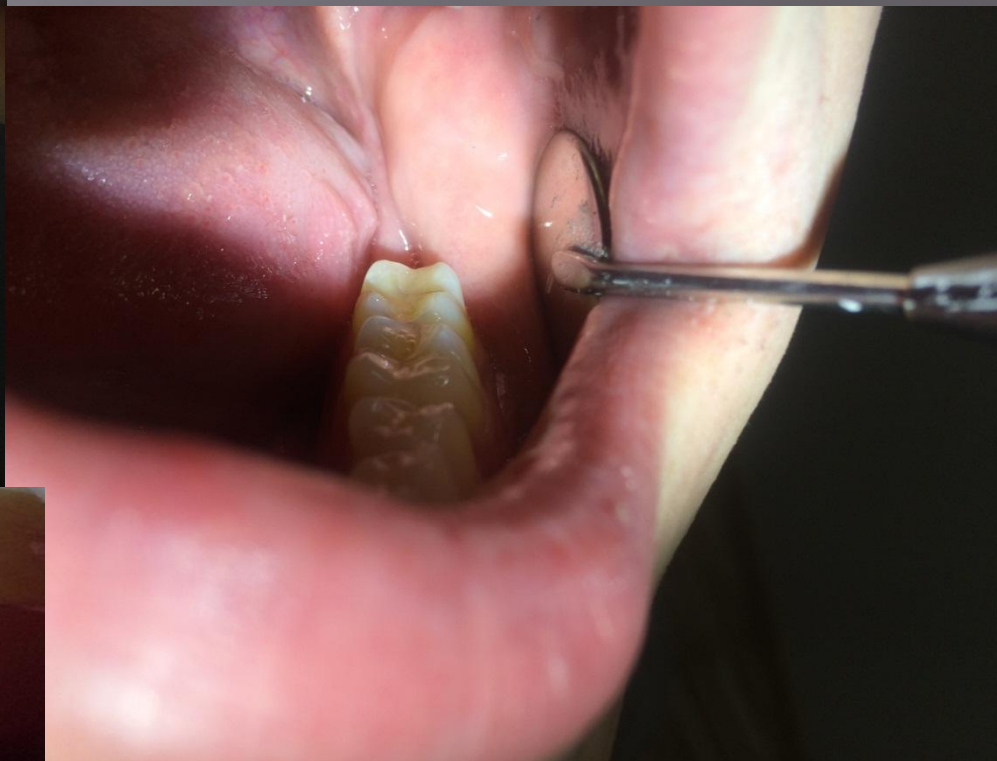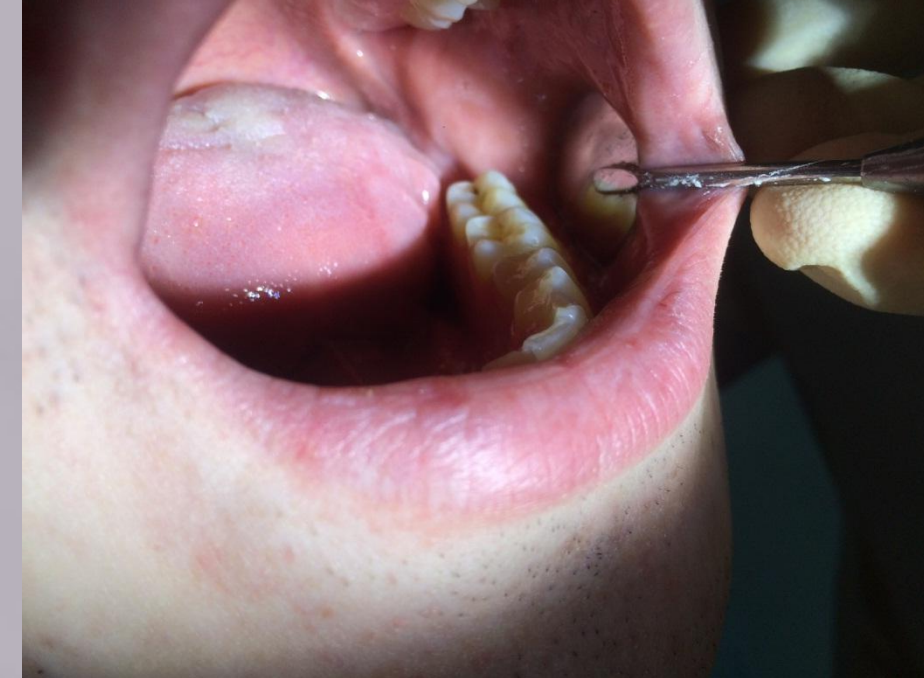Июнь установка формирователей , протезирование.



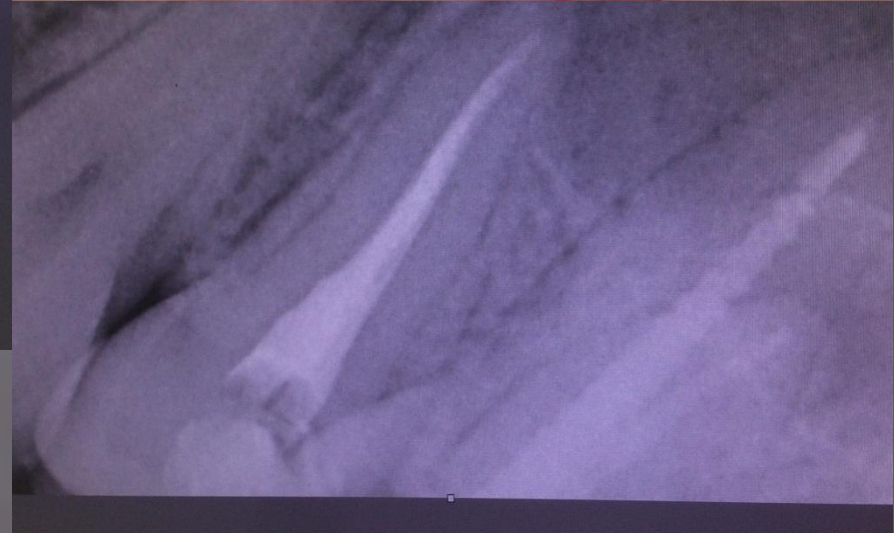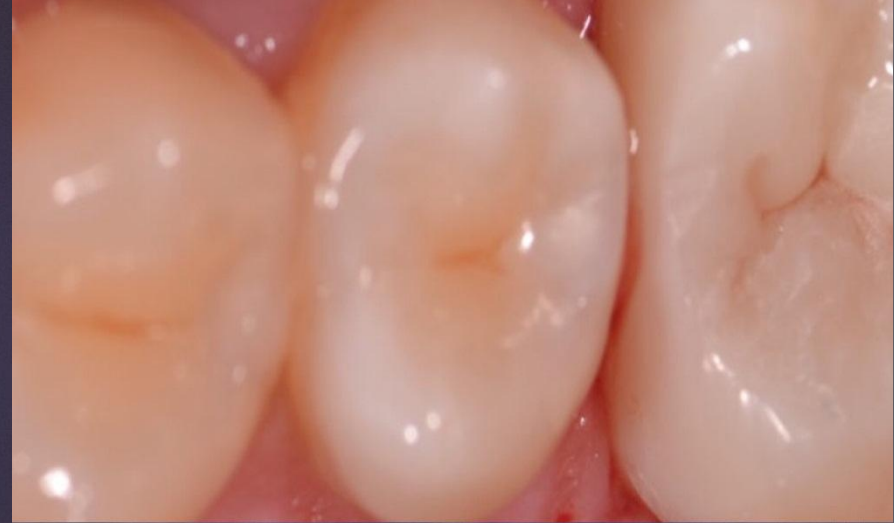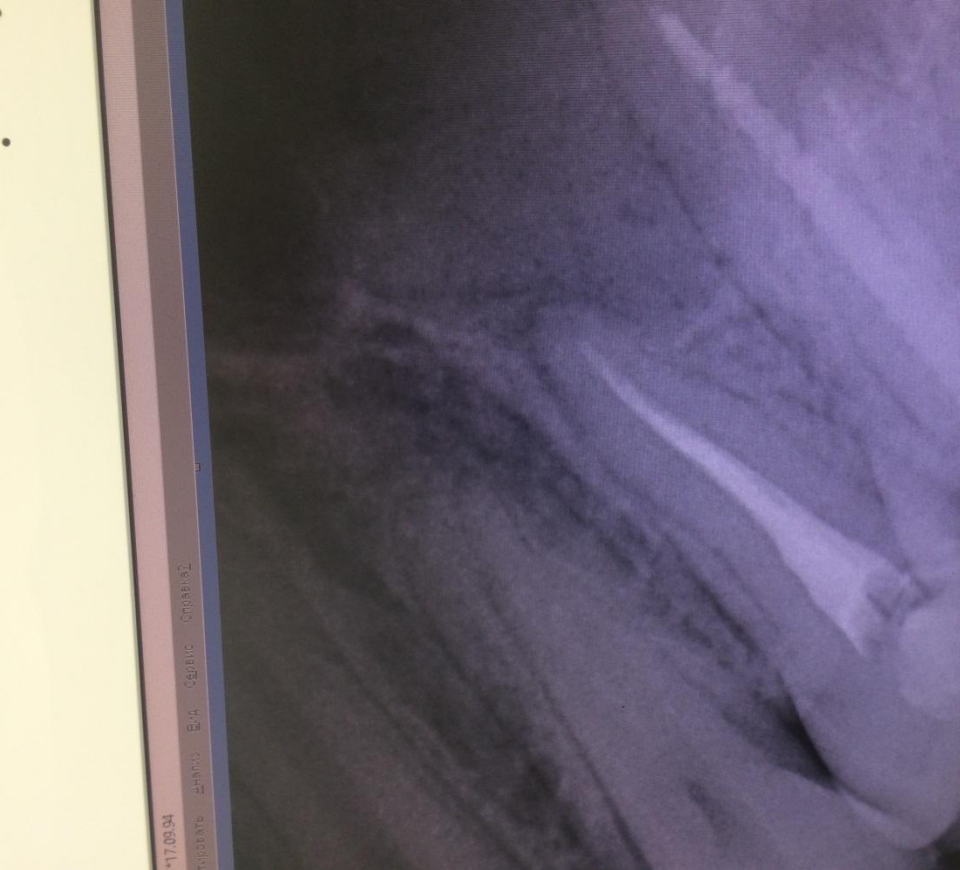Первый установленный имплантат -
сентябрь 2018 года.



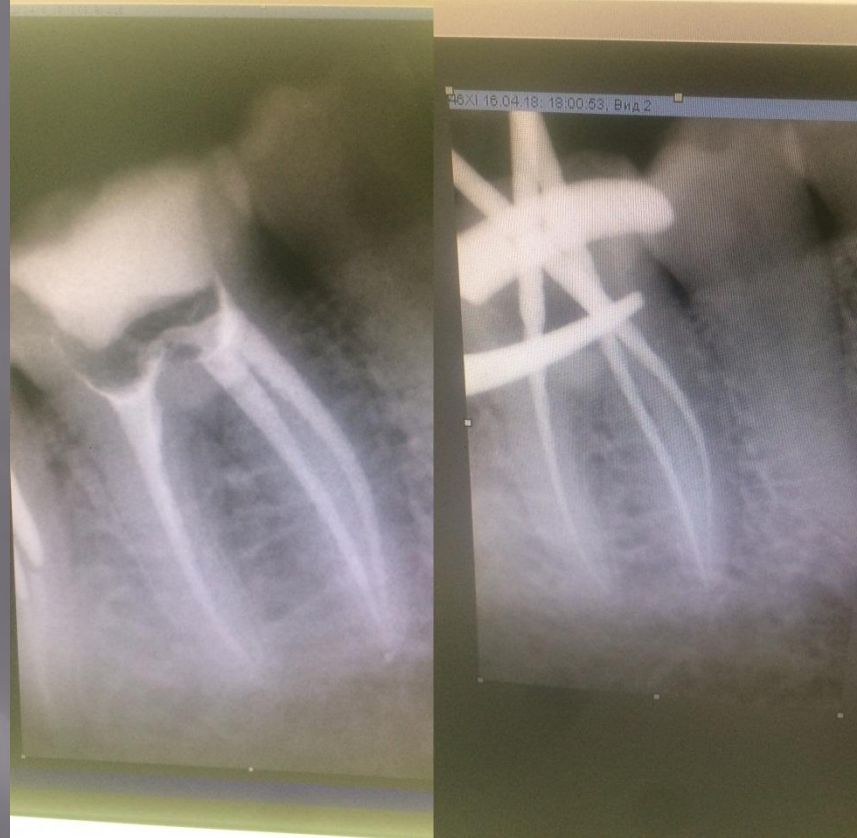
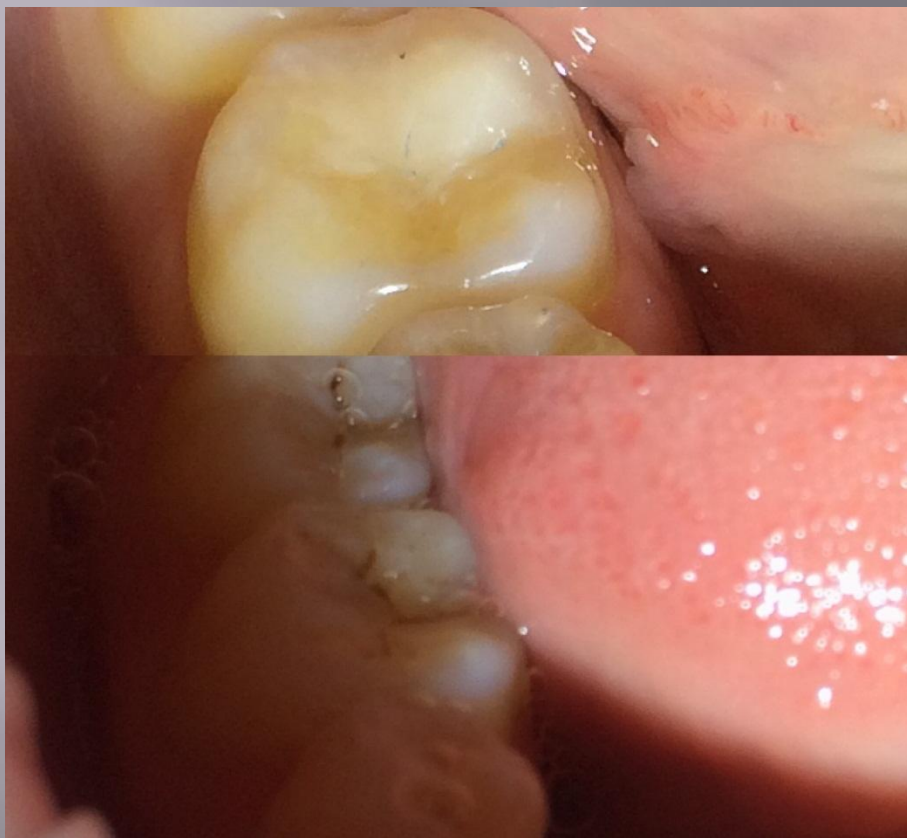Вертикальная аугментация, ауто трансплантата взятого у угла нижней челюсти. Работа январь 2020 года. На май 2020 года, процесс кальцефицирования блока идёт по плану. Обнаружены первые зачатки остоида. Отклонений по предоставленному анализу крови (лейкацитарная формула в норме). Прогноз резорбции костной ткани на высоту 0,3 мм согласно плану. Имплантация запланирована на 1 - ую половину июля 2020 года



Иван, 23 года
Фисурный кариес – 3.8
Bond system – 5
поколение
Материал – Filteck
Ultimate



Ирина, 37 лет.
Хронический пульпит 3.5
Каналы запломбированы гуттаперчей, АН+
силлер
Пломба – Бонд систем – 5 поколения
Estelite Sigma Quick



Ирина, 26 лет.

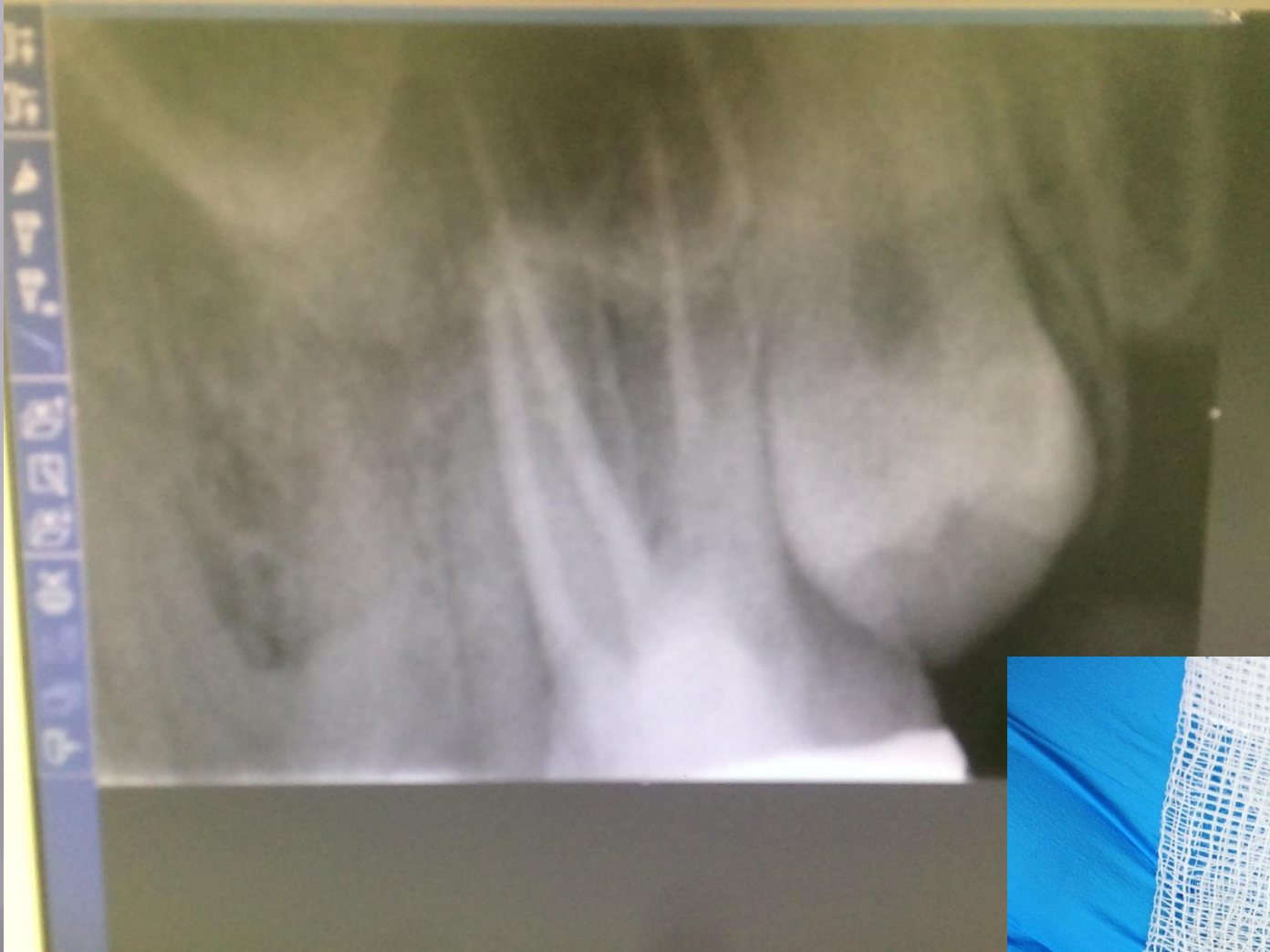Острый пульпит 3.6

Каналы запломбированы гуттаперчей, АН+
силлер

Пломба – Бонд систем – 5 поколения

Filteck Ultimate

Работа выполнена с использованием Роббер



Мария, 27 лет.
2.8 – дистопия, ретенция
Удаление. Кюретаж.
Контроль гемостаза.
В лунку помещён альвостаз.
Ушивание узлов шов викрил
4 0

