

НАО «Медицинский университет Астана»
Кафедра общей врачебной практики №1

**«Доказательная медицина в
дерматовенерологии»**

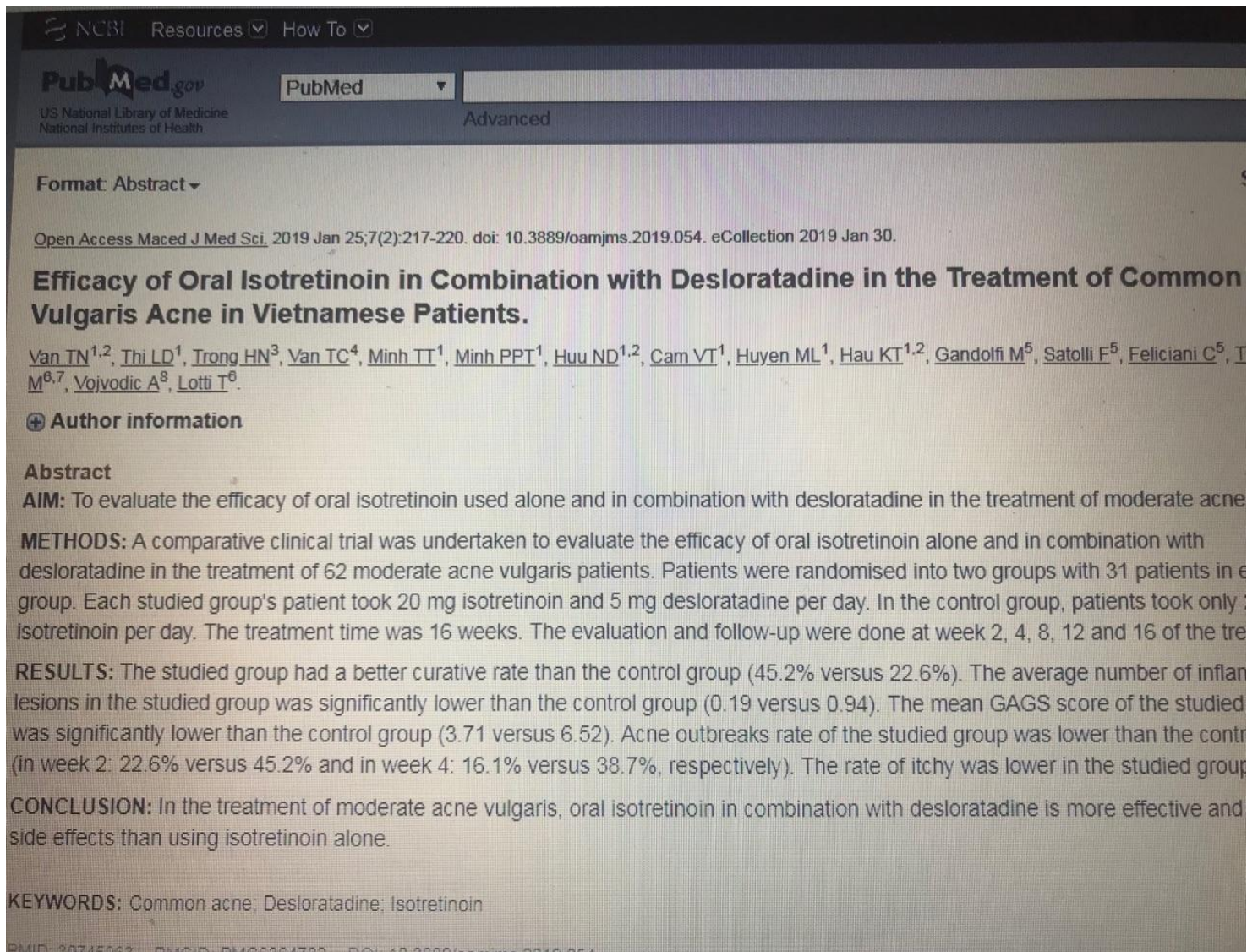
**Эффективность перорального
изотретиноина в сочетании с
дезлоратадином в лечении
обыкновенных угрей у вьетнамских
пациентов**

Подготовила: Бектаева А., 138-Д

Patient (problem, population) Пациент (проблема, население)	Пациенты с акне
Intervention Вмешательство	Принимали изотретиноин в комбинации с дезлоратадином
Comparison Вмешательство сравнения	Принимали изотретиноин
Outcome Исход	повышения эффективности лечения, уменьшение вспышек угрей
ВОПРОС: Эффективно ли лечение акне изотретиноином в комбинации с дезлоратадином ?	

- **Ключевые слова:** акне, изотретиноин, дезлоратадин
- **Журналы:** Clark SM, Cunliffe WJ. Acne flare and isotretinoin-incidence and treatment. *British Journal of Dermatology-Supplement*- 1995;133:26. Dhafer SA, Jasim ZM. The adjunctive effect of desloratadine on the combined azithromycin and isotretinoin in the treatment of severe acne: Randomized clinical trial. *Journal of Dermatolo* . Pelle E, McCarthy J, Seltmann H, Huang X, Mammone T, Zouboulis CC, Maes D. Identification of histamine receptors and reduction of squalene levels by an antihistamine in sebocytes. *Journal of Investigative Dermatology*. 2008;128(5):1280–5. *gy and Dermatologic Surgery*. 2018;22(1):21–25.
- **Фильтры:** английский язык, все исследование за последние 5 лет, free text, Клиническое испытание, пол: мужчины , женщины

Поиск проводился на сайте www.ncbi.nlm.nih.gov



NCBI Resources How To

PubMed
US National Library of Medicine
National Institutes of Health

Advanced

Format: Abstract

Open Access Maced J Med Sci. 2019 Jan 25;7(2):217-220. doi: 10.3889/oamjms.2019.054. eCollection 2019 Jan 30.

Efficacy of Oral Isotretinoin in Combination with Desloratadine in the Treatment of Common Vulgaris Acne in Vietnamese Patients.

Van TN^{1,2}, Thi LD¹, Trong HN³, Van TC⁴, Minh TT¹, Minh PPT¹, Huu ND^{1,2}, Cam VT¹, Huyen ML¹, Hau KT^{1,2}, Gandolfi M⁵, Satolli F⁵, Feliciani C⁵, T M^{6,7}, Vojvodic A⁸, Lotti T⁶.

Author information

Abstract

AIM: To evaluate the efficacy of oral isotretinoin used alone and in combination with desloratadine in the treatment of moderate acne


METHODS: A comparative clinical trial was undertaken to evaluate the efficacy of oral isotretinoin alone and in combination with desloratadine in the treatment of 62 moderate acne vulgaris patients. Patients were randomised into two groups with 31 patients in each group. Each studied group's patient took 20 mg isotretinoin and 5 mg desloratadine per day. In the control group, patients took only isotretinoin per day. The treatment time was 16 weeks. The evaluation and follow-up were done at week 2, 4, 8, 12 and 16 of the treatment.

RESULTS: The studied group had a better curative rate than the control group (45.2% versus 22.6%). The average number of inflammatory lesions in the studied group was significantly lower than the control group (0.19 versus 0.94). The mean GAGS score of the studied group was significantly lower than the control group (3.71 versus 6.52). Acne outbreaks rate of the studied group was lower than the control group (in week 2: 22.6% versus 45.2% and in week 4: 16.1% versus 38.7%, respectively). The rate of itchy was lower in the studied group.

CONCLUSION: In the treatment of moderate acne vulgaris, oral isotretinoin in combination with desloratadine is more effective and has fewer side effects than using isotretinoin alone.


KEYWORDS: Common acne; Desloratadine; Isotretinoin

PUBMED: 30745943; PMID: PMC6264722; DOI: 10.3889/oamjms.2019.054

- 
- **Цель:** оценка эффективности перорального применения изотретиноина отдельно и в сочетании с дезлоратадином при лечении умеренных обыкновенных угрей

- Сравнительное клиническое исследование 62 пациентов с умеренными угрями обыкновенного было проведено в Национальной больнице дерматологии и венерологии в Вьетнаме с августа 2017 года по август 2018 года.
- Группа из 62 пациентов была рандомизирована на 2 равные группы: исследуемая группа и контрольная группа.
- Обе группы лечились изотретиноином по 20 мг в сутки в течение 16 недель. Комбинированное лечение составляло 5 мг дезлоратадина ежедневно в течение 16 недель для исследуемой группы. Оценка и последующее наблюдение проводились на 2, 4, 8, 12 и 16 неделе лечения.

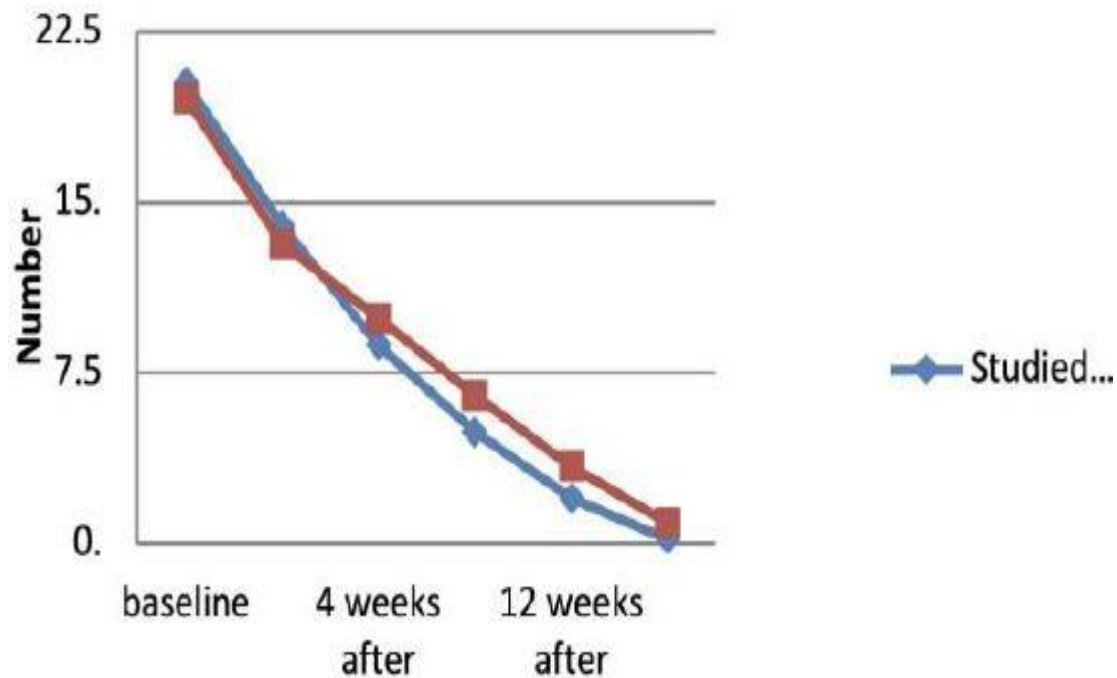
- Для оценки подсчитали количество поражений прыщей, оценили GAGS (Global Acne Grading System), записаны нежелательные эффекты после 2, 4, 8, 12 и 16 недель лечения.
- Оценка вспышек угрей во время лечения основывалась на появлении новых узелков при каждом повторном осмотре. использована шкала отсутствия вспышки (без новых очагов), легкой вспышки (<5 узелков), умеренной вспышки (5-10 узелков) и тяжелой вспышки (≥ 10 узелков).
- Оценка клинической эффективности через 16 недель лечения была оценена на:
 - - Отлично: нет воспалительных и невоспалительных поражений.
 - - Хорошо: уменьшено на $\geq 90\%$ от количества поражений.
 - - Удовлетворительное: уменьшено на $\geq 75-90\%$ от количества поражений.
 - - Умеренный: уменьшается на $\geq 50-75\%$ от количества поражений.
 - - Плохо: уменьшено на $<50\%$ от числа поражений.

- 
- На момент начала лечения две группы имели сходные характеристики в отношении пола пациента, возраста, средней продолжительности заболевания, количества поражений, тяжести заболевания и дозы изотретиноина.

Индикатор	Изучаемая группа (n = 31)	Контрольная группа (n = 31)	p
Мужчина (n)	11	12	p = 0,074
Женский (n)	20	19	
Средний возраст (лет)	21,90 ± 4,1	22,06 ± 4,20	p = 0,88
Средняя продолжительность заболевания (месяцы)	38,74 ± 34,44	43,16 ± 26,62	p = 0,55
Средний вес (кг)	52,32 ± 8,56	57,61 ± 9,90	p = 0,186
Кол/во воспалительных поражений	20,29 ± 1,94	19,58 ± 8,60	p = 0,172
Кол/во невосп/ных поражений	48,90 ± 29,36	47,87 ± 25,44	p = 0,345
Общее кол/во поражений	8,87 ± 35,86	68,45 ± 28,95	P = 0,182
Средний балл GAGS	22,90 ± 3,11	22,77 ± 3,03	p = 0,869

Характеристика пациентов обеих групп до лечения

- **Результаты лечения**
- Изменение количества воспалительных поражений
- В исследуемой группе количество воспалительных поражений было значительно ниже, чем в контрольной группе, с $p < 0,025$,



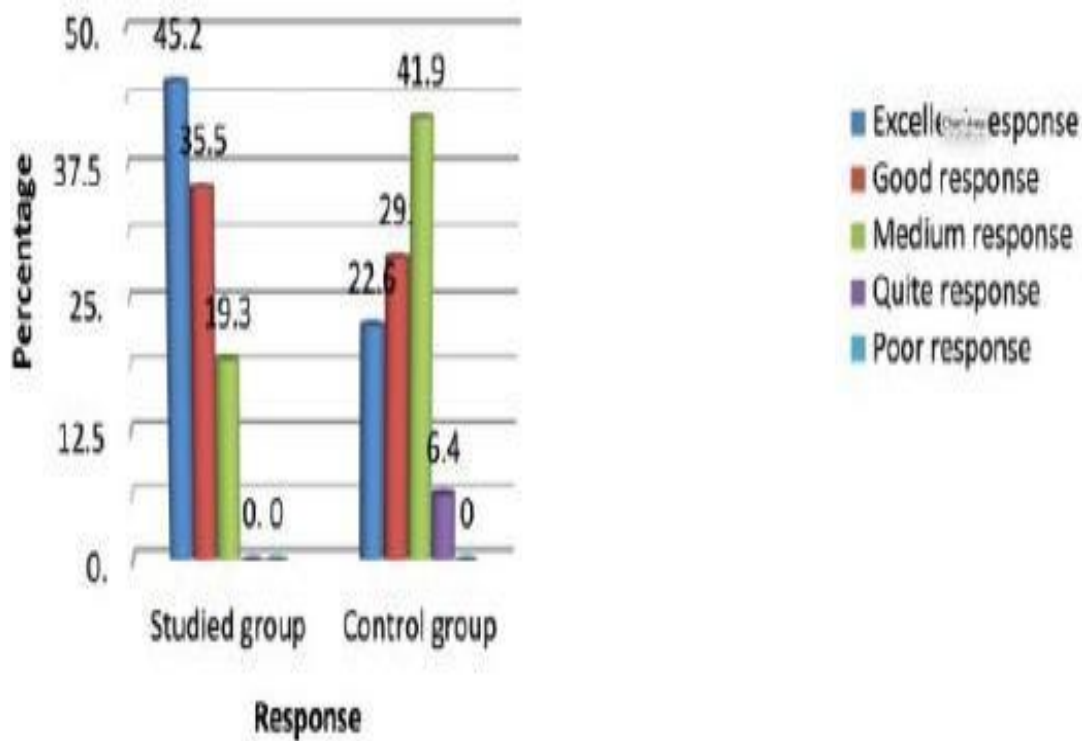
- **Изменение показателя тяжести заболевания**
- Показатель тяжести заболевания в исследуемой группе был значительно ниже, чем в контрольной группе, начиная с 4 недели, с $p < 0,05$

Таблица 2

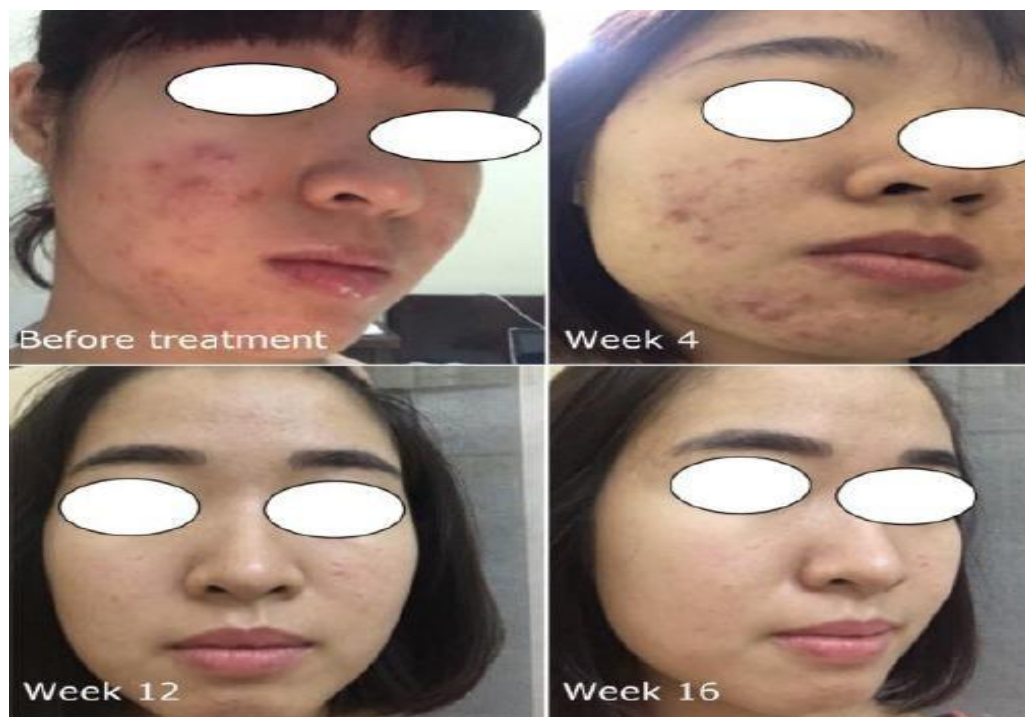
Изменение показателя тяжести заболевания

Время	Исследуемая группа	Контрольная группа
Неделя 0	22,9 ± 3,11	22,77 ± 3,03
2 неделя	20,5 ± 4,22	21,45 ± 4,31
4 неделя	17,11 ± 4,22	19,35 ± 4,70
8 неделя	13,78 ± 5,48	15,03 ± 4,11
12 неделя	8,44 ± 5,40	12,03 ± 4,27
16 неделя	3,71 ± 3,81	6,52 ± 4,35

- **Эффективность лечения через 16 недель**
- **В исследуемой группе было разрешено 45,2% угрей, что выше, чем в контрольной группе: 22,6% с $p < 0,05$**



- **Нежелательные эффекты**
- Вспышка прыщей
- В исследуемой группе частота вспышек была значительно ниже, чем в контрольной группе с $p < 0,05$ на 2-й и 4-й неделях. На 16-й неделе у обеих групп не было вспышек.



26 лет, женщина из исследуемой группы (изотретиноин + дезлоратадин)

- ***Другие нежелательные эффекты***
- Во время наблюдения обе группы испытывали побочные эффекты, такие как сухость кожи, сухость губ, зуд. В исследуемой группе уровень зуда был значительно ниже, чем в контрольной группе (неделя 2: 12,9%; неделя 4: 6,2% против 64,5% на неделе 2 и 71% на неделе 4). Не было никакой разницы между двумя группами в отношении побочных эффектов, таких как сухость губ, сухость кожи, шелушение и покраснение.

- После 16 недель лечения у обеих групп были хорошие результаты: у исследуемой группы было 45,2% отлично, 35,5% хорошо и оставалось 19,3% удовлетворительно; результаты в контрольной группе составили 22,6%, 29% и 49,1% среднего ответа соответственно. Однако результаты показали, что группа с дезлоратадином была лучше ($p < 0,05$).
Экспериментальные исследования показали, что дезлоратадин ингибирует медиаторы воспаления, включая ИЛ-4, ИЛ-6, ИЛ-8, ИЛ-13, простагландины, лейкотриен, триптазу и гистамин.
. Таким образом, дезлоратадин играет противовоспалительную роль. Кроме того, дезлоратадин также уменьшает образование сквалена, важного компонента кожного сала, . В исследовании Ли в исследуемой группе было 40% ясных случаев, 50% улучшение, в то время как в контрольной группе было 20% чистых пациентов, 40% улучшение . Исследования, проведенные Dhaher SA и Jasim ZM, показали те же результаты: 50% превосходных результатов, 39,5% хороших результатов в исследуемой группе, в то время как контрольная группа была 31,6% отличными, 34,2% хорошими, 26,3% средними и 7,9% плохими

- **Заключение:** лечение умеренных обыкновенных угрей пероральным изотретиноином в сочетании с антигистаминными препаратами повышает эффективность лечения и уменьшает побочные эффекты от зуда и вспышек угрей, что связано с пероральным приемом изотретиноина.


Нашли еще статью в <http://www.jddsjournal.org>

Не защищено | www.jddsjournal.org/article.asp?issn=2352-2410;year=2018;volume=22;issue=1;page=21;epage=25;aulast=Dhafer;type=0

The adjunctive effect of desloratadine on the combined azithromycin and isotretinoin in the treatment of severe acne: Randomized clinical trial


Samer A Dhafer¹, Zahraa M Jasim²

¹ Department of Dermatology, Basra Medical College, Basra, Iraq
² Department of Dermatology, Basra General Hospital, Basra, Iraq

Correspondence Address:
Dr. Samer A Dhafer
Basra Medical College, Basra
Iraq
 Login to access the email ID


Source of Support: None, **Conflict of Interest:** None

DOI: 10.4103/jdds.jdds_7_18

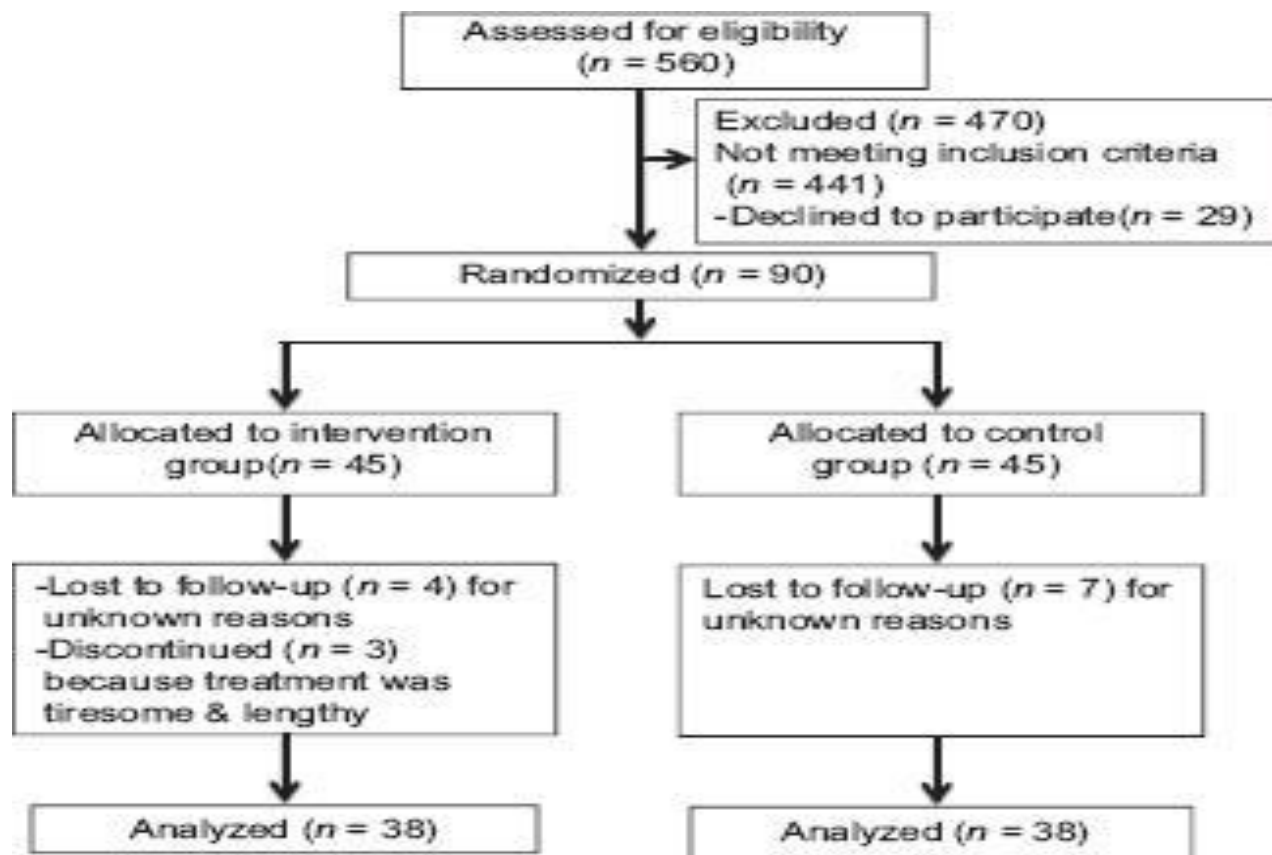


Background: Desloratadine, when combined with isotretinoin, had a favorable effect in the treatment of moderate acne; however, its effect in severe nodulocystic acne remained to be elucidated. **Aim of the Study:** The aim of the study was to evaluate the effect of adding oral desloratadine to the combined azithromycin and isotretinoin regimen for severe acne. **Patients and Methods:** Patients were randomly classified into two groups: 1st (control) included 38 patients and received alternating isotretinoin and azithromycin orally and 2nd (intervention) group included 38 patients and received same regimen plus desloratadine 5 mg/day. Assessment was made at baseline, 4, 8, and 12 weeks of the trial. **Results:** In both groups, there was statistically significant reduction in count of inflammatory lesions at 12 weeks compared to baseline ($59 \pm 19 - 9 \pm 7$ for 2nd group and from 57 ± 18 to 21 ± 8 for control) ($P < 0.05$) and it was significantly higher in 2nd than in 1st control ($P < 0.05$). Significant reduction in non-inflammatory lesions count (from 18 ± 3 to 8 ± 2 and 18 ± 4 to 11 ± 2 for 2nd and 1st group, respectively). At 12th week, 19 (50%) patients in the intervention and 12 (31.6%) of control groups were achieved excellent improvement ($\geq 80\%$). **Conclusion:** Oral desloratadine had antiacne properties, and when combined with azithromycin plus isotretinoin protocol, it significantly improves severe acne lesions and minimizes the adverse drug reactions.

is cookies. By continuing to use this website you are giving consent to cookies being used. For information on cookies and ho

- 
- **Цель исследования:** цель исследования состояла в том, чтобы оценить эффект добавления перорального дезлоратадина в комбинированную схему лечения с изотретиноином при тяжелых угрях

- Пациенты были случайным образом (1: 1) распределены на две группы: 1-^я контрольная группа (38 пациентов) и пероральный прием изотретиноина по 20 мг 3 раза в неделю в воскресенье, вторник и четверг плюс азитромицин по 500 мг в субботу, понедельник и среду после еды в течение общего периода 12 недель и 2-^я группа вмешательства (38). пациенты) получали ту же схему, что и выше, плюс перорально дезлоратадин 5 мг утром ежедневно в течение 12 недель. Проводили наблюдение каждые 4 недели в течение 12 недель, чтобы оценить клинический ответ и сообщить о любых побочных эффектах препарата.

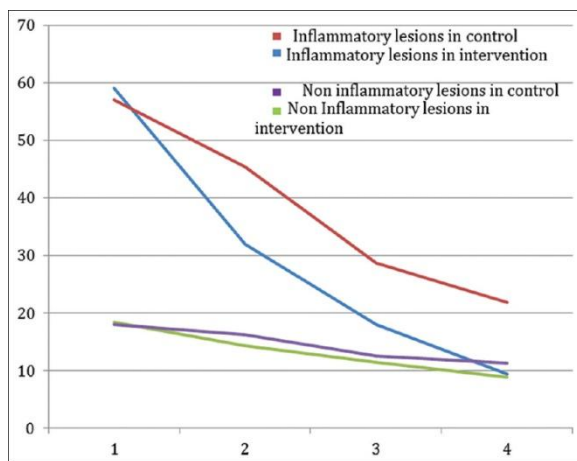


Flow diagram 1: Flow chart of the trial show the progress of participants during the study period

	Cases	Control	P
Baseline	59±19.37	57.6±18.1	0.77
12 th week	9.4±7	21±8.5	<0.05*
P	<0.05*	<0.05*	

Data presented as (mean±SD), *P-value significant ≤0.05. SD: Standard deviation

Среднее ± стандартное отклонение воспалительных поражений до и после лечения в обеих группах.




Среднее количество поражений прыщей на исходном уровне и в течение последующих 4 недель.

Time	Lesion									
	Papule		Pustule		Nodule		Cyst		Comedon	
	Case (%)	Control (%)	Case (%)	Control (%)	Case (%)	Control (%)	Case (%)	Control (%)	Case (%)	Control (%)
4 weeks	38	17.5	66	22.4	31	25	49	14.5	20.7	11
P	<0.05*		<0.05*		0.44		<0.05*		0.06	
8 weeks	62	43.8	86	55	60	50	80	31	40	30
P	<0.05*		<0.05*		0.17		<0.05*		0.06	
12 weeks	78	58	95	69	86	65	91	60	52	37
P	<0.05*		<0.05*		0.001*		<0.05*		0.002*	

Data presented as (mean, percentage of reduction), (*P value significant <0.05)

Процент снижения количества очагов угревой сыпи от исходного уровня до конца лечения для вмешательства (n = 38) и контроля (n = 38).

- 
- **Заключение:** Оральный дезлоратадин обладает противоугревыми свойствами, и в сочетании с изотретиноин значительно улучшает тяжелые поражения акне и минимизирует побочные реакции лекарств.

СПИСОК ИСПОЛЬЗОВАННОЙ

ЛИТЕРАТУРЫ:

- 1. Knutsen-Larson S, Dawson AL, Dunnick CA, Dellavalle RP. Acne vulgaris: pathogenesis, treatment, and needs assessment. *Dermatologic Clinics*. 2012;30(1):99–106. <https://doi.org/10.1016/j.det.2011.09.001>.
- 2. Lee HE, Chang IK, Lee Y, Kim CD, Seo YJ, Lee JH, Im M. Effect of antihistamine as an adjuvant treatment of isotretinoin in acne: a randomized, controlled comparative study. *Journal of the European Academy of Dermatology and Venereology*. 2014;28(12):1654–60. <https://doi.org/10.1111/jdv.12403>.
- 3. Tanghetti EA. The role of inflammation in the pathology of acne. *The Journal of clinical and aesthetic dermatology*. 2013;6(9):27. PMID:PMC3780801.
- 4. Yosef A, Dawoud NM, Gharib K. Preliminary evaluation of the clinical efficacy of antihistamines as an adjuvant treatment to isotretinoin for acne vulgaris. *Journal of the Egyptian Women's Dermatologic Society*. 2017;14(1):49–55. <https://doi.org/10.1097/01.EWY>

Сайты:

- <https://www.ncbi.nlm.nih.gov/pmc/articles/PMC6364732/>
- <http://www.jddsjournal.org/article.asp?issn=2352-2410;year=2018;volume=22;issue=1;spage=21;epage=25;aulast=Dhaher>
- <https://clinicaltrials.gov/ct2/show/NCT02466997?cond=Vitiligo&rank=9>
- <https://onlinelibrary.wiley.com/doi/10.1111/1/j.1610-0387.2009.07238.x>