ХИРУРГИЧЕСКАЯ АНАТОМИЯ МОЧЕВОЙ СИСТЕМЫ

Выполнила студентка 4 курса Лечебного факультета:
Фараджуллаева В.Р.

Топография почек

- **Правая почка** - от 12-го грудного до верхнего края 4-го поясничного позвонка;
- **Левая почка** - от 11-го грудного позвонка до верхнего края 3-го поясничного.

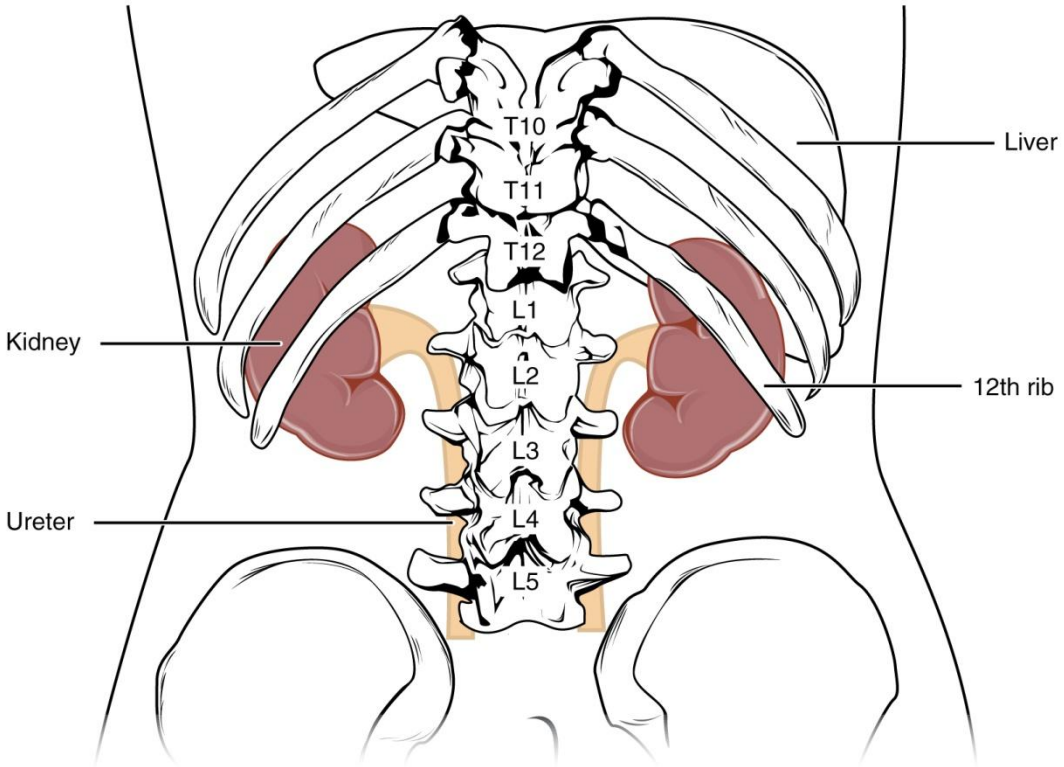

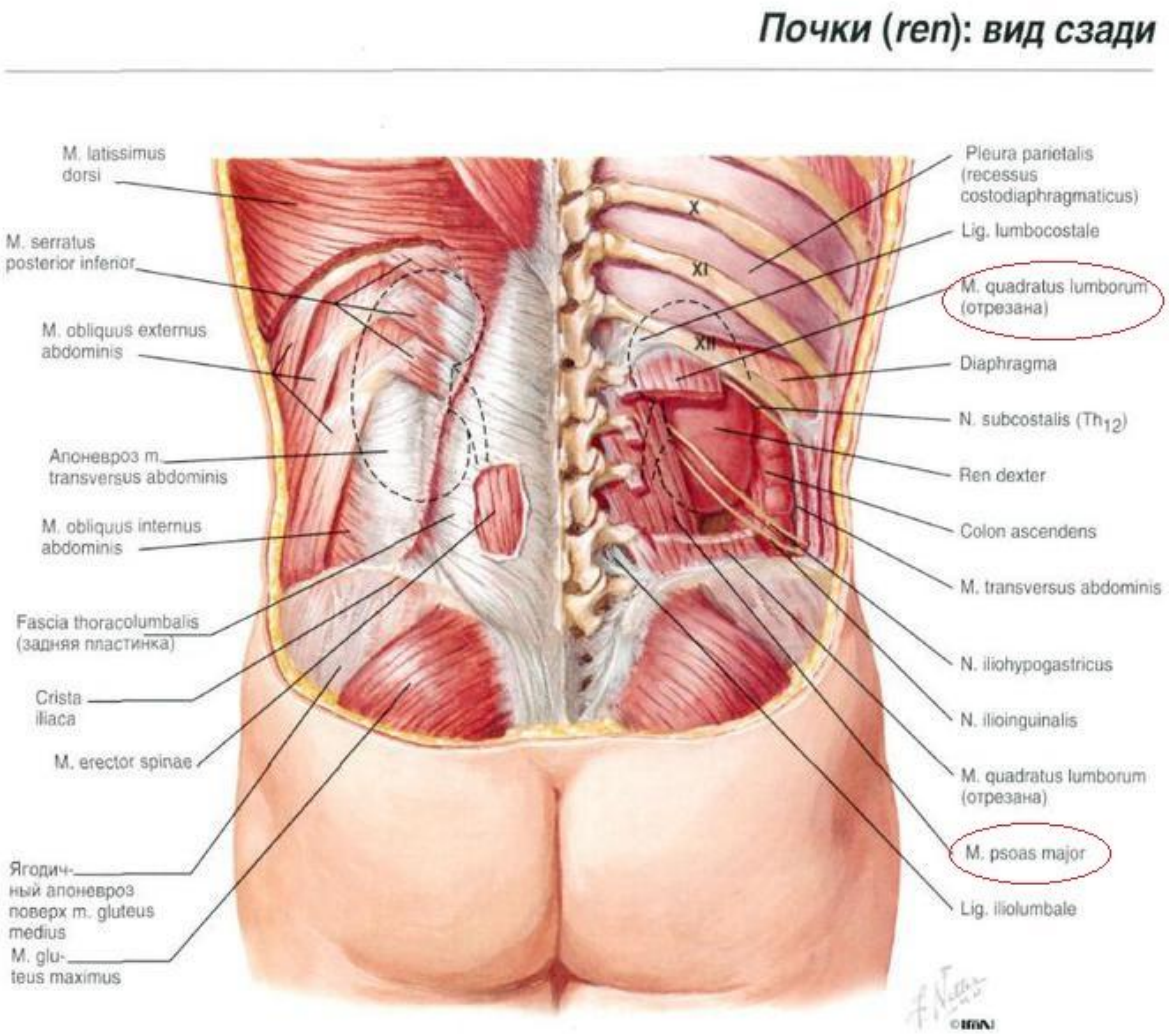

- **Сверху** - диафрагма;
- **Позади** - большие поясничные и квадратные мышцы спины.

Синтопия

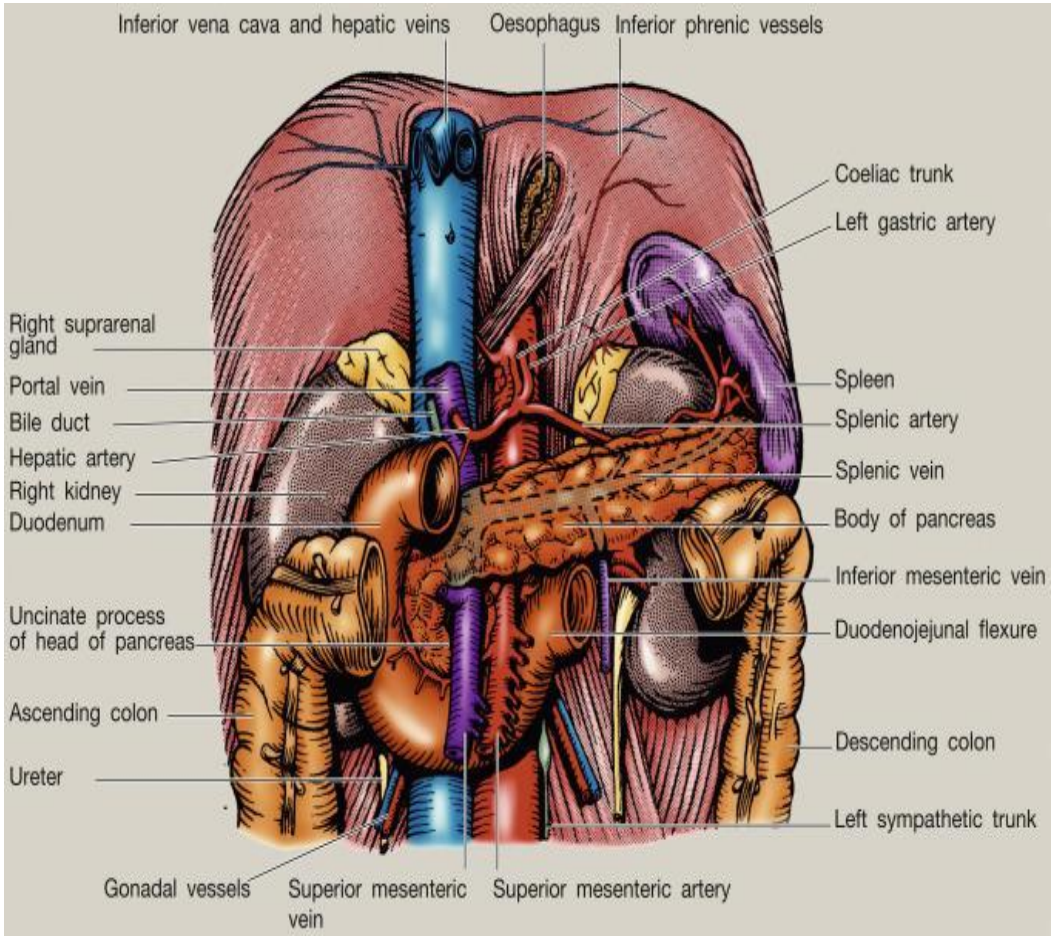

- **Правая почка** - правая доля печени, нисходящая часть двенадцатиперстной кишки и восходящая ободочная кишка;
- **Левая почка** - дно желудка, селезенка, хвост поджелудочной железы и нисходящая ободочная кишка.

Капсулы почки

1. ***Фиброзная;***
2. ***Жировая;***
3. ***Почечная фасция (фасция Герота)***

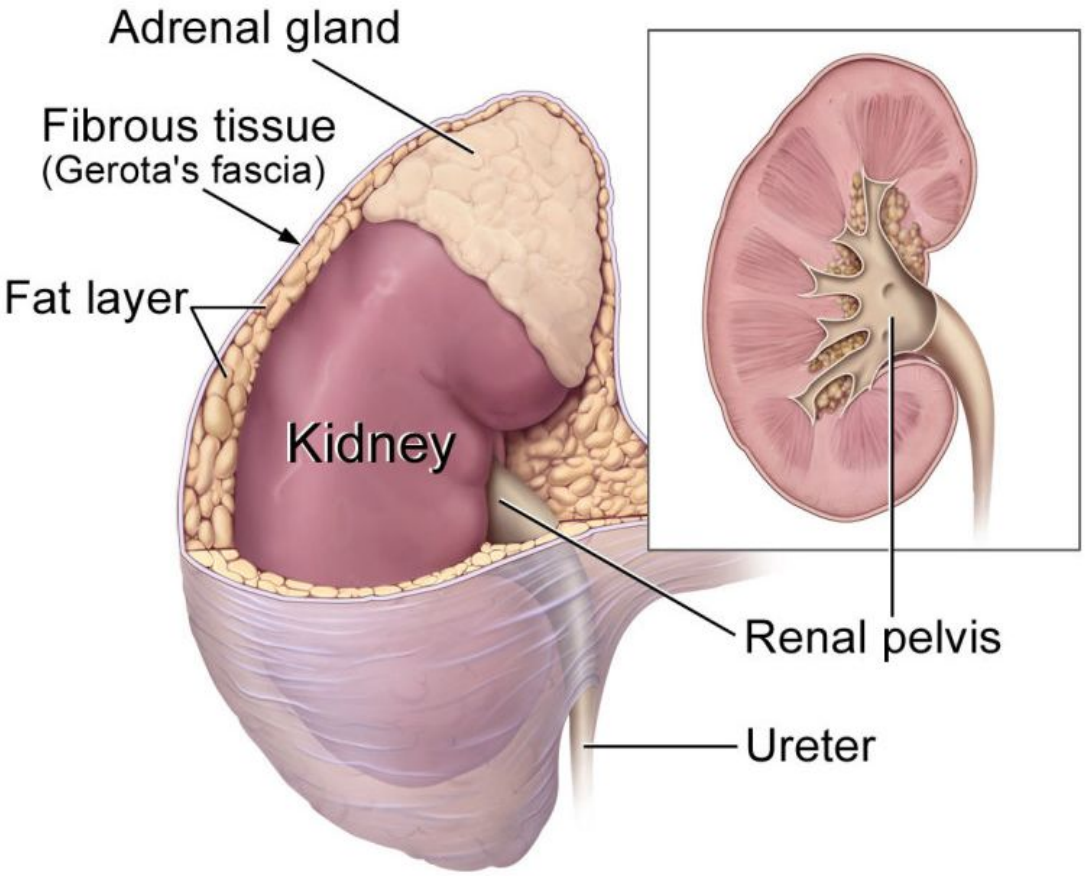

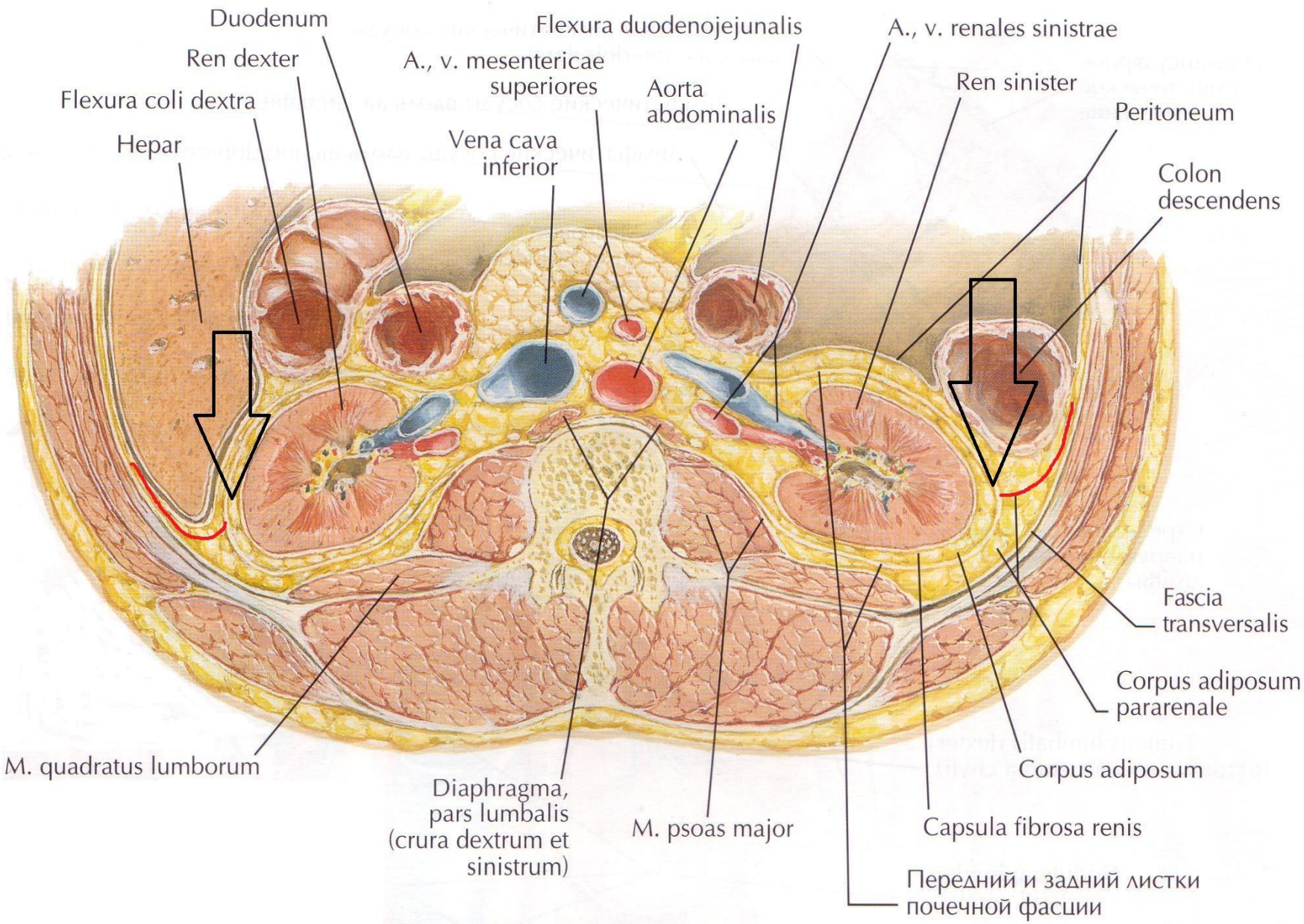
Duodenum
Ren dexter
Flexura coli dextra
Hepar
A., v. mesentericae superiores
Vena cava inferior
Aorta abdominalis
Flexura duodenojejunalis
A., v. renales sinistrae
Ren sinister
Peritoneum
Colon descendens
Fascia transversalis
Corpus adiposum pararenale
Corpus adiposum
Capsula fibrosa renis
Передний и задний листки почечной фасции
M. psoas major
Diaphragma, pars lumbalis (crura dextrum et sinistrum)
M. quadratus lumborum

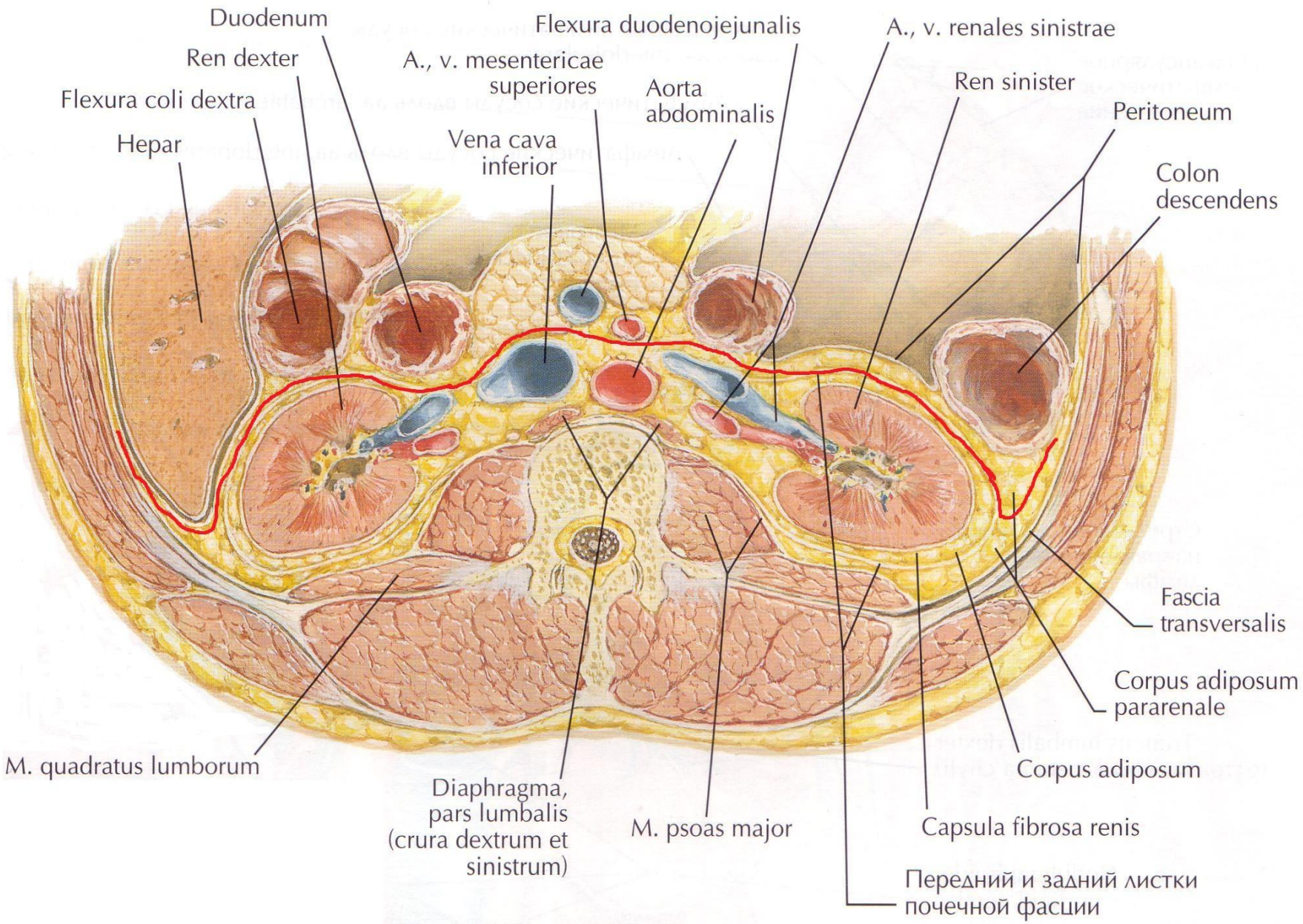
Duodenum
Ren dexter
Flexura coli dextra
Hepar
A., v. mesentericae superiores
Vena cava inferior
Flexura duodenojejunalis
Aorta abdominalis
A., v. renales sinistrae
Ren sinister
Peritoneum
Colon descendens
Fascia transversalis
Corpus adiposum pararenale
Corpus adiposum
Capsula fibrosa renis
Передний и задний листки почечной фасции
M. quadratus lumborum
Diaphragma, pars lumbalis (crura dextrum et sinistrum)
M. psoas major

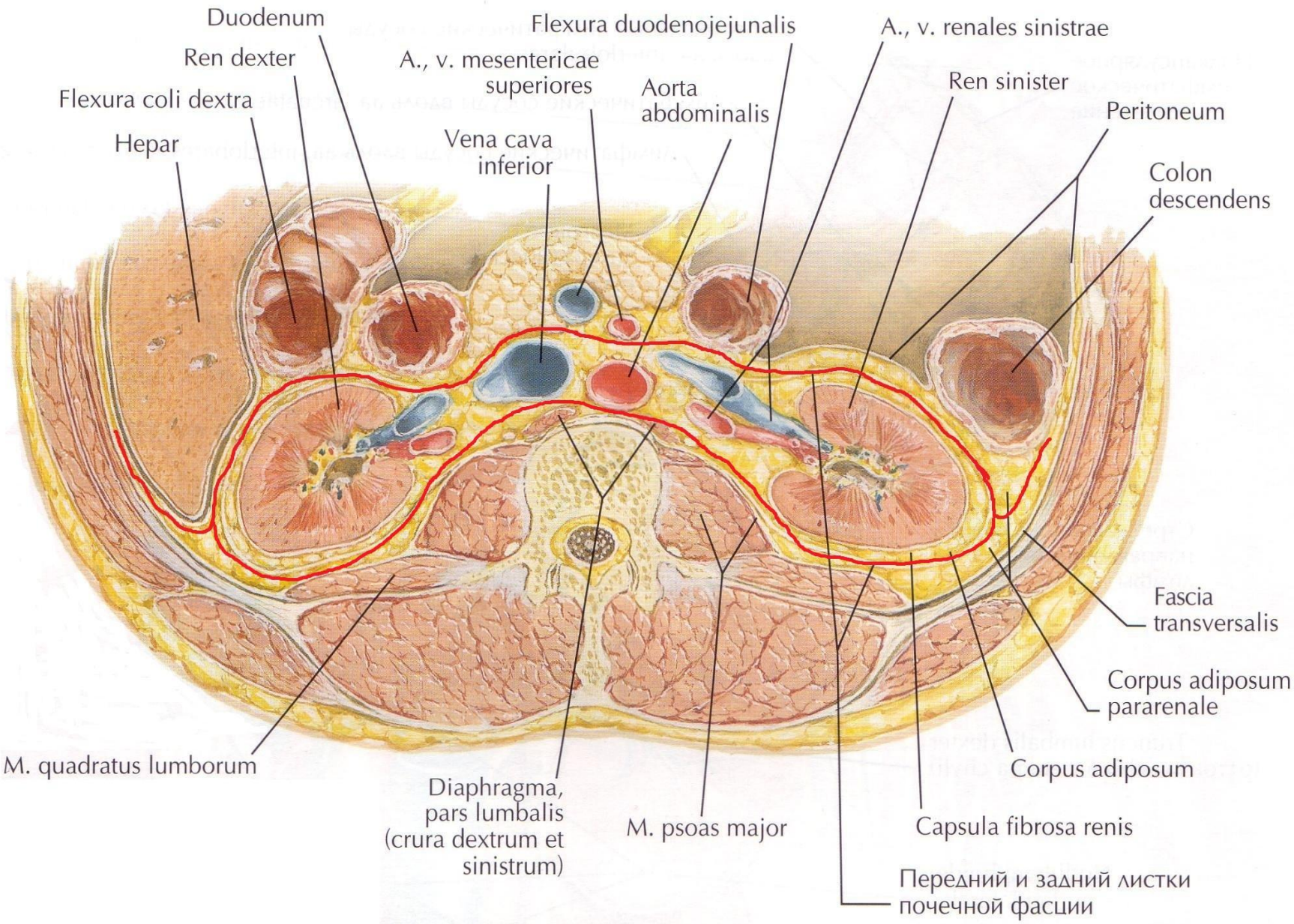
Duodenum
Ren dexter
Flexura coli dextra
Hepar
A., v. mesentericae superiores
Flexura duodenojejunalis
Aorta abdominalis
Vena cava inferior
A., v. renales sinistrae
Ren sinister
Peritoneum
Colon descendens
Fascia transversalis
Corpus adiposum pararenale
Corpus adiposum
Capsula fibrosa renis
Передний и задний листки почечной фасции
M. quadratus lumborum
Diaphragma, pars lumbalis (crura dextrum et sinistrum)
M. psoas major

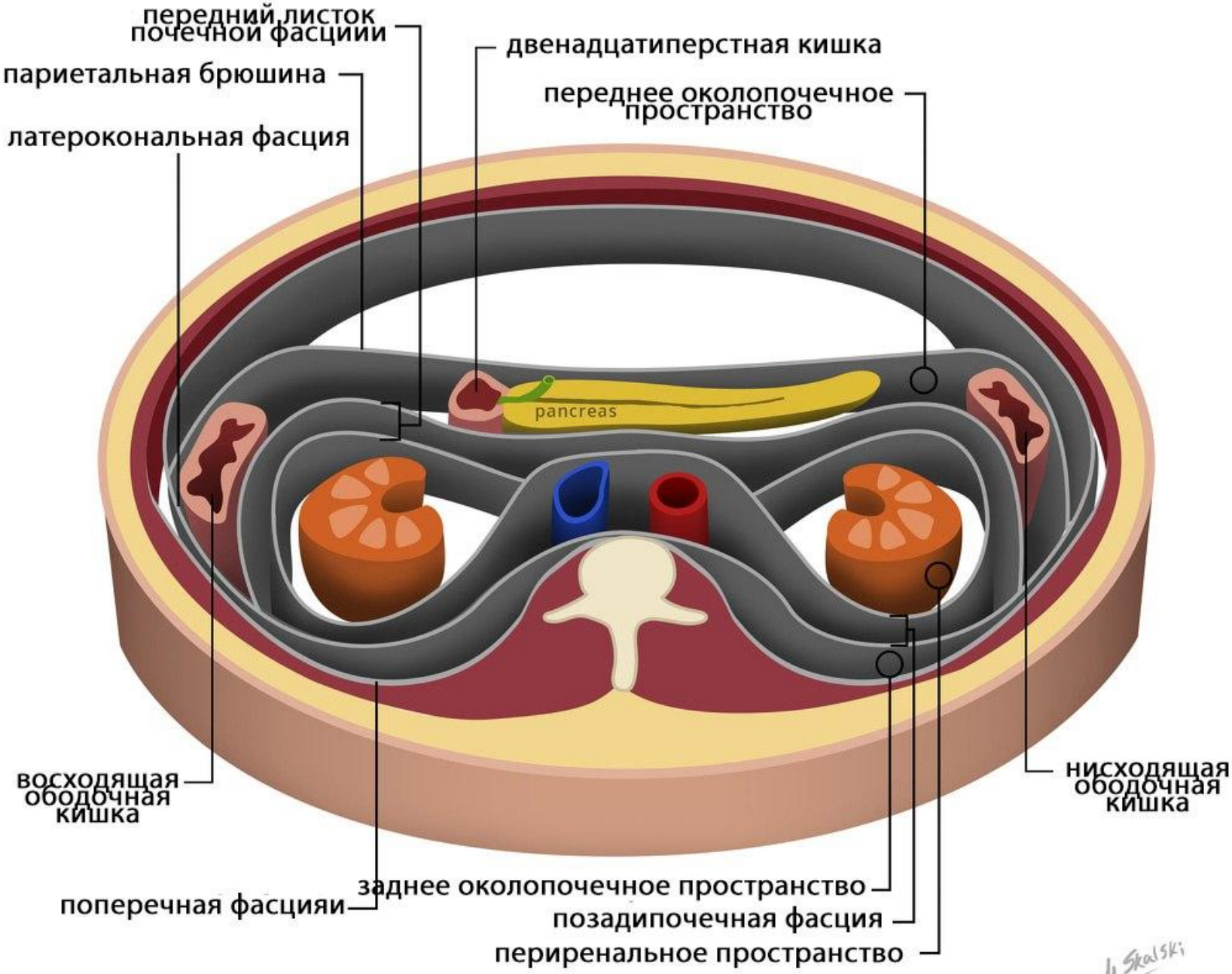
передний листок почечной фасциии
двенадцатиперстная кишка
париетальная брюшина
переднее околопочечное пространство
латерокональная фасция
pancreas
восходящая ободочная кишка
нисходящая ободочная кишка
заднее околопочечное пространство
поперечная фасцияи
позадипочечная фасция
перирональное пространство
M. Skalski

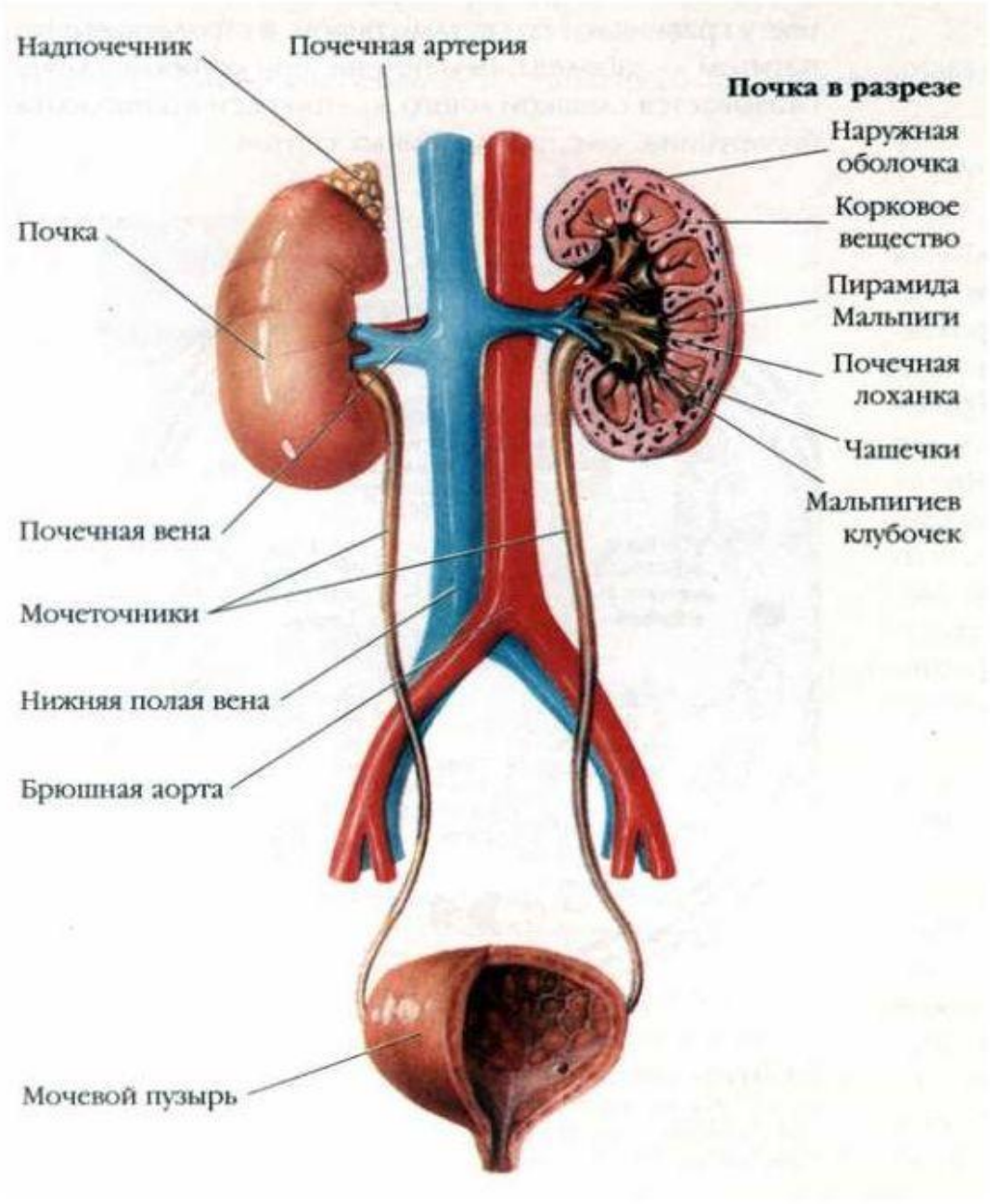
Надпочечник
Почечная артерия
Почка в разрезе
Наружная оболочка
Корковое вещество
Почка
Пирамида Мальпиги
Почечная лоханка
Чашечки
Мальпигиев клубочек
Почечная вена
Мочеточники
Нижняя полая вена
Брюшная аорта
Мочевой пузырь

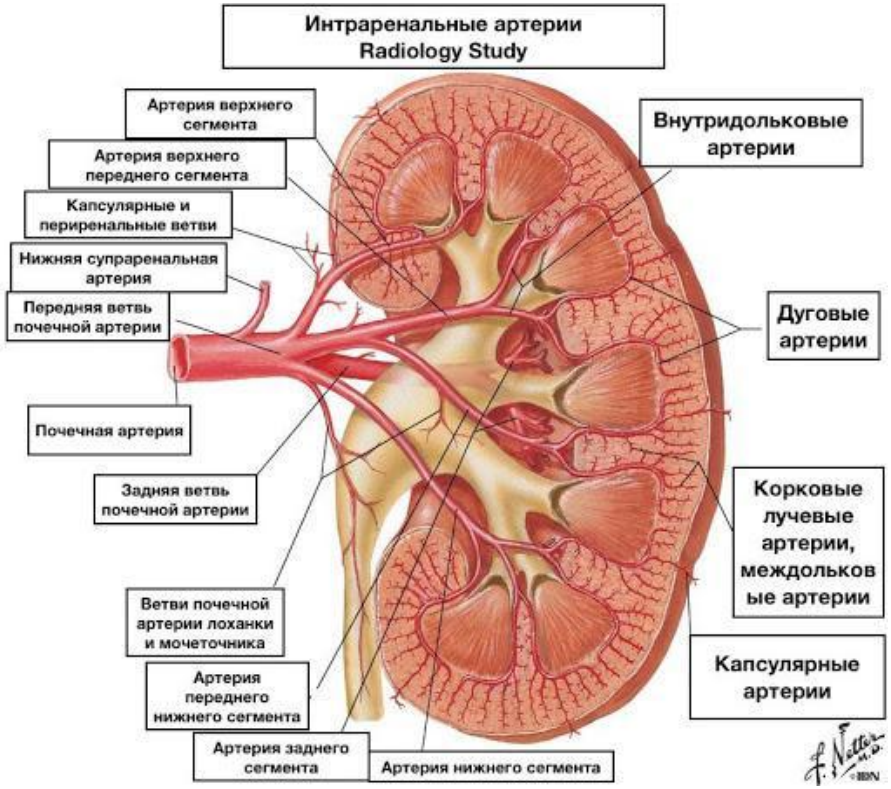
Интраренальные артерии
Radiology Study
Артерия верхнего сегмента
Артерия верхнего переднего сегмента
Капсулярные и периренальные ветви
Нижняя супраренальная артерия
Передняя ветвь почечной артерии
Почечная артерия
Задняя ветвь почечной артерии
Ветви почечной артерии лоханки и мочеточника
Артерия переднего нижнего сегмента
Артерия заднего сегмента
Артерия нижнего сегмента
Внутридольковые артерии
Дуговые артерии
Корковые лучевые артерии, междольковые артерии
Капсулярные артерии

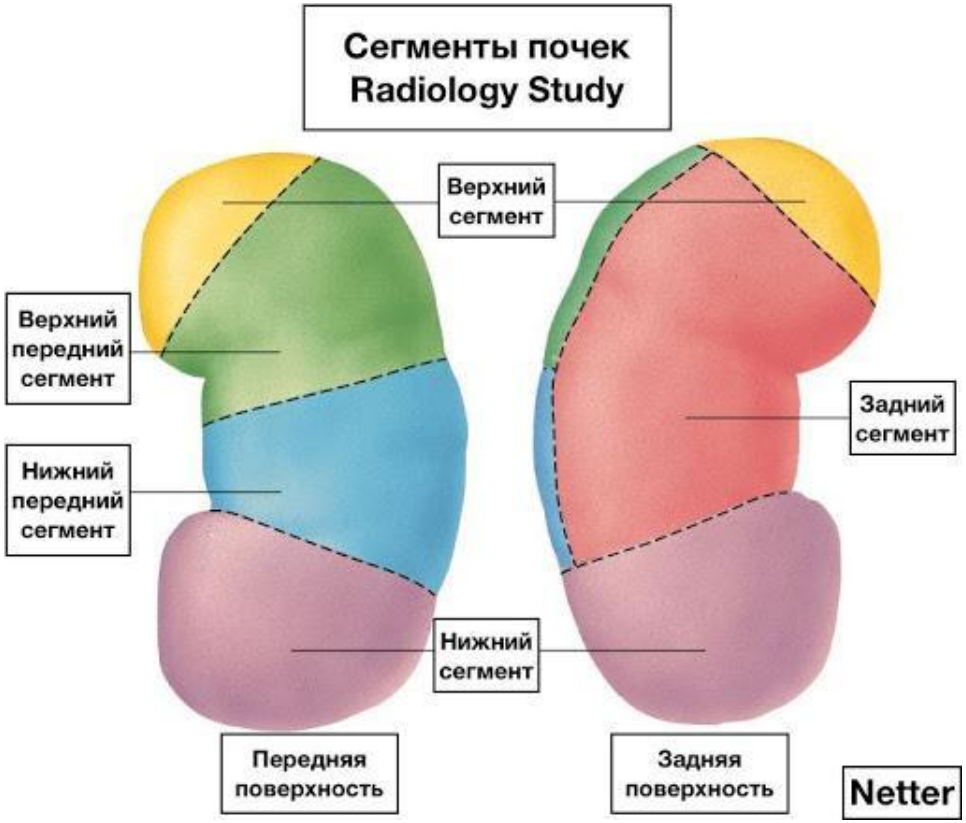
Сегменты почек
Radiology Study
Верхний сегмент
Верхний передний сегмент
Нижний передний сегмент
Нижний сегмент
Задний сегмент
Передняя поверхность
Задняя поверхность
Netter

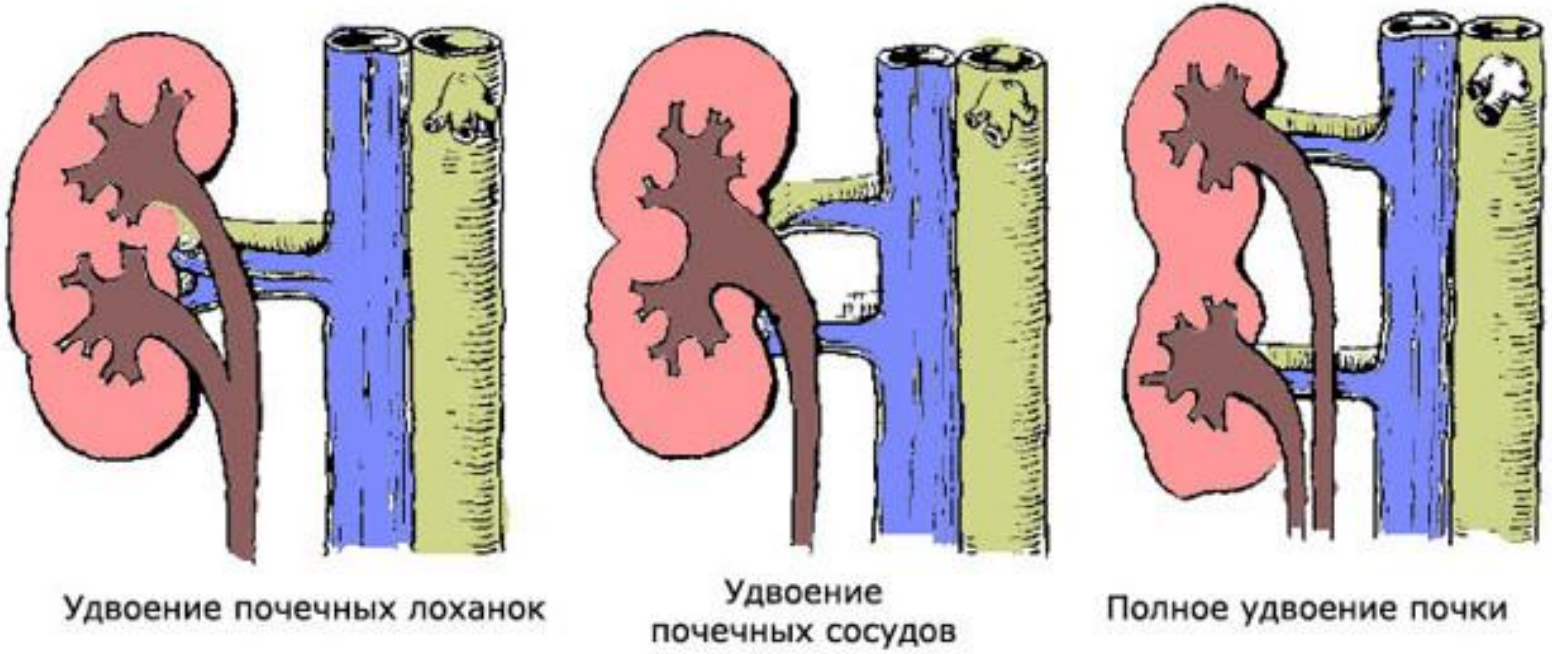

При удвоении ЧЛС обе части почки имеют самостоятельное кровоснабжение

«Чудесная» сеть почки

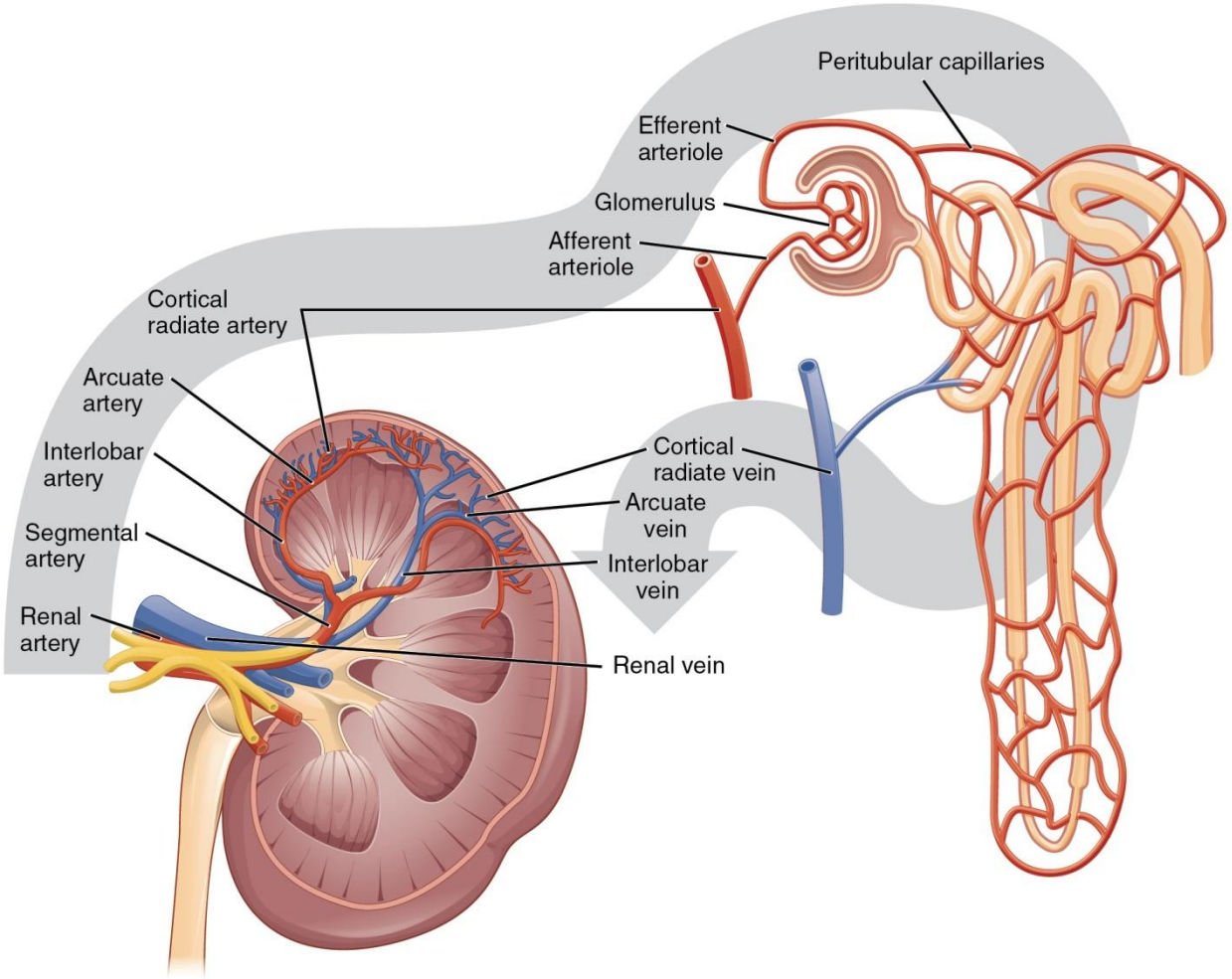

Сегментарные артерии -> междолевые артерии-> дуговые артерии -> приносящие клубочковые артериолы -> клубочки -> выносящие клубочковые артериолы -> капилляры

Анастомозы почечных вен с

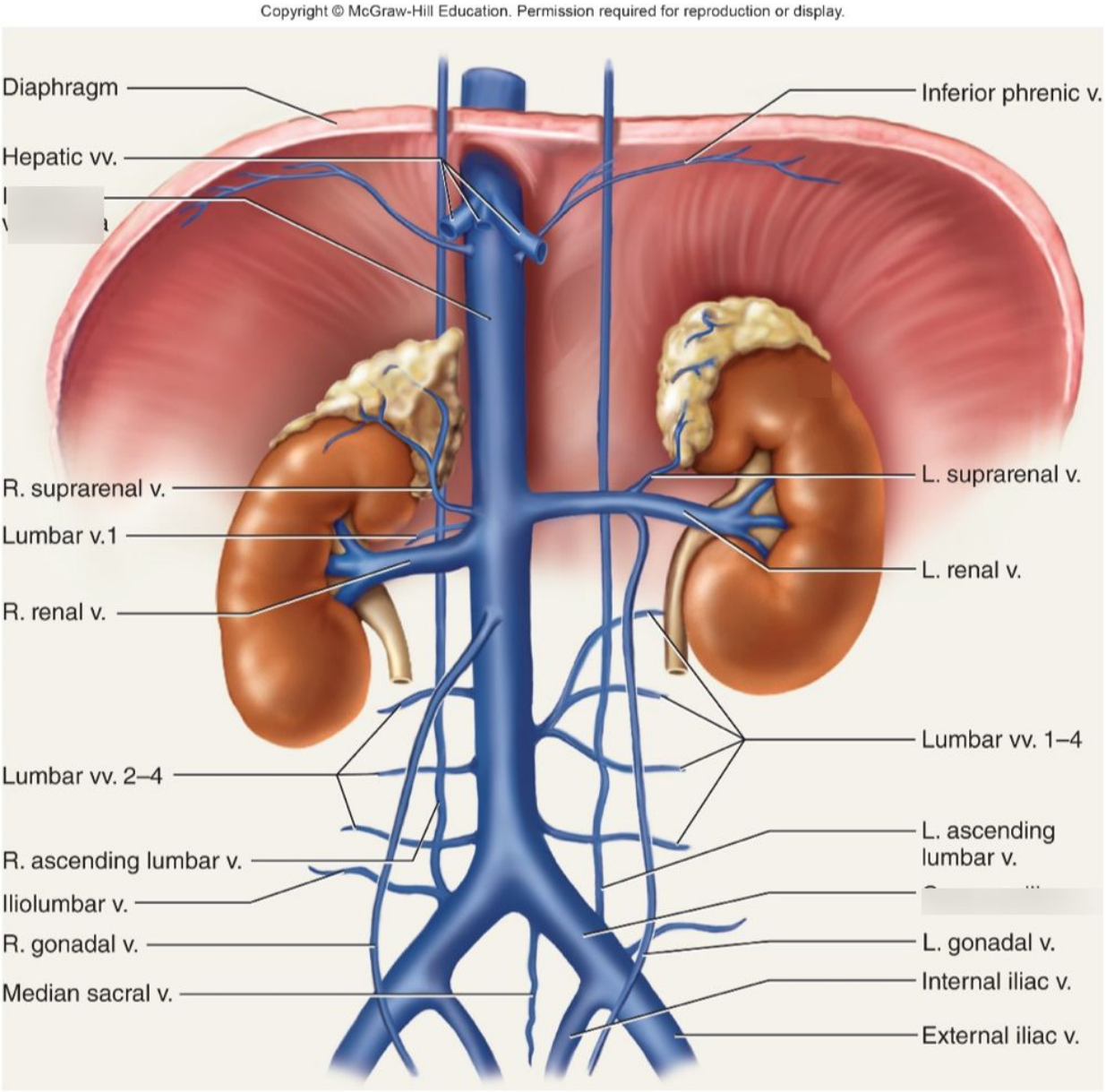

- ***Надпочечниковыми венами***
- ***Диафрагмальными венами***
- ***Поясничными венами***
- ***Яичновыми венами***
- ***Парной и полунепарной веной***

Иннервация

Иннервация почек осуществляется из почечного сплетения, образованного нервными постганглионарными волокнами верхнего брыжеечного и аортопочечных узлов и волокнами поясничного отдела симпатического ствола

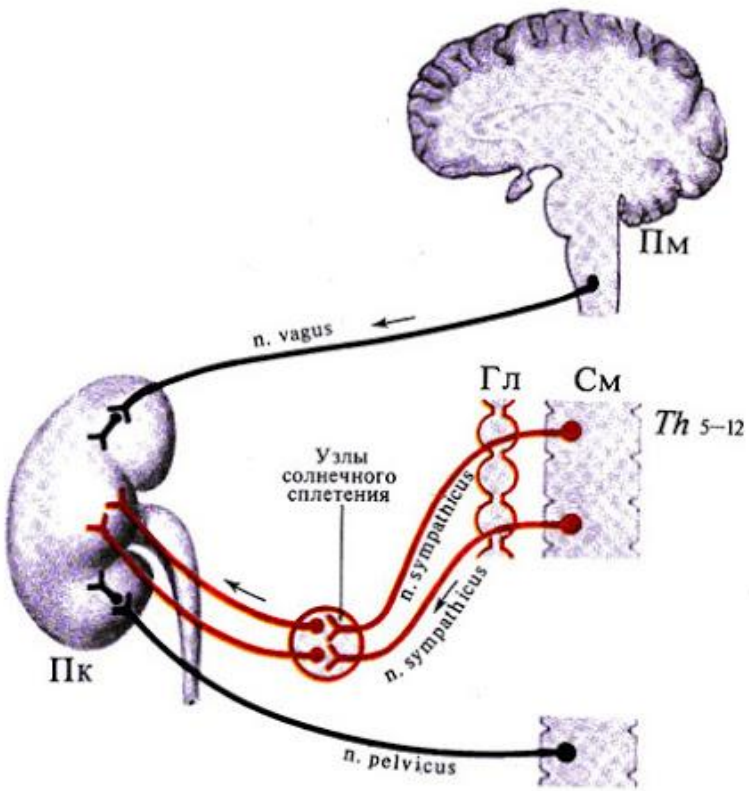

Внутреннее строение

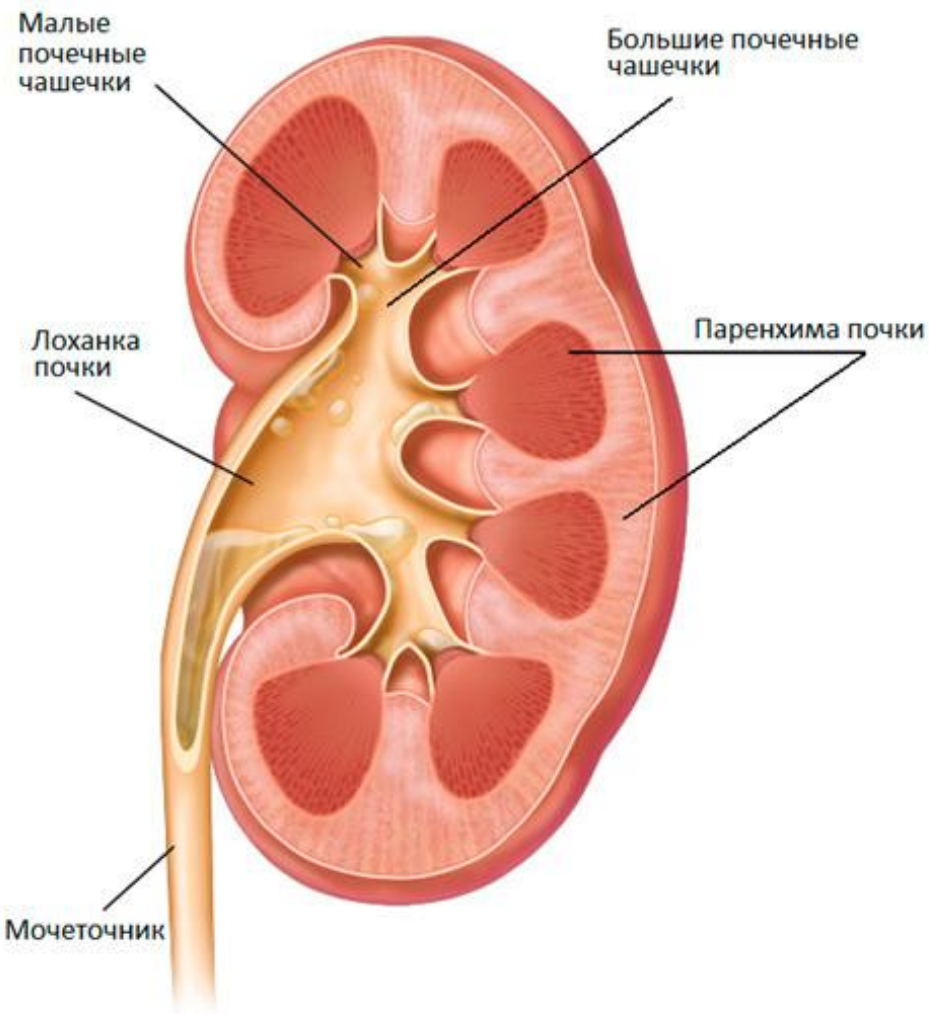

Чашечная система почки формируется из 6–16 малых чашечек, которые соединяются в 2–3 большие.

Мочеточники

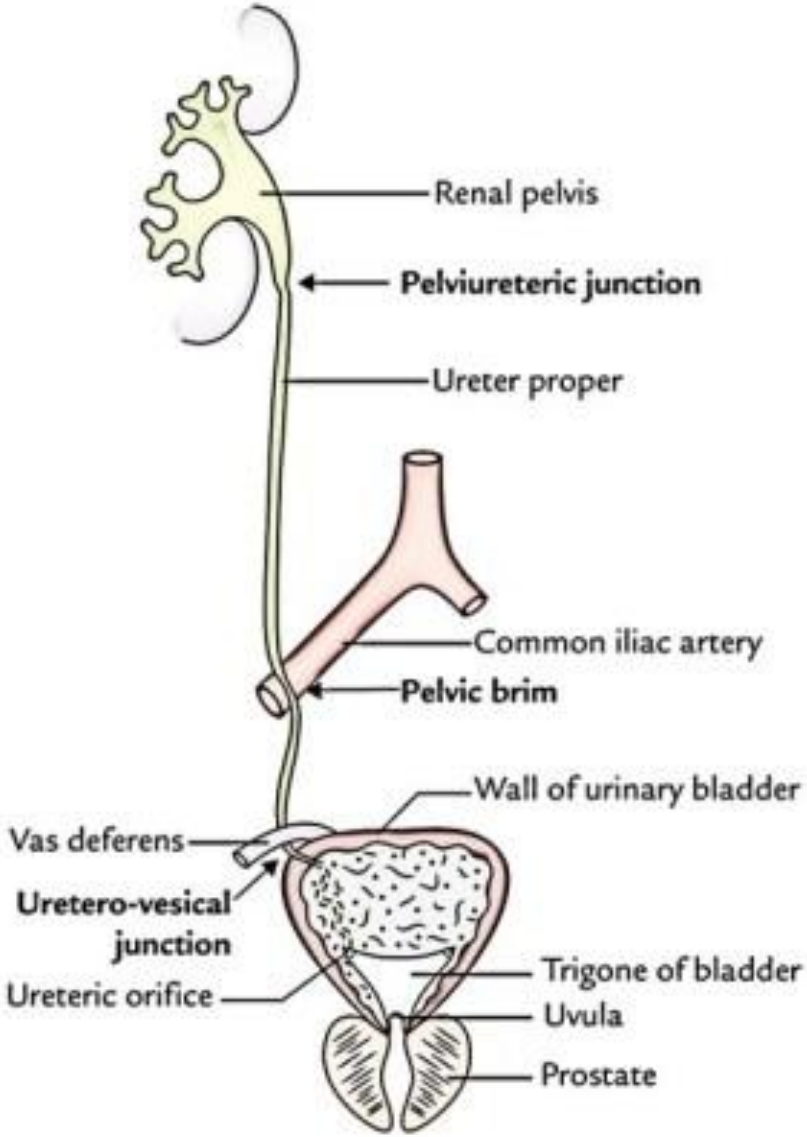

Части:

- верхнюю треть (от лоханки до уровня нижнего полюса почки);
- среднюю треть (до уровня подвздошных сосудов);
- нижнюю треть (до впадения мочеточника в мочевой пузырь)

Физиологические сужения:

- первое сужение находится в месте соединения с почечной лоханкой
- второе — у перекреста с подвздошными сосудами
- третье — в юкставезикальном отделе

Морфология

- ***Брюшная часть***
- ***Тазовая часть:***

1. ***Собственно тазовая часть***
2. ***Юкстравезикальный отдел***
3. ***Интрамуральный отдел***

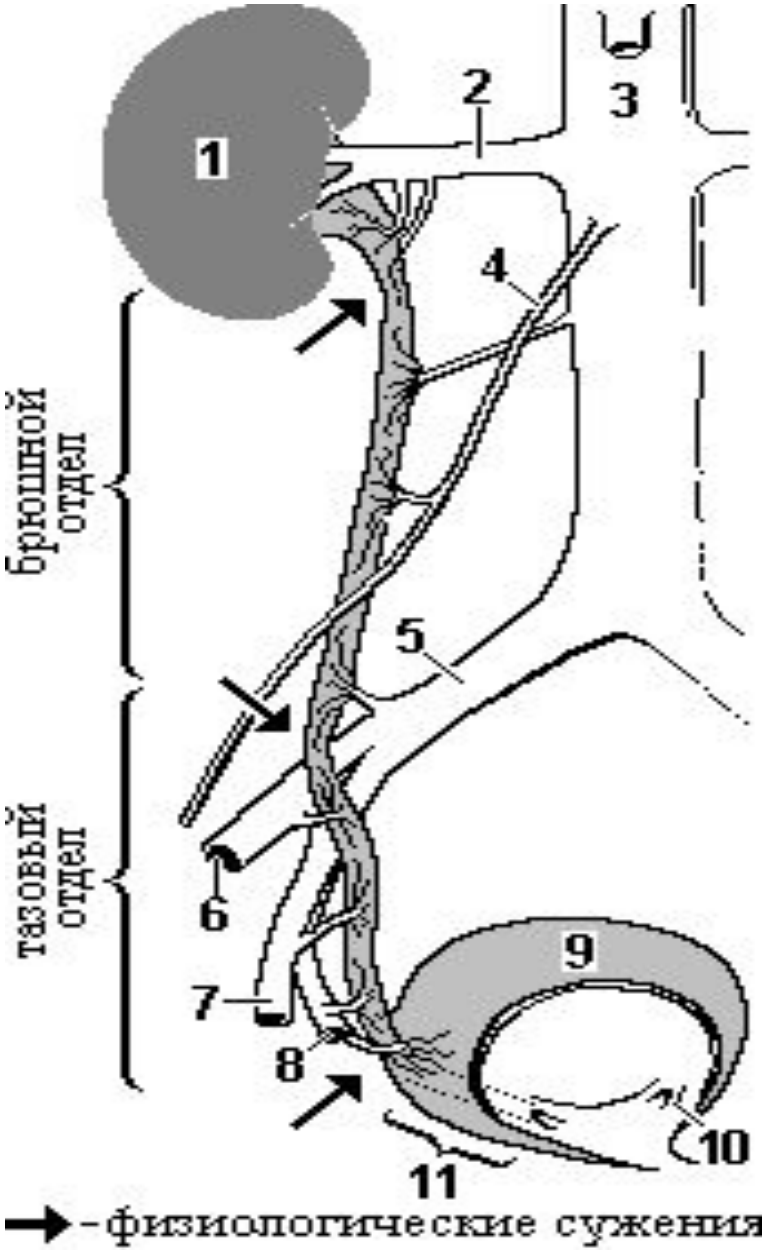

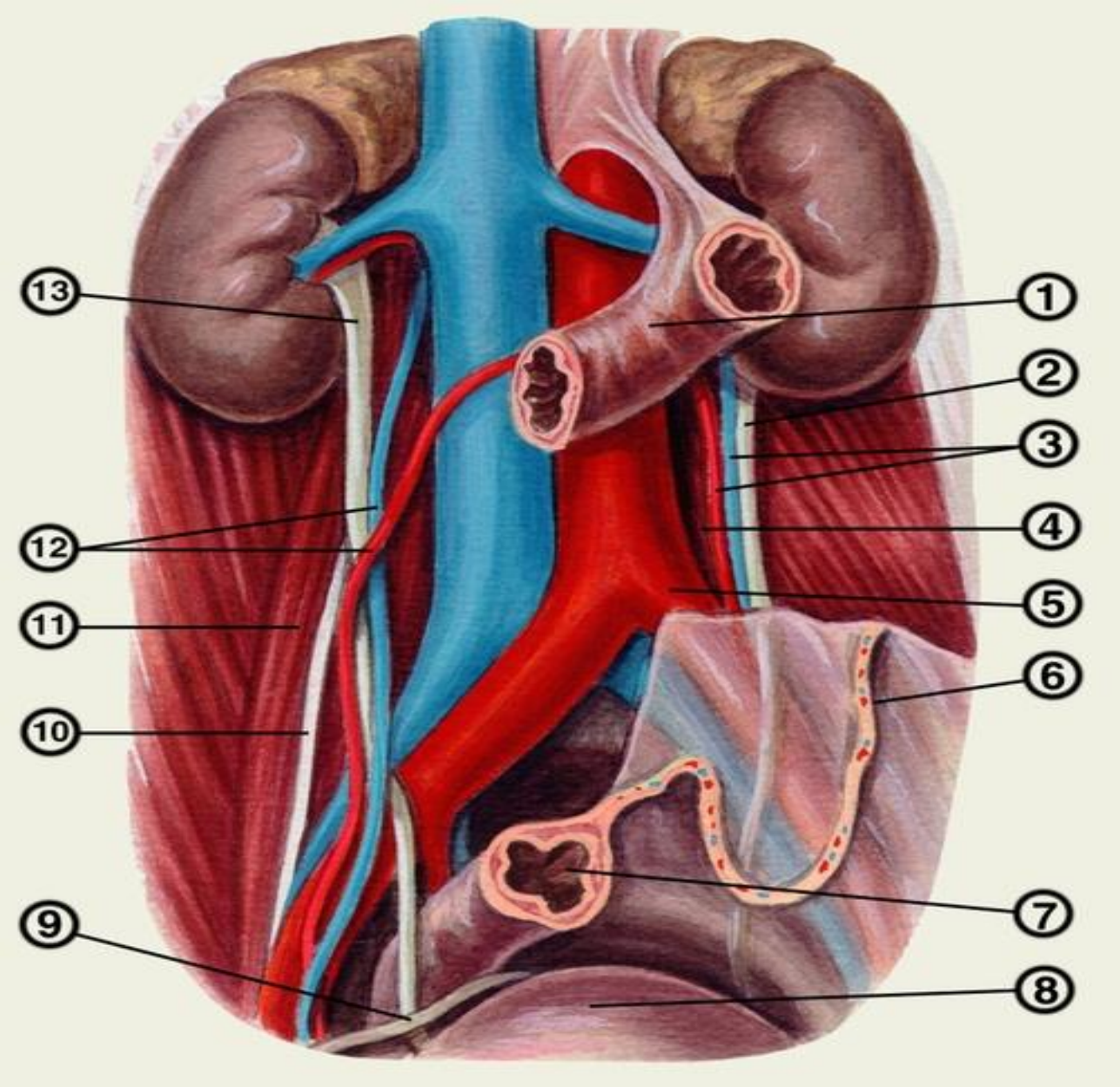
13
1
2
3
12
4
5
11
6
10
7
9
8

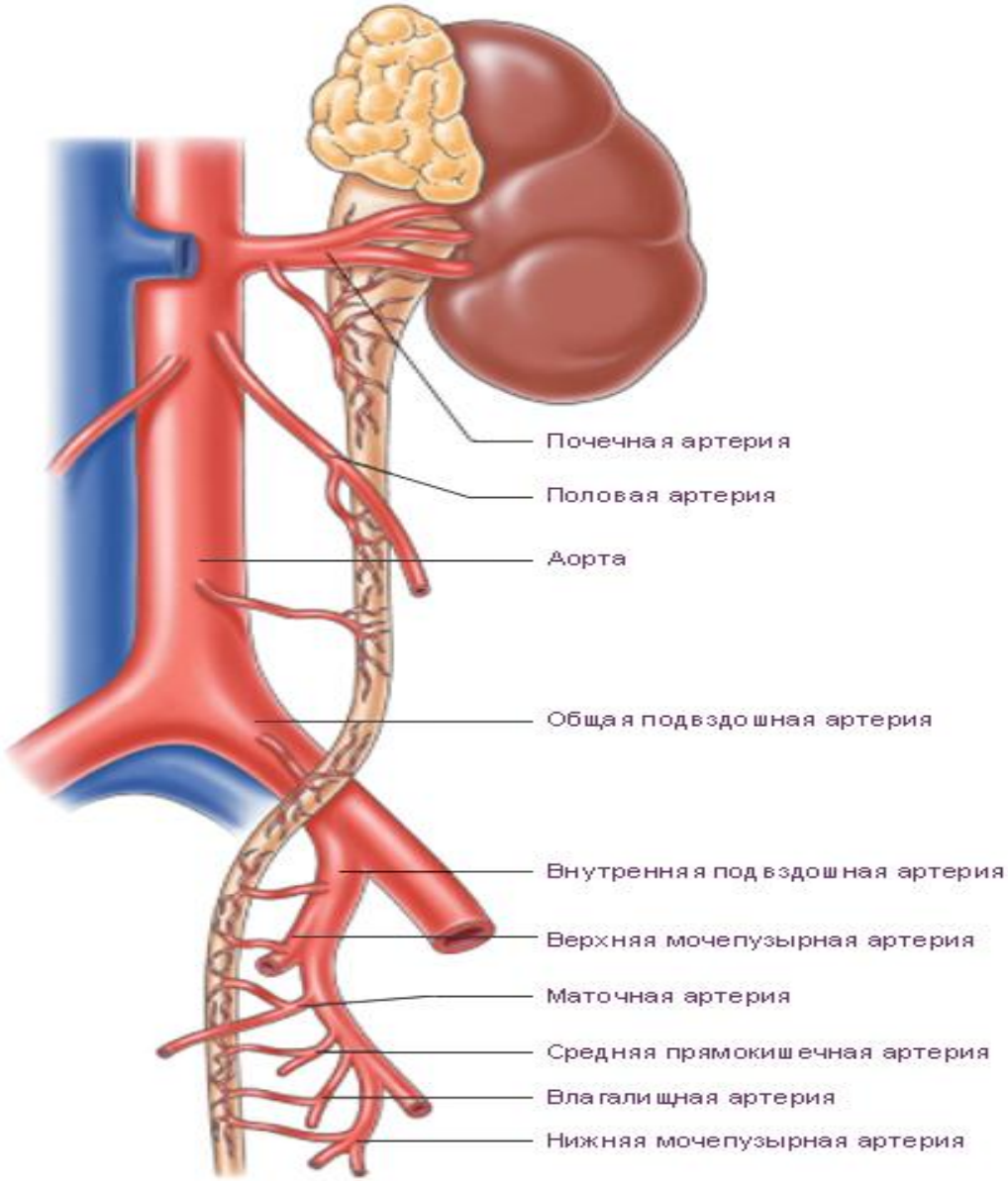

Сосуды отходят от: почечной артерии, артерий яичников, матки, подвздошных артерий, нижней мочепузырной артерии, аорты.

лоханочно-мочеточниковые сегменты (цистоиды)

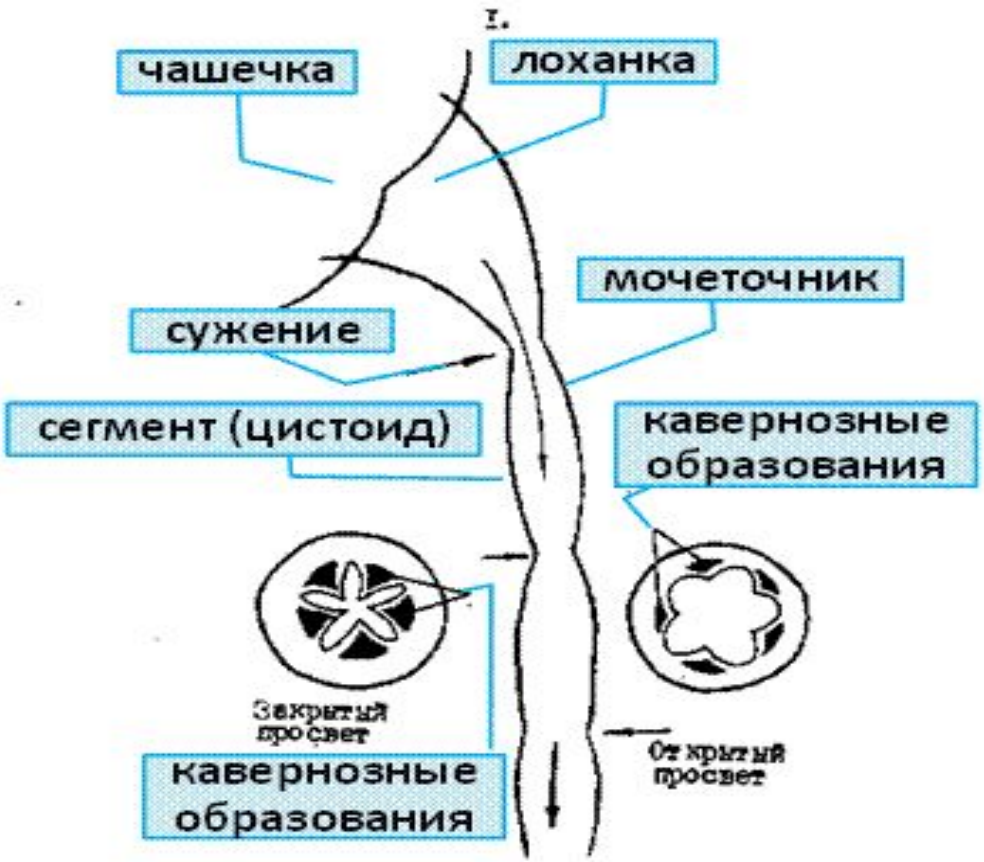

Цистоиды - участки мочеточника с наиболее выраженной способностью к перистальтике; различают верхний, средний и нижний

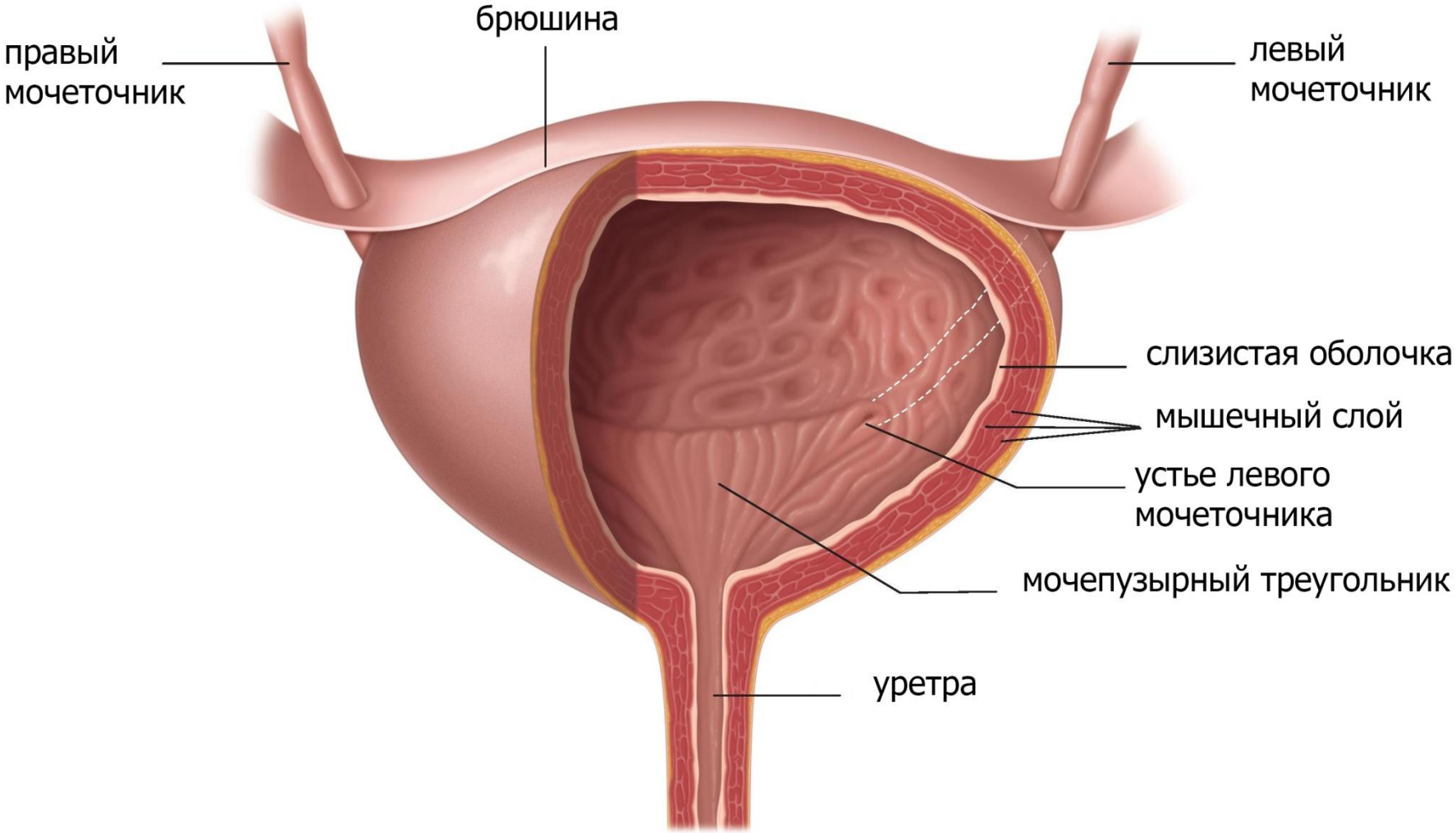
правый мочеточник
брюшина
левый мочеточник
слизистая оболочка
мышечный слой
устье левого мочеточника
мочепузырный треугольник
уретра

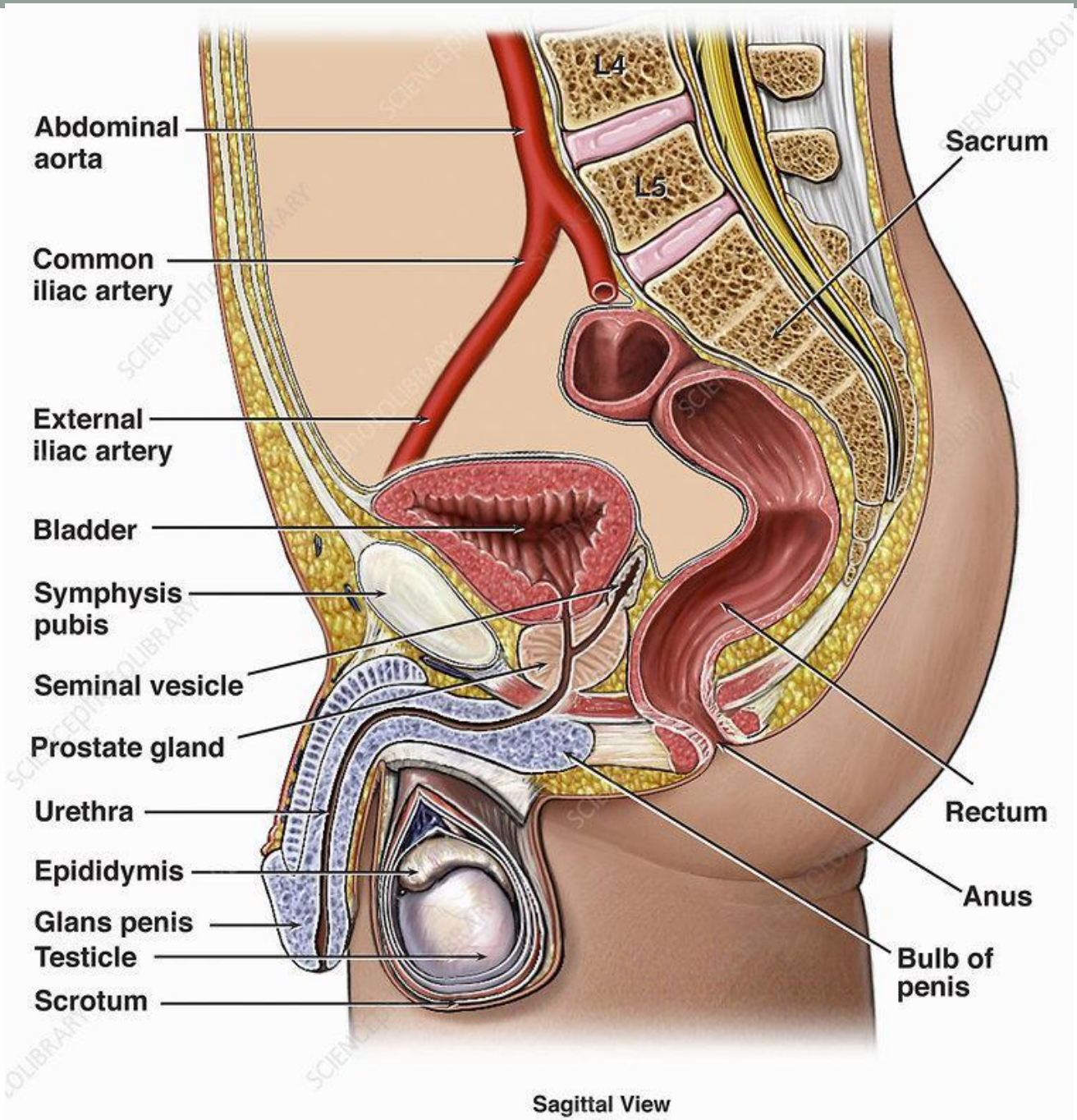
L4
L5
Abdominal aorta
Common iliac artery
External iliac artery
Bladder
Symphysis pubis
Seminal vesicle
Prostate gland
Urethra
Epididymis
Glans penis
Testicle
Scrotum
Sacrum
Rectum
Anus
Bulb of penis
Sagittal View

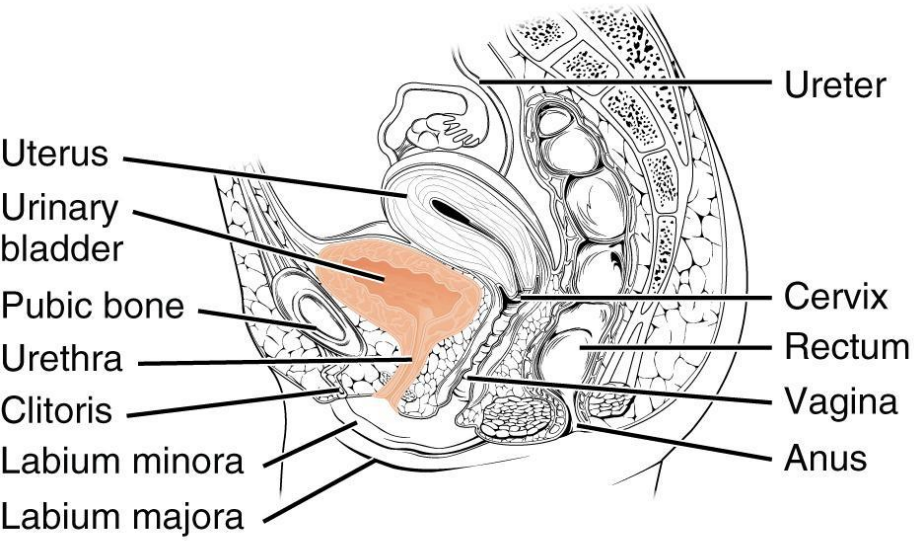

(a)

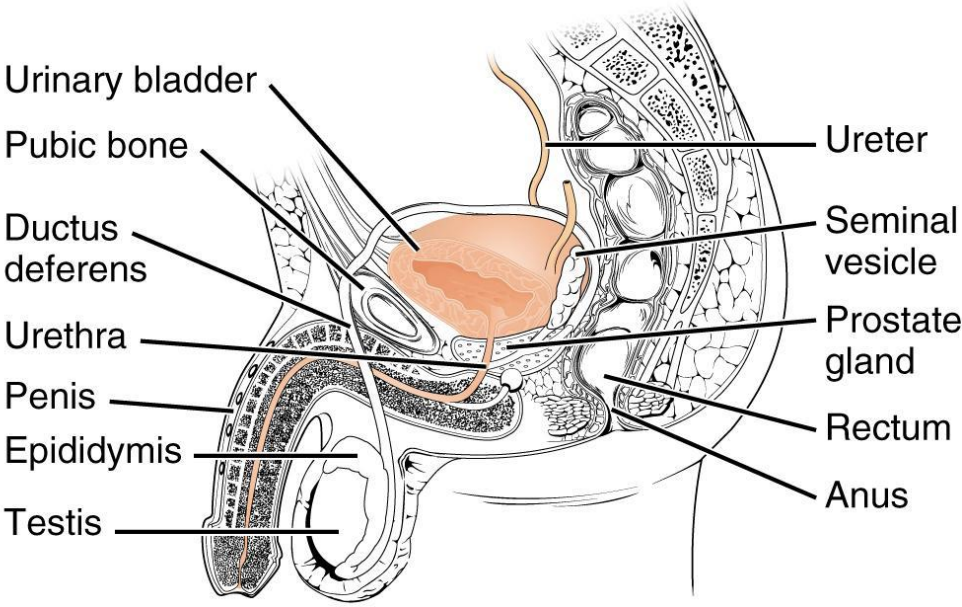

(b)

- Рис (a) – синтопия женского мочевого пузыря
- Рис (b) – синтопия мужского мочевого пузыря

Отношение к брюшине

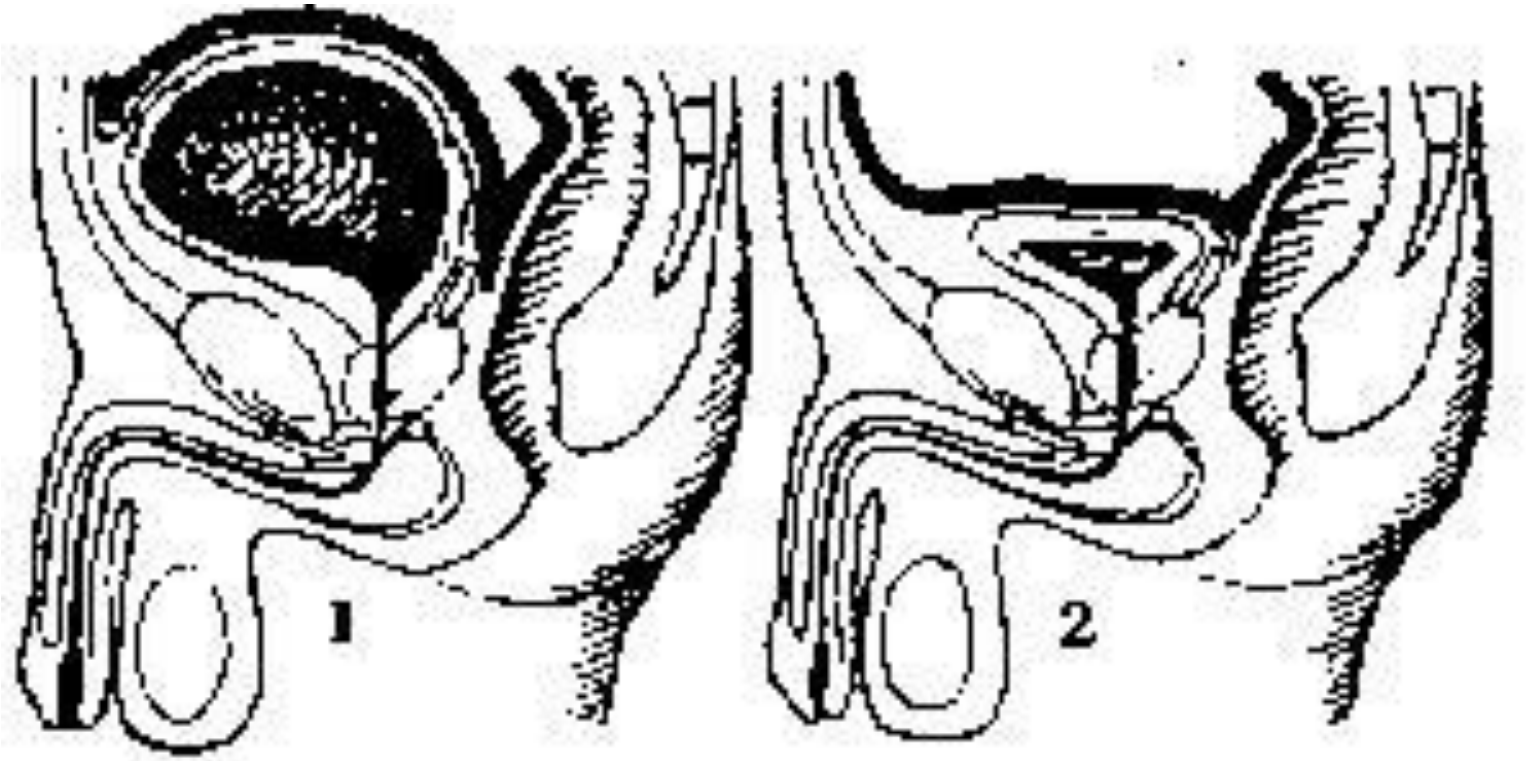

- Пустой мочевой пузырь - ***ретроперитонеально***
- Наполненный - ***мезоперитонеально***

Гистологическое строение МП

URINARY BLADDER

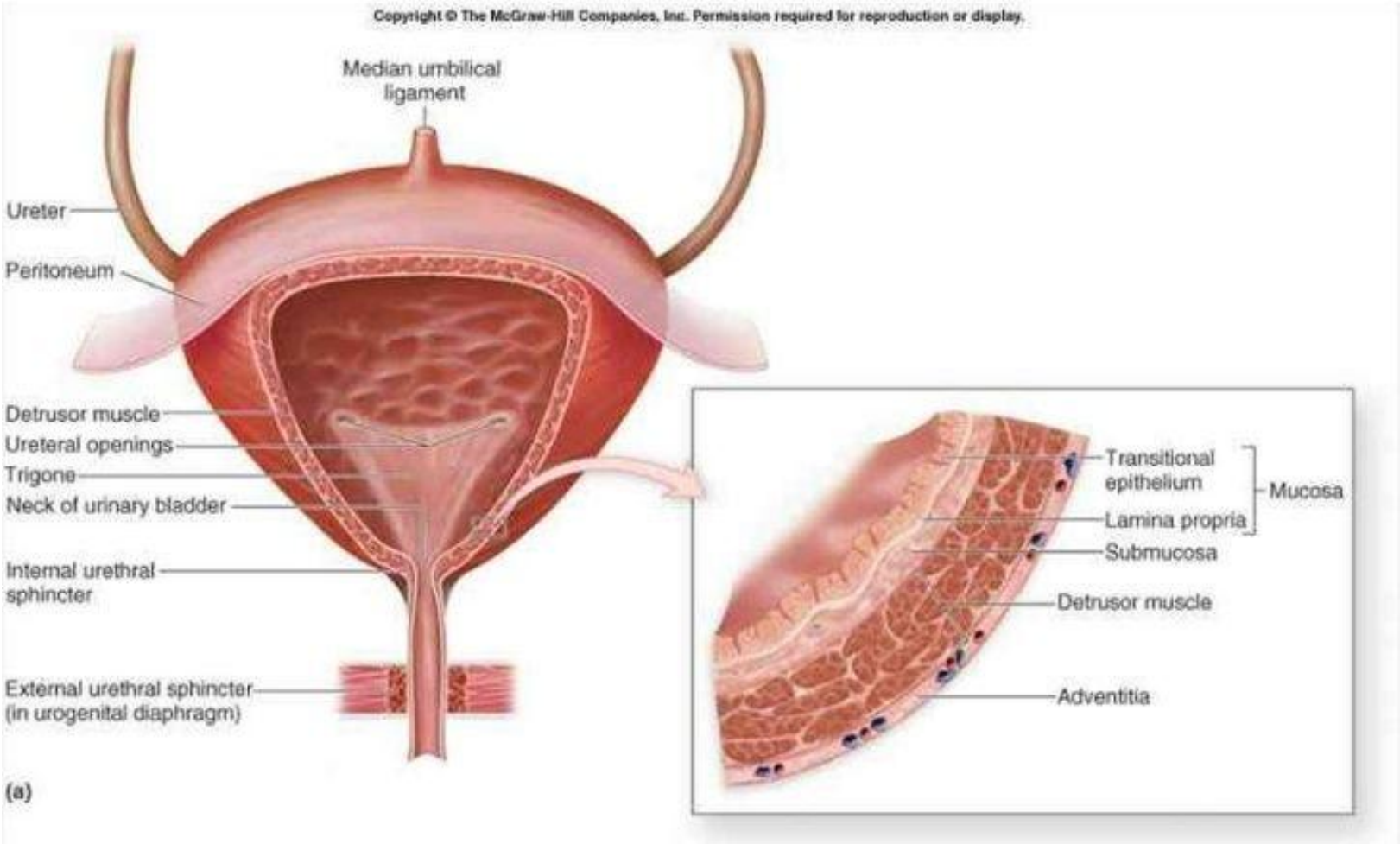

Кровоснабжение и иннервация

Предстательная железа

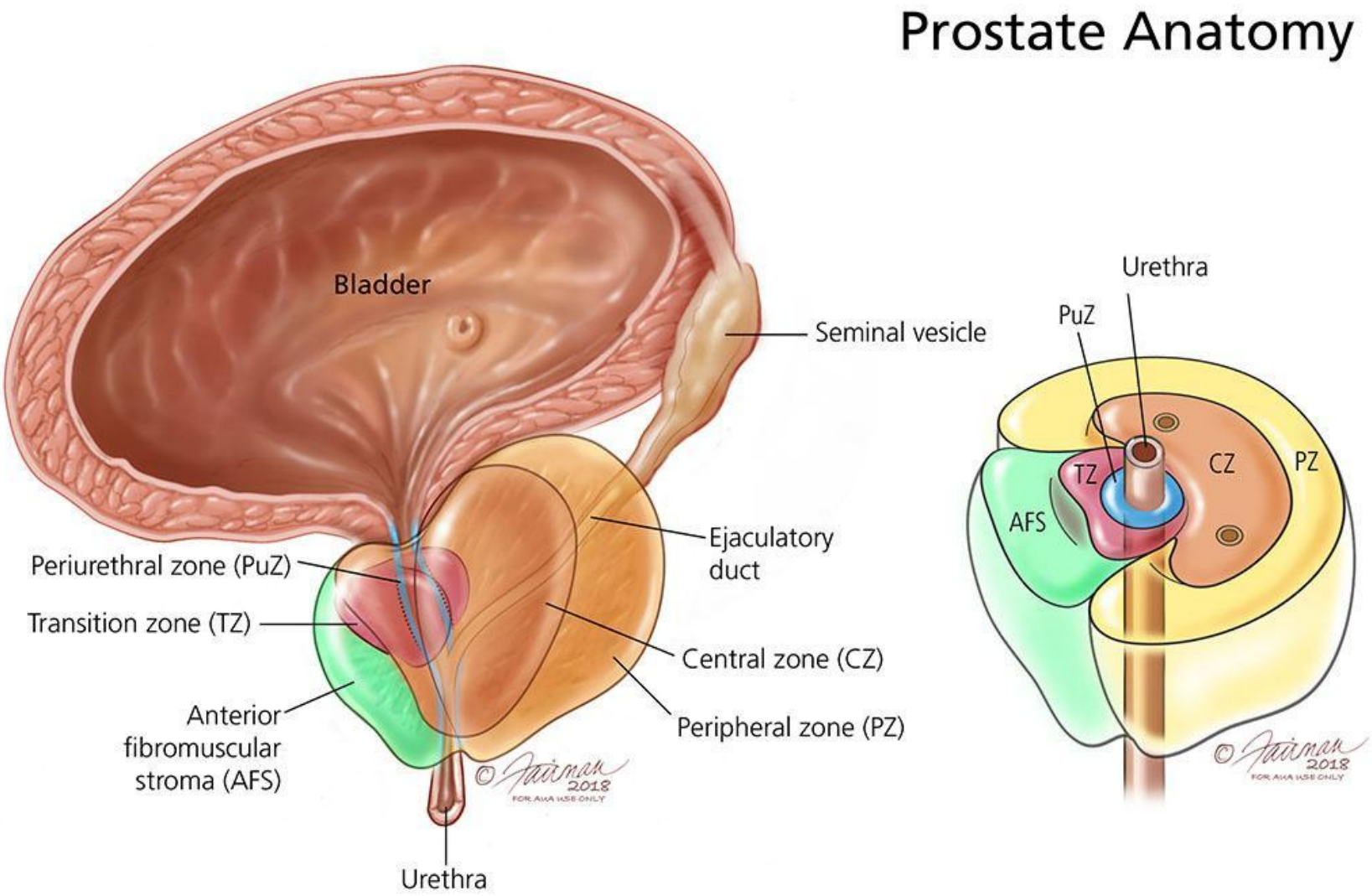

Синтопия

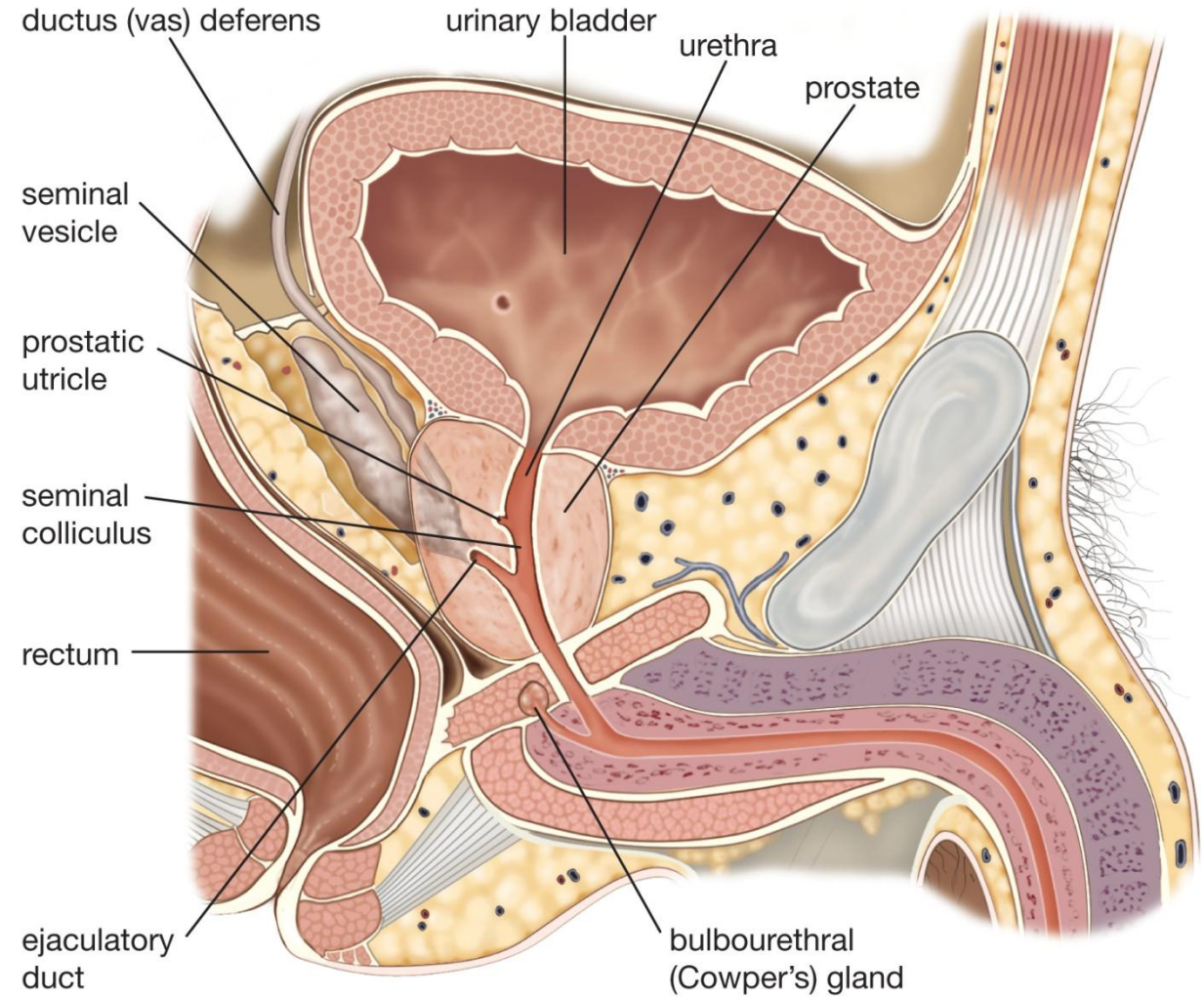

© 2012 Encyclopædia Britannica, Inc.

Прилежат:

- сверху - мочевой пузырь,
- верхне-задняя поверхность - семенные пузырьки и семявыносящие протоки,
- спереди фиксируют лобково-предстательные связки,
- Снизу - мочеполовая диафрагма.

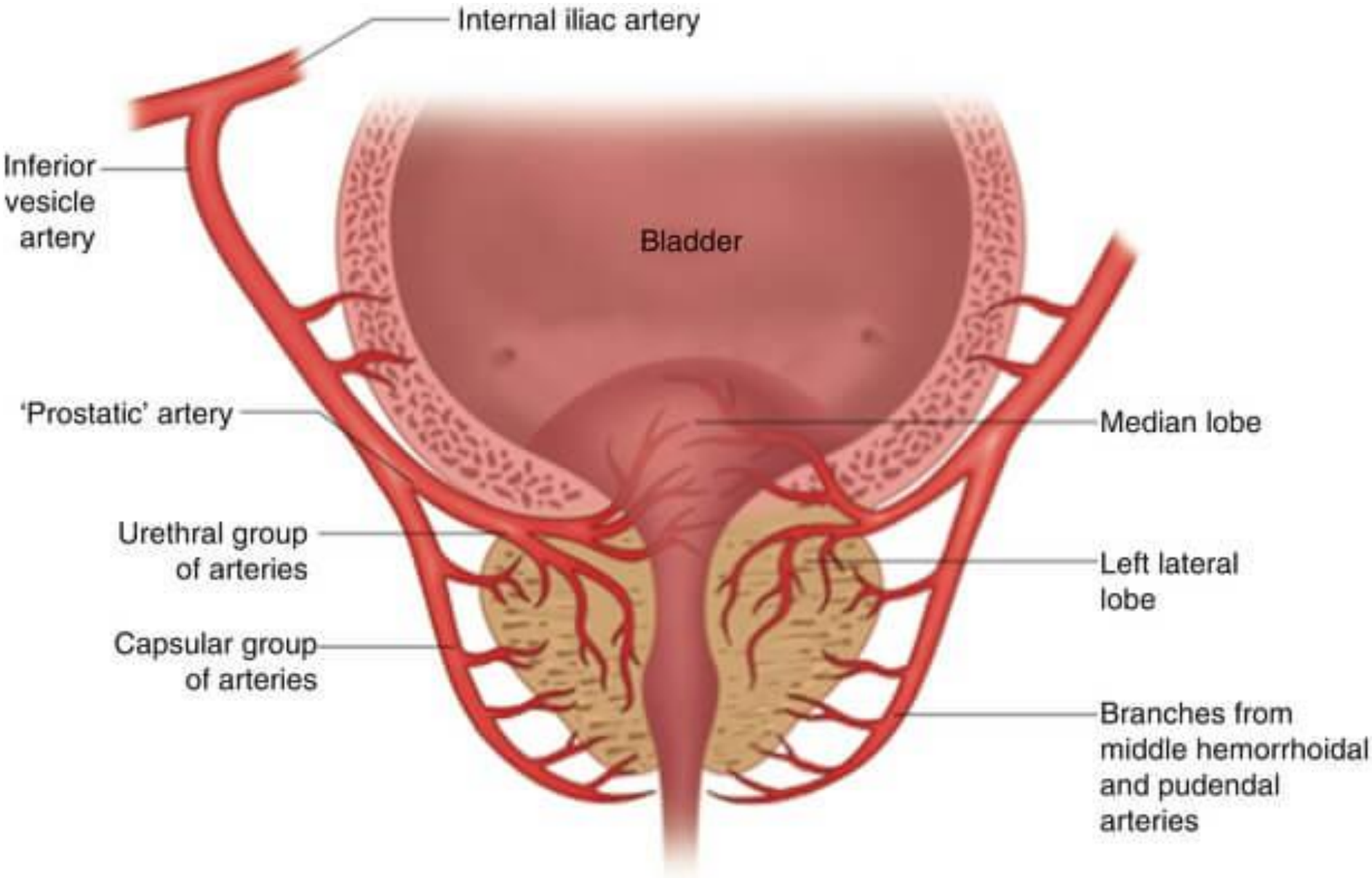
Internal iliac artery
Inferior vesicle artery
Bladder
'Prostatic' artery
Median lobe
Urethral group of arteries
Left lateral lobe
Capsular group of arteries
Branches from middle hemorrhoidal and pudendal arteries

Половой член

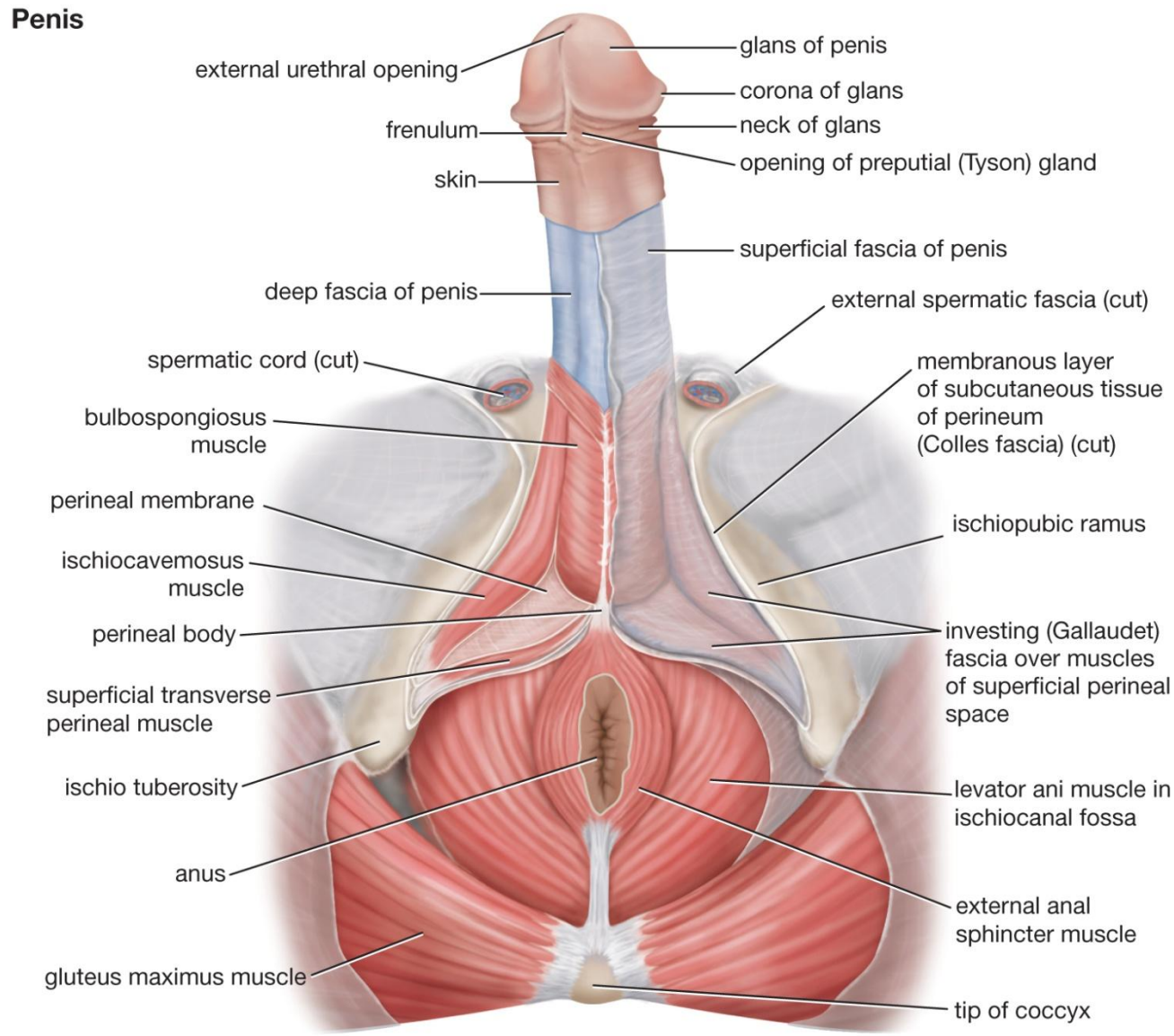

© 2012 Encyclopædia Britannica, Inc.

Кровоснабжение

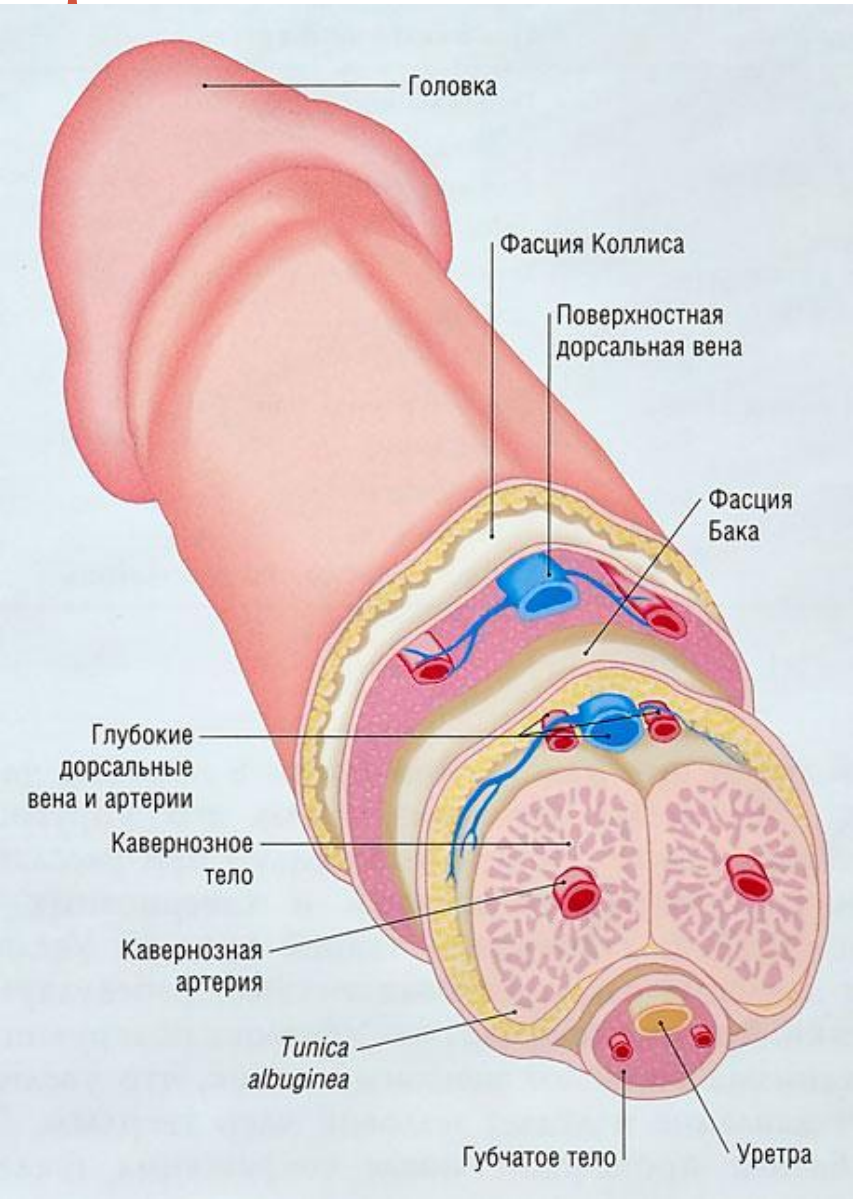

Парная внутренняя половая артерия

Глубокая и дорсальная артерии , артерия луковицы и уретральная артерия

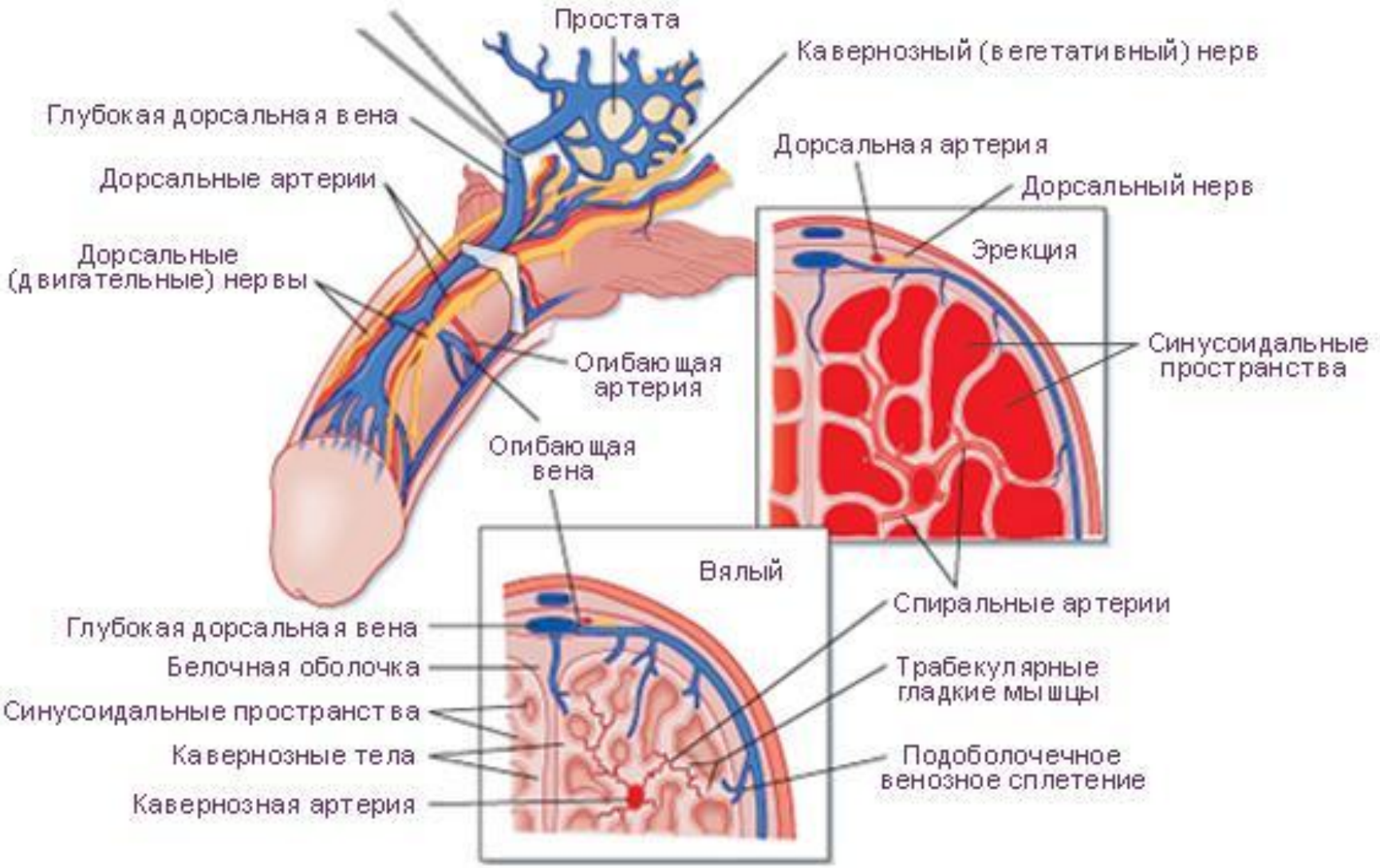
Простата
Кавернозный (вегетативный) нерв
Глубокая дорсальная вена
Дорсальная артерия
Дорсальные артерии
Дорсальный нерв
Эрекция
Дорсальные
(двигательные) нервы
Синусоидальные
пространства
Огибающая
артерия
Огибающая
вена
Вялый
Спиральные артерии
Глубокая дорсальная вена
Белочная оболочка
Трабекулярные
гладкие мышцы
Синусоидальные пространства
Кавернозные тела
Подоболочечное
венозное сплетение
Кавернозная артерия

МУЖСКОЙ МОЧЕИСПУСКАТЕЛЬНЫЙ КАНАЛ

Мужской мочеиспускательный канал (нижняя стенка уретры)

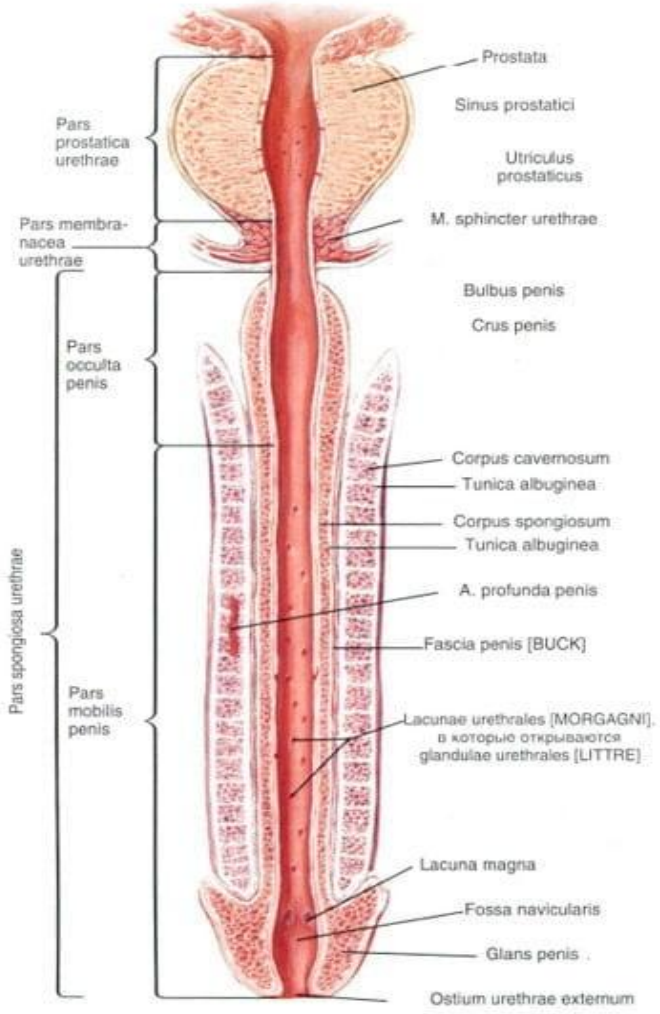

Части:

- ***Простатическая часть***
- ***Перепончатая (мембранозная) часть***
- ***Спонгиозная часть***

ЖЕНСКИЙ МОЧЕИСПУСКАТЕЛЬНЫЙ КАНАЛ

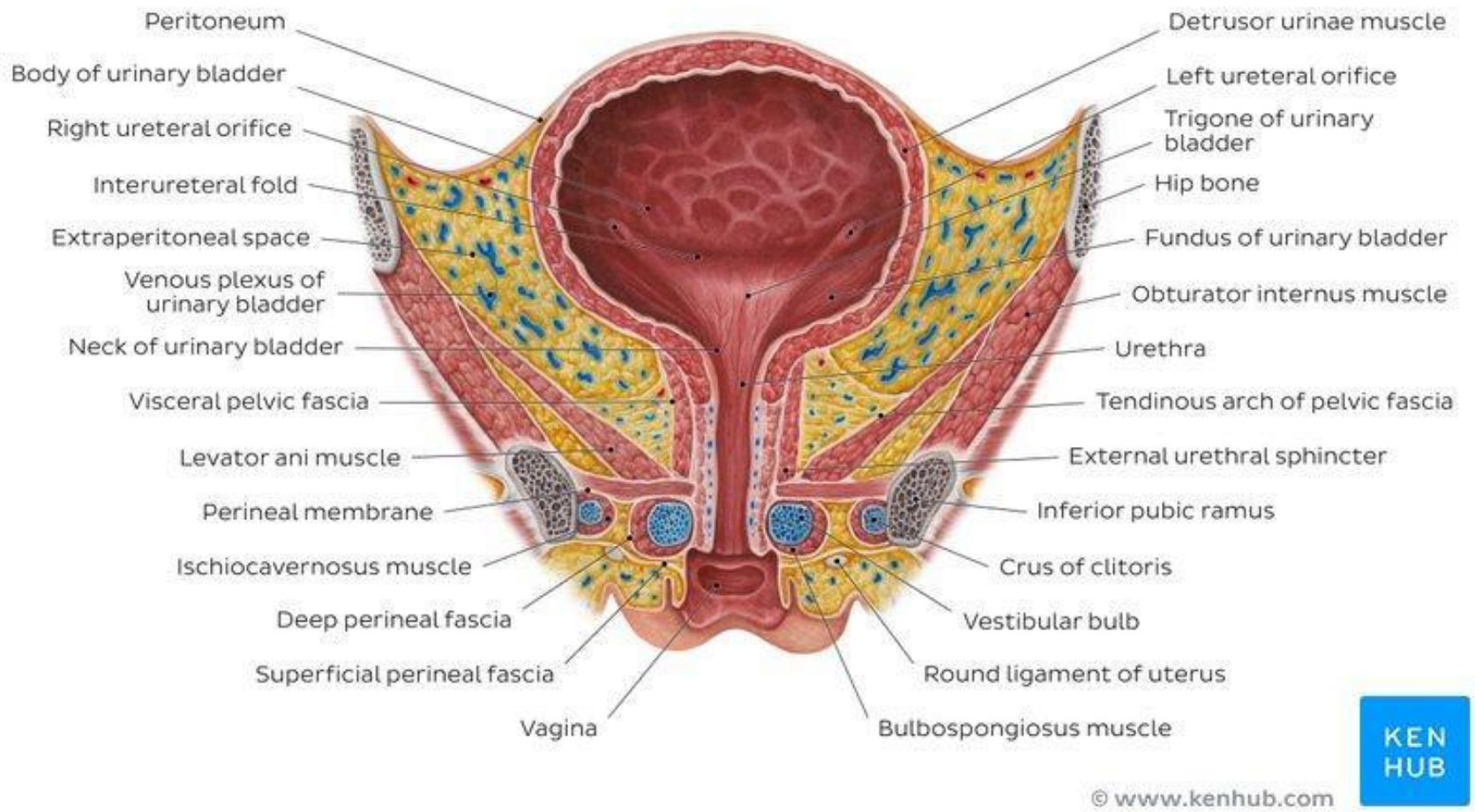

Сфинктеры уретры

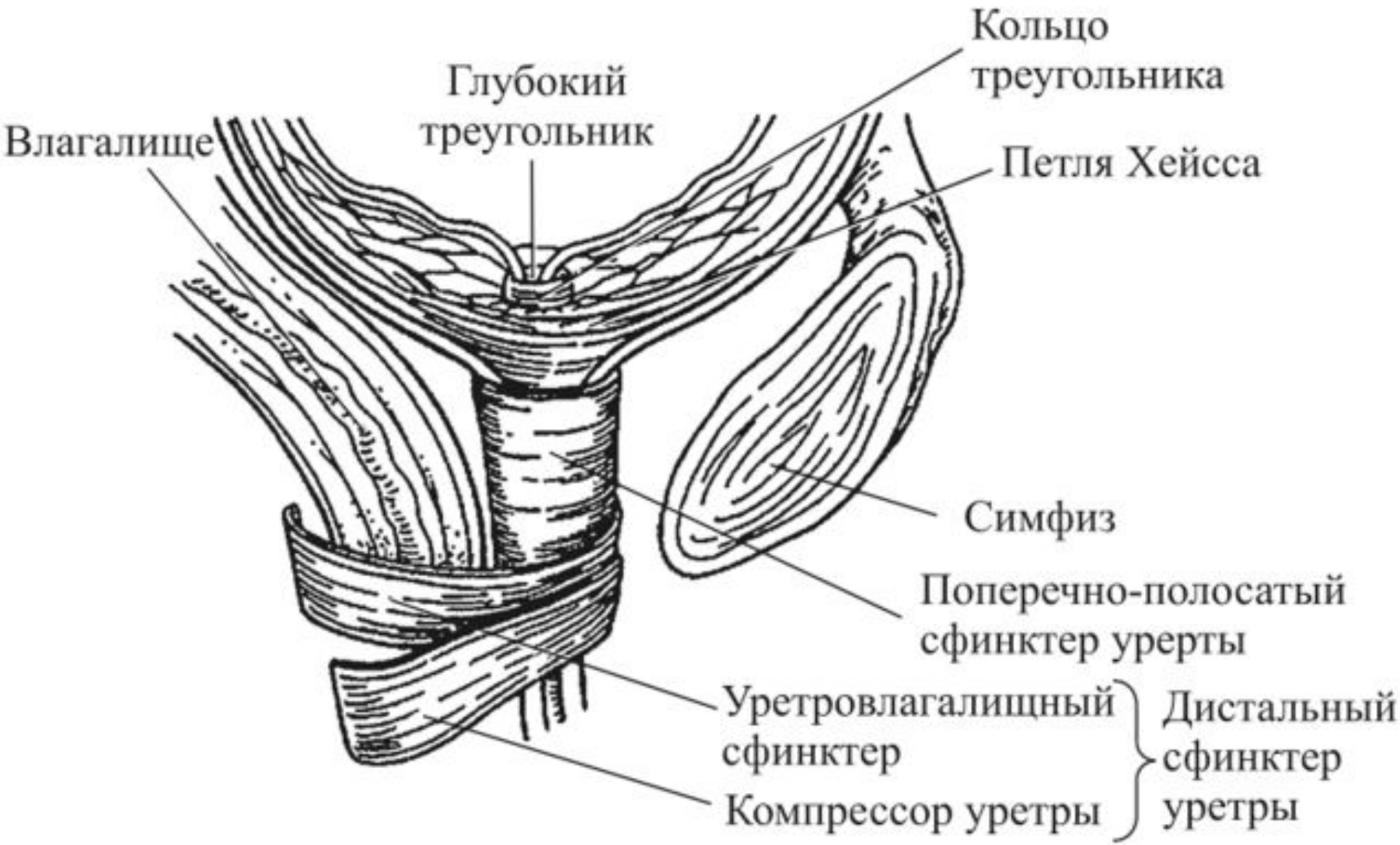

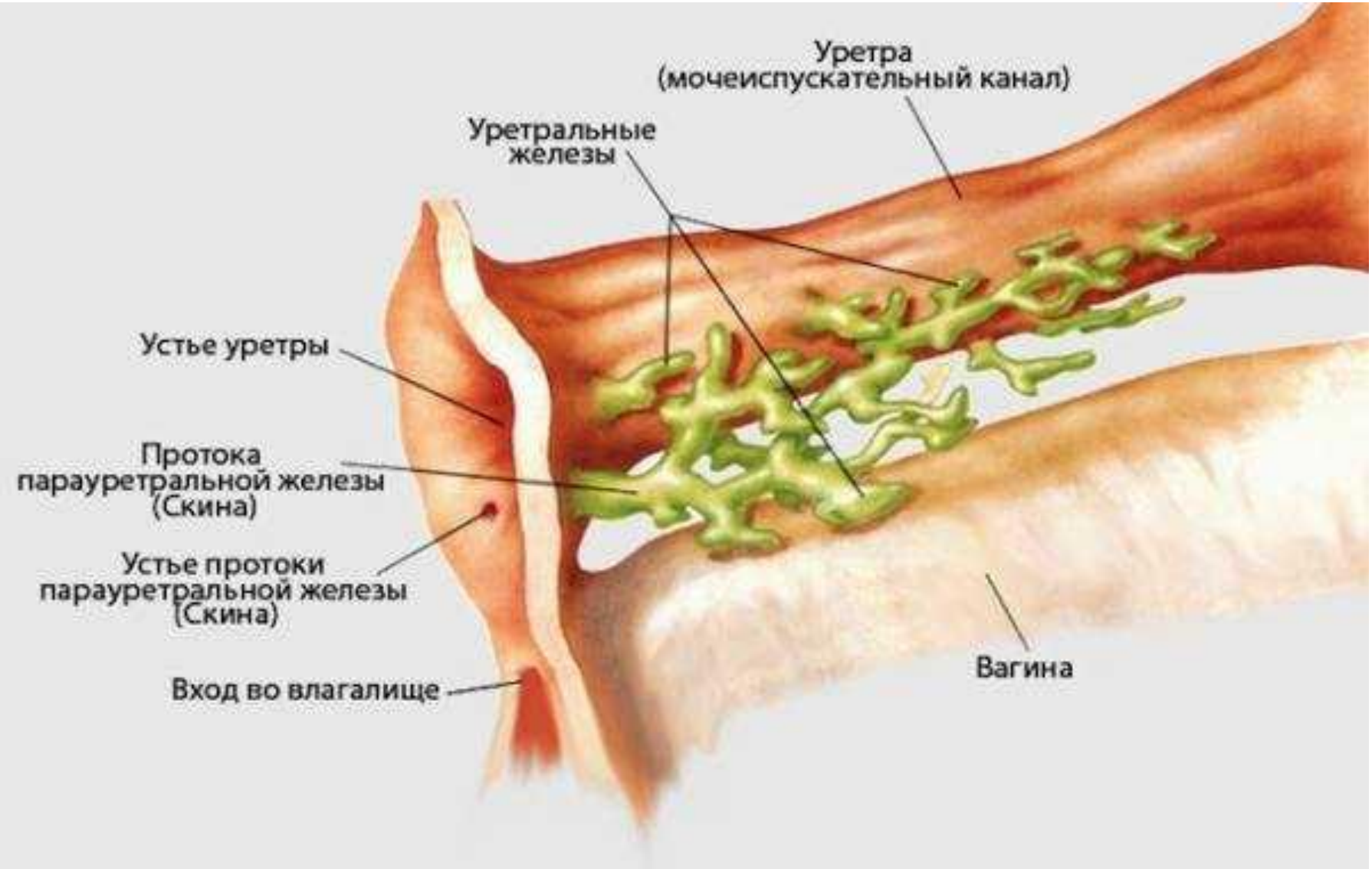
Уретра
(мочеиспускательный канал)
Уретральные
железы
Устье уретры
Протока
парауретральной железы
(Скина)
Устье протоки
парауретральной железы
(Скина)
Вход во влагалище
Вагина

Спасибо за внимание!!!!!