Патогенез диабетических микроангиопатий

Длительная и стойкая гипергликемия — ведущий фактор развития сосудистых осложнений СД, который приводит к активации многоступенчатого каскада метаболических нарушений, общей конечной точкой которых являются ухудшение кровотока, гипоксия, клеточная энергетическая недостаточность, эндотелиальная дисфункция

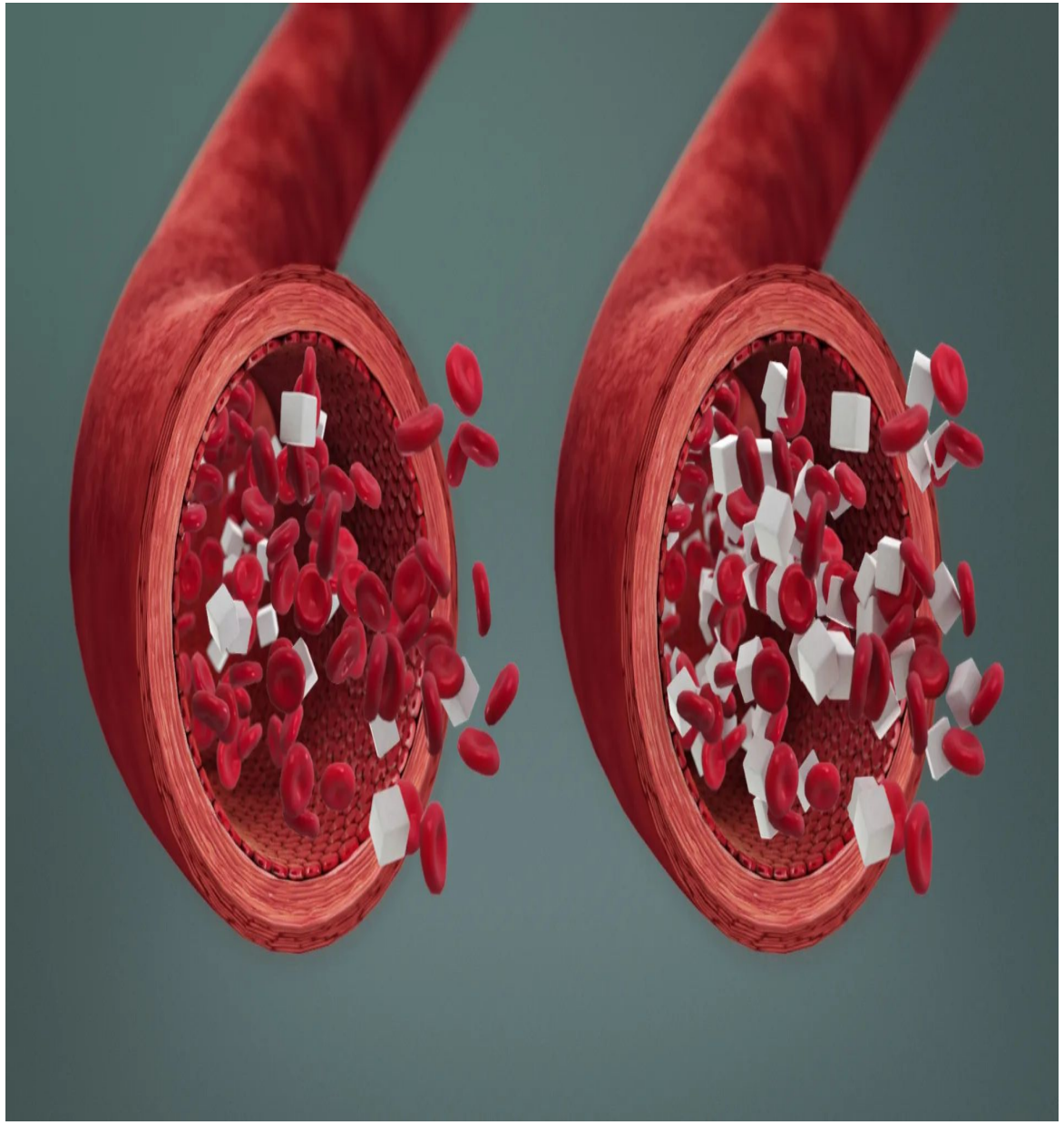

По мере нарастания гликемии процесс гликозилирования сдвигается в сторону образования необратимых конечных продуктов гликозилирования (КПГ), которые накапливаются в различных тканях и сохраняются в них даже при достижении и поддержании нормогликемии.

При воздействии на КПГ-рецепторы моноцитов и макрофагов происходит активация последних, что ***запускает продукцию различных провоспалительных цитокинов*** (интерлейкина-1 (IL-1), фактора некроза опухолей-альфа (TNF-a) и факторов роста (тромбоцитарного фактора роста, трансформирующего фактора роста-бета (TGF-β)).

Активируются патологические пути утилизации глюкозы. Накопление фруктозо-
6-фосфата стимулирует гексозаминовый путь; повышение уровня дигидроксиацетонфосфата (DGAP) приводит к продукции глицеральдегид-3-фосфата, глицерин-3-фосфата и других метаболитов, активирующих путь протеинкиназы С (РКС).

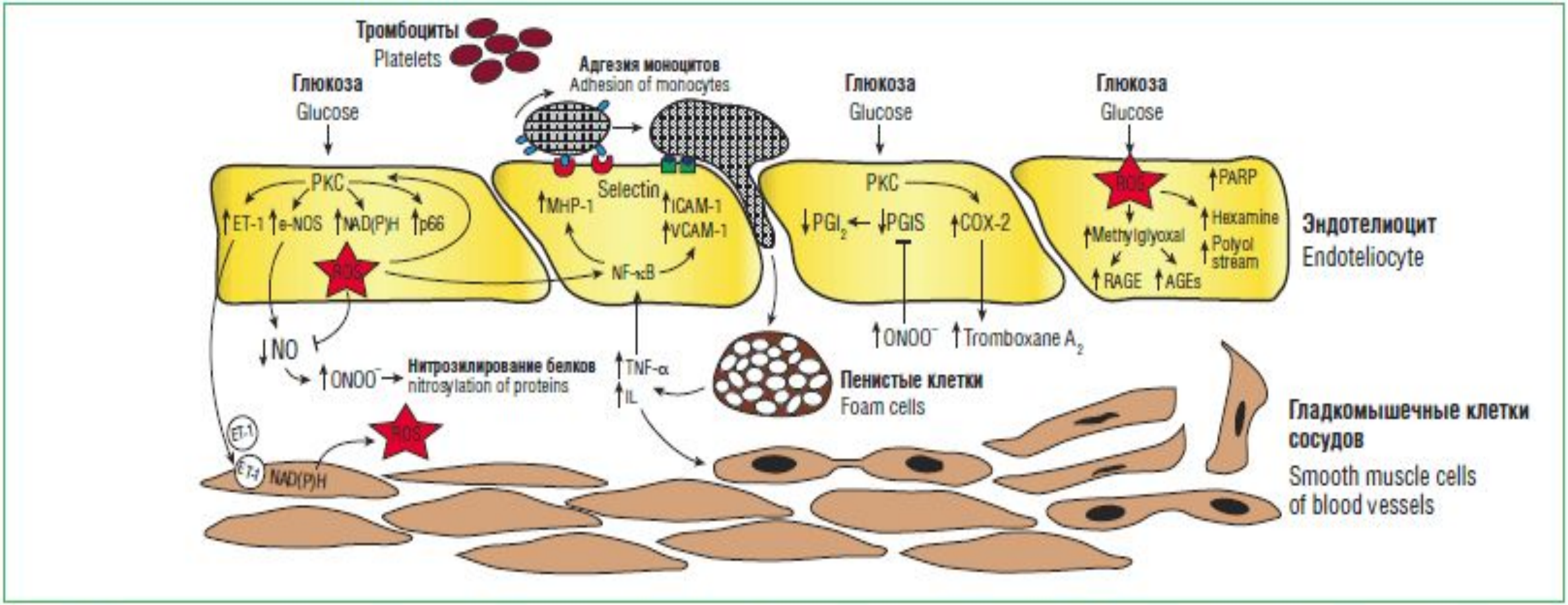

Рис. 1. Последствия гипергликемии: повреждение эндотелиоцитов, активация воспалительных процессов, нарушения в системе гемостаза, дисбаланс системы, контролирующей ангиогенез

Fig. 1. Consequences of hyperglycemia: damage to endotheliocytes, activation of inflammatory processes, disorders in the hemostatic system, imbalance of the system that controls angiogenesis

Последствием активации РКС становится активация ядерного фактора κb (NF-κb), что приводит к ***снижению продукции NO***, повышению уровней эндотелина-1 (ET-1), TGF-β и ингибитора активатора плазминогена-1, нарушению кровотока и возникновению окклюзии капилляров. Активация РКС на фоне гипергликемии способствует ***увеличению сосудистой проницаемости***, усилению неоваскуляризации, нарушению целостности гематоретинального барьера и ***активации процессов перекисного окисления липидов***.

Избыток глюкозы неизбежно используется по ***полиоловому пути*** (путь ее утилизации в инсулиннезависимых тканях) с образованием сорбитола, внутриклеточное накопление которого приводит к ***увеличению осмолярности межклеточного пространства, отеку ткани.***

Оксидативный стресс (ОС) также является важным механизмом формирования диабетических сосудистых осложнений. Гипергликемия сопровождается повышением скорости аутоокисления глюкозы с последующим увеличением свободных радикалов и развитием ОС. При этом хроническая гипергликемия снижает активность факторов антиоксидантной системы (каталазы, супероксиддисмутазы, глутатионпероксидазы). ОС и, как следствие, интенсивное перекисное окисление липидов, оказывают цитотоксическое действие, что проявляется повреждением мембран эритроцитов, лизосом; нарушается структура мембран клеток, вплоть до их разрыва; ингибируется активность цитохромоксидазы. Повреждающее действие ОС заключается также в нарушении реологических свойств крови с развитием гемостаза и тромбоза

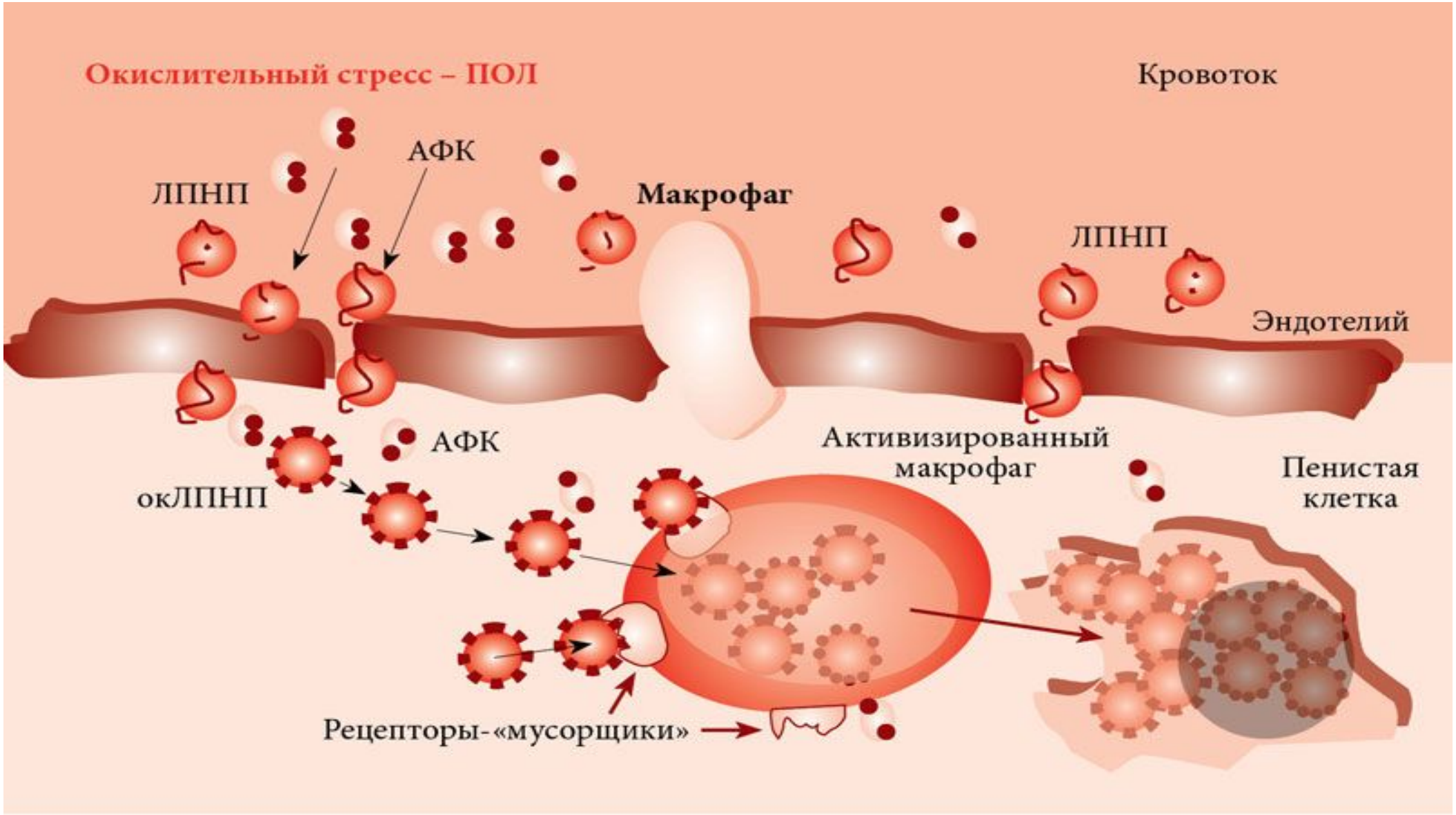

АФК – активные формы кислорода, ПОЛ – перекисное окисление липидов, ЛПНП – липопротеины низкой плотности, окЛПНП – окисленные ЛПНП.

Патогенез микроангиопатии

Диабетическая ретинопатия

Начальные изменения (***непролиферативная ретинопатия***) связаны с кровоизлияниями в ткань сетчатки, а также с просачиванием через измененную сосудистую стенку компонентов крови. Если патологическое просачивание появляется в центральных отделах глазного дна (в макулярной зоне), то сетчатка в этой области теряет свою прозрачность, что может приводить к значительному снижению зрения у таких больных — развивается ***диабетический макулярный отек***. Развитию диабетической макулопатии способствуют два процесса: микроокклюзия капилляров (наиболее раннее проявление) и гиперпроницаемость капилляров, связанная с прорывом внутреннего гематоретинального барьера (стенки капилляров сетчатки), иногда в сочетании с нарушением наружного гематоретинального барьера (пигментного эпителия сетчатки).

При этом диабетический макулярный отек не является специфическим проявлением непролиферативной ДР, а может возникать на любой стадии патологического процесса. Дальнейшие изменения связаны с нарушением проходимости сосудов (***препролиферативная ДР***) и разрастанием новообразованных сосудов и патологической соединительной ткани (***пролиферативная ретинопатия***). На этих стадиях могут происходить массивные кровоизлияния, отслойка сетчатки и, как следствие, потеря зрения.

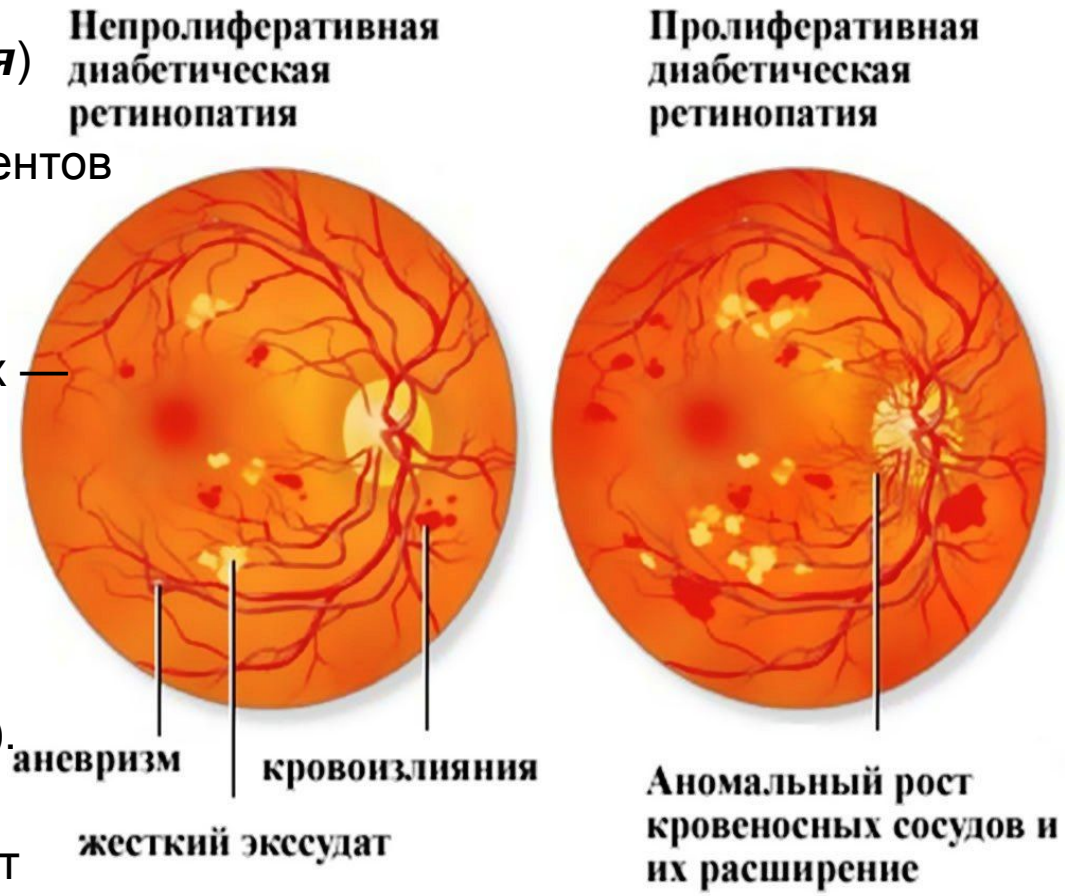

Метаболические нарушения вызывают нарушения функции эндотелия, что приводит к ***плазматическому пропитыванию сосудистой стенки***, гибели перицитов и утолщению базальной мембраны. Происходит «ослабление» сосудистой стенки, которое, в сочетании с затруднением кровотока, приводит к появлению ***микроаневризм.*** Сетчатка имеет дихотомический тип деления артерий. Это приводит к тому, что, внутри плохо перфузируемой зоны кровоток устремляется ***только в наиболее сохранившиеся капилляры***, растягивая их и превращая в артериовенозные шунты. Дальнейшее прогрессирование биохимических, гемореологических, иммунологических изменений приводит к повреждению внутреннего ГРБ, со значительным ***повышением проницаемости*** сосудистой стенки. В такой ситуации происходит пропотевание влаги через стенки микроаневризм и артериовенозных шунтов с формированием фокального макулярного отека. Появление ***отложений твердого экссудата*** указывает на выход из сосудов не только жидкости, но и более крупных липопротеидных молекул.