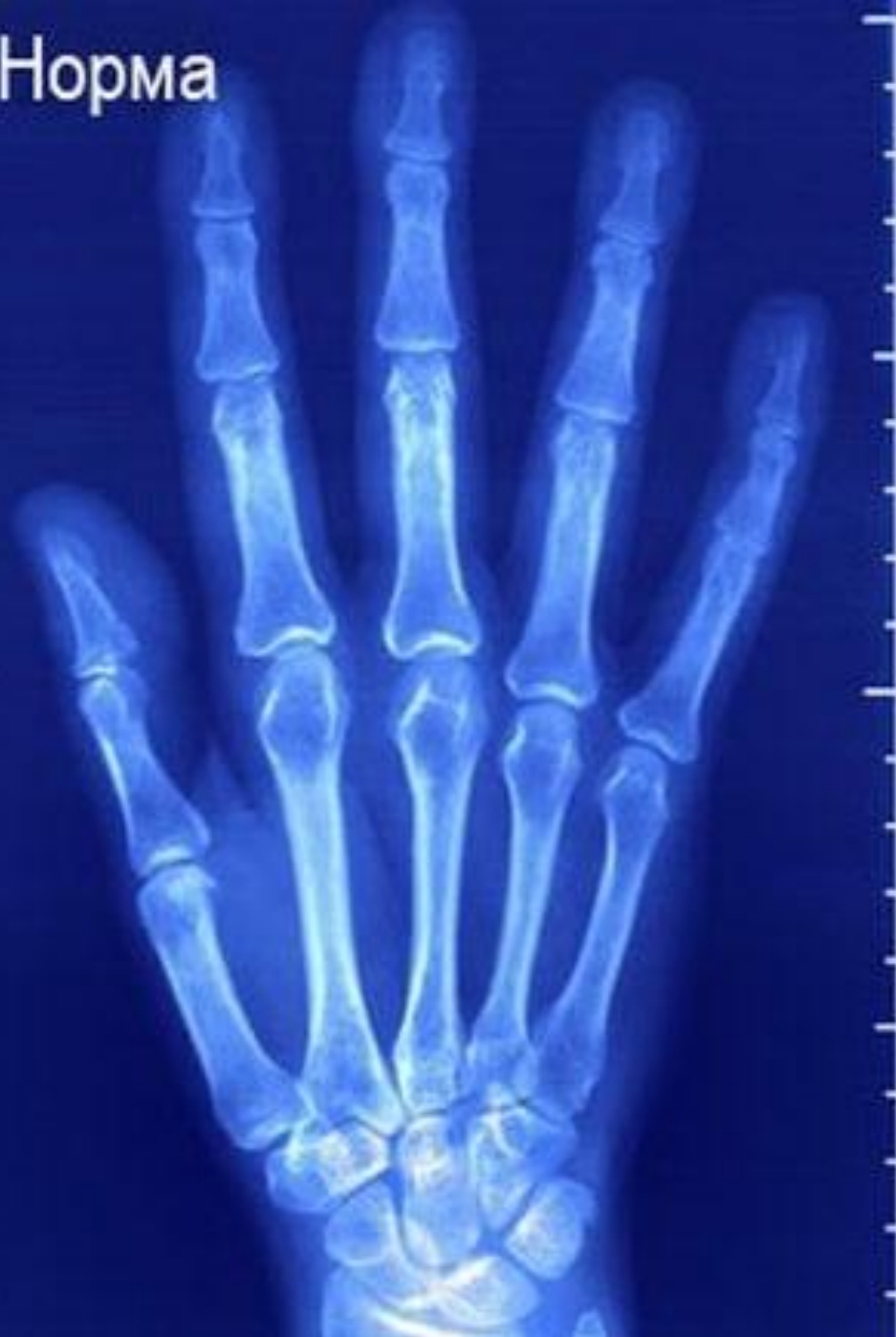
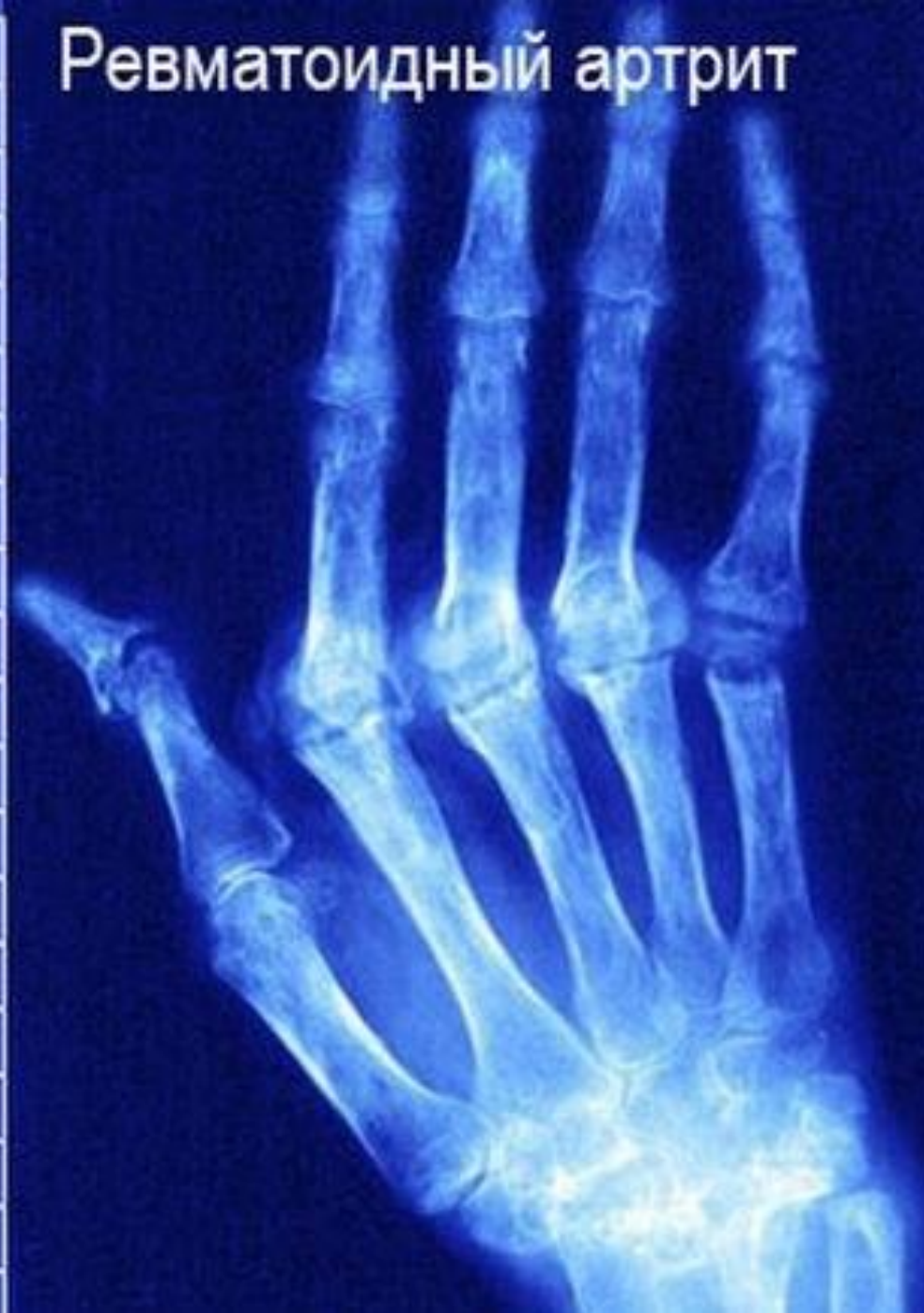
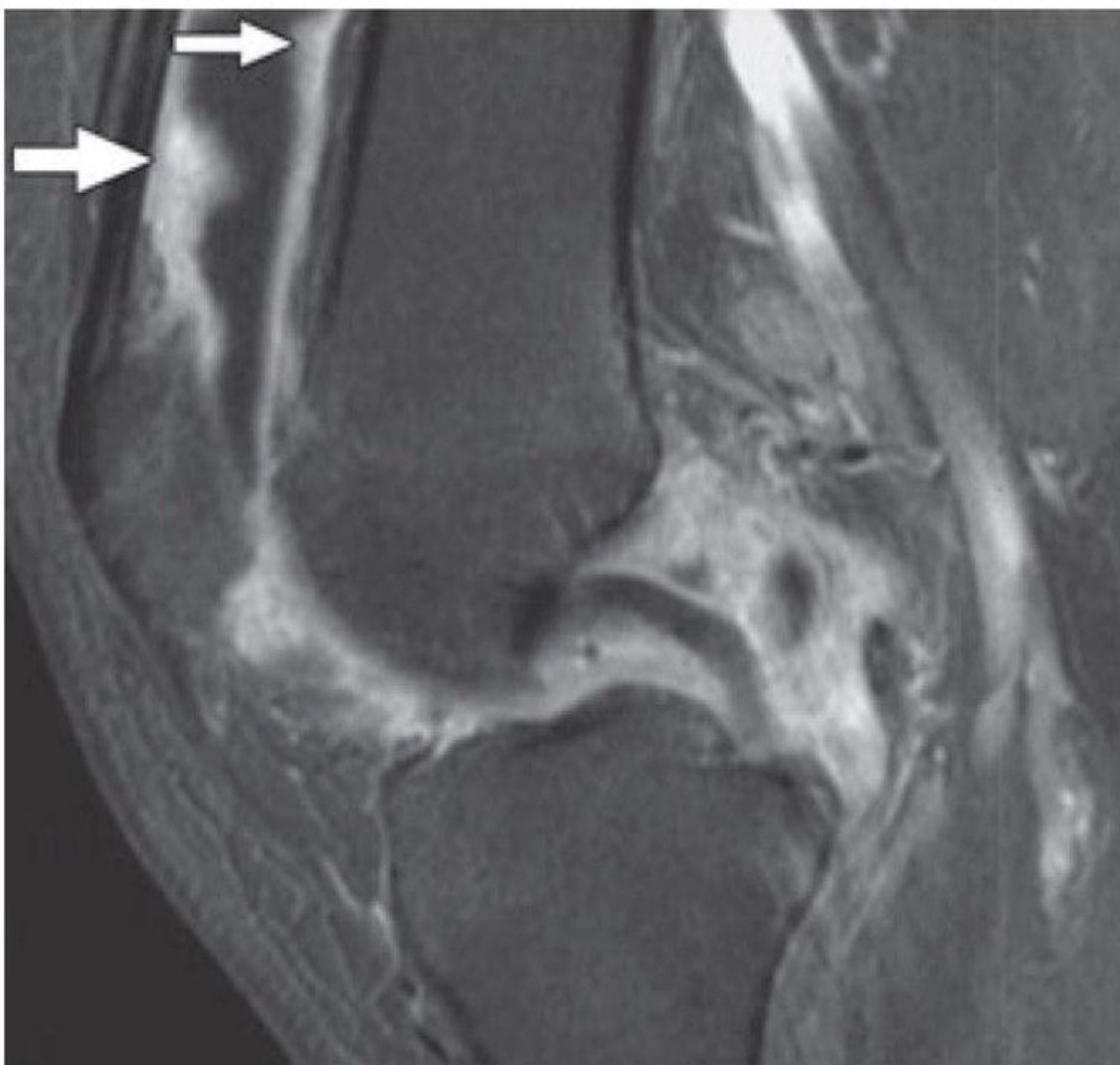
Рентгенодиагностик а артритта

Норма

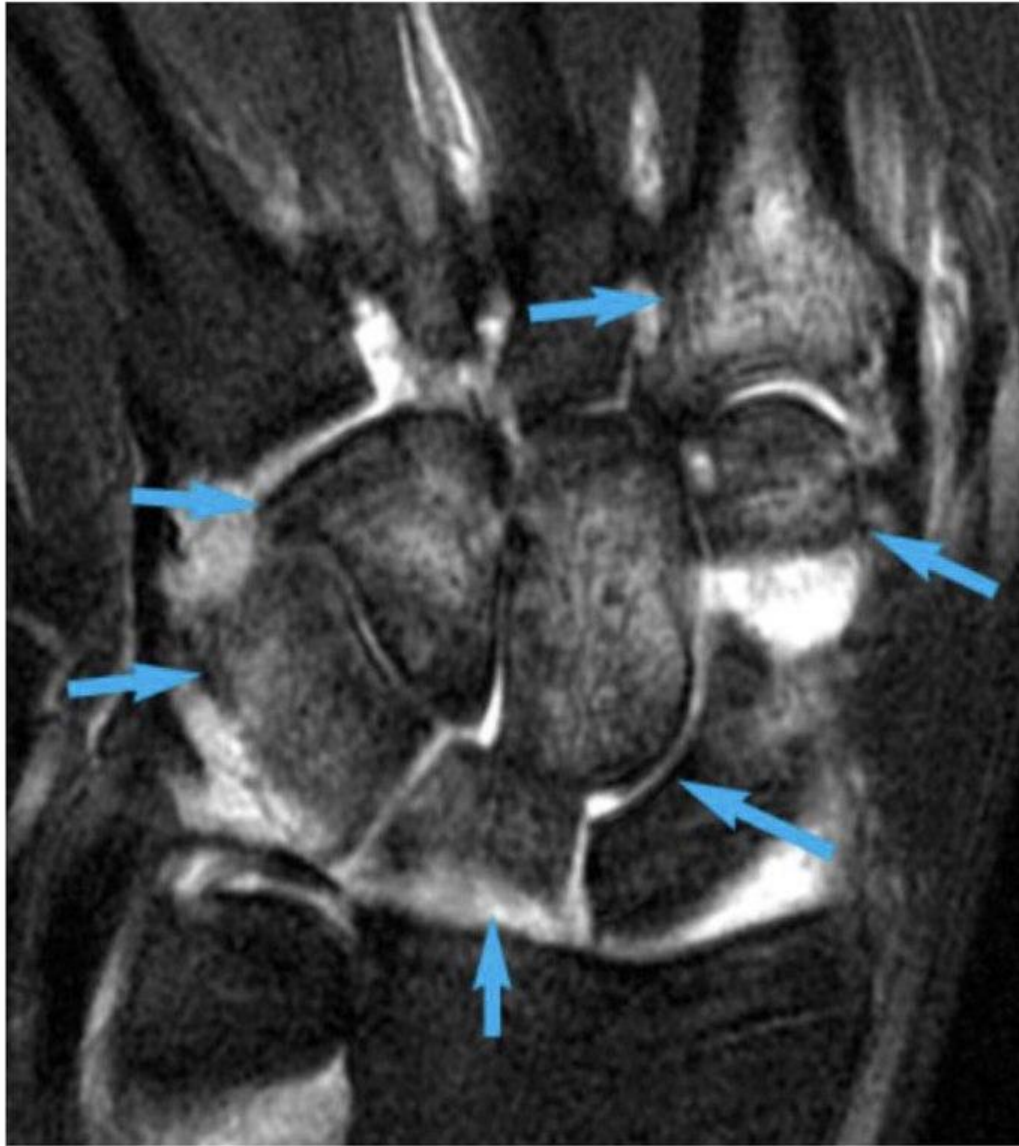


Ревматоидный артрит

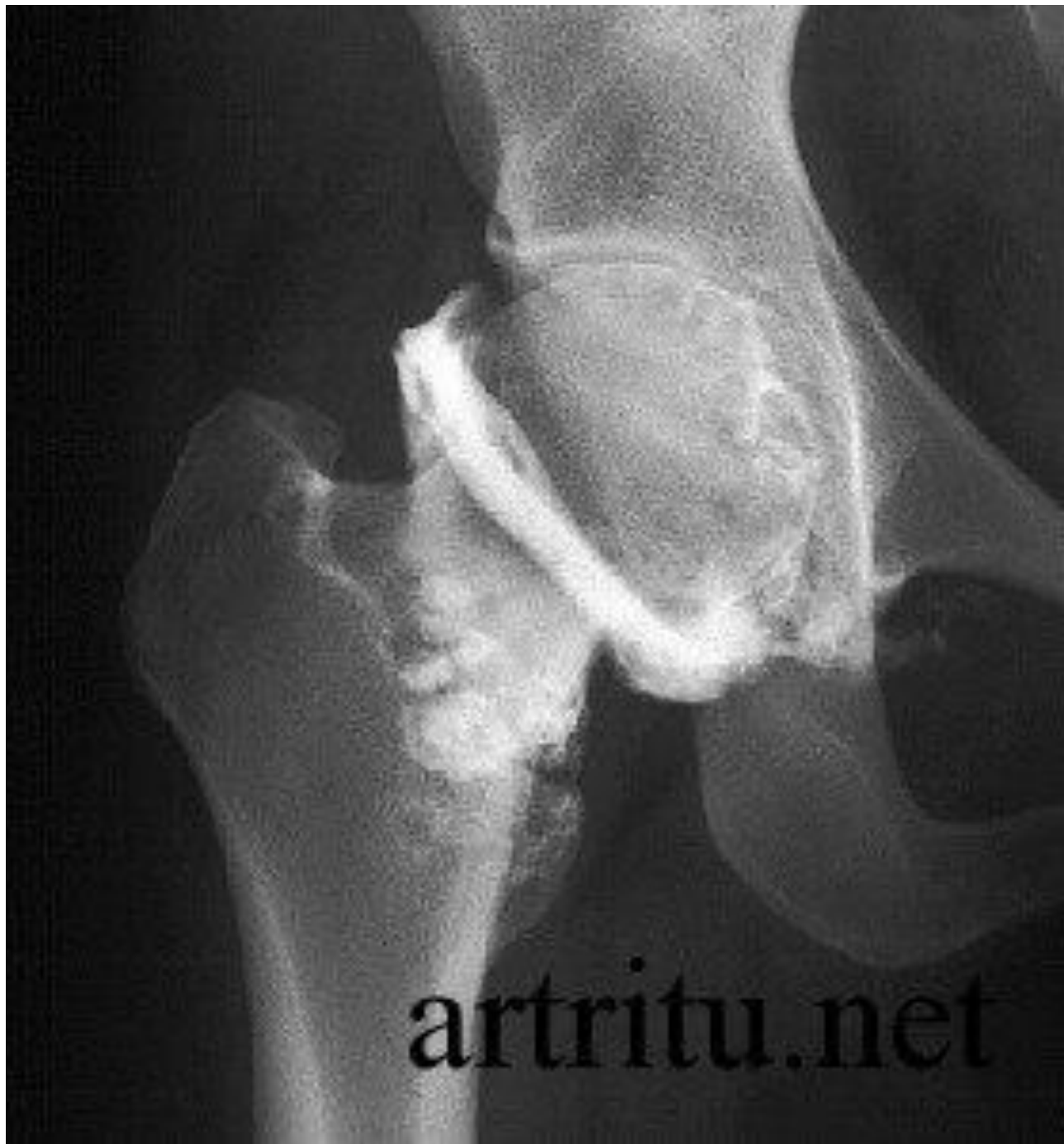



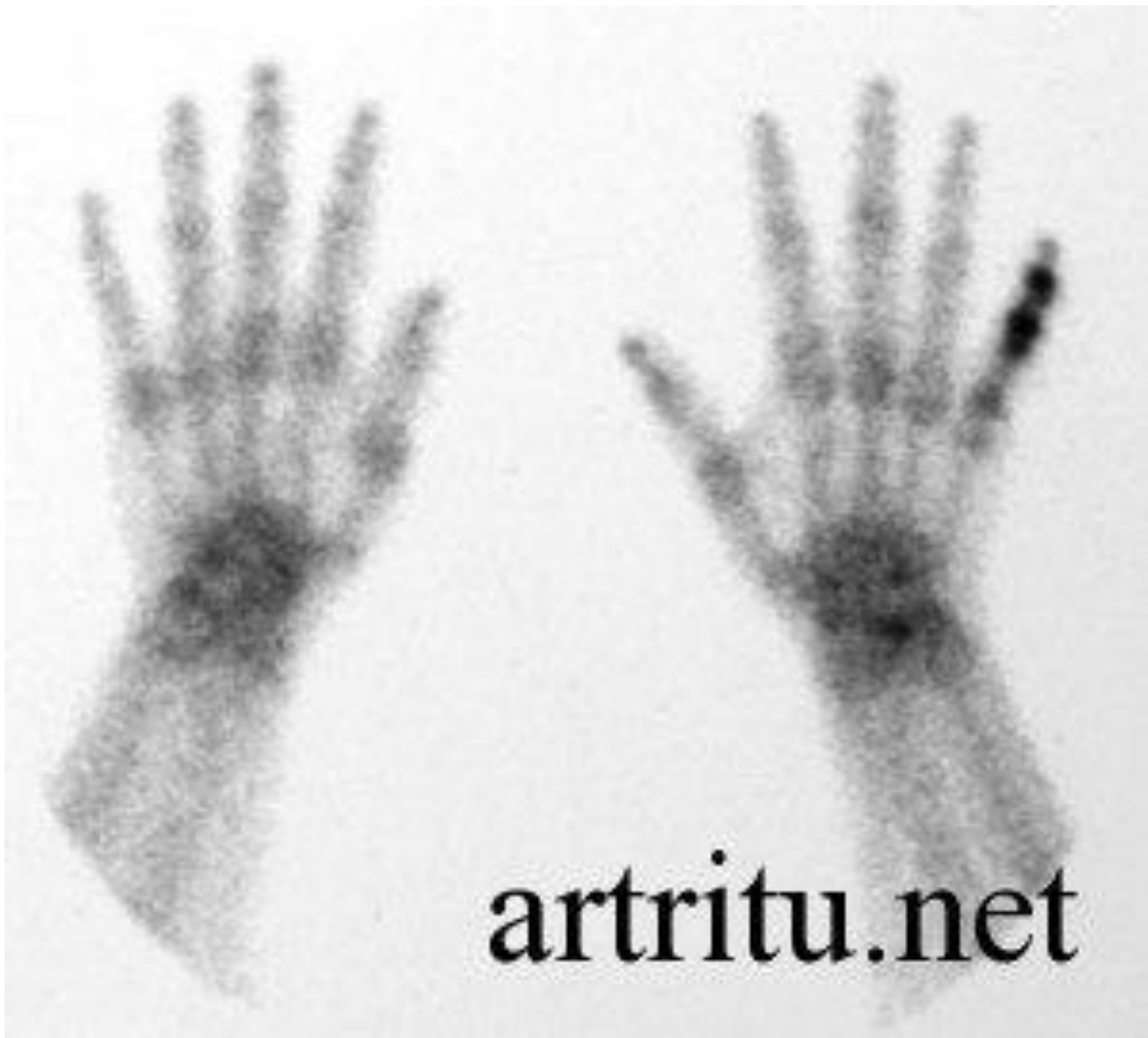МРТ коленного сустава. Сагиттальная T2-взвешенная томограмма. Ревматоидный артрит. Утолщение синовиальных оболочек (стрелки).



МРТ кисти. T2-взвешенная МРТ. Воспалительный артрит. Отек костного мозга и скопление жидкости (стрелки).



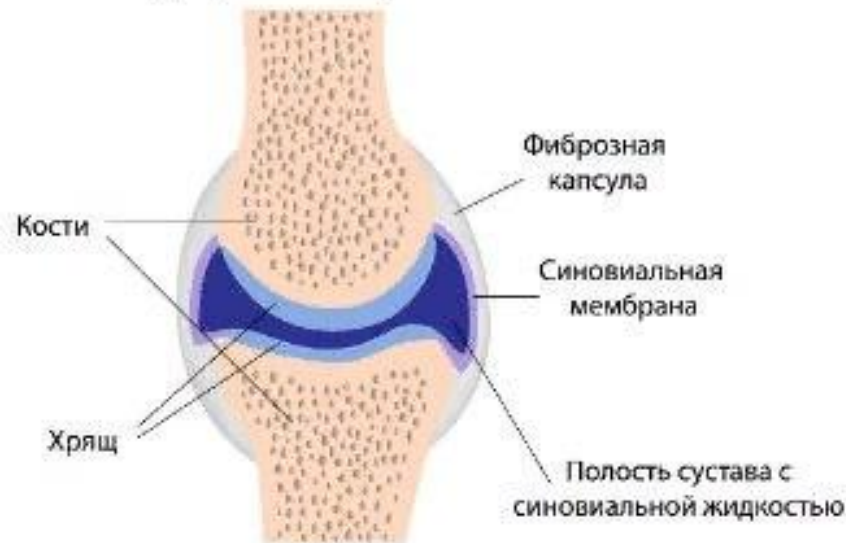artritu.net



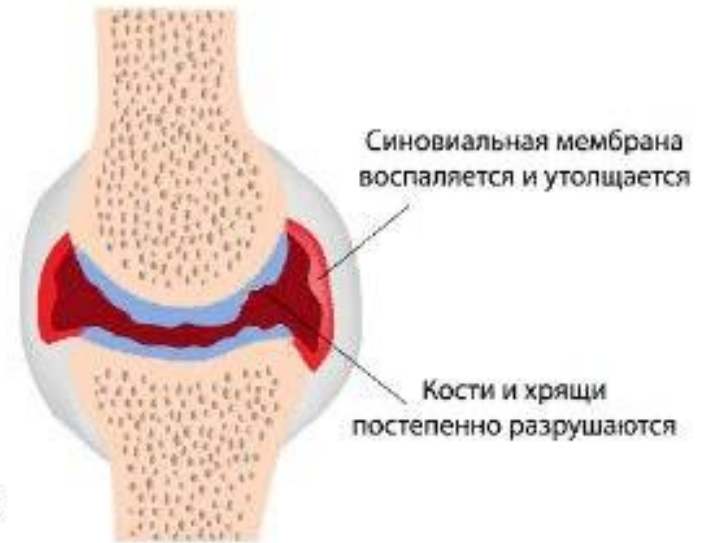artritu.net

Стадии ревматоидного артрита

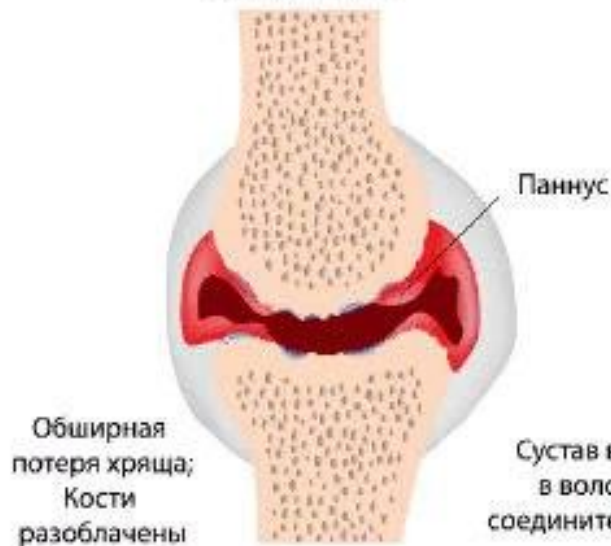Здоровый сустав



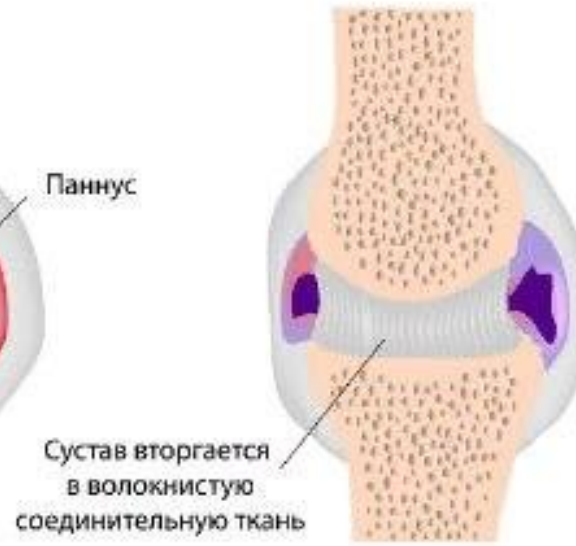1. Синовит



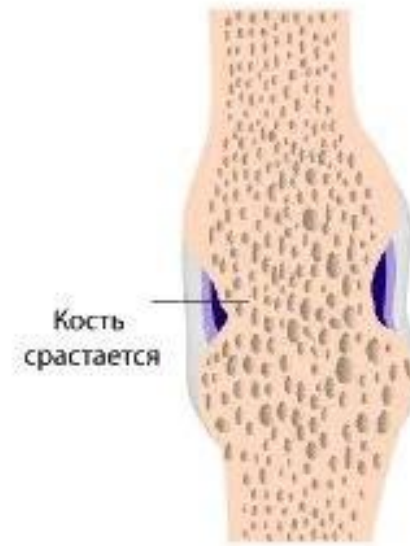2. Паннус



3. Волокнистый анкилоз



4. Костный анкилоз



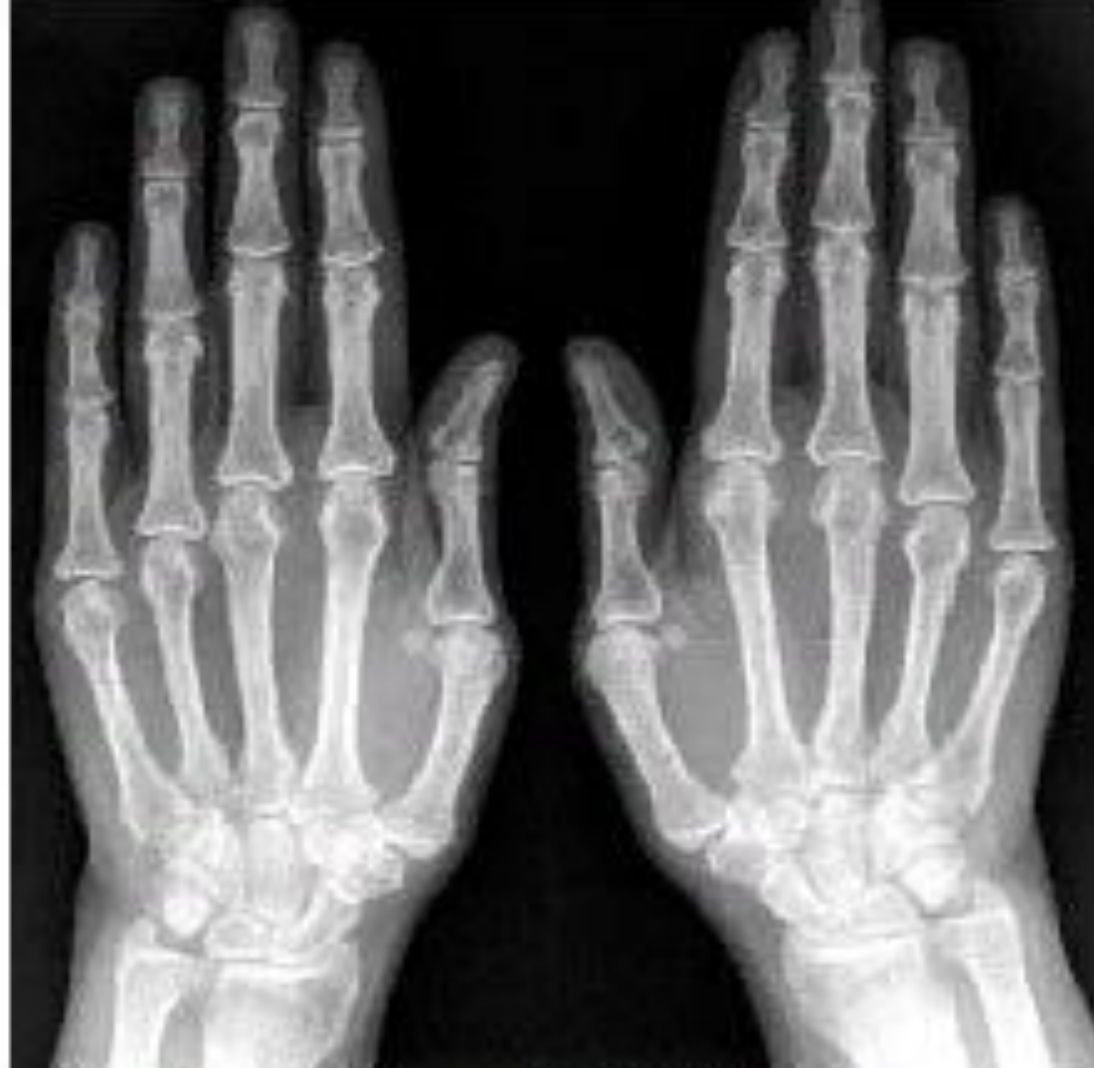

Рис. 1. Больная Н. РА 1-й стадии.
Обзорная рентгенография кистей. Незначительный
околосуставной остеопороз. Единичные кистовидные
просветления костной ткани в пястных головках.
Незначительно сужены щели отдельных пястно-фаланговых
(ПЯФ) суставов

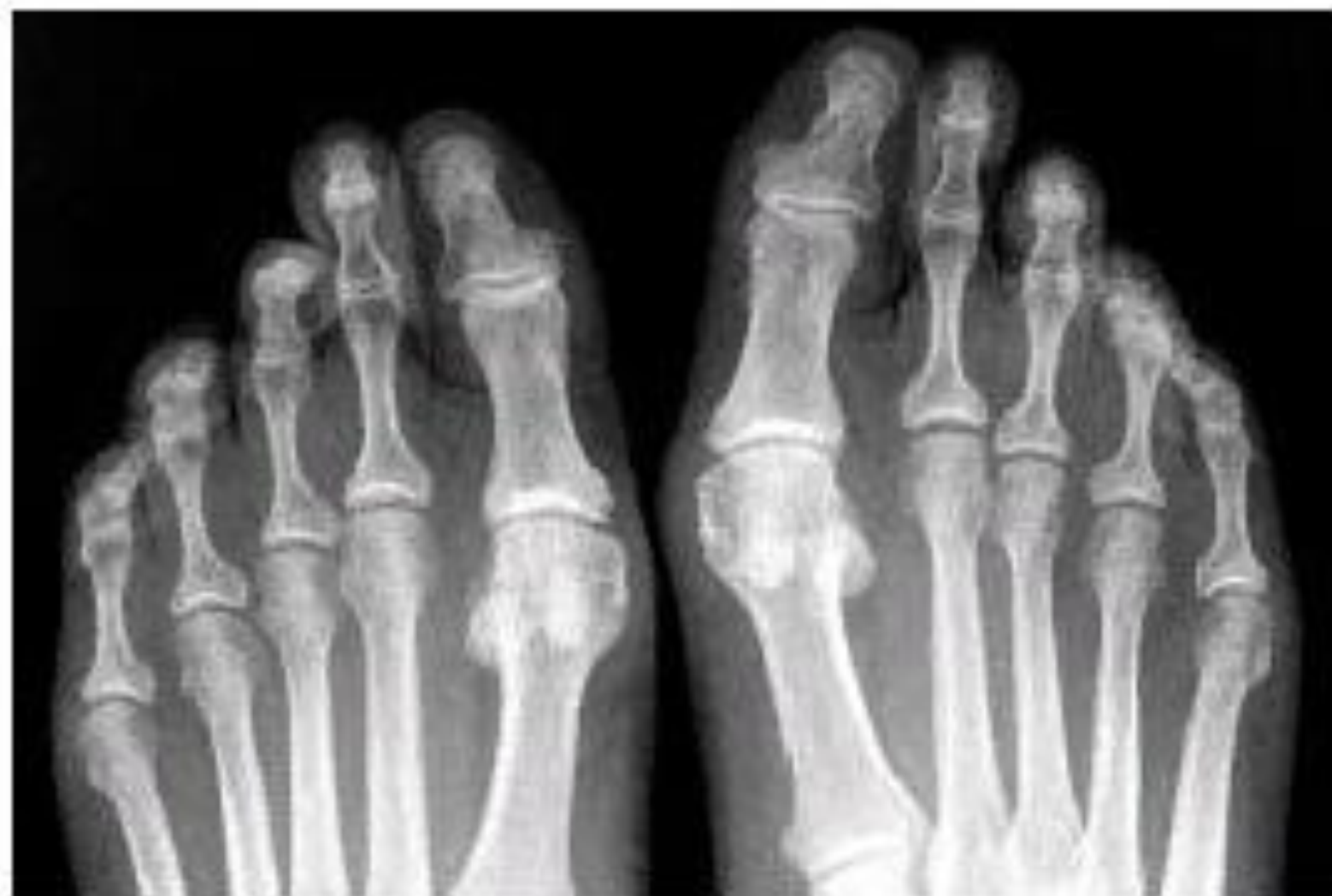

Рис. 2. Больная Н. РА 1-й стадии.

Обзорная рентгенография дистальных отделов стоп. Околосуставной остеопороз не определяется. Единичные кистовидные просветления костной ткани в 3 и 4 плюсне-фаланговых суставах слева. Суставные щели не сужены

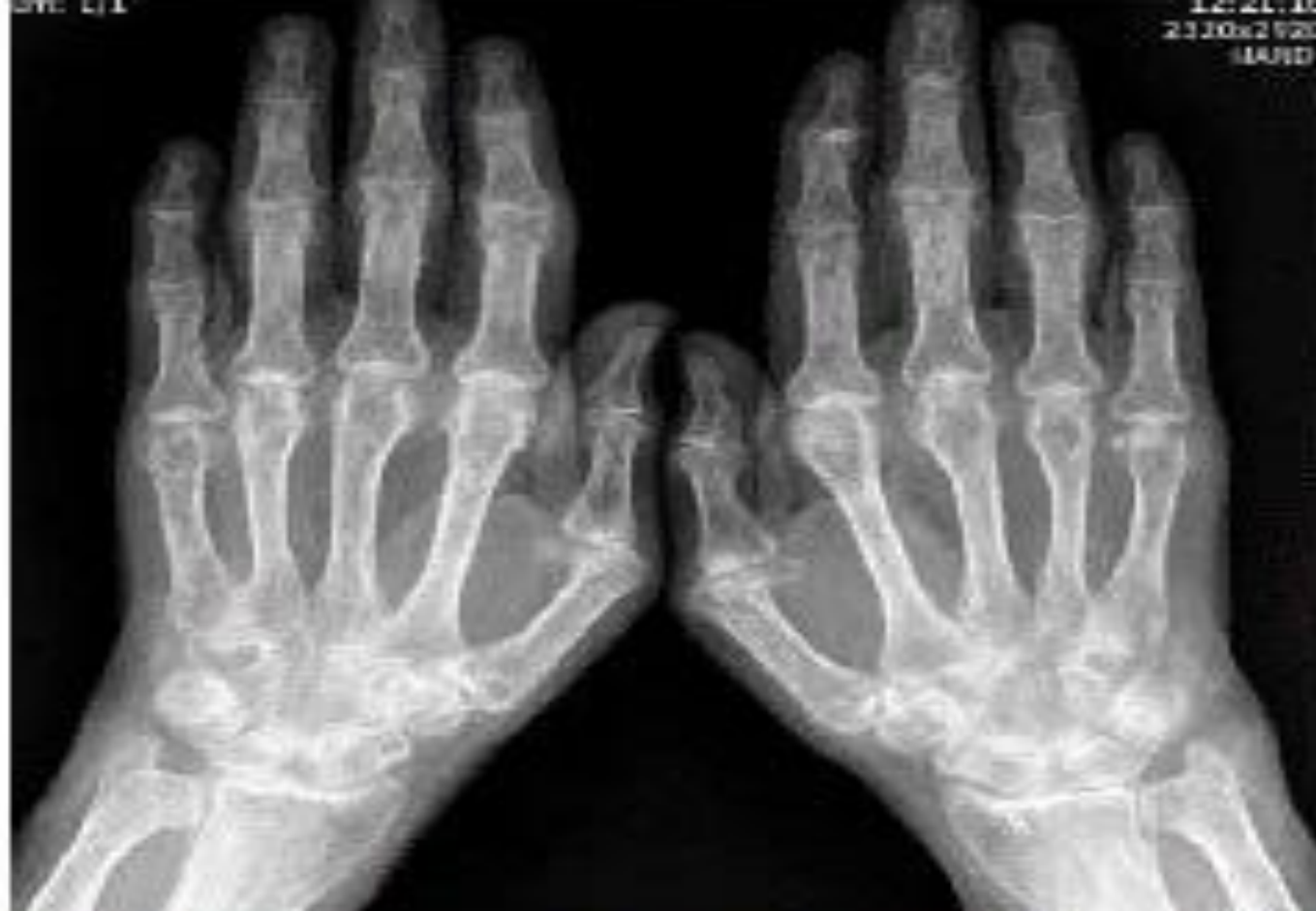

Рис. 3. Больной 3. РА 2-й стадии (неэрозивная форма). Обзорная рентгенография кистей. Выраженный распространенный остеопороз. Множественные кистовидные просветления костной ткани. Сужены щели большинства суставов. Неровность контуров и небольшие деформации отдельных эпифизов костей. Эрозий, вывихов и подвывихов суставов не выявляется. Небольшие остеофиты на краях суставных поверхностей костей в дистальных и проксимальных межфаланговых (ПМФ) суставах (симптомы узелковой формы остеоартроза)

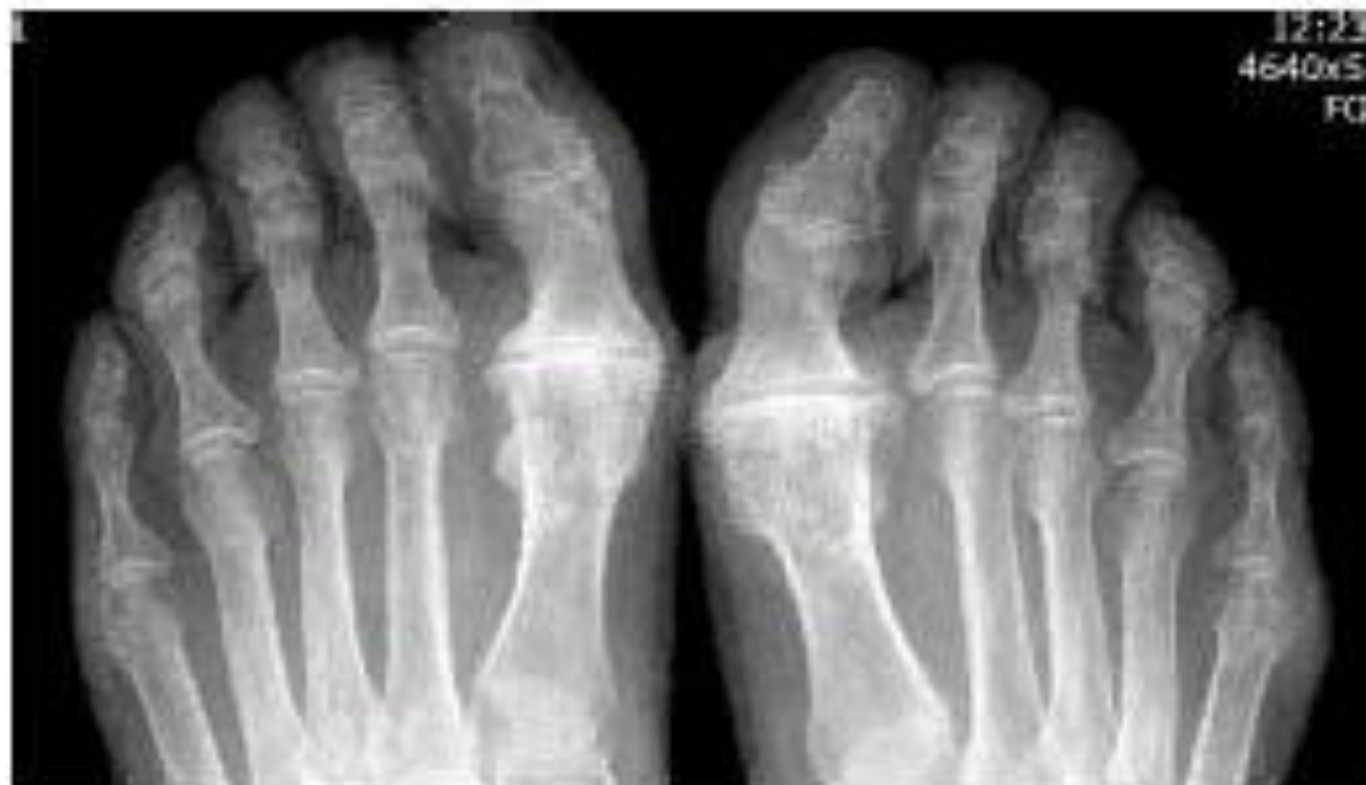

Рис. 4. Больной 3. РА 2-й стадии (неэрозивная форма). Обзорная рентгенография дистальных отделов стоп. Выраженный распространенный остеопороз. Множественные кистовидные просветления костной ткани в 1-х межфаланговых и 5-х плюсне-фаланговых (ПлФ) суставах. Незначительно сужены щели отдельных ПлФ суставов. Эрозий, вывихов и подвывихов суставов, деформаций костей во 2-5-х ПлФ суставах не выявляется. Выраженный артроз 1-х ПлФ суставов

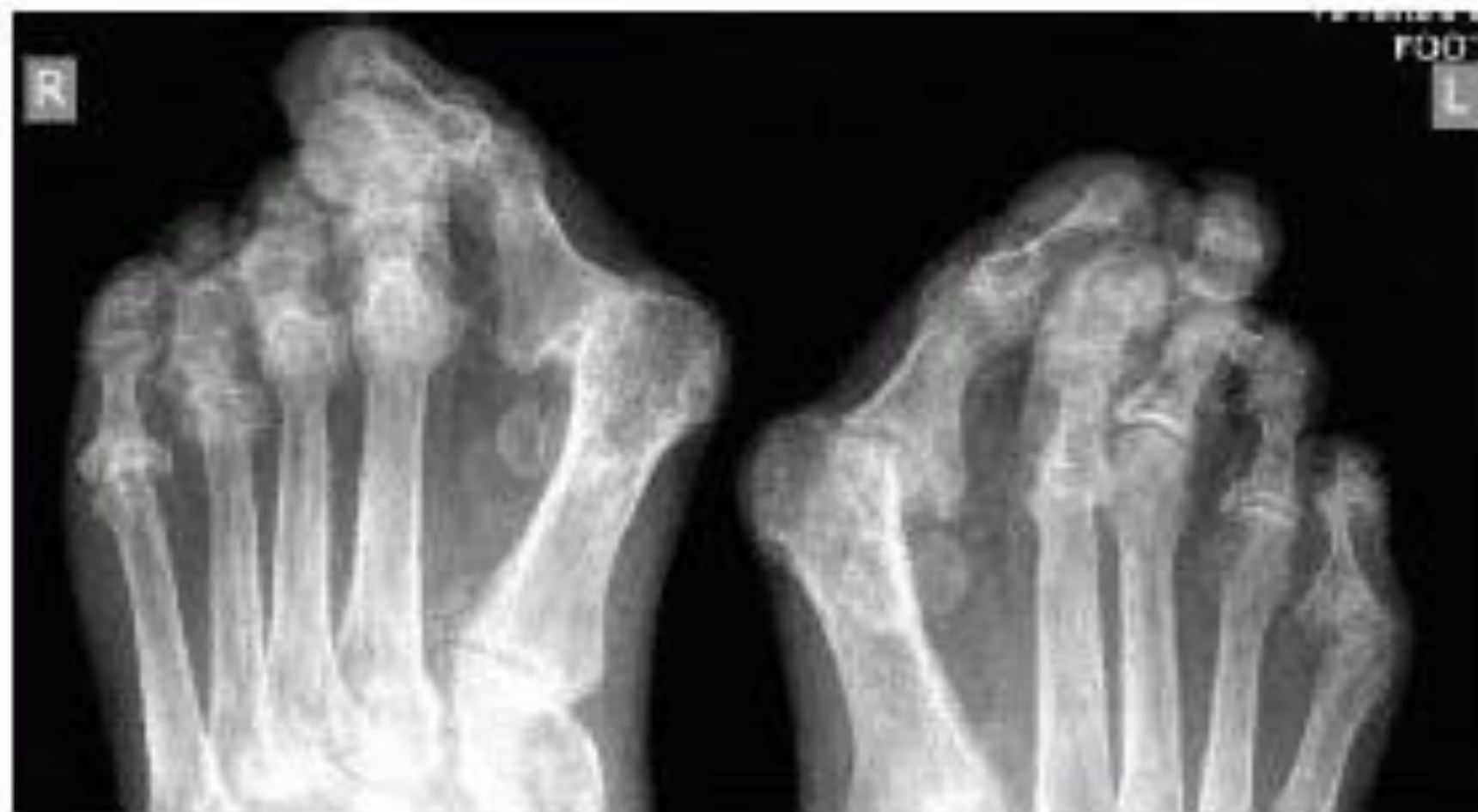

Рис. 8. Больная М. РА 3-й стадии.

Обзорная рентгенография дистальных отделов стоп. Выраженный распространенный остеопороз. Множественные кистовидные просветления костной ткани. Сужены щели многих суставов.

Множественные эрозии костей и суставных поверхностей.

Множественные вывихи и подвывихи суставов

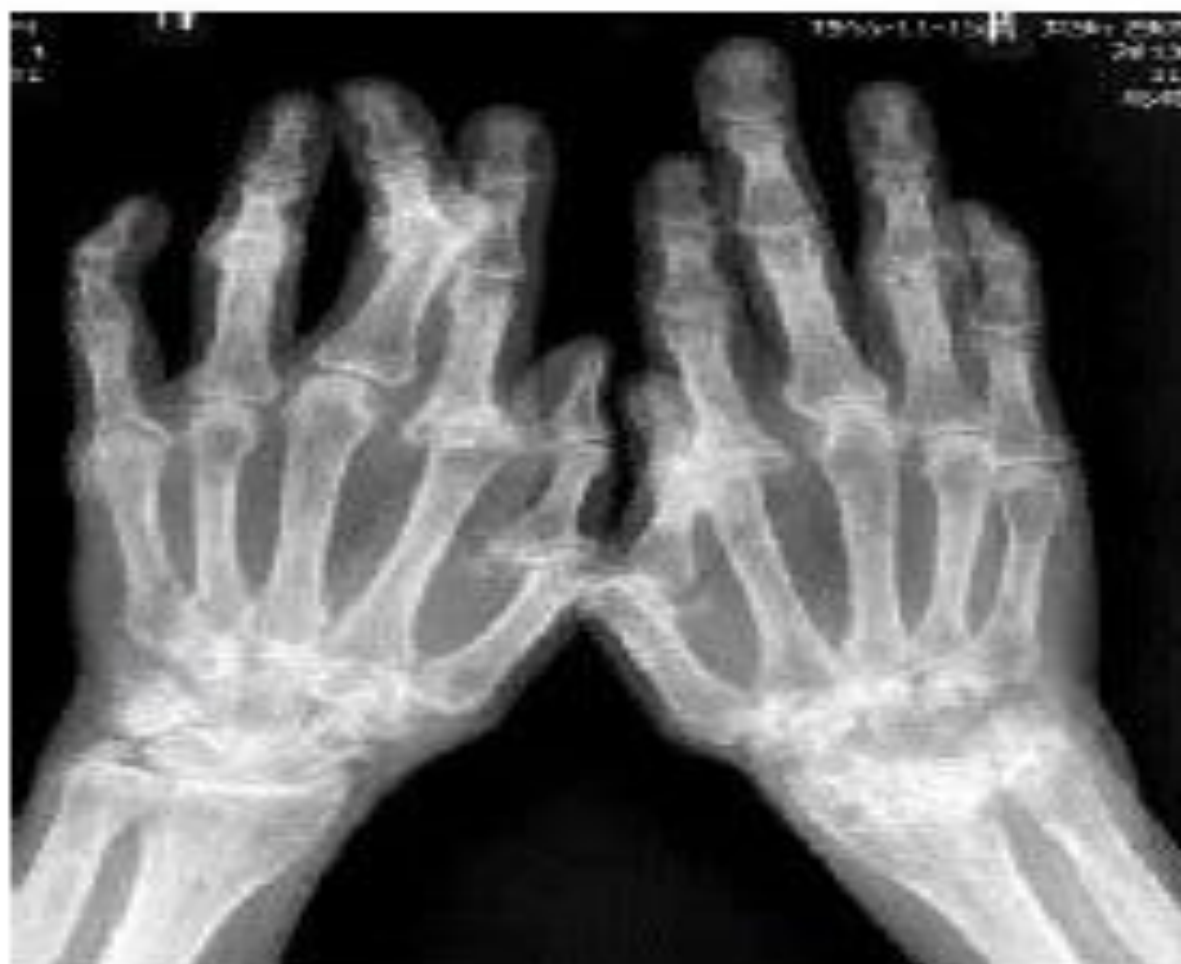

Рис. 7. Больная М. РА 3-й стадии.

Обзорная рентгенография кистей. Выраженный распространенный остеопороз. Множественные кистовидные просветления костной ткани. Сужены щели большинства суставов. Множественные эрозии костей и суставных поверхностей. Множественные вывихи и подвывихи суставов, деформаций элифизов костей. Костных анкилозов нет. Асимметричное поражение суставов запястий (больше слева)

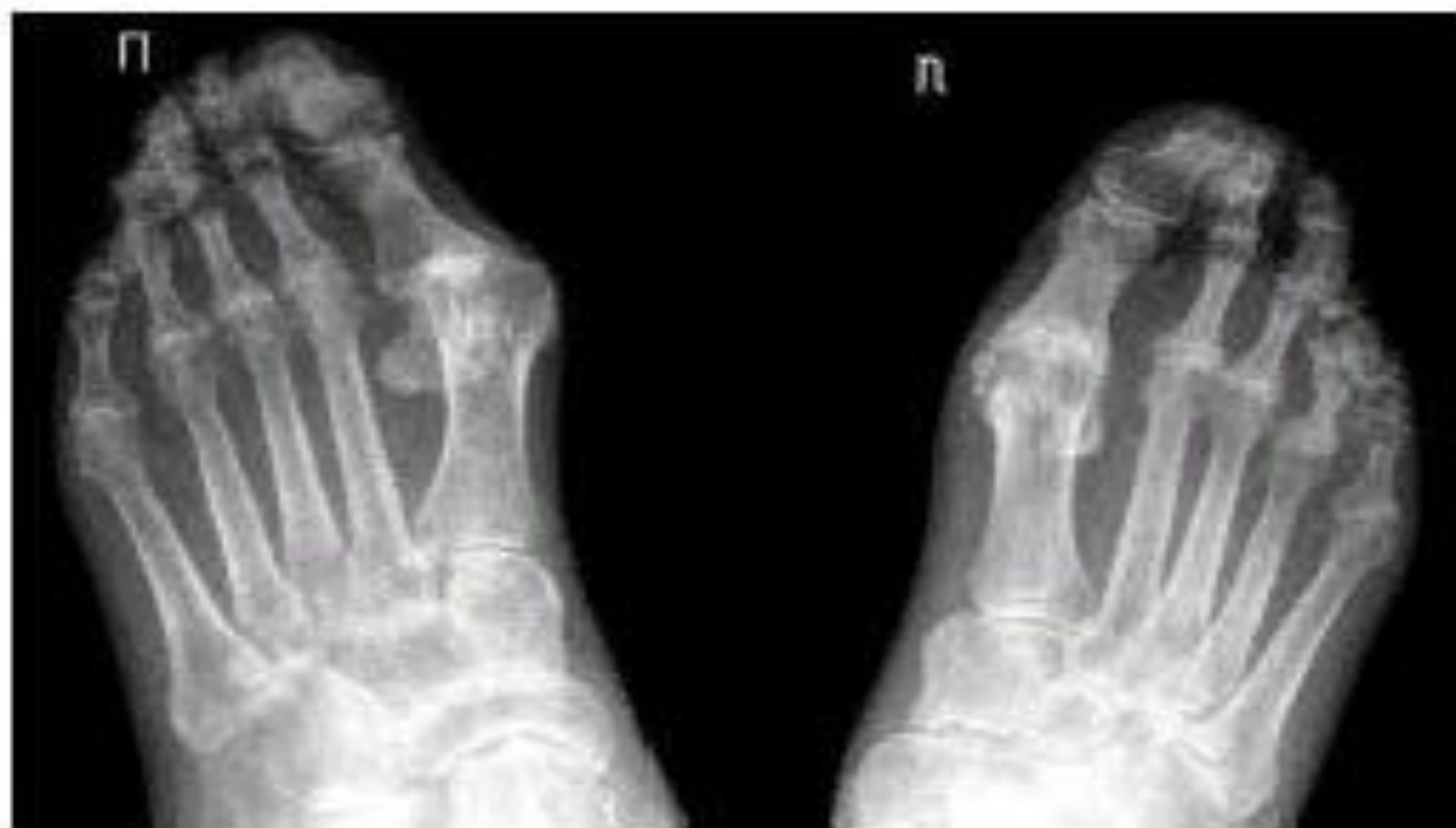

Рис. 10. Больной П. РА 4-й стадии.

Обзорная рентгенография дистальных отделов стоп. Выраженный распространенный остеопороз. Множественные кистовидные просветления костной ткани. Сужены щели суставов.

Множественные эрозии костей и суставных поверхностей. Множественные вывихи и подвывихи суставов, деформации многих костей. Эрозивные артриты суставов предплюсны

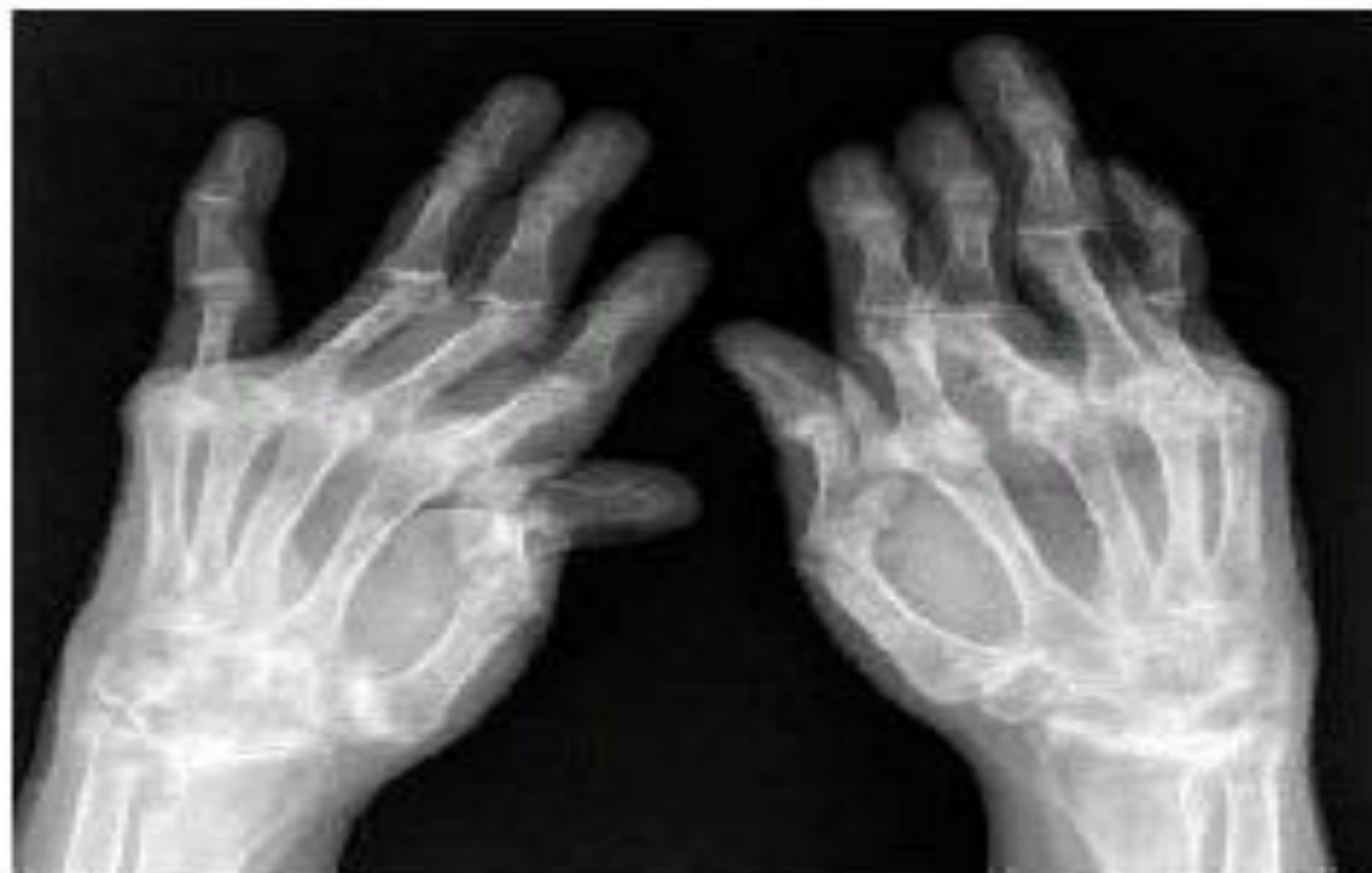

Рис. 11. РА 4-й стадии.

Обзорная рентгенография кистей. Выраженный распространенный остеопороз. Множественные кистовидные просветления костной ткани. Сужены щели всех суставов. Множественные эрозии костей и суставных поверхностей. Множественные вывихи и подвывихи суставов. Выраженные деформации эпифизов костей. Костные анкилозы суставов запястий. Сгибательные и разгибательные контрактуры суставов