

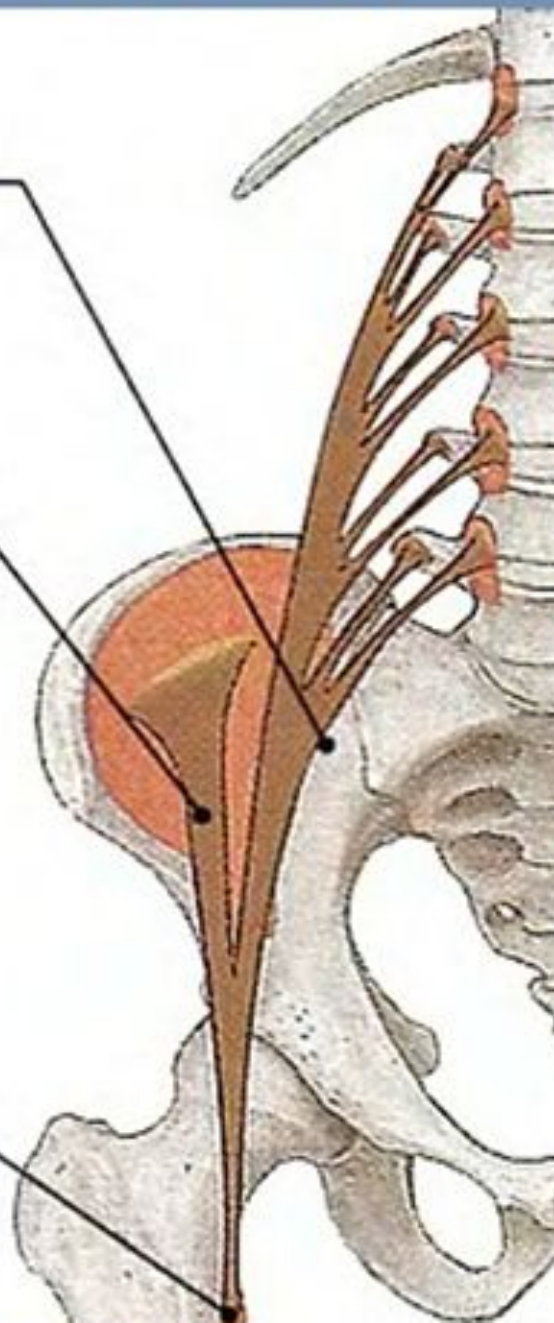
Мышцы нижних конечностей

Подвздошно-поясничная мышца

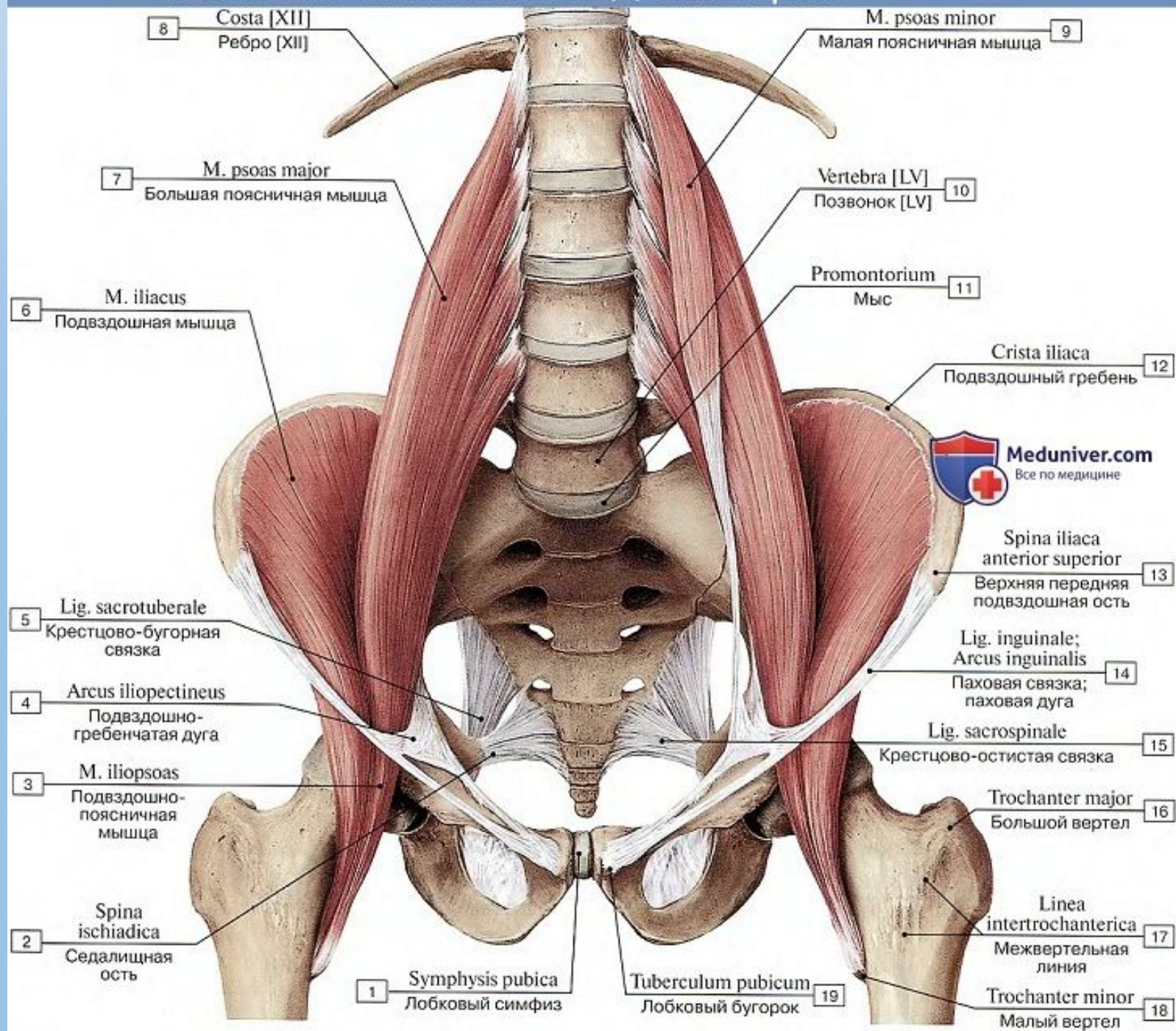
3 M. psoas major
Большая поясничная мышца

2 M. iliacus
Подвздошная мышца

1 M. iliopsoas
Подвздошно-
поясничная мышца



Подвздошно-поясничная мышца, вид спереди



Мышцы таза

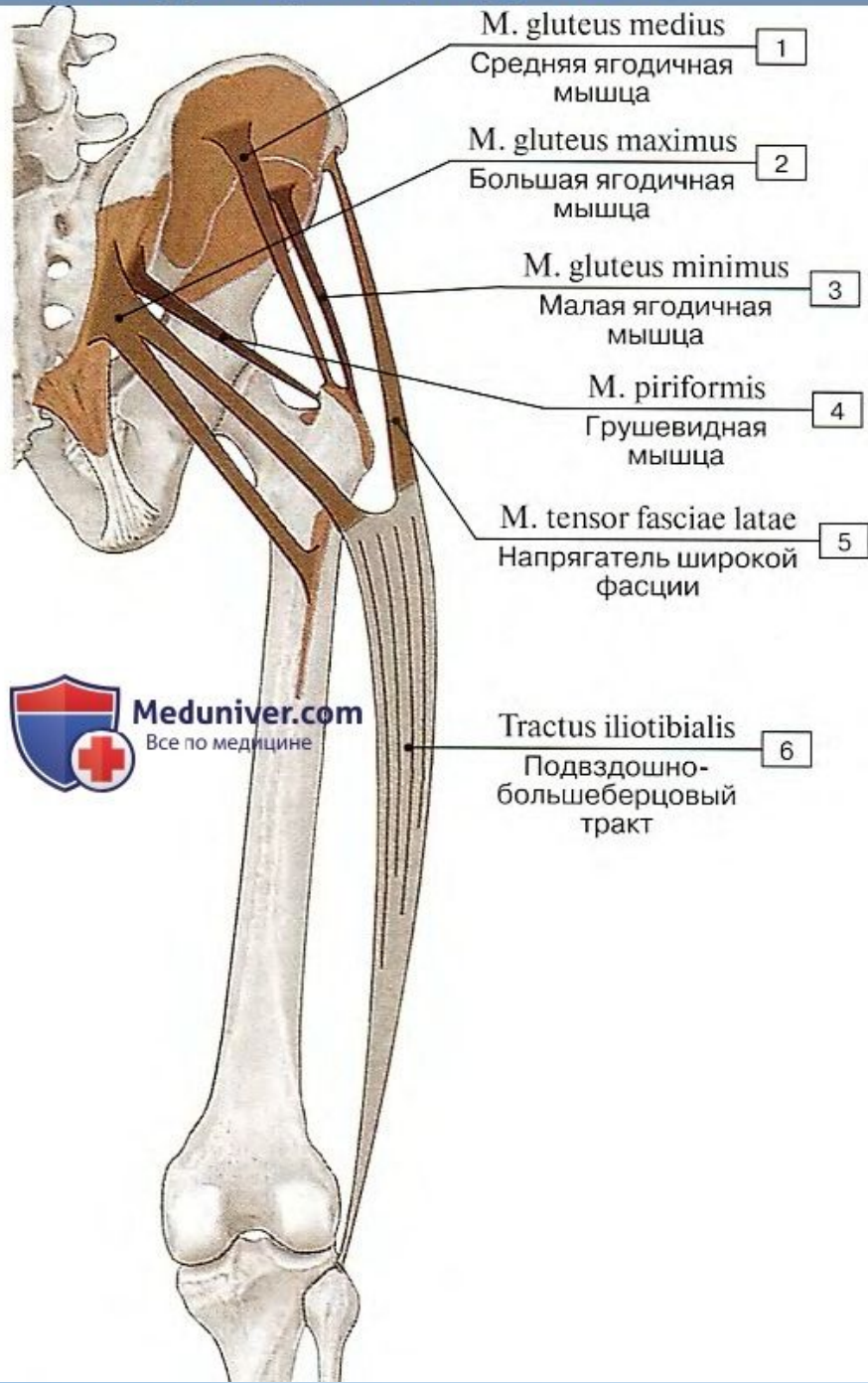
Название	Начало	Прикрепление	Функция	Иннервация, кровоснабжение
Мышцы таза. <i>Внутренние мышцы таза</i>				
Подвздошно-поясничная мышца. Состоит из двух мышц: Большая поясничная мышца	Боковая поверхность тел и межпозвоночных дисков XII грудного, I–V поясничных позвонков, их поперечные отростки	Малый вертел бедренной кости; между сухожилием и малым вертелом имеется подвздошно-подвертельная сумка; между сухожилием и гребенчатой мышцей имеется сумка гребенчатой мышцы	Сгибает бедро в тазобедренном суставе. При фиксированной нижней конечности наклоняет таз вместе с туловищем вперед	Мышечные ветви поясничного сплетения (L_1-L_{IV}). Аа.: подвздошно-поясничная; глубокая, огибающая подвздошную кость
Подвздошная мышца	Подвздошная ямка одноименной кости			
Малая поясничная мышца (непостоянная)	Боковая поверхность XII грудного, I поясничного позвонков, межпозвоночный диск между ними	Длинным сухожилием к дугообразной линии подвздошной кости, подвздошно-лобковому возвышению; часть сухожильных пучков продолжается в подвздошную фасцию и в подвздошно-гребенчатую дугу	Натягивает фасцию, сгибает поясничный отдел позвоночника	Мышечные ветви поясничного сплетения (L_1-L_{IV}). Аа.: поясничные
Внутренняя запирательная мышца	Края запирающего отверстия, внутренняя поверхность запирающей перепонки, тазовая поверхность подвздошной кости над запирающим отверстием, запирательная фасция	Медиальная поверхность большого вертела	Поворачивает бедро кнаружи	Мышечные ветви поясничного и крестцового сплетений ($L_{IV}-L_{V}$, S_1-S_{II}). Аа.: нижняя ягодичная; запирательная; внутренняя половая
Грушевидная мышца	Тазовая поверхность крестца латеральнее крестцовых отверстий	Верхушка большого вертела бедренной кости	Поворачивает бедро кнаружи и незначительно отводит его	Мышечные ветви крестцового сплетения (S_1-S_{II}). Аа.: верхняя и нижняя ягодичные

Наружные мышцы таза

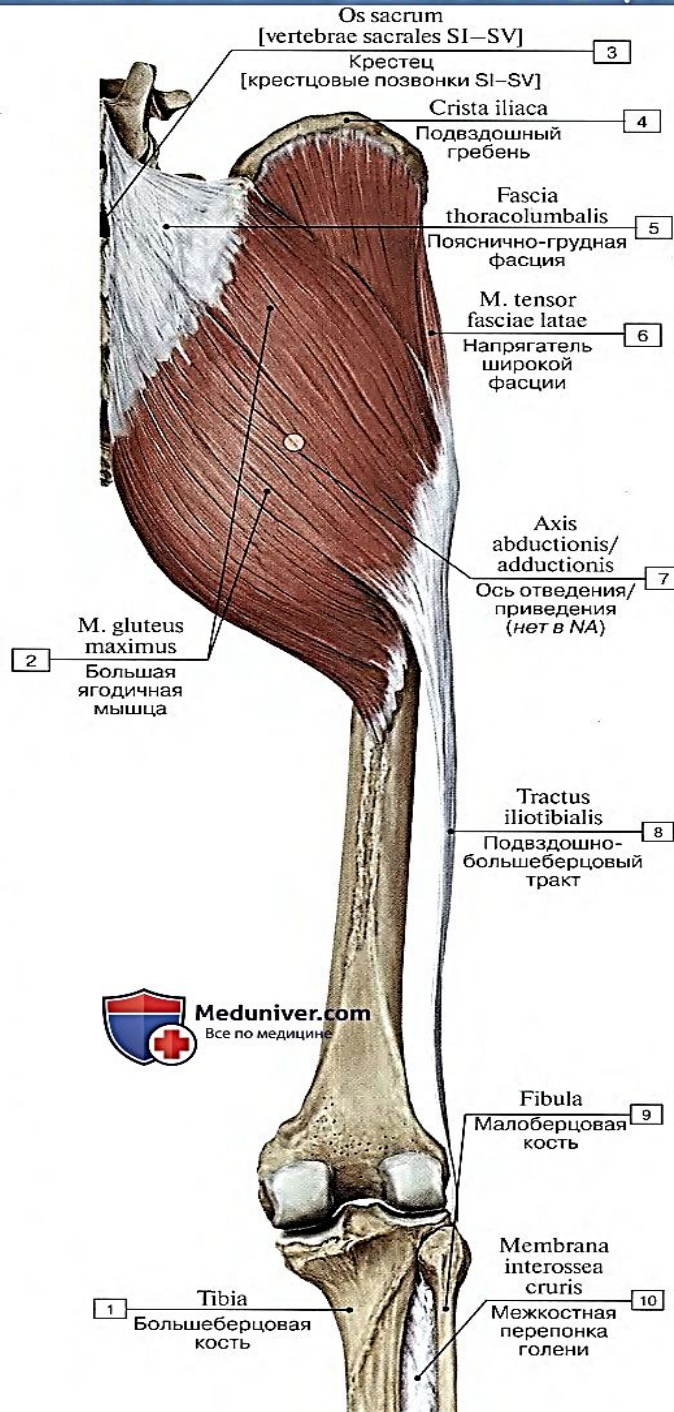
<p>Большая ягодичная мышца</p>	<p>Наружная поверхность подвздошной кости, дорсальная поверхность крестца и копчика, крестцово-бугорная связка</p>	<p>Ягодичная бугристость бедренной кости, подвздошно-большеберцовый тракт. Между сухожилием мышцы и большим вертелом имеется вертельная сумка большой ягодичной мышцы</p>	<p>Разгибает бедро в тазобедренном суставе, поворачивая его кнаружи; при укрепленной ноге разгибает туловище, поддерживает равновесие таза и туловища. Передневерхние пучки отводят бедро, напрягают подвздошно-большеберцовый тракт, удерживают коленный сустав в разогнутом положении. Задненижние пучки приводят бедро, поворачивая его кнаружи</p>	<p>Нижний ягодичный нерв (L_V-S_{II}). Аа.: верхняя и нижняя ягодичные; медиальная, огибающая бедренную кость</p>
<p>Средняя ягодичная мышца</p>	<p>Ягодичная поверхность подвздошной кости. Между передней и задней ягодичными линиями. Широкая фасция бедра</p>	<p>Толстым плоским сухожилием к верхушке и наружной поверхности большого вертела, имеется синовиальная сумка</p>	<p>Отводит бедро, передние пучки поворачивают бедро кнутри, задние - кнаружи. При фиксированной нижней конечности вместе с малой ягодичной мышцей удерживает таз и туловище в вертикальном положении</p>	<p>Верхний ягодичный нерв ($L_{IV}-S_I$). Аа.: верхняя ягодичная; латеральная, огибающая бедренную кость</p>
<p>Малая ягодичная мышца</p>	<p>Наружная поверхность подвздошной кости. Между средней и нижней ягодичными линиями. Край большой седалищной вырезки</p>	<p>Коротким сухожилием к переднелатеральной поверхности большого вертела, бедренной кости. Между сухожилием мышцы и большим вертелом имеется синовиальная сумка</p>	<p>Отводит бедро, передние пучки поворачивают бедро кнутри, задние - кнаружи</p>	<p>Верхний ягодичный нерв ($L_{IV}-S_I$). Аа.: верхняя ягодичная; латеральная, огибающая бедренную кость</p>
<p>Квадратная мышца бедра</p>	<p>Коротким сухожилием от латерального края седалищного бугра</p>	<p>Верхняя часть межвертельного гребня бедренной кости</p>	<p>Поворачивает бедро кнаружи</p>	<p>Седалищный нерв ($L_{IV}-S_I$). Аа.: нижняя ягодичная; запирательная; медиальная, огибающая бедренную кость</p>

Квадратная мышца бедра	Коротким сухожилием от латерального края седалищного бугра	Верхняя часть межвертельного гребня бедренной кости	Поворачивает бедро кнаружи	Седалищный нерв ($L_{IV}-S_1$). Аа.: нижняя ягодичная; запирающая; медиальная, огибающая бедренную кость
Наружная запирающая мышца	Наружная поверхность лобковой и ветви седалищной костей, возле запирающего отверстия, запирающая перепонка	Вертельная ямка бедренной кости	Поворачивает бедро кнаружи	Запирающий нерв ($L_{II}-L_{IV}$). Аа.: запирающая; латеральная, огибающая бедренную кость
Напрягатель широкой фасции	Верхняя передняя подвздошная ость и прилежащий участок подвздошного гребня	Переходит в широкую фасцию бедра (подвздошно-берцовый тракт), латеральный мыщелок большеберцовой кости	Натягивает широкую фасцию бедра, укрепляет коленный сустав, в разогнутом положении сгибает бедро	Верхний ягодичный нерв ($L_{IV}-S_1$). Аа.: верхняя ягодичная; латеральная, огибающая бедренную кость
Верхняя и нижняя близнецовые мышцы	Седалищная ость, седалищный бугор	Медиальная поверхность большого вертела бедренной кости	Поворачивают бедро кнаружи	Мышечные ветви крестцового сплетения ($L_{IV}-L_V$), S_1-S_{III}). Аа.: нижняя ягодичная; запирающая; внутренняя половая

Ягодичные мышцы таза



Большая ягодичная мышца и подвздошно-берцовый тракт

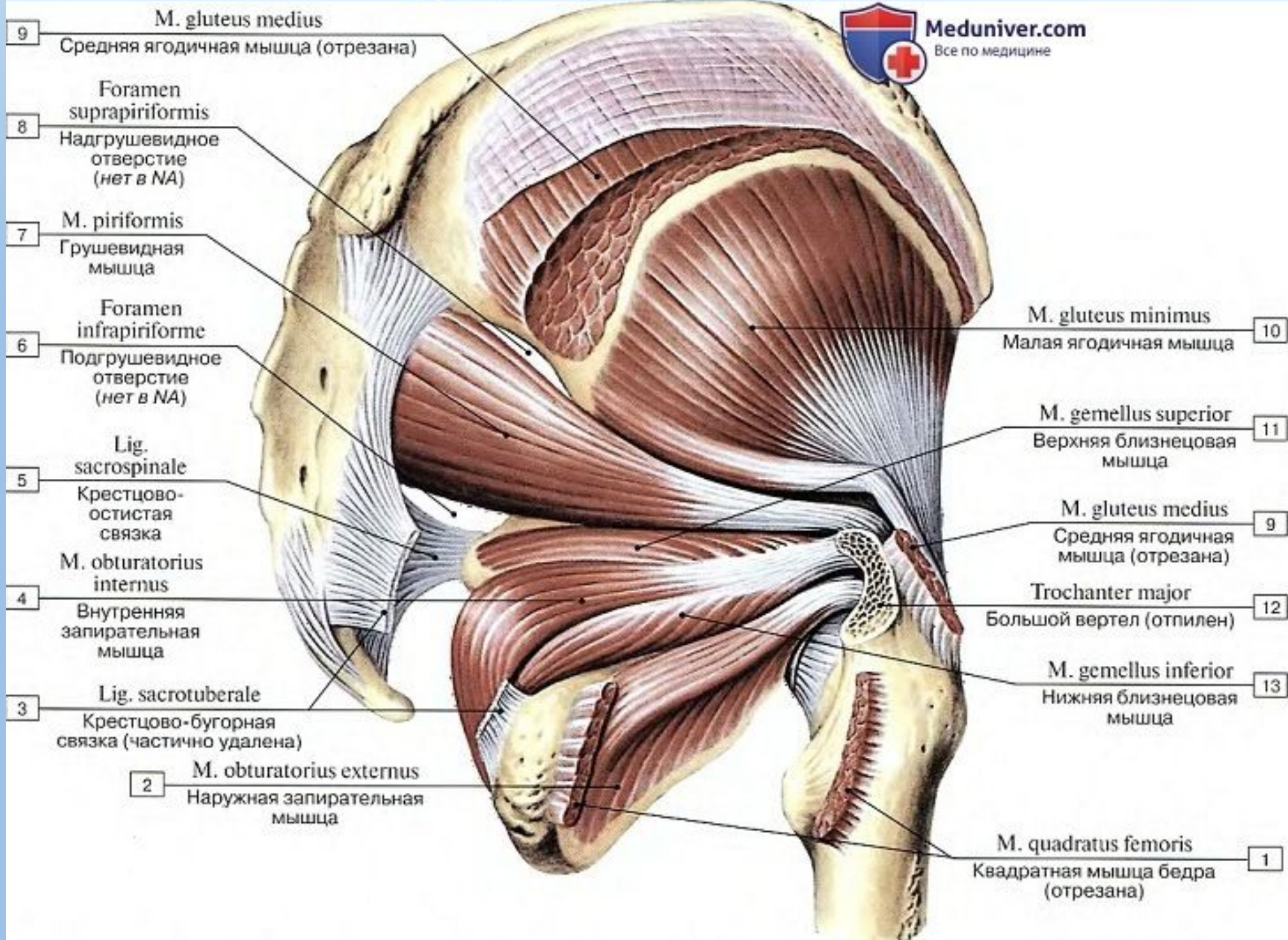


Наружные мышцы таза, справа



Meduniver.com

Все по медицине



9 M. gluteus medius
Средняя ягодичная мышца (отрезана)

8 Foramen suprapiriformis
Надгрушевидное отверстие (нет в NA)

7 M. piriformis
Грушевидная мышца

6 Foramen infrapiriforme
Подгрушевидное отверстие (нет в NA)

5 Lig. sacrospinale
Крестцово-остистая связка

4 M. obturatorius internus
Внутренняя запирающая мышца

3 Lig. sacrotuberale
Крестцово-бугорная связка (частично удалена)

2 M. obturatorius externus
Наружная запирающая мышца

M. gluteus minimus
Малая ягодичная мышца 10

M. gemellus superior
Верхняя близнецовая мышца 11

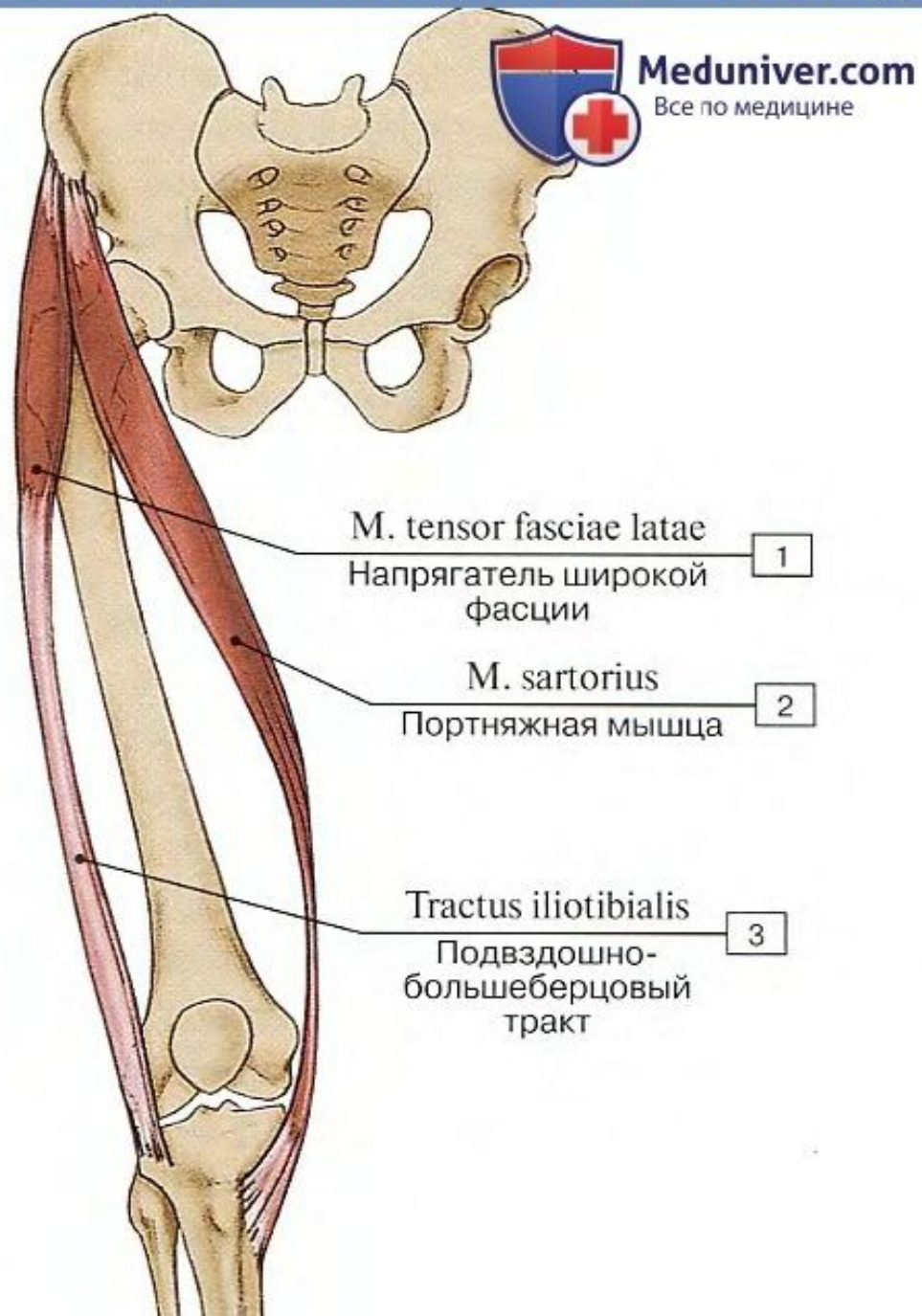
M. gluteus medius
Средняя ягодичная мышца (отрезана) 9

Trochanter major
Большой вертел (отпилен) 12

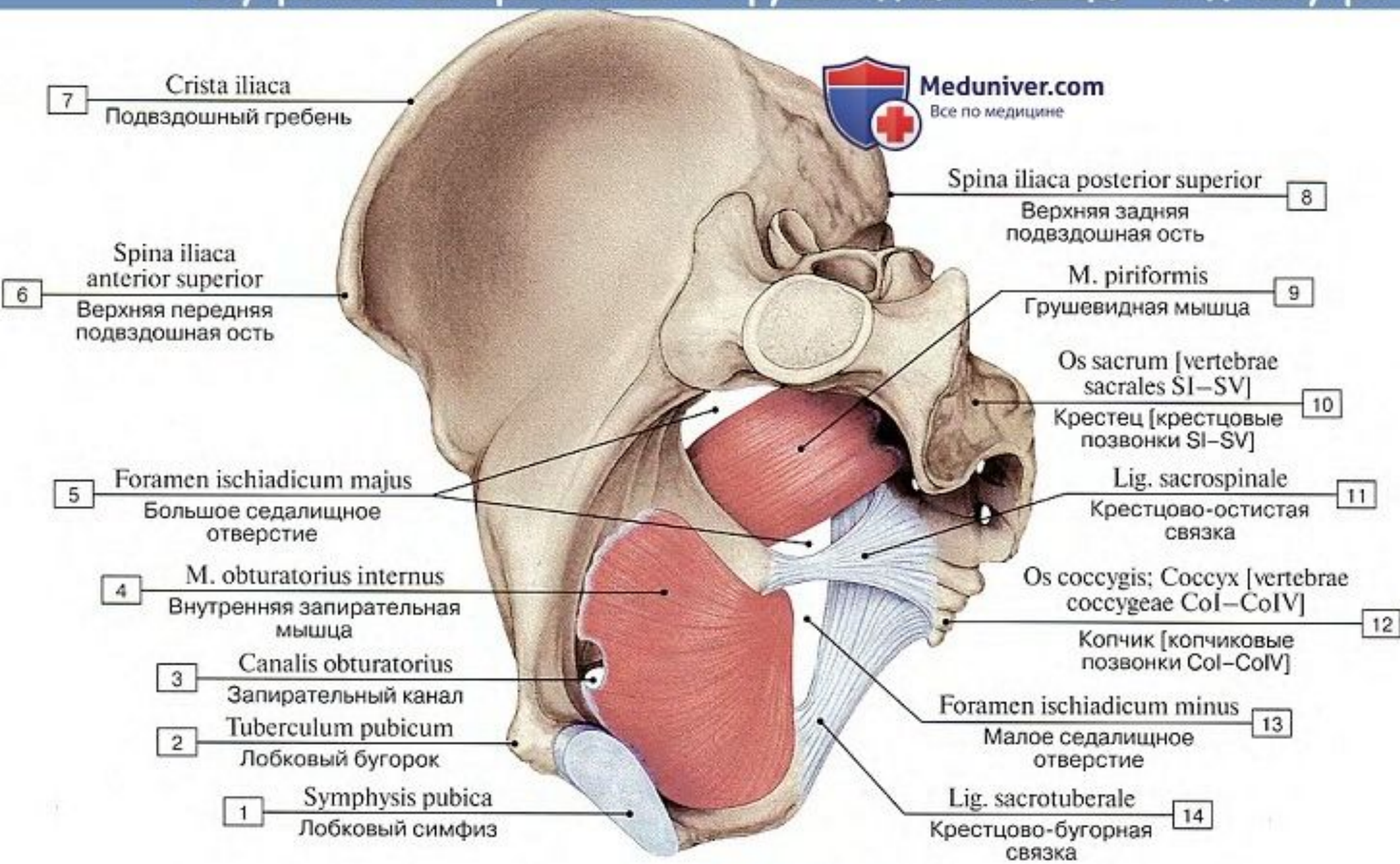
M. gemellus inferior
Нижняя близнецовая мышца 13

M. quadratus femoris
Квадратная мышца бедра (отрезана) 1

Мышца напрягатель широкой фасции бедра



Внутренняя запирающая и грушевидные мышцы – вид изнутри



Внутренние мышцы таза



Meduniver.com

Все по медицине

M. obturatorius internus

Внутренняя
запирательная мышца

7

M. gemellus superior;
M. gemellus inferior

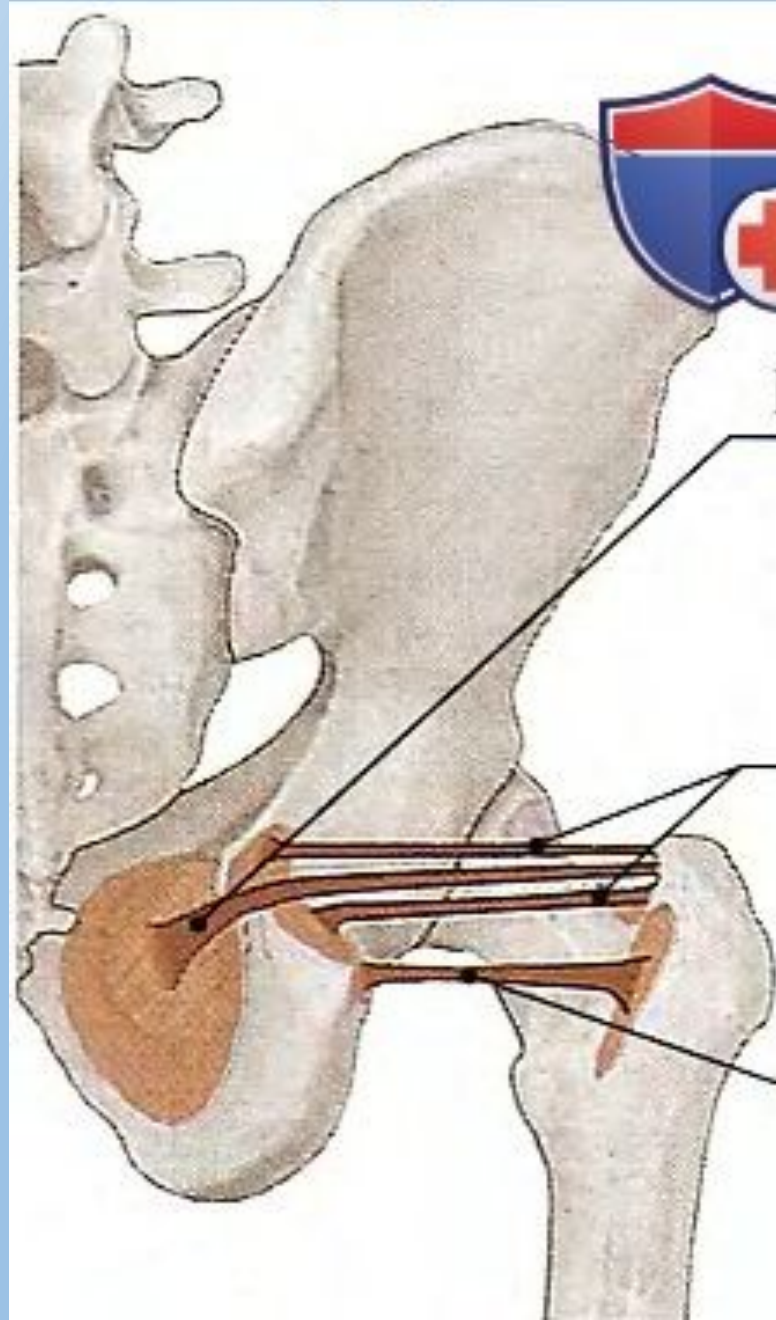
Верхняя близнецовая
мышца; Нижняя
близнецовая мышца

8

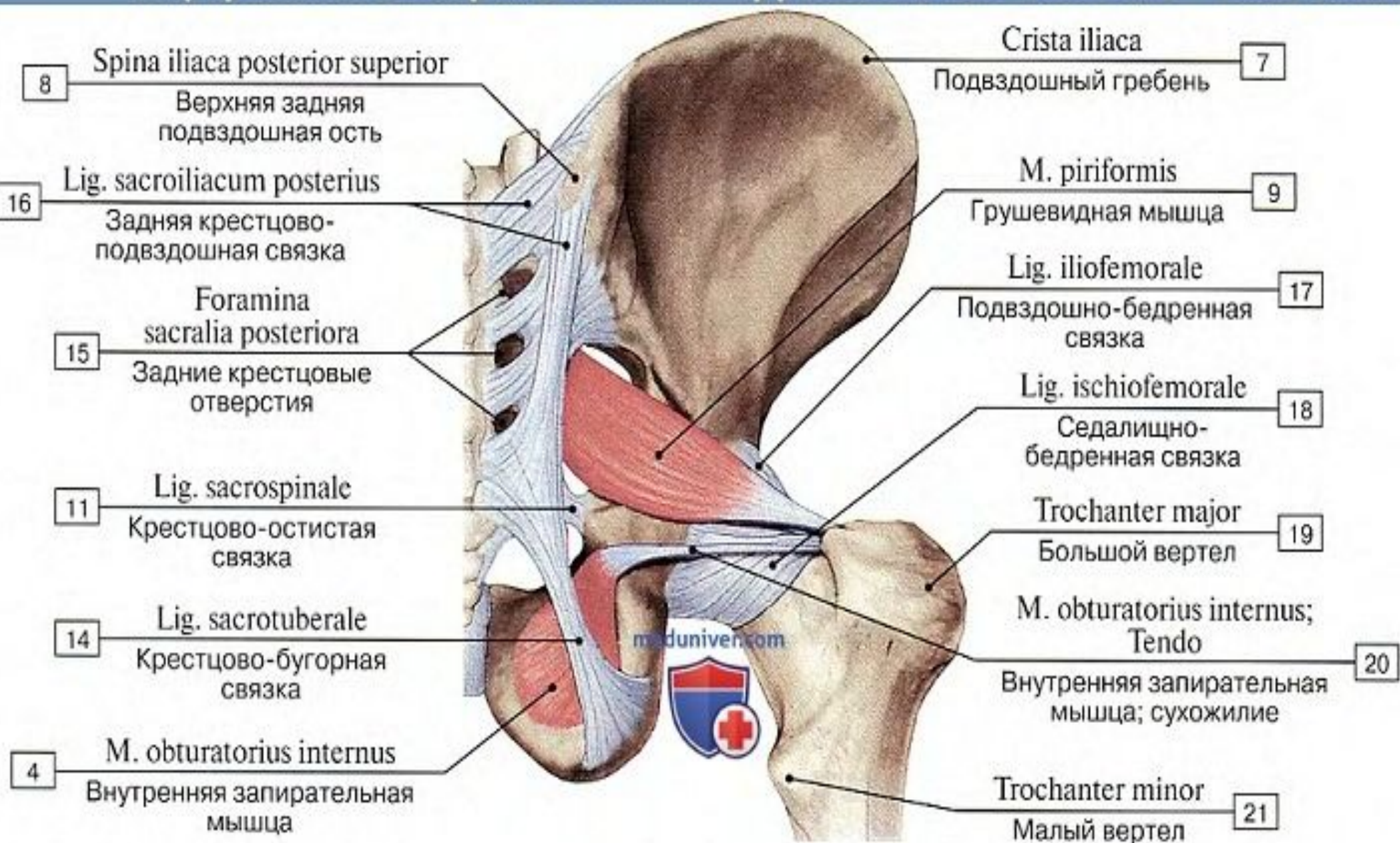
M. quadratus femoris

Квадратная мышца
бедра

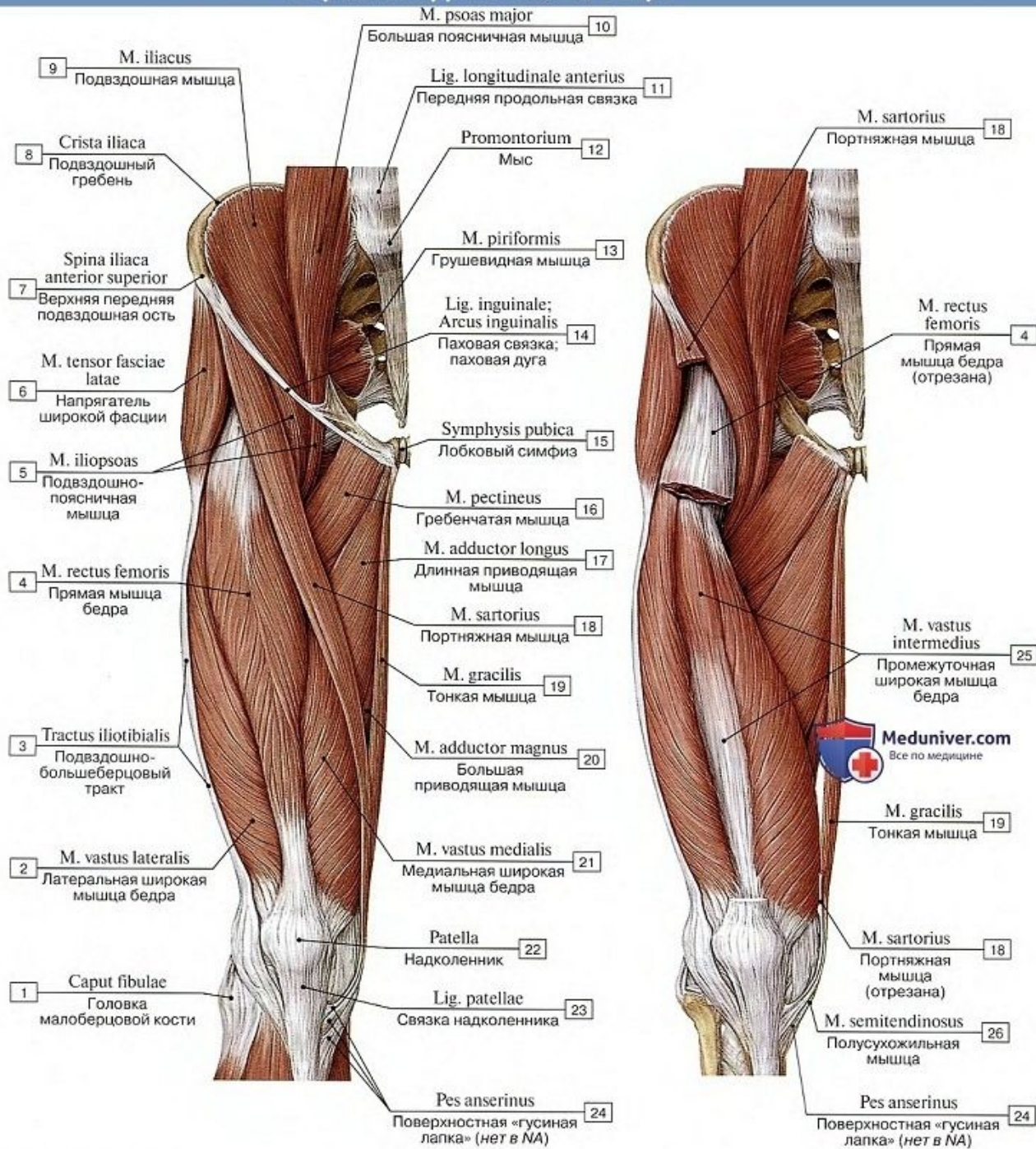
9



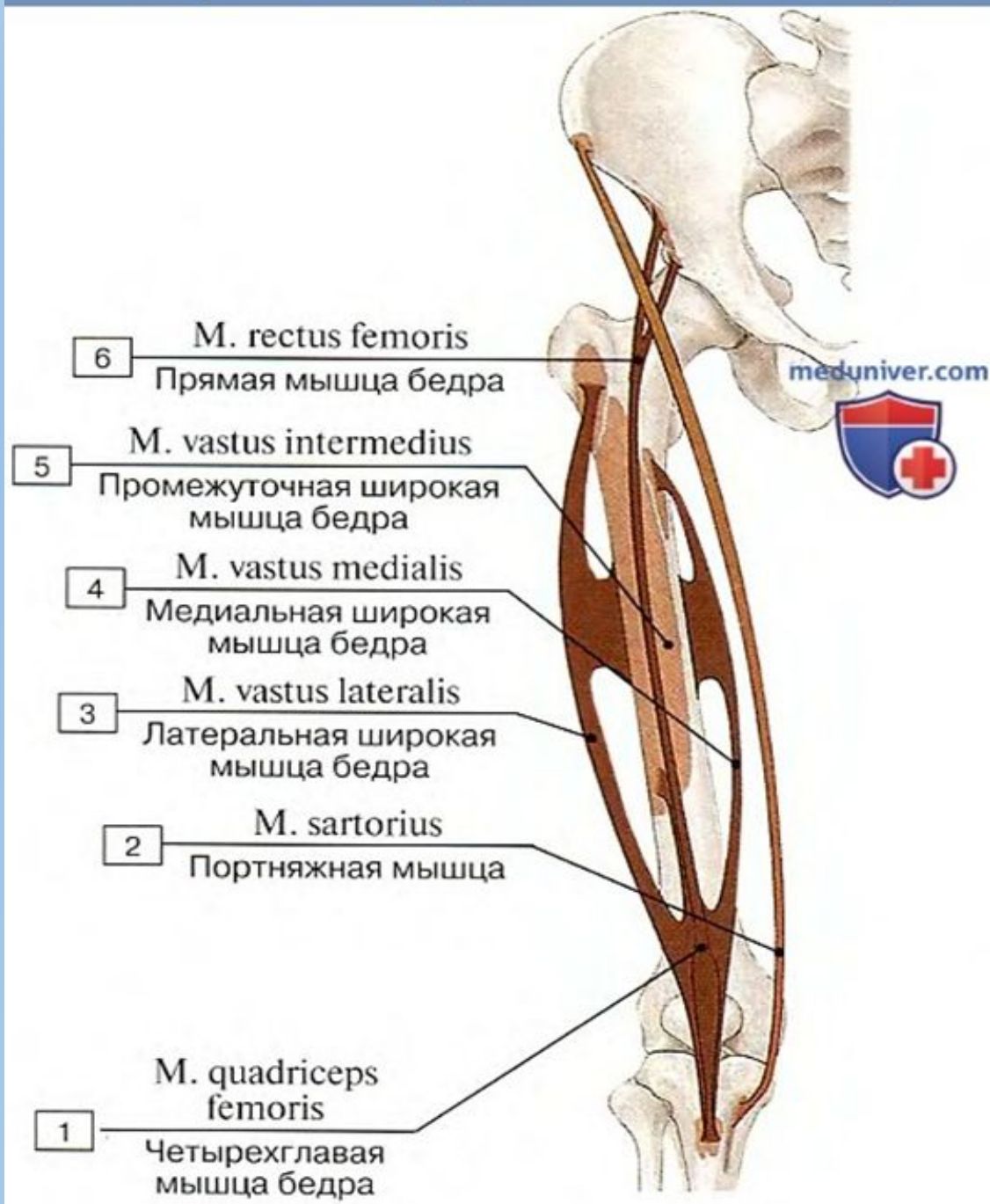
Внутренняя запирающая и грушевидные мышцы – вид сзади



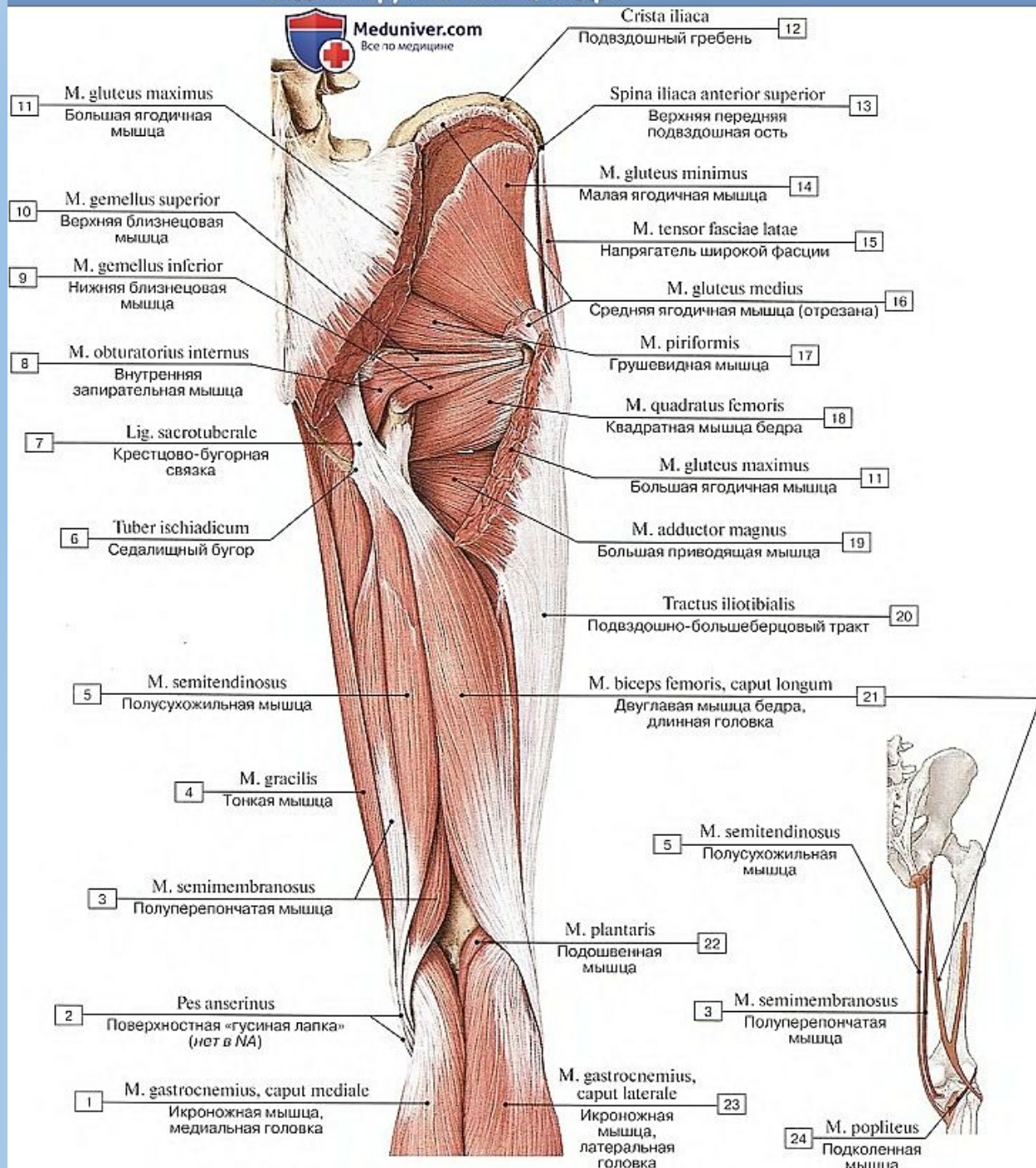
Передняя группа мышц бедра



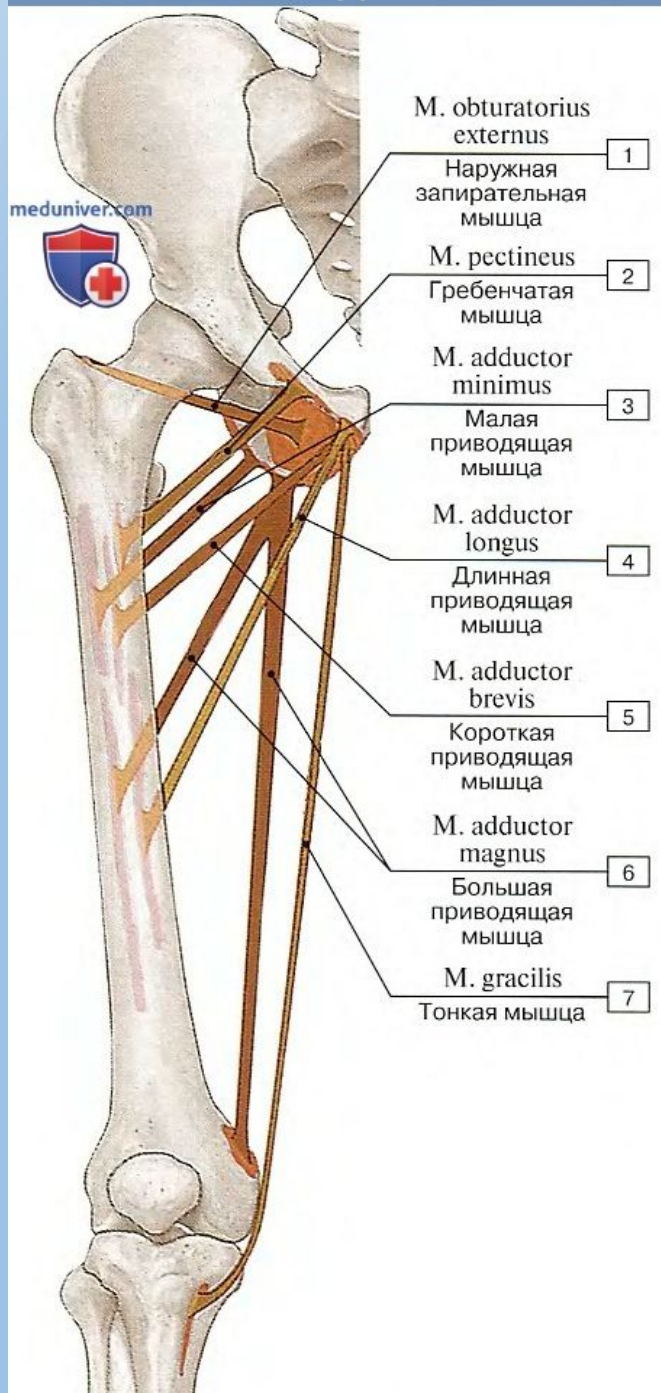
Передняя группа мышц бедра



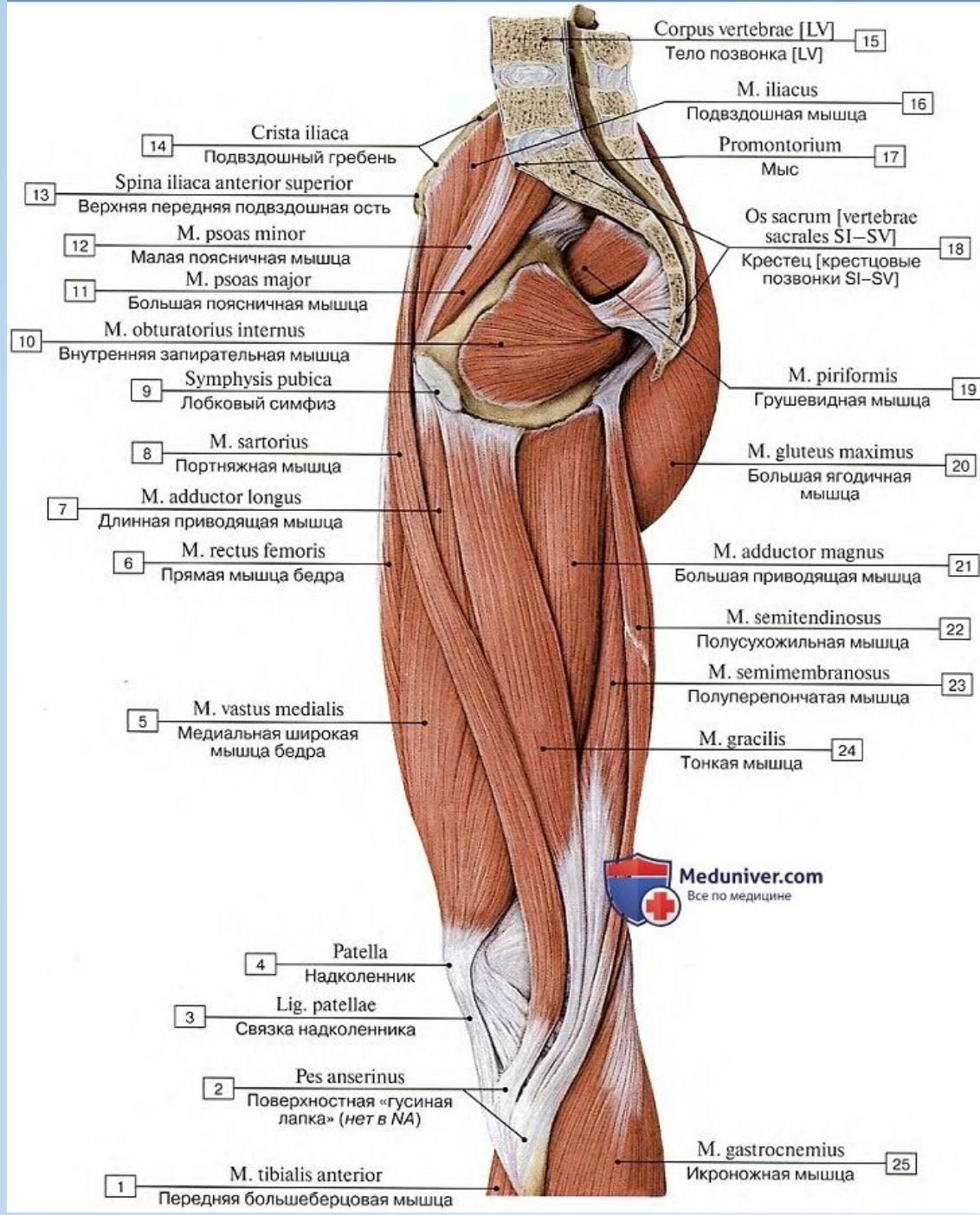
Задняя группа мышц бедра



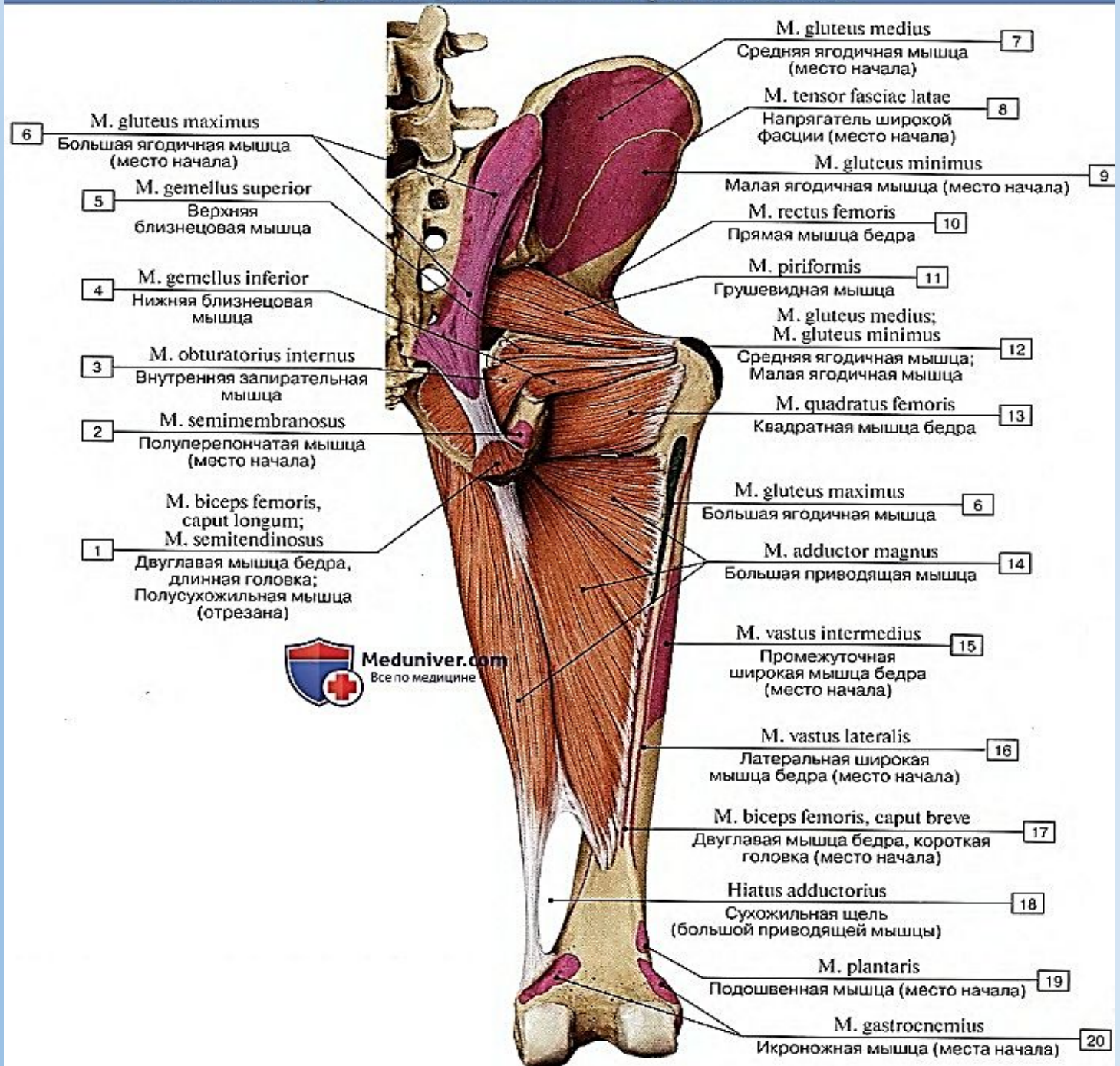
Медиальная группа мышц бедра



Медиальная группа мышц бедра



Большая приводящая мышца бедра, вид сзади

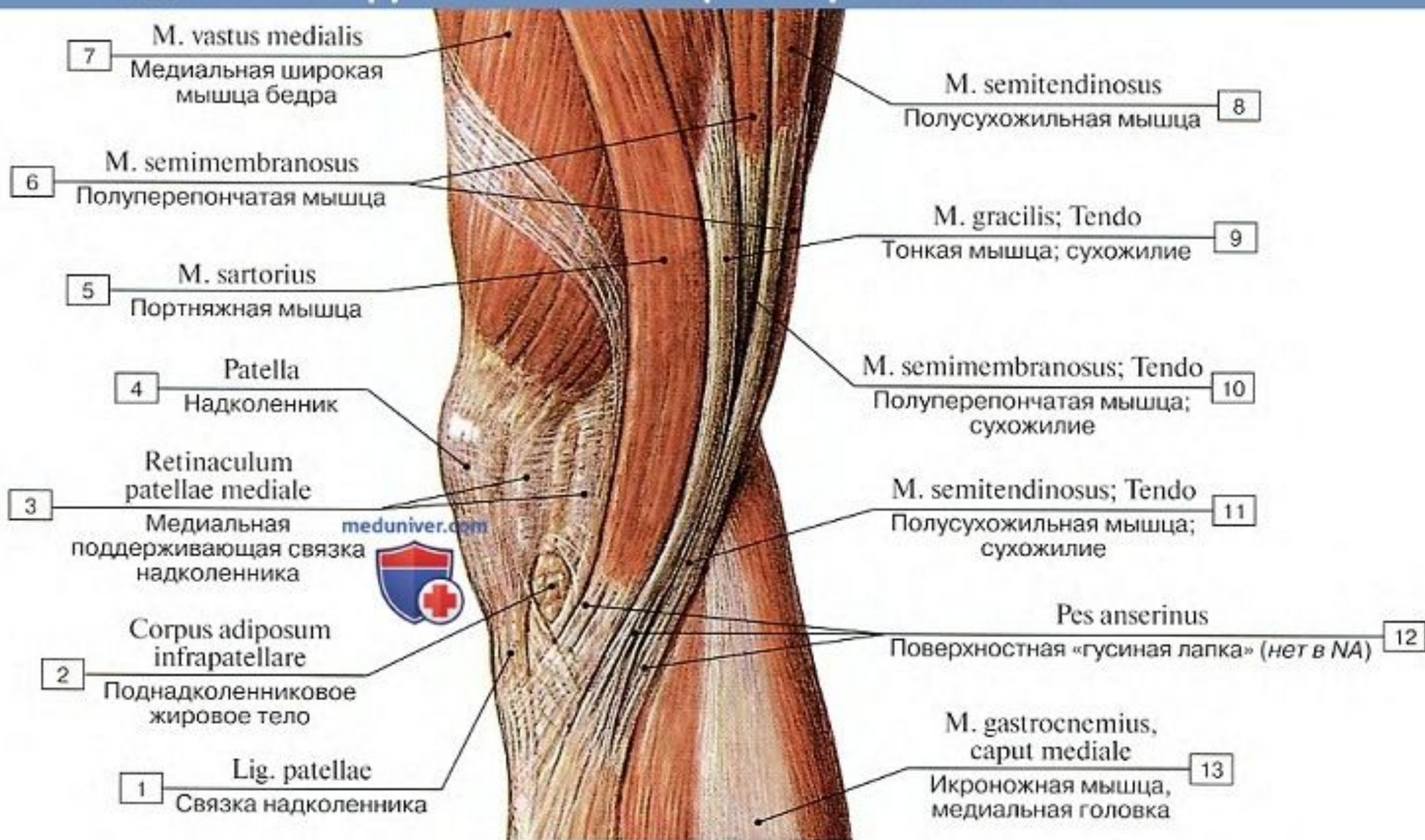


- 6 M. gluteus maximus
Большая ягодичная мышца (место начала)
- 5 M. gemellus superior
Верхняя близнецовая мышца
- 4 M. gemellus inferior
Нижняя близнецовая мышца
- 3 M. obturatorius internus
Внутренняя запирательная мышца
- 2 M. semimembranosus
Полуперепончатая мышца (место начала)
- 1 M. biceps femoris, caput longum;
M. semitendinosus
Двуглавая мышца бедра, длинная головка; Полусухожильная мышца (отрезана)

- 7 M. gluteus medius
Средняя ягодичная мышца (место начала)
- 8 M. tensor fasciae latae
Напрягатель широкой фасции (место начала)
- 9 M. gluteus minimus
Малая ягодичная мышца (место начала)
- 10 M. rectus femoris
Прямая мышца бедра
- 11 M. piriformis
Грушевидная мышца
- 12 M. gluteus medius;
M. gluteus minimus
Средняя ягодичная мышца; Малая ягодичная мышца
- 13 M. quadratus femoris
Квадратная мышца бедра
- 6 M. gluteus maximus
Большая ягодичная мышца
- 14 M. adductor magnus
Большая приводящая мышца
- 15 M. vastus intermedius
Промежуточная широкая мышца бедра (место начала)
- 16 M. vastus lateralis
Латеральная широкая мышца бедра (место начала)
- 17 M. biceps femoris, caput breve
Двуглавая мышца бедра, короткая головка (место начала)
- 18 Hiatus adductorius
Сухожильная щель (большой приводящей мышцы)
- 19 M. plantaris
Подшвенная мышца (место начала)
- 20 M. gastrocnemius
Икроножная мышца (места начала)



Медиальная группа мышц бедра и гусиная лапка



Медиальная группа мышц бедра

