Эхинококкоз

Подготовила: Щербина Вероника ЮП-КП(с/о) Э-2

Содержание

- Этиология
- Патогенез
- Клиническая картина
- Диагностика
- Лечение
- Прогноз

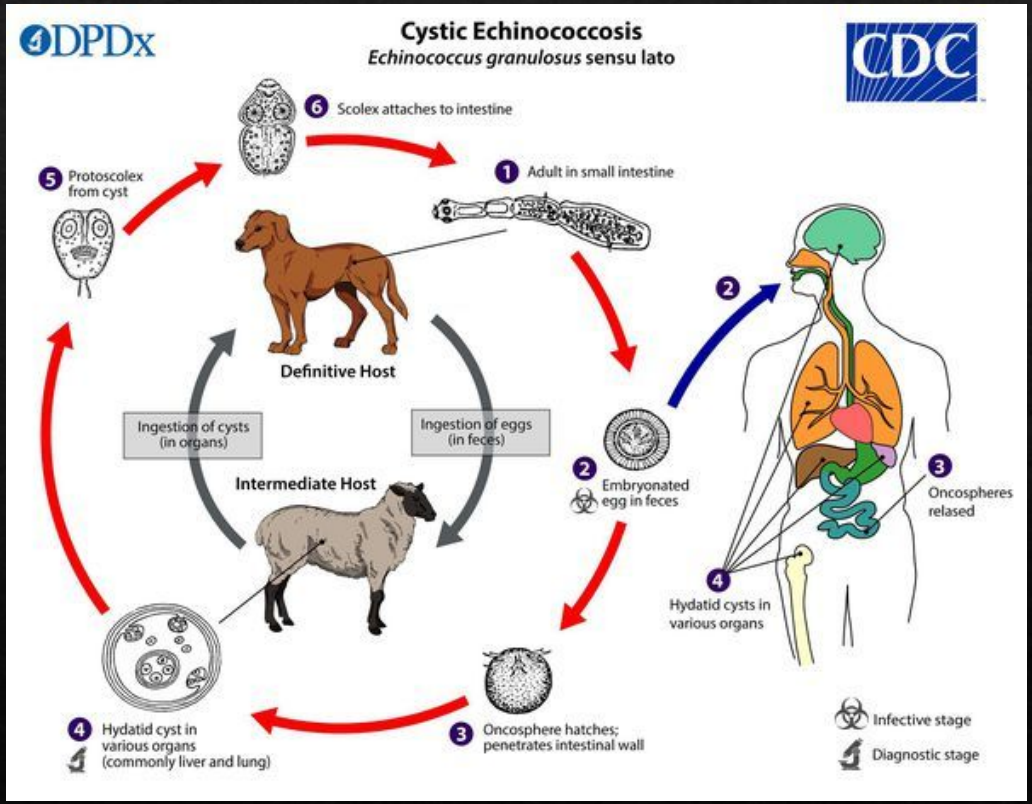

Этиология

- Echinococcus granulosus (однокамерный эхинококк) является гельминтом, способным поражать любой орган или ткань человеческого организма. Печень и легкие, наиболее часто(32-66%) подвергаются воздействию паразита. Головной мозг считается достаточно редкой локализацией паразита и вовлекается в патологический процесс в 0,5—2,5% всех случаев этого заболевания и 0,2% - сочетанным поражением печени, легких и головного мозга

Патогенез

- Формы эхинококка:

1) **Солитарный**. Имеются одиночные кисты, нередко достигающие очень больших размеров (в диаметре до 5-6 см и более)
2) **Рацемозный.** В ткани головного и спинного мозга располагаются грозди пузырей, вокруг которых имеются выраженные реактивные изменения. Вокруг эхинококка формируется соединительная капсула, окруженная валом из воспалительно-измененной мозговой ткани, обнаруживаются очаги размягчения и кровоизлияний. Воспалительные изменения имеются также в оболочках в области пузыря.

Клиническая картина

- Гипертензионный синдром (головные боли, головокружение, рвота, застойные диски зрительных нервов, общие эпилептические припадки)
- Очаговые симптомы, напоминающие проявление опухоли
- Корковые эпилептические припадки с последующим развитием пареза в тех конечностях, в которых имелись
- Психические расстройства (слабоумие, бред, депрессия)
- В цереброспинальной жидкости выявляется небольшой плеоцитоз с наличием эозинофилов и незначительное повышение уровня белка

Диагностика

- Поставить эхинококкоз помогают:
- Наличие эхинококкозов внутренних органов (чаще всего печени)
- Профессия (постоянный контакт с животными)
- Эозинофилия в крови
- Кожные пробы Кацони и РСК Гедина-Вейберга
- МРТ (магнитно-резонансной томографии)
- КТ (компьютерная томография)

Лечение

- Хирургический метод

При одиночном эхинококкозе показано его удаление. При удалении эхинококкозных кист необходимо соблюдать исключительную осторожность, чтобы не повредить тонкую капсулу паразита, в противном случае возможна диссеминация процесса.

- Химиотерапевтические методы

Прогноз

- Прогноз эхинококкоза у человека зависит от ранней диагностики и проведения своевременных хирургических и химиотерапевтических методов лечения. Если проблемы диагностики эхинококкоза внутренних органов во многом решены, то диагностика эхинококкозов головного мозга еще представляет большие трудности. Часто у таких больных диагностировались заболевания мозга другой этиологической природы (опухоли, кисты, абсцессы и др.). Поздняя диагностика эхинококкозов головного мозга приводит к декомпенсированной стадии, что, соответственно, определяет неблагоприятный прогноз заболевания. Радикальным лечением эхинококкоза ЦНС считается хирургическое удаление паразитарных кист.

Заголовок

- Т. М. Оморов «ЭХИНОКОККОЗЫ ГОЛОВНОГО МОЗГА У ДЕТЕЙ»
- Гусев Е.И., Коновалов А.Н., Бурд Г.С. «Неврология и нейрохирургия»
- https://getu.me/XyGF1
- https://www.dissercat.com/content/identifikatsiya-shtamma-echinococcus-granulosus-i-geneticheskie-faktory-riska-gidatidoznogo-