ОСТРАЯ НЕПРОХОДИМОСТЬ КИШЕЧНИКА

ОМСКИЙ ГОСУДАРСТВЕННЫЙ МЕДИЦИНСКИЙ УНИВЕРСИТЕТ
КАФЕДРА ФАКУЛЬТЕТСКОЙ ХИРУРГИИ, УРОЛОГИИ

Доцент Никитин В.Н.

13 марта 2020 год

План лекции

1. Определение
2. Этиология и классификация
3. Патогенез
4. Клиника и диагностика
5. Лечение

Острая непроходимость кишечника – патологическое состояние, характеризующееся **нарушением пассажа** кишечного содержимого по направлению от желудка к заднему проходу, **возникающего** в результате **нарушения двигательной функции** или **механического препятствия**, **характеризуется** выраженными в той или иной **степени водно-электролитными нарушениями**, **эндотоксикозом** и **расстройствами кровообращения кишечной трубки,** сопровождается типичными клиническими проявлениями.

АНАТОМИЯ И ФИЗИОЛОГИЯ

теория сокооборота по Н.Н. Самарину		
За сутки		
продукция	выделение	резорбция
пища и вода 2000	моча 1500	Через кишечник всасывается обратно 8 500
слюна 1500		
желудочный сок 2000	пот и дыхание 900	
желчь 1000		
панкреатический сок 1500	фекалии 100	
кишечный сок 3000		
Итого 9000 - 11000	Итого 2500	Итого 8500

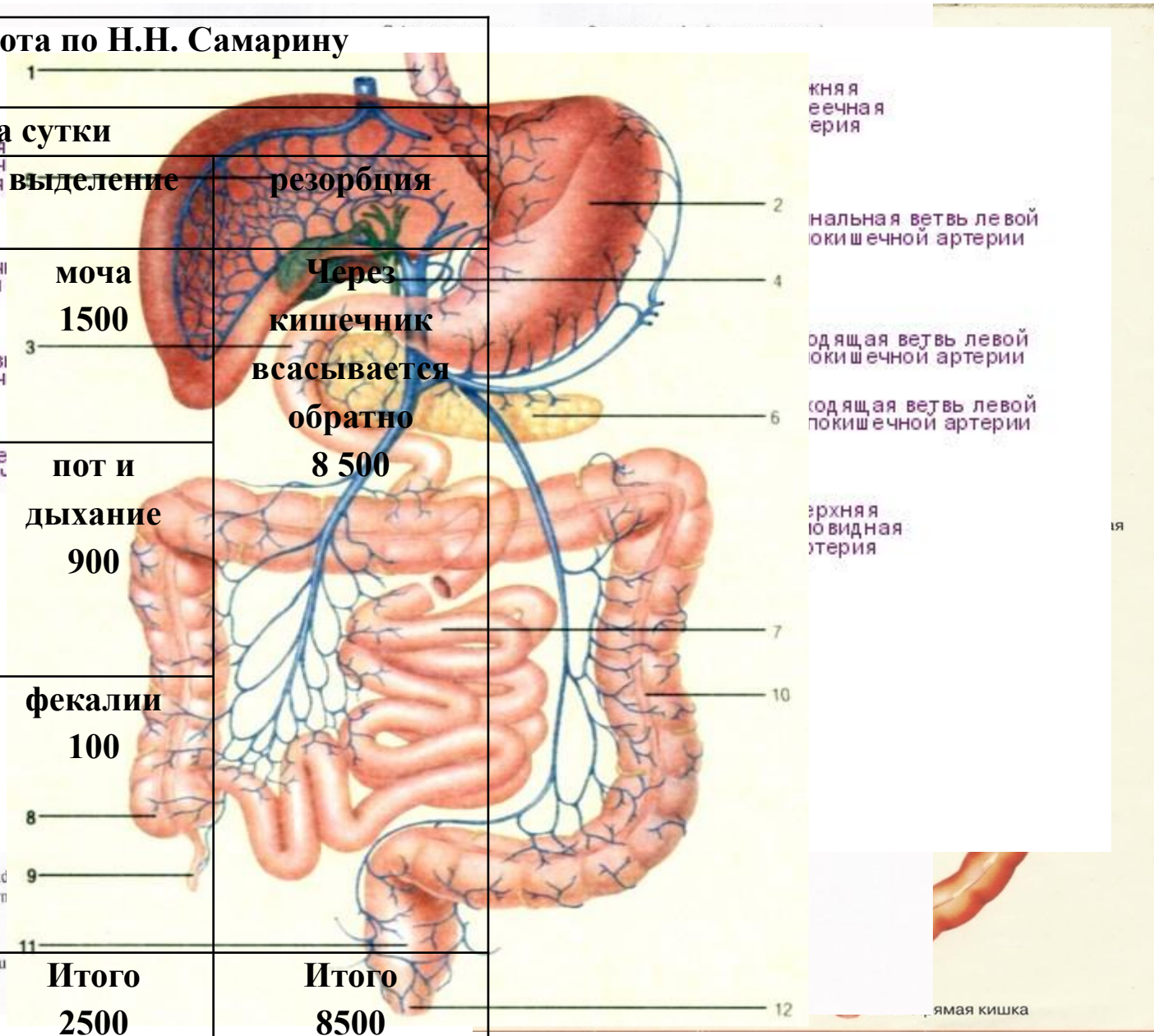

Этиология.

С от воз от

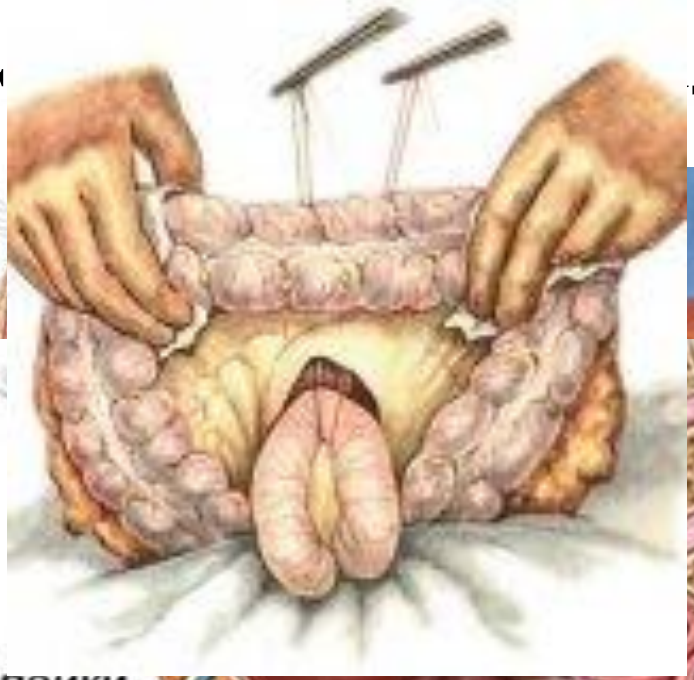

Спаики

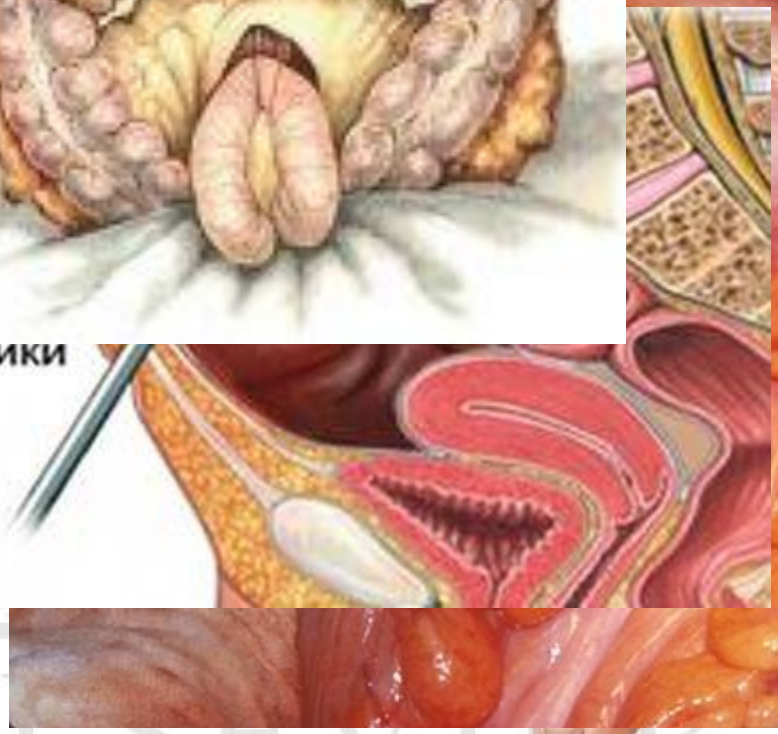

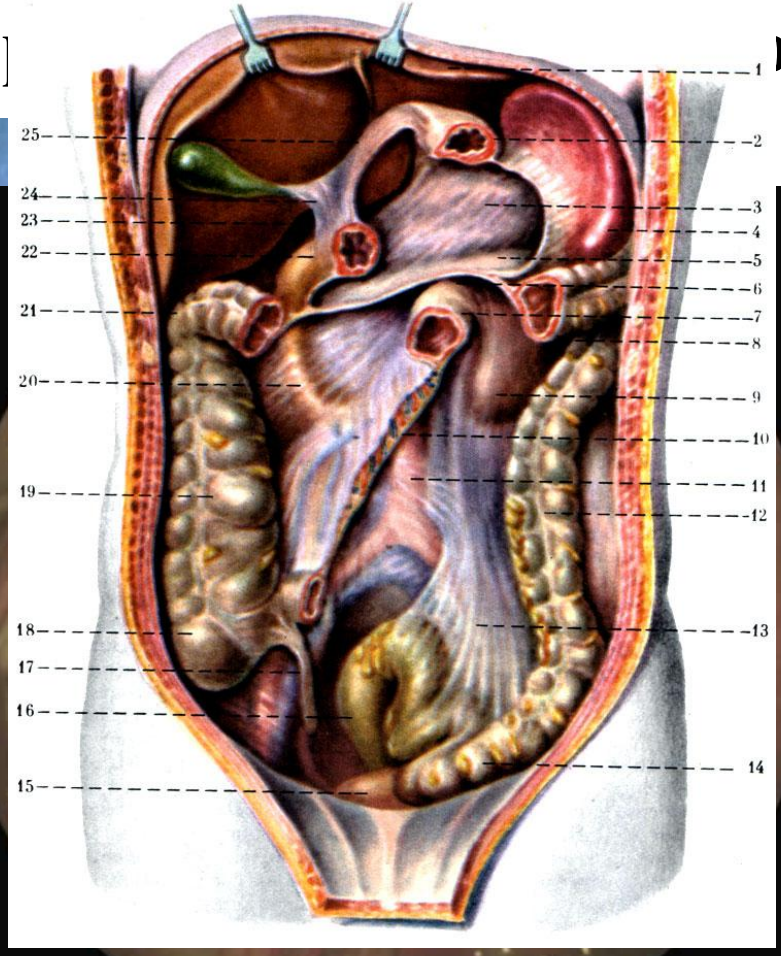

[И

нутрибрюшного давления.

© ELSEVIER, INC. – NETTERIMAGES.COM

ЭТИОЛОГИЯ

- **Острая неопухолевая кишечная непроходимость** (ОНКН) – Механическая: **спайки** (80 - 91%), **болезнь Крона** (0,7-3%), **заворот** (4-6%), **инвагинация** (3-5%), **безоар** (1,2-4%), **желчные камни** (0,5-6%), **инородные тела** (0,2-1%), **прочие причины** (0,5-3%) (Клинические рекомендации. Острая неопухолевая кишечная непроходимость у взрослых. 2016.)
- **Кишечная непроходимость опухолевого генеза** – синдром, характеризующийся нарушением продвижения содержимого по пищеварительному тракту и обусловленный механическим препятствием, которым является злокачественное или доброкачественное новообразование кишечника. (Клинические рекомендации. Острая кишечная непроходимость опухолевой этиологии. 2015.)

Прежде всего, нарушение пищевого режима (переедания после периода голодания - “болезнь голодного человека” по Спасокукотскому). Чаще летом в связи с увеличением клетчаточной пищи, стимулирующей перистальтику.



Сергей Иванович Спасокукотский 1870-1943гг.

Что относят к предрасполагающим причинам ОКН?

- чрезмерное повышение внутрибрюшного давления (большая физическая или обильная пищевая нагрузки) — Нет!
- врожденное и приобретенное удлинение сигмовидной кишки, подвижная слепая кишка — Да!
- изменение моторной функции кишечника с преобладанием спазма или пареза — Нет!
- грыжи передней брюшной стенки и внутренние грыжи — Да!
- спаечный процесс в брюшной полости — Да!

Каким производящим причинам отводится ведущая роль в развитии острой механической КН?

- доброкачественные и злокачественные опухоли различных отделов кишечника — **Нет!**
- обильный прием пищи на фоне длительного голодания («болезнь голодного человека») — **Да!**
- переход с грудного вскармливания на искусственное у детей первого года жизни — **Да!**
- спаечный процесс в брюшной полости — **Нет!**
- употребление большого количества продуктов богатых клетчаткой (овощи и фрукты) — **Да!**

Что относят к производящим причинам ОКН?

- изменение моторной функции кишечника с преобладанием спазма — Да!
- изменение моторной функции кишечника с преобладанием пареза — Да!
- чрезмерное повышение внутрибрюшного давления (большая физическая или обильная пищевая нагрузки) — Да!
- спаечный процесс в брюшной полости — Нет!
- доброкачественные и злокачественные опухоли различных отделов кишечника — Нет!

Классификация

от Эдуарда фон Валя и Цеге фон Мантейфеля :

Врожденная и приобретенная.

Вернер Германович Цеге фон Мантейфель
1857 – 1926 гг.

Толстокишечная и
тонкокишечная
(высокая, низкая).

Опухолевая и неопухолевая.

Динамическая и механическая.

Динамическая непроходимость -
происходит нарушение двигательной функции кишечной стенки, без

Снижение перистальтической активности желудочно-кишечного тракта отмечается при ограничении физической активности (постельный режим) и в результате длительно не купирующейся желчной либо почечной колики.

ЭТИОЛОГИЯ

- **Динамическая (Функциональная) кишечная непроходимость –** это вид непроходимости, который требует уточнения причины. Чаще всего под маской этого синдрома скрываются **воспалительные внутрибрюшные осложнения** (перитонит, неспецифический язвенный колит и т.д.), **метаболические нарушения** (уремия, сахарный диабет, гипотиреоз, гипокалемия, нарушение обмена Ca++, Mg++), **нейрогенные** (повреждение спинного мозга, опухоль, гематома, флегмона забрюшинного пространства, почечная колика), **передозировка лекарственных средств** (опиоидов, холинолитиков, психотропных, антигистаминных препаратов), либо **нарушения мезентериального кровотока**. (Клинические рекомендации. Острая неопухолевая кишечная непроходимость у взрослых. 2016.)

Механическая непроходимость

характеризуется наличием окклюзии кишечной трубки на каком-либо уровне, что и обусловливает нарушение кишечного транзита

Смешанная

Странгуляционная

Обтурационная

Заворот (сигмовидной 60-75%)

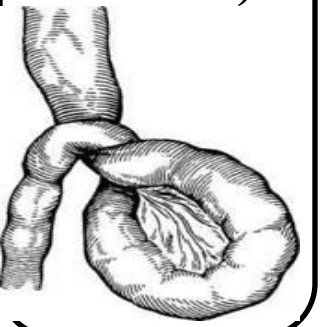

Узлообразование 3-5%

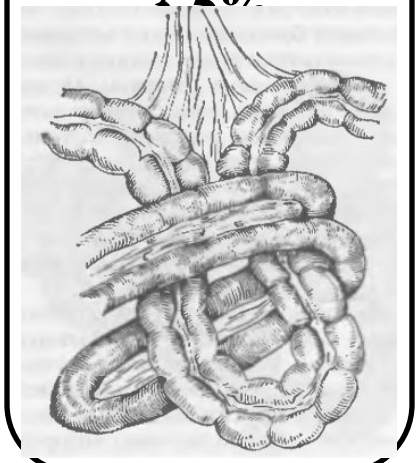

Ущемление

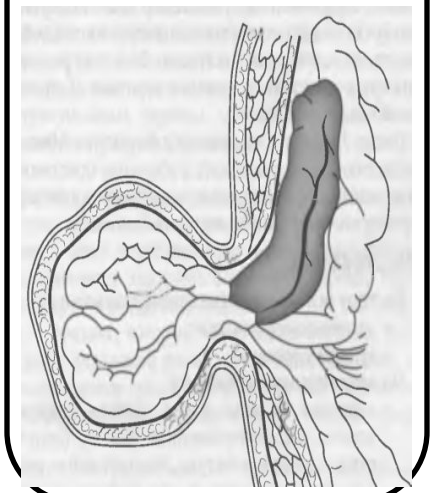

Интра органно

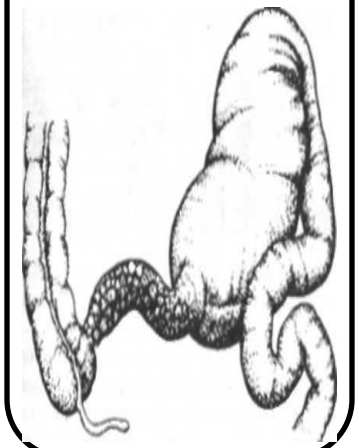

Экстра органно

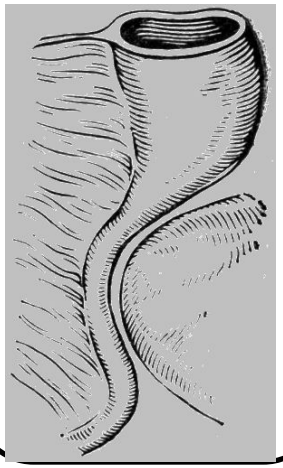

Смешанная механическая кишечная непроходимость

Инвагинация

илеоцекальная (45-68%)

Спаечная непроходимость

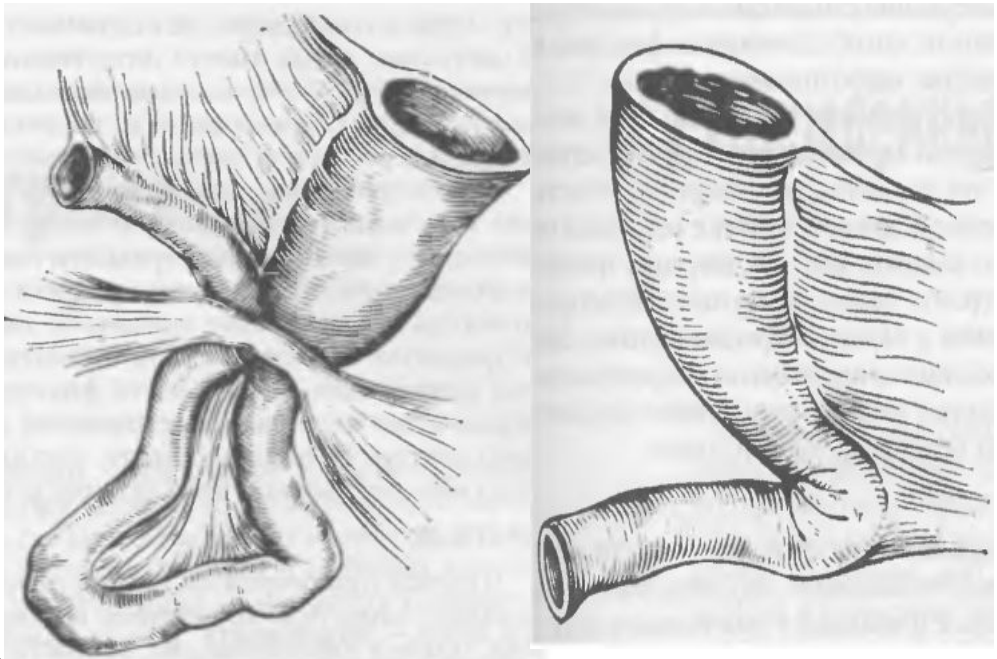

На какие группы разделяют ОКН по морфофункциональной природе?

- обтурационную — Нет!
- низкую — Нет!
- механическую — Да!
- динамическую — Да!
- высокую — Нет!

На какие группы разделяют острую механическую кишечную непроходимость?

спастическую	Нет!
обтурационную	Да!
странгуляционную	Да!
паралитическую	Нет!
смешанную	Да!

Какими формами представлена острая странгуляционная кишечная непроходимость?

- интраинтестинальная форма — Нет!
- смешанная форма — Нет!
- узлообразование — Да!
- заворот — Да!
- ущемление — Да!

Патогенез

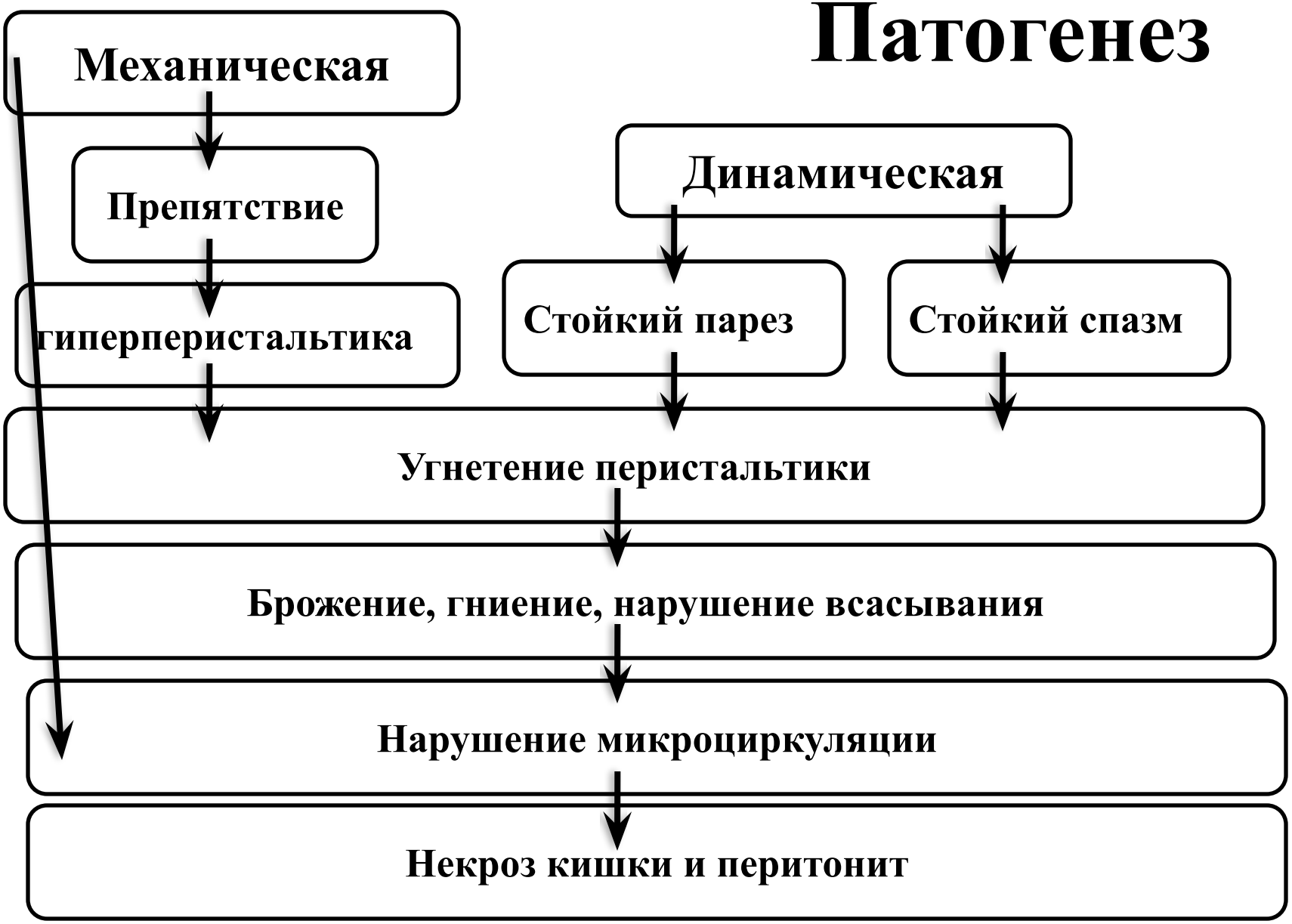
Механическая
Препятствие
гиперперистальтика
Динамическая
Стойкий парез
Стойкий спазм
Угнетение перистальтики
Брожение, гниение, нарушение всасывания
Нарушение микроциркуляции
Некроз кишки и перитонит

Что первично страдает при странгуляционной кишечной непроходимости?

- резорбтивная функция кишки — Нет!
- двигательная функция кишки — Нет!
- эвакуация кишечного содержимого из-за механического препятствия — Нет!
- кровообращение вовлеченного в патологический процесс участка кишки — Да!
- пищеварительная функция кишки — Нет!

Что первично страдает при обтурационной кишечной непроходимости?

- эвакуация кишечного содержимого из-за механического препятствия — Да!
- двигательная функция кишки — Нет!
- кровообращение вовлеченного в патологический процесс участка кишки — Нет!
- резорбтивная функция кишки — Нет!
- пищеварительная функция кишки — Нет!

ЖАЛОБЫ

РВОТА

ЗАДЕРЖКА СТУЛА

АНАМНЕЗ

История жизни (наследственность, онкологический анамнез, наличие грыж, операций в прошлом, сопутствующая патология)

основных жалоб, наличие задержки стула в прошлом

Дополнительные симптомы:

Валя - вздутие кишечной петли с образованием над местом препятствия местно ограниченного фиксированного метеоризма с высоким тимпанитом над ним и пальпаторным определением вздутой петли.

Кивуля - высокий тимпанит с металлическим оттенком над раздутой петлей.

Склярова - шум плеска в кишечнике.

Спасокукотского - звук падающей капли при аускультации.

Шланге - видимая перистальтика кишечника.

Ключевое исследование per rectum. Симптом **Обуховской больницы -** расширенная и пустая ампула прямой кишки при ректальном исследовании это признак заворота сигмовидной кишки.

Дополнительные симптомы:

Шимана – вздутие располагается в направлении от правого подреберья через пупок к левой подвздошной области (**перекошенный живот, «кособрюшие»**)

Наиболее типичная характеристика боли при <u>странгуляционной</u> КН?

- появление абдоминального дискомфорта в эпигастральной области — Нет!
- внезапные интенсивные боли в эпигастральной области («вбитого кола», «сжимающего обруча») — Нет!
- схваткообразные, растирающие (вне приступа могут исчезать) — Нет!
- носят постоянный (стойкий) нарастающий характер (вплоть до коллапса и шока), чаще локализуются в области очага поражения — Да!
- значительно выраженные боли в эпигастрии, правом подреберье, по правому флангу («кинжальные», «ожог кипятком») — Нет!

Рентгенодиагностика

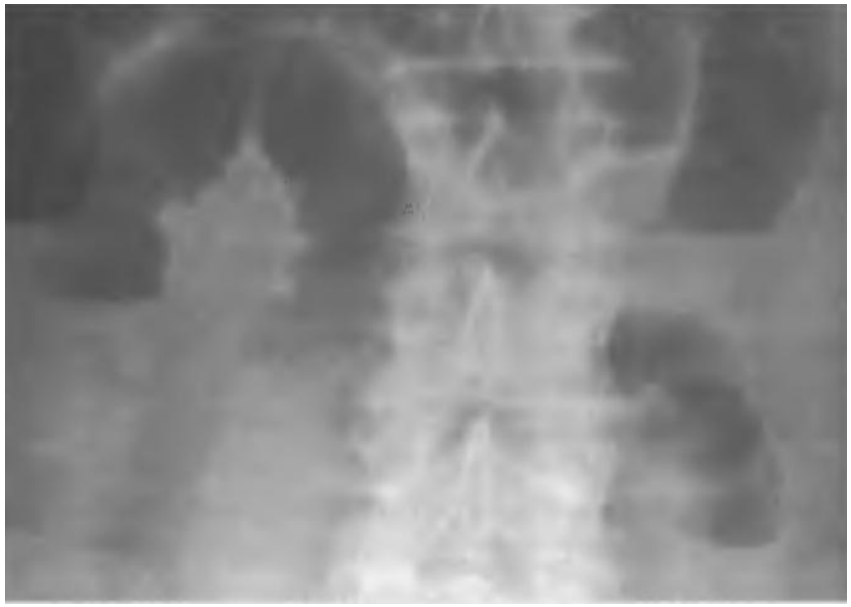

Кишечные арки



Чаши Клойбера

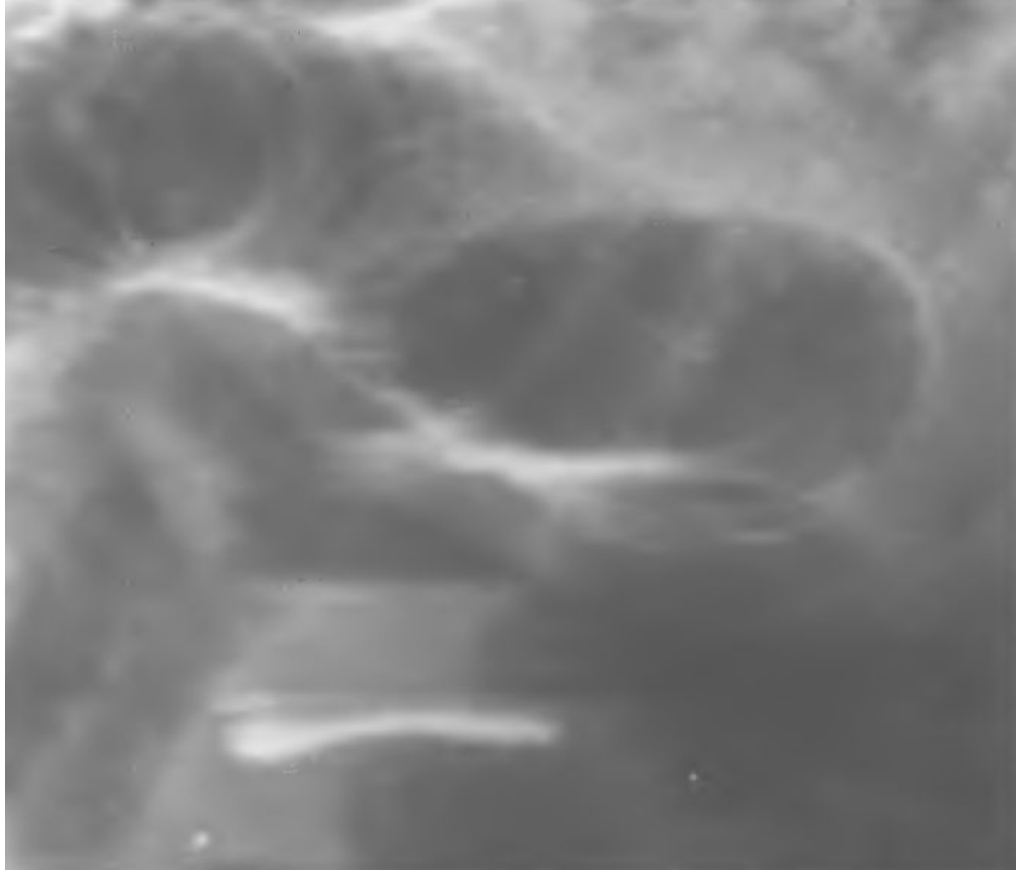

Симптом перистости («растянутой пружины»)

Связан с отеком и растяжением тощей кишки, имеющей высокие циркулярные складки слизистой.

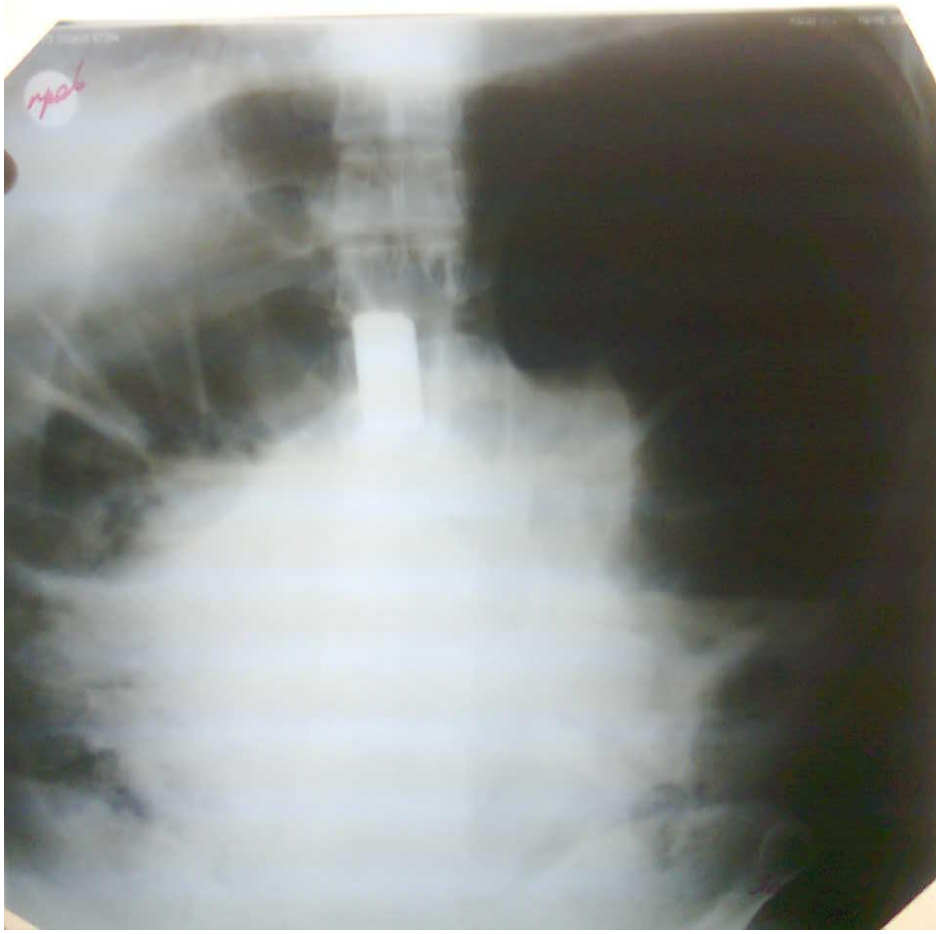

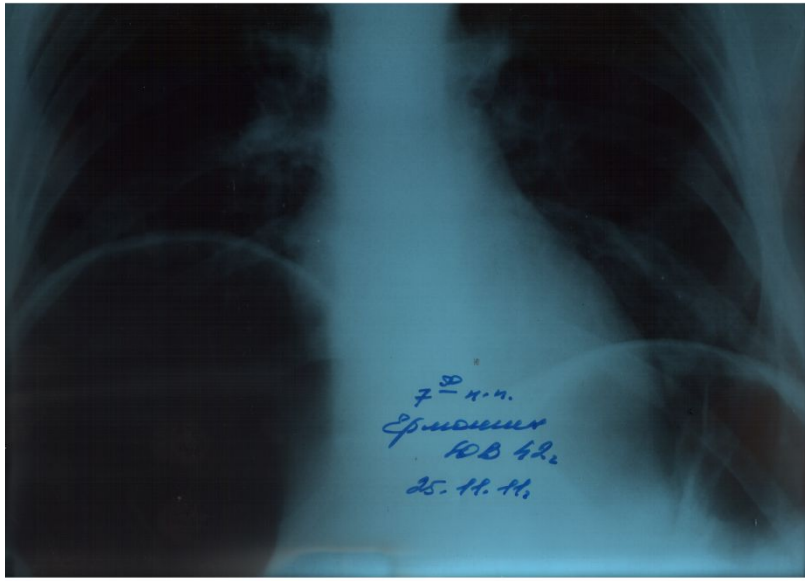

Синдром Челатиди

Проба Шварца

Рентгенограмма брюшной полости при обтурационной тонкокишечной непроходимости через 8 часов после приема взвеси сульфата бария. Видны контрастированные уровни жидкости в желудке и начальном отделе тонкой кишки, перистость кишечника.

Иригография

Опухоль нисходящей ободочной кишки при разрешившейся кишечной непроходимости.

Колоноскопия

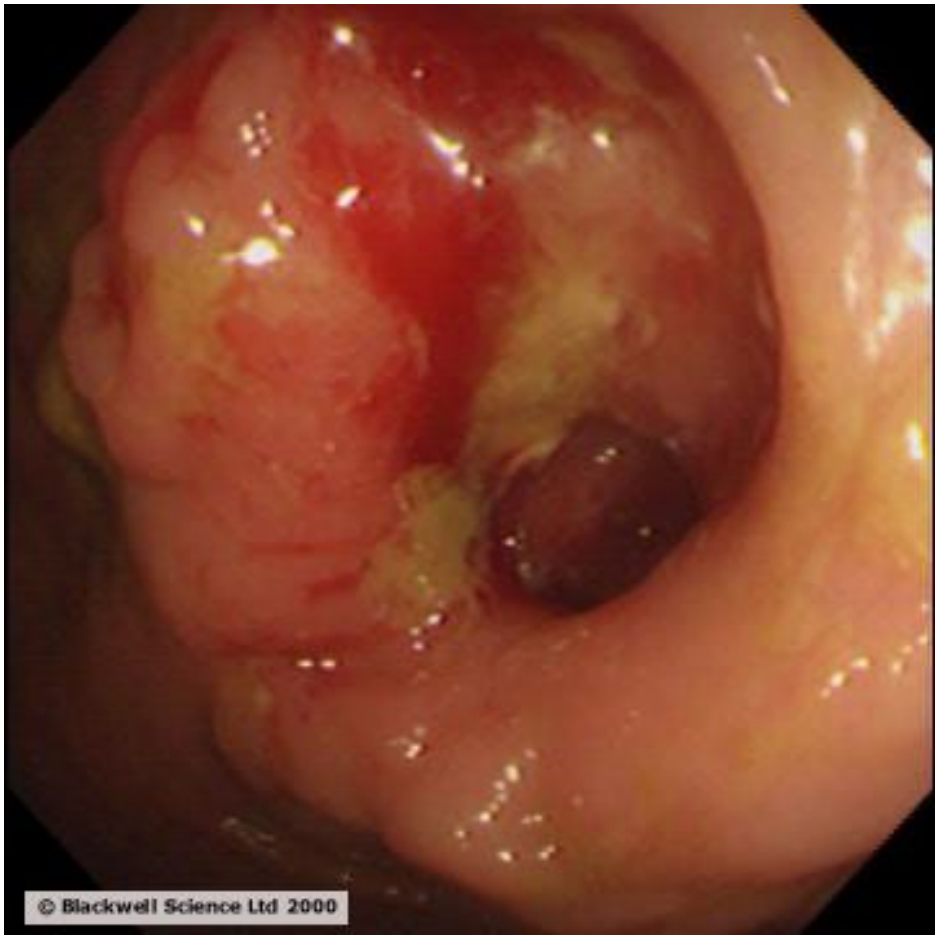

Ультразвуковое исследование

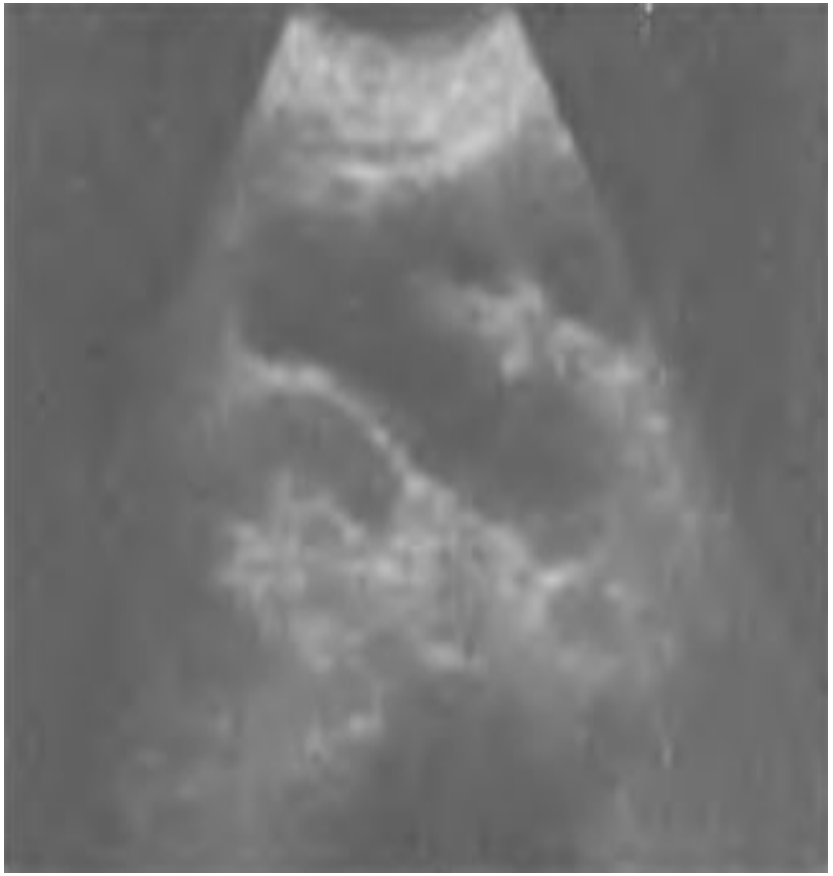

Рентгенологические признаки кишечной непроходимости?

- симптом перистости (поперечная исчерченость просвета кишки в форме растянутой пружины) — Да!
- «кишечные аркады» дугообразно изогнутые кишечные петли — Да!
- чаши Клойбера (горизонтальный уровень жидкости с куполообразным просветлением над ним) — Да!
- «серповидная» полоска газа под правым куполом диафрагмы — Нет!
- наличие газа между слоями тканей в виде «елочки», «пчелиных сот» — Нет!

Дифференцальная диагностика

ОСТРЫЙ АППЕНДИЦИТ

ПРОБОДНАЯ ЯЗВА

ОСТРЫЙ ХОЛЕЦИСТИТ

ОСТРЫЙ ПАНКРЕАТИТ

Консервативное лечение

1. следует обеспечить декомпрессию проксимальных отделов желудочно-кишечного тракта путем аспирации содержимого через назогастральный зонд.
2. необходима коррекция водно-электролитных нарушений и ликвидация гиповолемии.
3. следует воздействовать на перистальтическую активность кишечника
4. мероприятия, обеспечивающие детоксикацию и профилактику гнойно-септических осложнений.

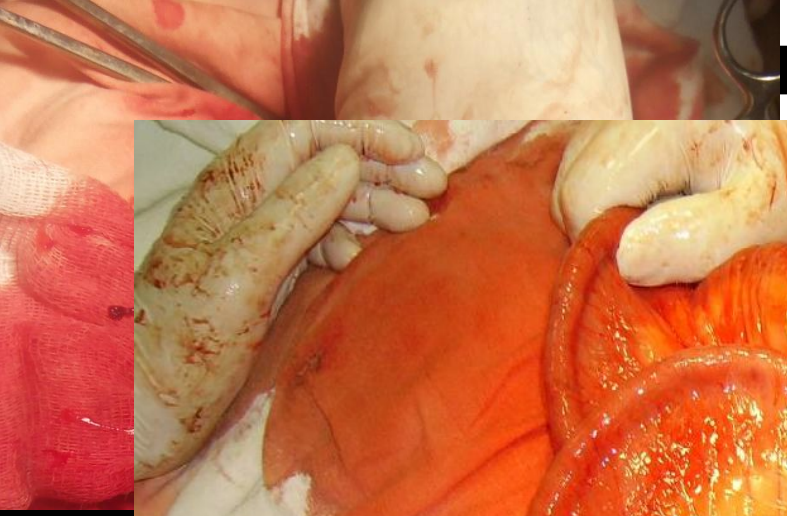

ность этапов операции

ости

4. мой

5. Определение показаний

дренирования киш

6. Санация и дренирование брю

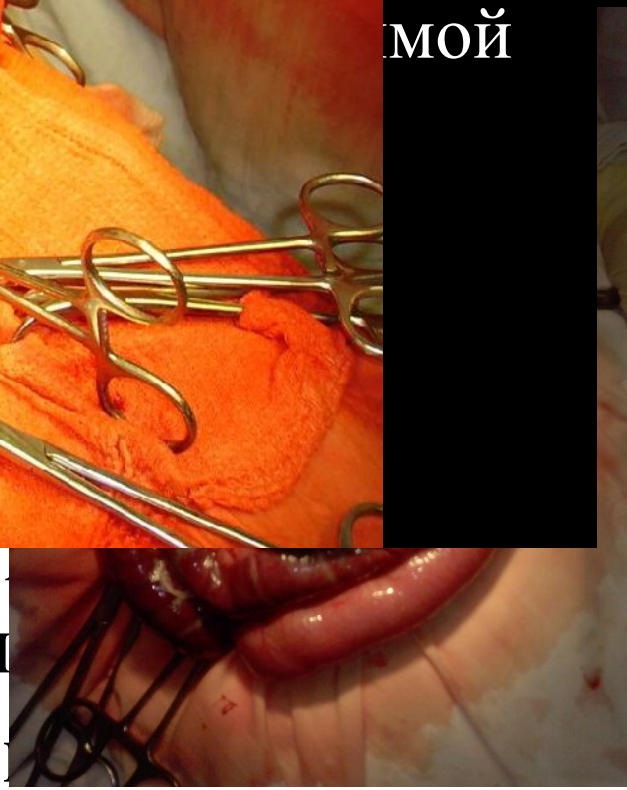

Последовательность этапов операции по поводу кишечной непроходимости

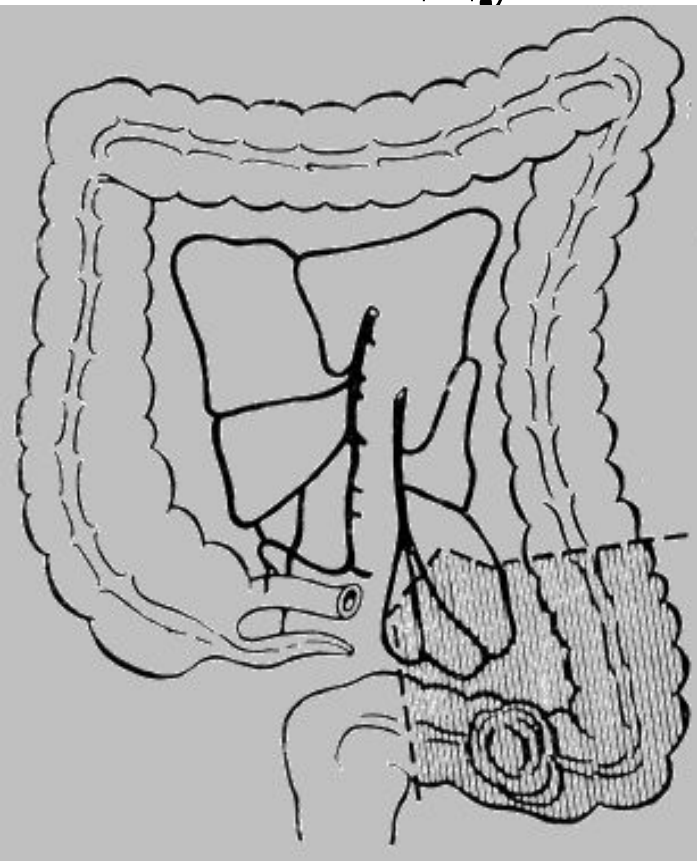

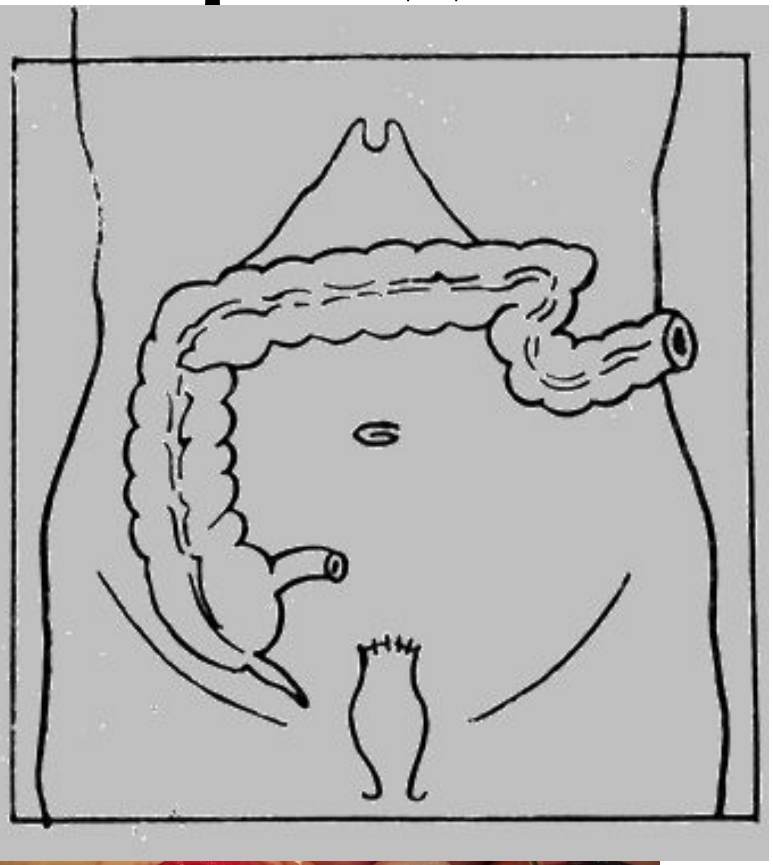

5. Определение пока
дренирован

6. Санация и дренирование брюшной полости.

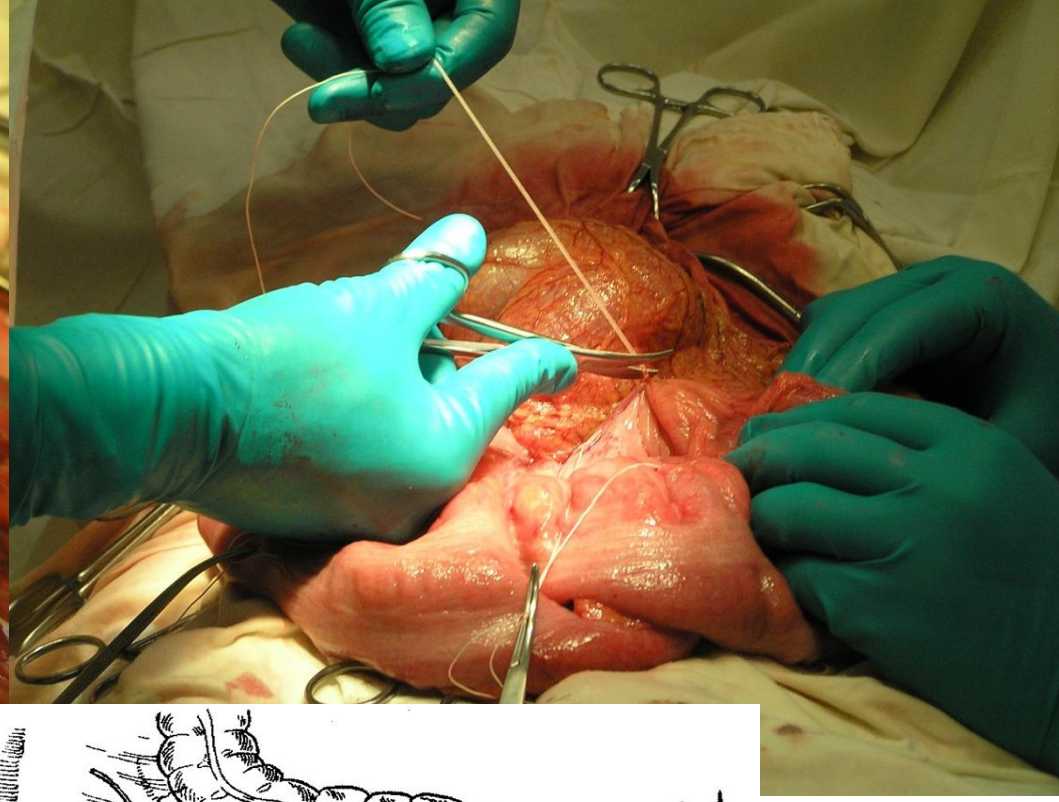

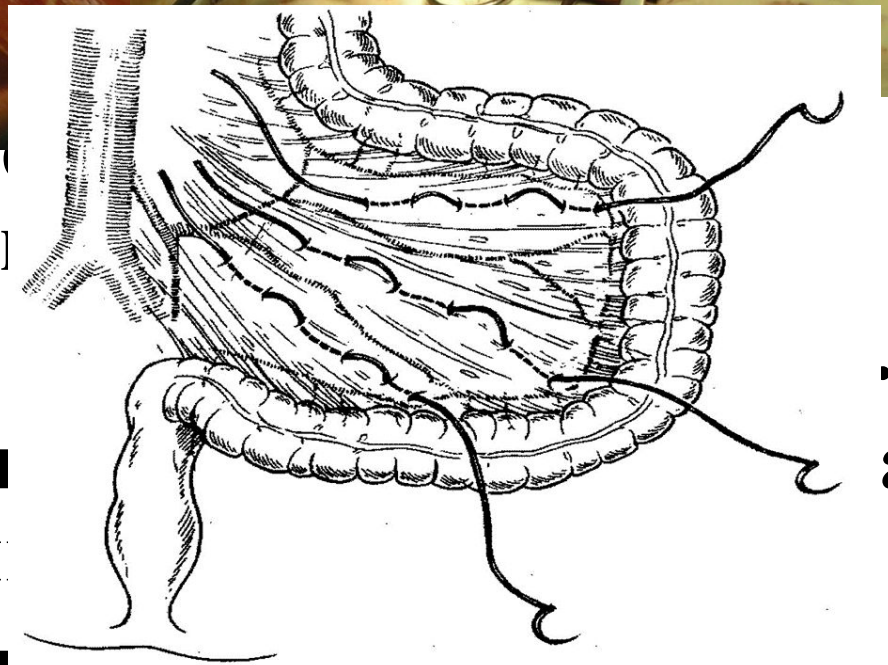

3. Оценка жизн зоне

4. Резекция .

5. Определен а
дрен

6. Санация и дренирование брюшной полости.

Как называется зонд для интубации тонкой кишки?

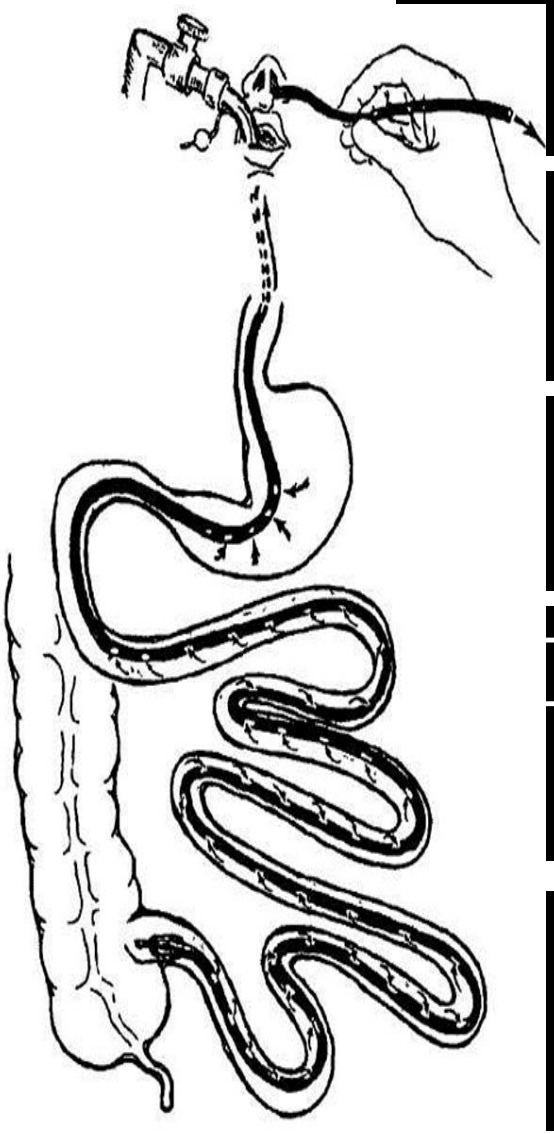

- Блэкмора — Нет!
- Боумена — Нет!
- Куликовского — Нет!
- Миллера-Эббота — Да!
- Похисова — Нет!

Лечебная тактика при узлообразовании, ущемлении кишки, завороте?

- Экстренная операция — **Да!**
- Только консервативные мероприятия — **Нет!**
- Динамическое наблюдение — **Нет!**
- Операция при неэффективности Консервативных мероприятий — **Нет!**

ПРОФИЛАКТИКА

Предотвратить развитие кишечной непроходимости можно путём целенаправленного выявления пациентов с грыжами и желчнокаменной болезнью, широкого использования эндоскопических методов оперативных вмешательств на органах брюшной полости (минимизация спаечного процесса), применения видеолапароскопического способа лечения спаечной болезни, раннего выявления во время диспансерного обследования и своевременного радикального лечения опухолей толстой кишки. Больным, перенёсшим оперативные вмешательства на органах брюшной полости, необходимо изменять привычный для них пищевой режим. Им показано дробное питание с ограничением продуктов, содержащих в большом объёме клетчатку и различные раздражающие слизистую оболочку желудочно-кишечного тракта специи.

ЛИТЕРАТУРА

- **Клинические рекомендации. Острая неопухолевая кишечная непроходимость у взрослых. 2016.**
- **Клинические рекомендации. Острая кишечная непроходимость опухолевой этиологии. 2015.**
- **Клинические рекомендации по диагностике и лечению Острой интестинальной ишемии. 2014.**
- **Клиническая хирургия : национальное руководство : в 3 т. / под ред. В.С. Савельева, А.И. Кириенко. - М.: ГЭОТАР-Медиа, 2009. - Т. 2. – глава 48. - С.229-256. (Серия «Национальные руководства»).**
- **Рыбачков В.В., с соав. Острая кишечная непроходимость. Яровлавль 2006. 252с**

Вопросы???

Ситуационная клиническая задача («кейс»)

Осмотр. Состояние средней тяжести. Сознание ясное. Кожные покровы бледные, тургор снижен. Дыхание везикулярное, проводится во все отделы легких, хрипов нет. Тоны сердца приглушены. АД 140/90мм рт ст. Пульт 88 в минуту, ритмичный. Язык влажный, обложен белесоватым налетом. Живот асимметричный за счет вздутия правой половины, участвует в акте дыхания. При аускультации перистальтика не выслушивается, слабительные с незначительным положительным эффектом. Заход помощи не обращалась. За последние 6 месяцев похудела на 12 кг. Ухудшение началось около 1–2 суток назад, появились схваткообразные боли по всему животу, между схватками боли стихали. После приема анальгетиков и спазмолитиков боли незначительно уменьшались. Рвоты не было.

Анамнез заболевания. Склонность к запорам и тупые ноющие боли в левых отделах живота больная начала замечать около 1 года назад. Самостоятельно принимала слабительные с незначительным положительным эффектом. Заход помощи не обращалась. За последние 6 месяцев похудела на 12 кг. Ухудшение началось около 1–2 суток назад, появились схваткообразные боли по всему животу, между схватками боли стихали. После приема анальгетиков и спазмолитиков боли незначительно уменьшались. Рвоты не было.

Ректальное исследование. Перианальная область безобразна, выпадающая в нас. Дыхание. При значительно снижен (зияние не заднепроходного отверстия). Ампула прямой кишки расширена, пустая (**С-м Обуховской больницы**). Стенка кишки мягкий, умеренно болезненный по ходу толстой кишки. В мезогастрии пальпируется растянутая газом поперечная ободочная кишка. Симптомы раздражения брюшины отрицательные.

Ситуационная клиническая задача (продолжение)

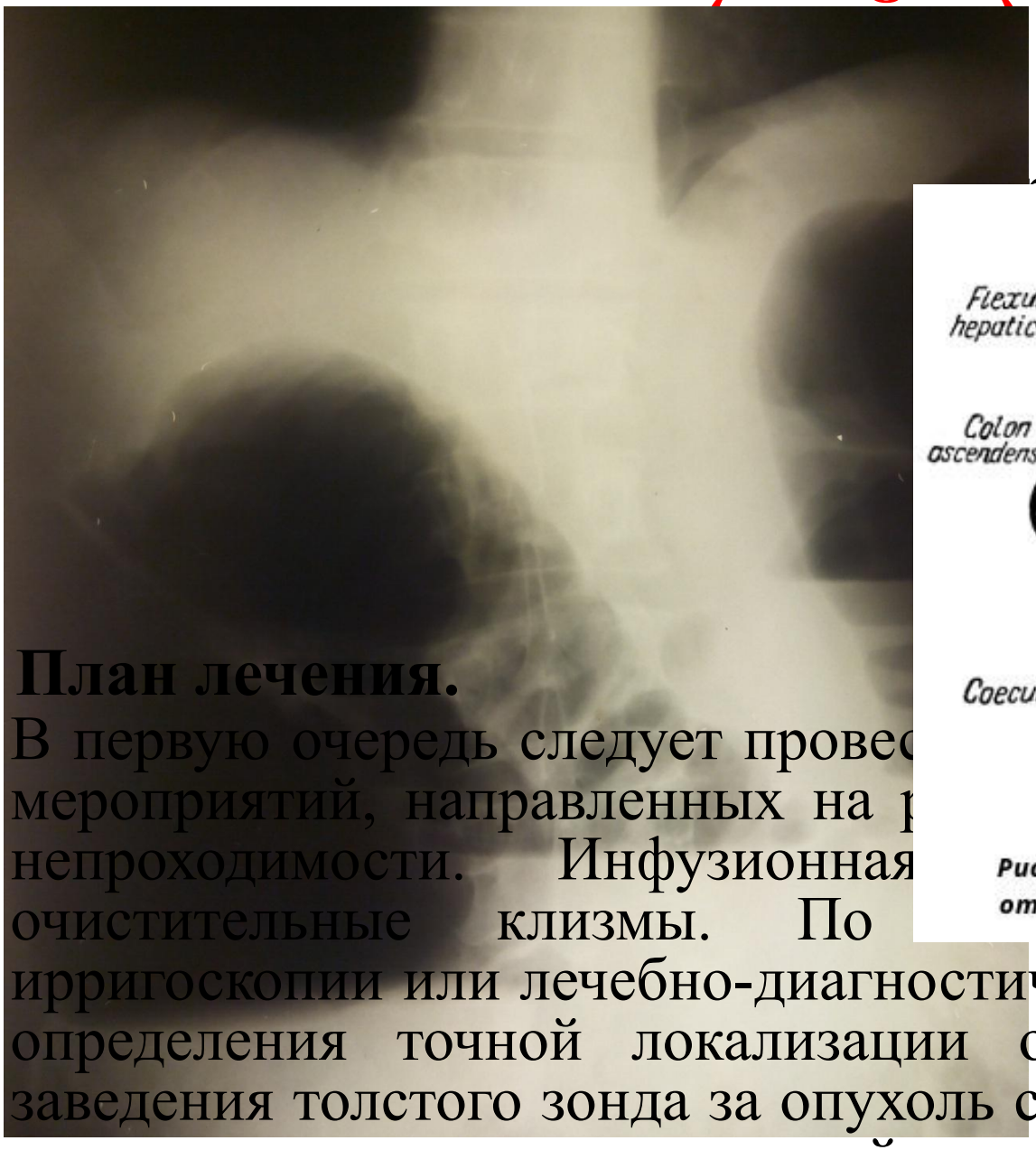

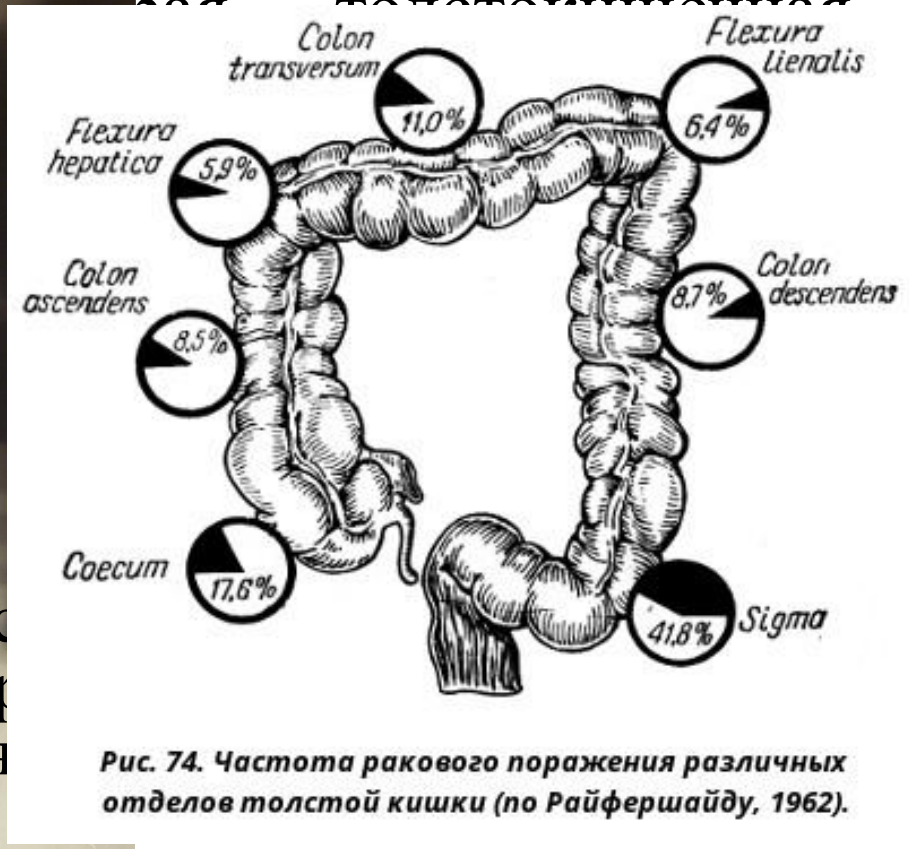

Рис. 74. Частота ракового поражения различных отделов толстой кишки (по Райфершайду, 1962).

План лечения.

В первую очередь следует провес
мероприятий, направленных на р
непроходимости. Инфузионная
очистительные клизмы. По
ирригоскопии или лечебно-диагностической колоноскопии для определения точной локализации опухоли, её биопсии и заведения толстого зонда за опухоль с последующей попыткой подготовить кишку для плановой операции.

Ситуационная клиническая задача («кейс»)

Отсутствие эффективности консервативных мероприятий (сохранение клинической и диагностической картины острой кишечной непроходимости) является показанием к оперативному вмешательству.

Возможные варианты решения интраоперационной

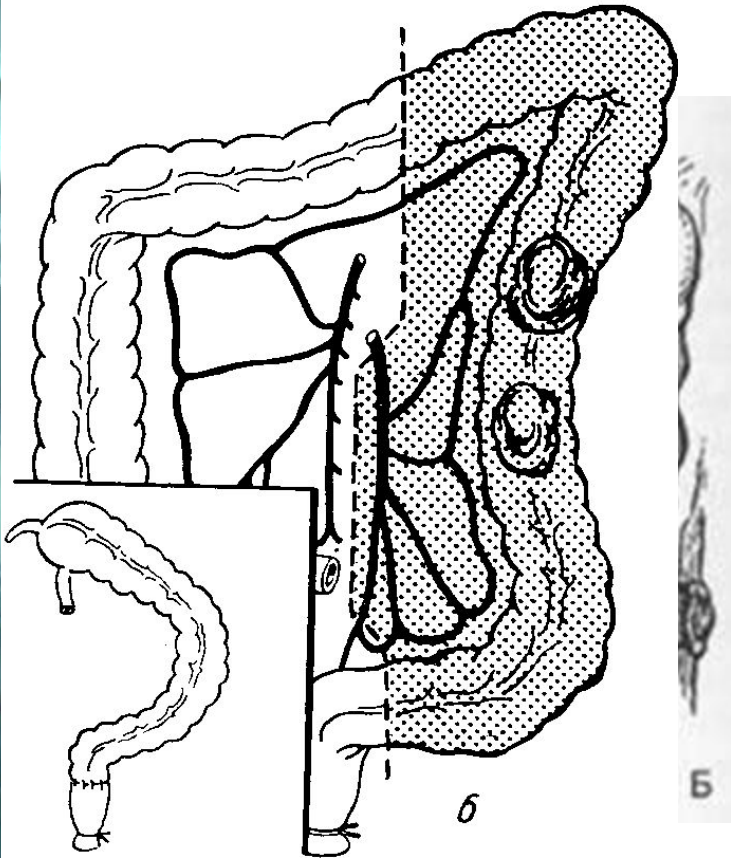

Ситуационная клиническая задача («кейс»)

Осмотр. Состояние средней тяжести. Сознание ясное. Кожные покровы бледно-розовые, тургор сохранен. Дыхание везикулярное, проводится во все отделы легких, хрипов нет. Тоны сердца ясные. АД 120/80мм рт ст. Пульт 90 в минуту ритмичный. Язык влажный, обложен белесоватым налетом. Живот симметричный, умеренно вздут, признаков воспаления. При аускультации перистальтика активная. При перкуссии расширена, с «металлическим» оттенком (Кивуля). При пальпации – мягкий по всему животу. Самостоятельно отмечает безболезненная, нависания нет. На перчатке следы дюшатальн, ярчину, анальгин без эффекта. За мед. помощью не обращалась. С течением времени боли сохранялись. Была 2-х кратная рвота съеденной пищей, приносящая кратковременное облегчение.

Пациентка 37 лет, поступила с **жалобами** на схваткообразные боли по всему животу, вздутие живота, отсутствие стула и отхождения газов в течение 1 дня, тошноту.

Анамнез жизни. Ранее перенесла аппендэктомию по поводу гангренозного перфоративного аппендицита, **Анамнез заболевания.** Со слов пациентки заболела около 6 часов назад, когда на фоне приема большого количества салатов (продуктов богатых грубой растительной клетчаткой), отметила вздутие живота. Схваткообразные боли по всему животу. Самостоятельно отметила отсутствие стула и отхождения газов в течение 1 дня, тошноту.

Ректальное исследование. Перианальная область местного неотграниченного перитонита. Тонус сохранен. Ампула прямой кишки расширена, заполнена каловыми массами. Стенка кишки мягкий по всему животу. Самостоятельно отмечает безболезненная, нависания нет. На перчатке следы дюшатальн, ярчину, анальгин без эффекта. За мед. помощью не обращалась. С течением времени боли сохранялись. Была 2-х кратная рвота съеденной пищей, приносящая кратковременное облегчение.

Ситуационная клиническая задача («кейс»)

Предположительный диагноз.

Спаечная болезнь брюшной полости. Острая спаечная тонкокишечная непроходимость.

Ведущее диагностическое мероприятие.

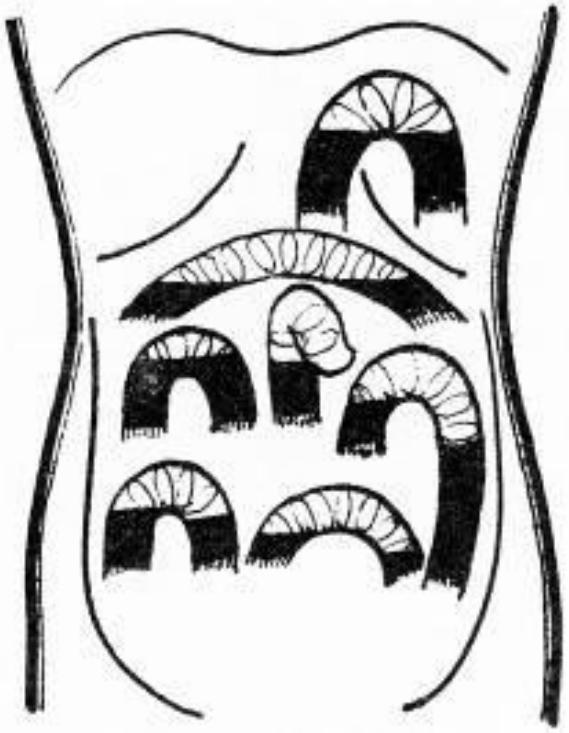

С … брюшной полости, выполнена в п…

П…

В… сле… комплекс к… прия… нных на р… ки… ходимости. И… сп… стительные к… проб… намическое н… картина заболевания.

Ситуационная клиническая задача («кейс»)

Отсутствие эффективности консервативных мероприятий (сохранение клинической и диагностической картины острой кишечной непроходимости) является показанием к оперативному вмешательству.

Возможные инт рианты решения

Вопросы???