Введение в изучение ЦНС Функциональная анатомия спинного мозга

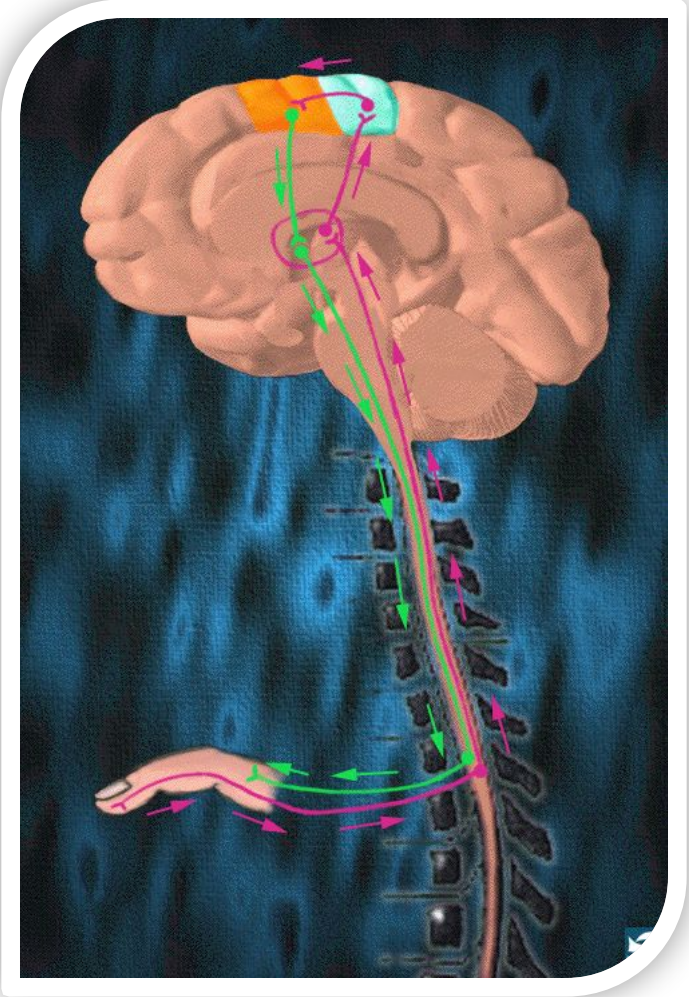

© Кафедра анатомии человека, СПбГПМУ

сентябрь, 2018

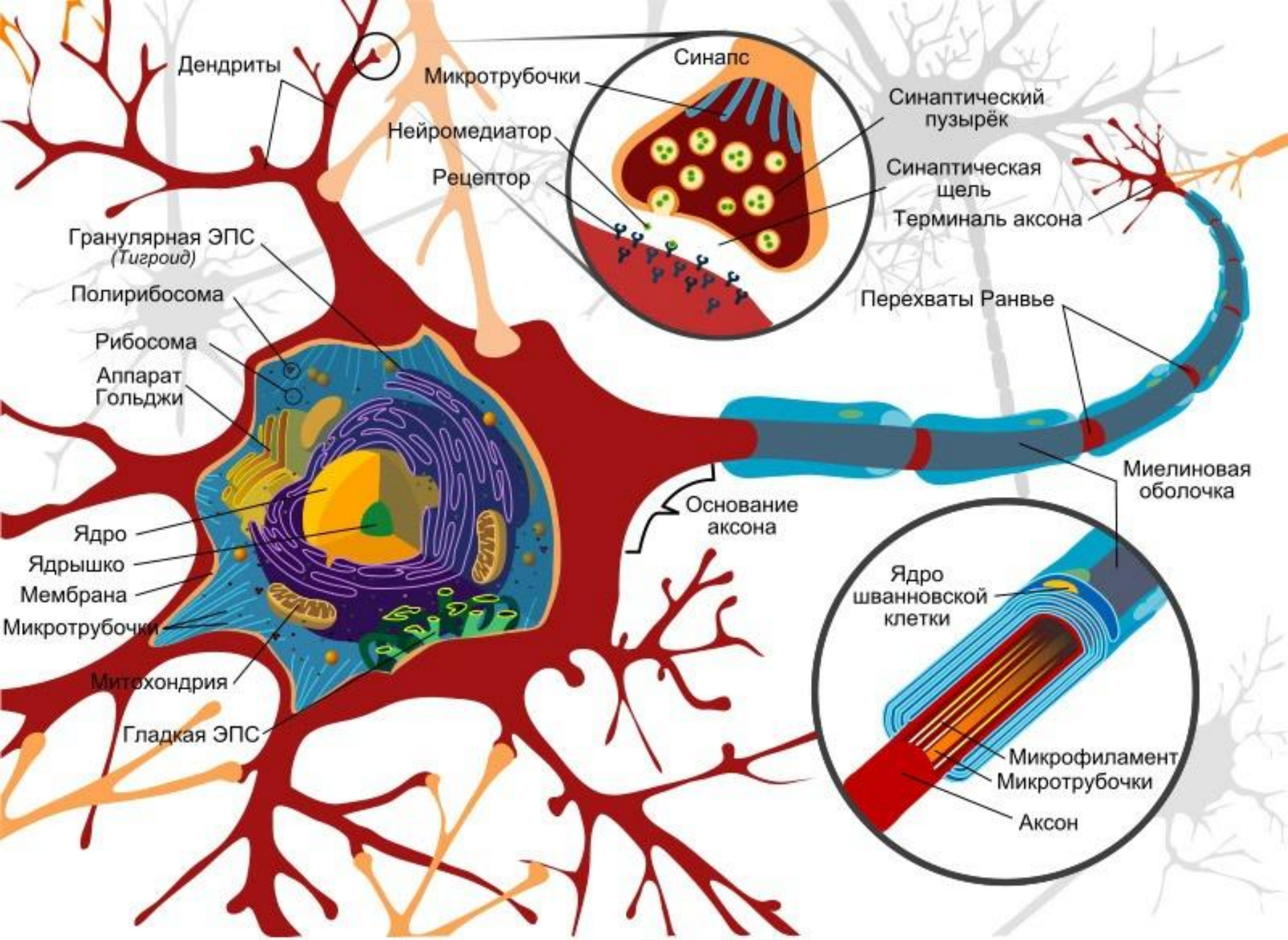
Дендриты
Синапс
Микротрубочки
Синаптический пузырёк
Нейромедиатор
Синаптическая щель
Рецептор
Терминаль аксона
Гранулярная ЭПС
(Тигроид)
Полирибосома
Перехваты Ранвье
Рибосома
Аппарат Гольджи
Миелиновая оболочка
Основание аксона
Ядро
Ядрышко
Мембрана
Микротрубочки
Ядро шванновской клетки
Митохондрия
Гладкая ЭПС
Микрофиламент
Микротрубочки
Аксон

МОРФОЛОГИЧЕСКАЯ КЛАССИФИКАЦИЯ НЕЙРОНОВ

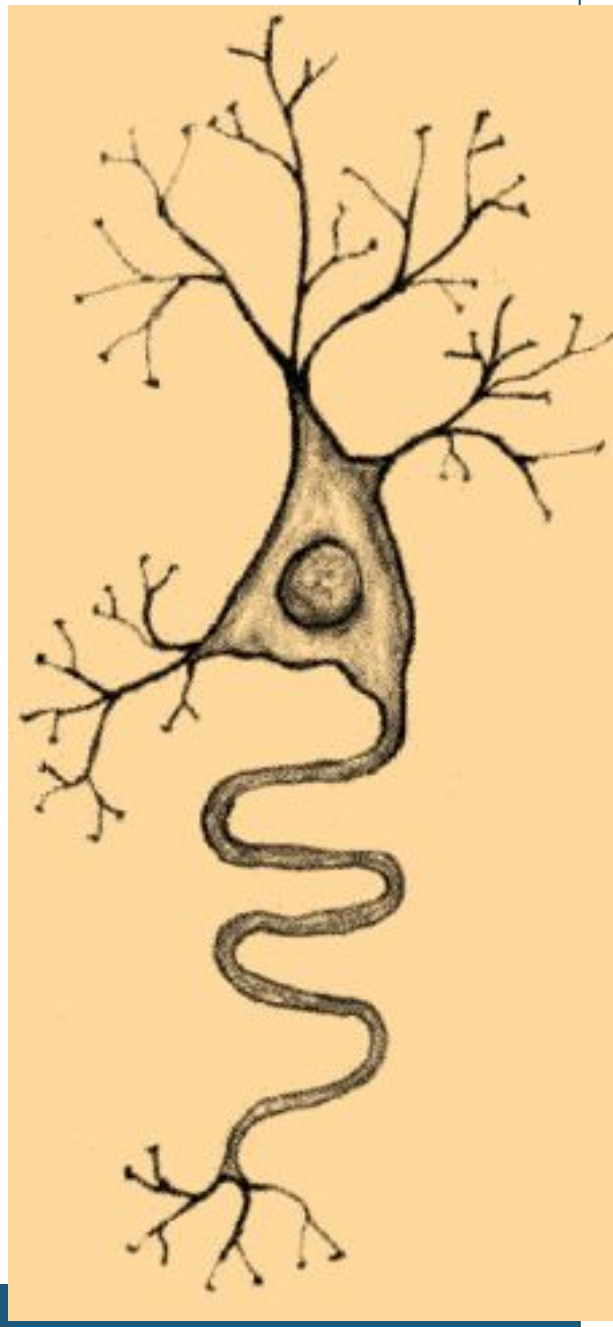

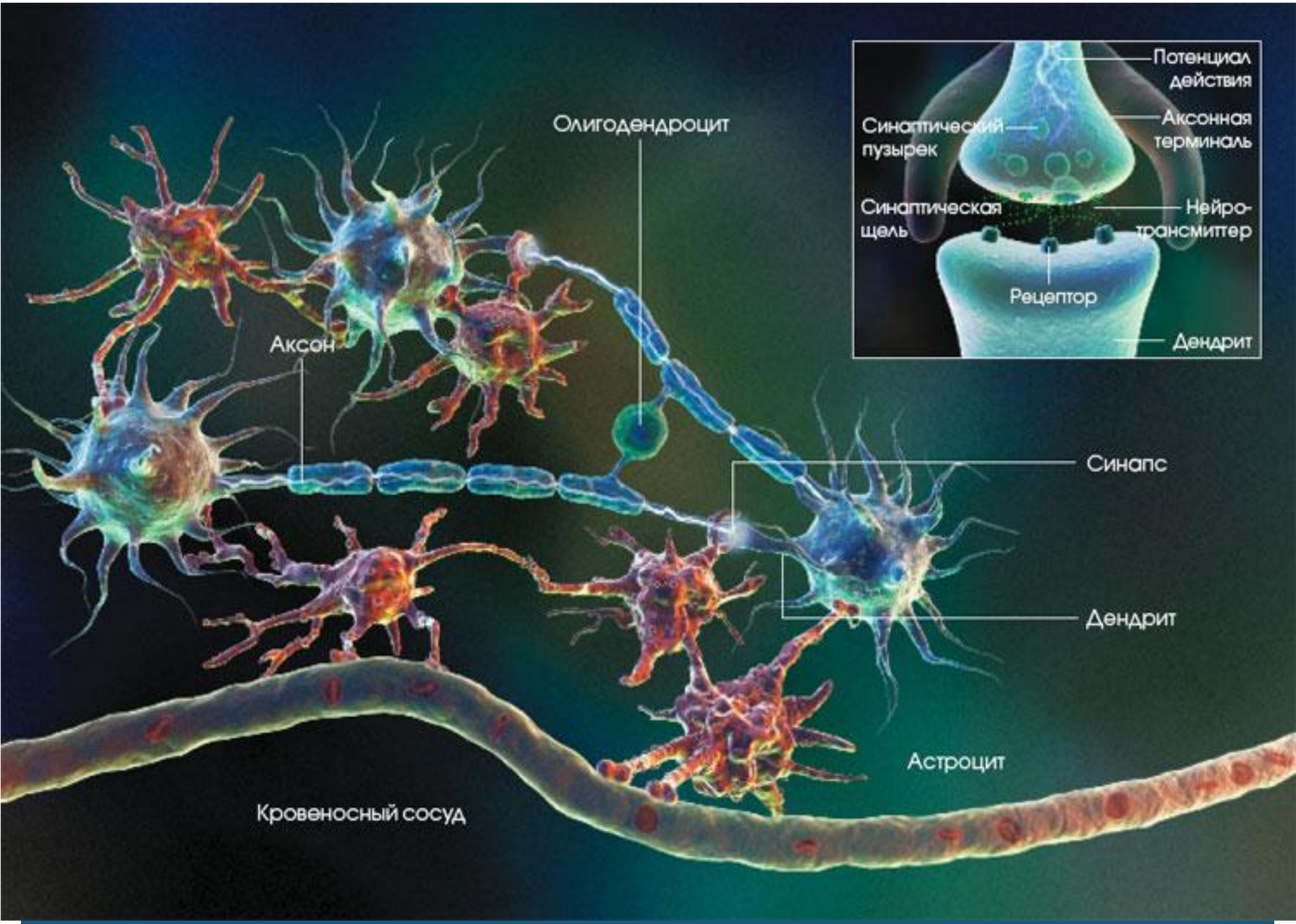
Олигодендроцит
Аксон
Синапс
Дендрит
Астроцит
Кровеносный сосуд
Потенциал действия
Синаптический пузырек
Аксонная терминаль
Синаптическая щель
Нейро-трансмиттер
Рецептор
Дендрит

ЕДИНАЯ НЕРВНАЯ СИСТЕМА

СОМАТИЧЕСКАЯ НЕРВНАЯ СИСТЕМА

АВТОНОМНАЯ (ВЕГЕТАТИВНАЯ) НЕРВНАЯ СИСТЕМА

ЦНС: центральная нервная система (спинной и головной мозг)

СКОПЛЕНИЕ ТЕЛ НЕЙРОНОВ (СЕРОЕ ВЕЩЕСТВО)	СОВОКУПНОСТЬ ОТРОСТКОВ НЕЙРОНОВ (БЕЛОЕ ВЕЩЕСТВО)
ЯДРА, ПОДКОРКОВЫЕ ЦЕНТРЫ, КОРКОВЫЕ КОНЦЫ АНАЛИЗАТОРОВ – участок ЦНС, обеспечивающий выполнение определённых функций	***ПРОВОДЯЩИЕ ПУТИ – участок ЦНС, обеспечивающий проведение определённых импульсов***

ПНС: периферическая нервная система

СКОПЛЕНИЕ ТЕЛ НЕЙРОНОВ	СОВОКУПНОСТЬ ОТРОСТКОВ НЕЙРОНОВ
УЗЛЫ (ГАНГЛИИ) – участки вне ЦНС обеспечивающие выполнение определённых функций.	***КОРЕШКИ, НЕРВЫ, НЕРВНЫЕ ОКОНЧАНИЯ – участки вне ЦНС обеспечивающие проведение определённых импульсов***

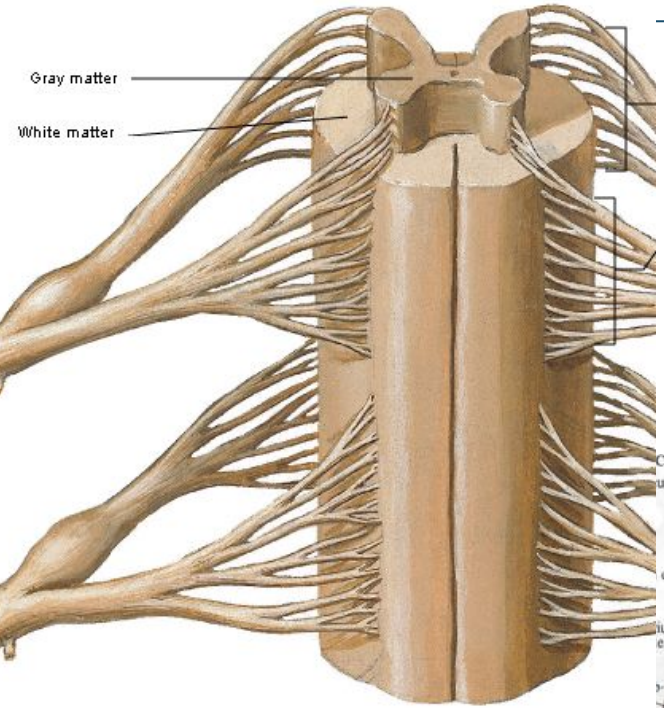
Gray matter
White matter

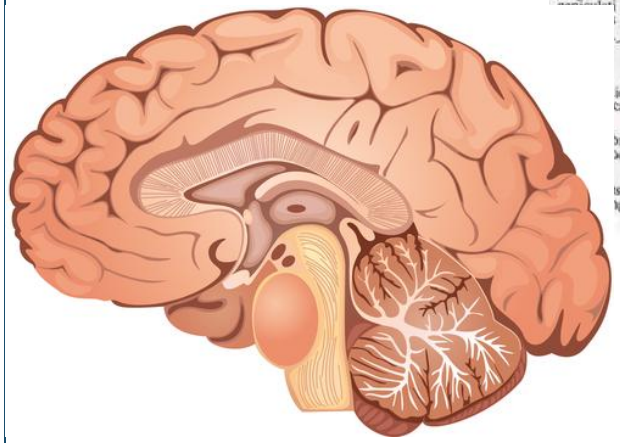

Commissura rostralis (anterior)
Insula
externa
Aque-
ductus
mesen-
cephali
(cerebri)
Nucleus
corporis
inferior
Calcar avis

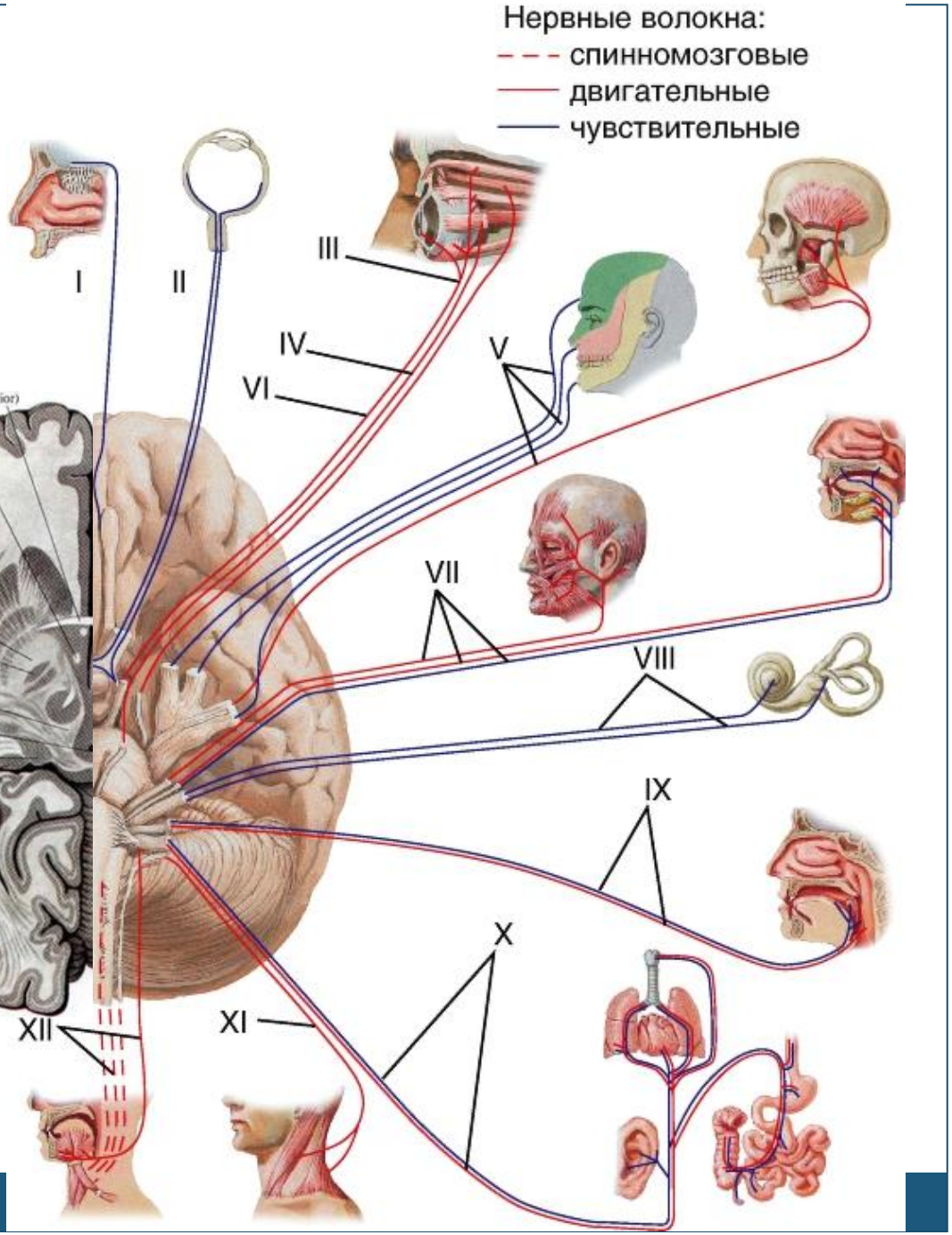
Нервные волокна:
спинномозговые
двигательные
чувствительные
I
II
III
IV
V
VI
VII
VIII
IX
X
XI
XII

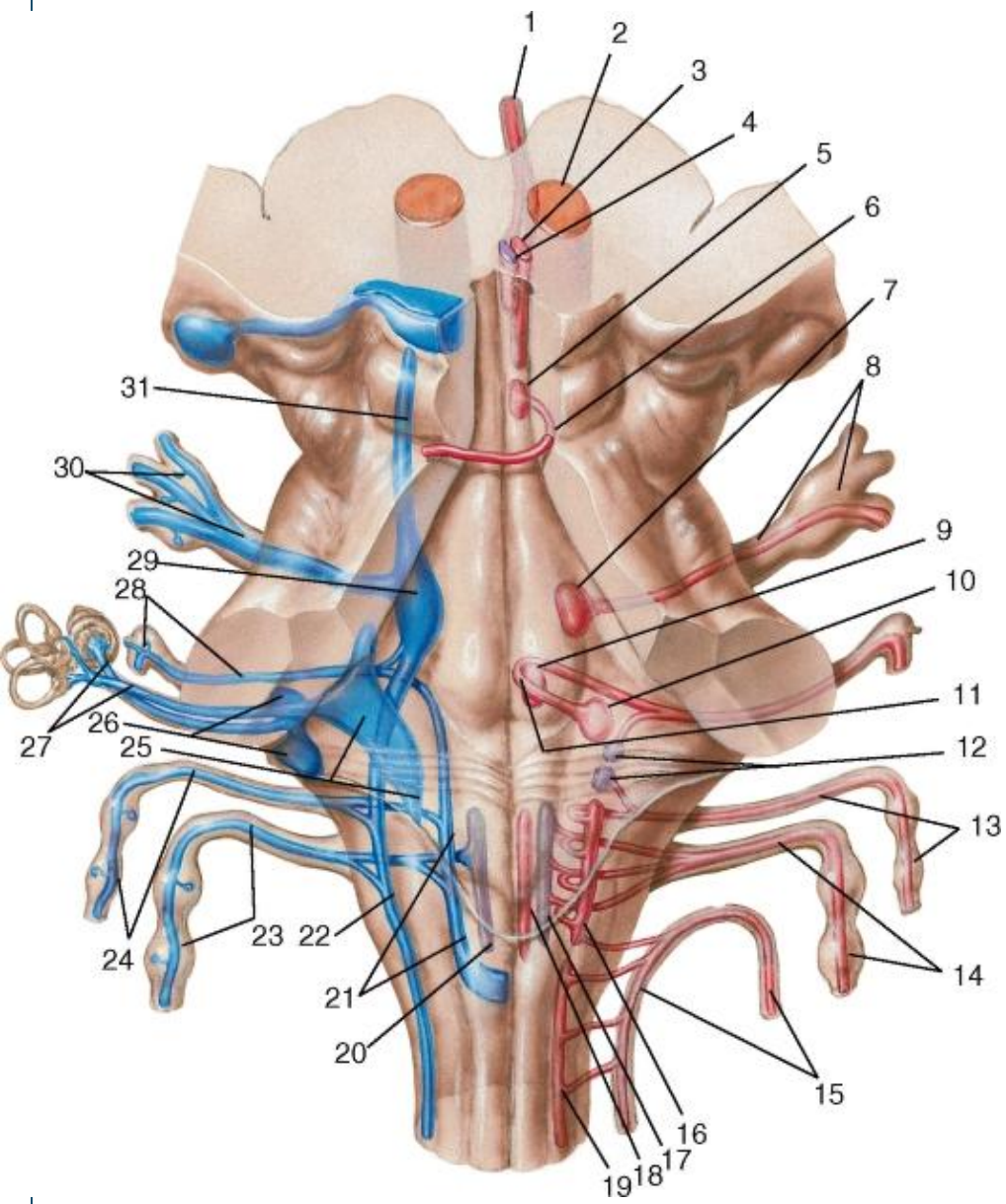

1 - глазодвигательный нерв; 2 - красное ядро; 3 - двигательное ядро глазодвигательного нерва; 4 - добавочное автономное ядро глазодвигательного нерва; 5 - двигательное ядро блокового нерва; 6 - блоковый нерв; 7 - двигательное ядро тройничного нерва; 8, 30 - тройничный нерв и узел; 9 - отводящий нерв; 10 - двигательное ядро лицевого нерва; 11 - коленце лицевого нерва; 12 - верхнее и нижнее слюноотделительные ядра; 13, 24 - языкоглоточный нерв; 14, 23 - блуждающий нерв; 15 - добавочный нерв; 16 - двойное ядро; 17, 20 - дорсальное ядро блуждающего нерва; 18 - ядро подъязычного нерва; 19 - спинномозговое ядро добавочного нерва; 21 - ядро одиночного пучка; 22 - спинномозговой тракт тройничного нерва; 25 - ядра преддверного нерва; 26 - ядра улиткового нерва; 27 - преддверно-улитковый нерв; 28 - лицевой нерв и узел коленца; 29 - главное чувствительное ядро тройничного нерва; 31 - среднемозговое ядро тройничного нерва



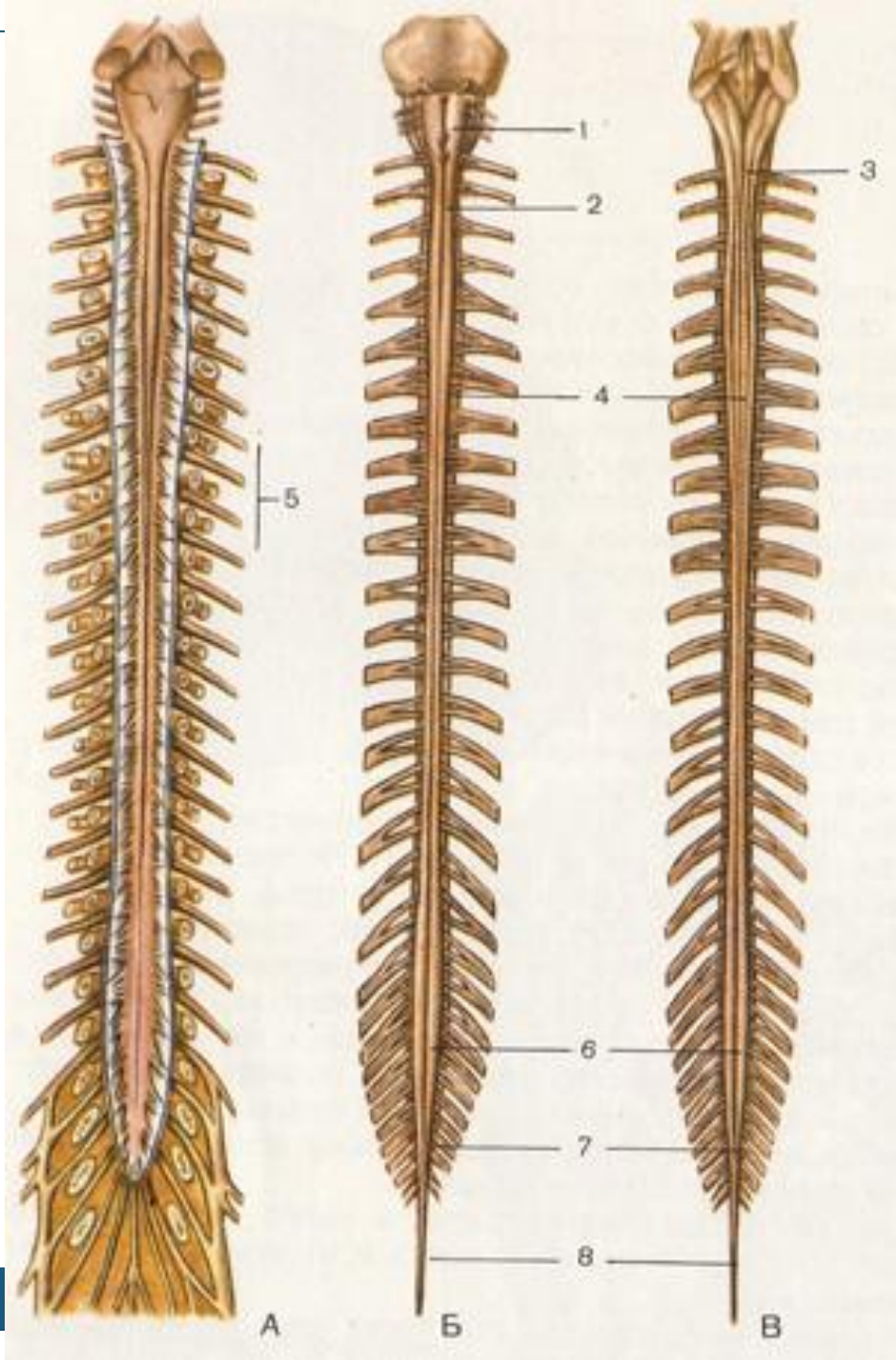
1
2
3
4
5
6
7
8
А
Б
В

Spinal Membranes and Nerve Roots
Posterior View

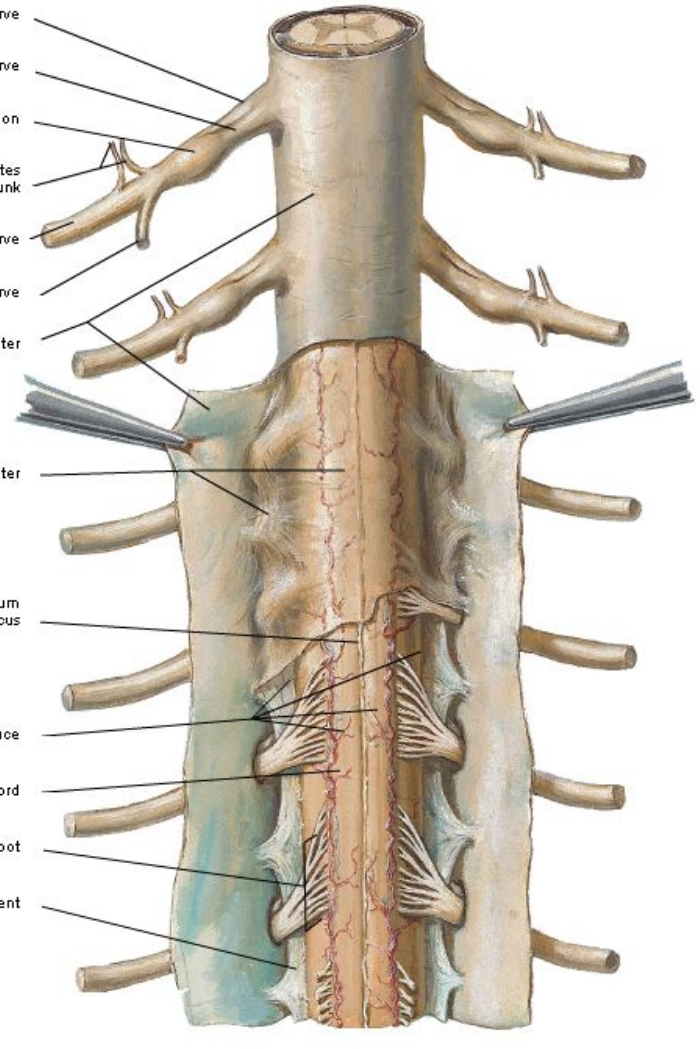

Spinal Membranes and Nerve Roots
Anterior View

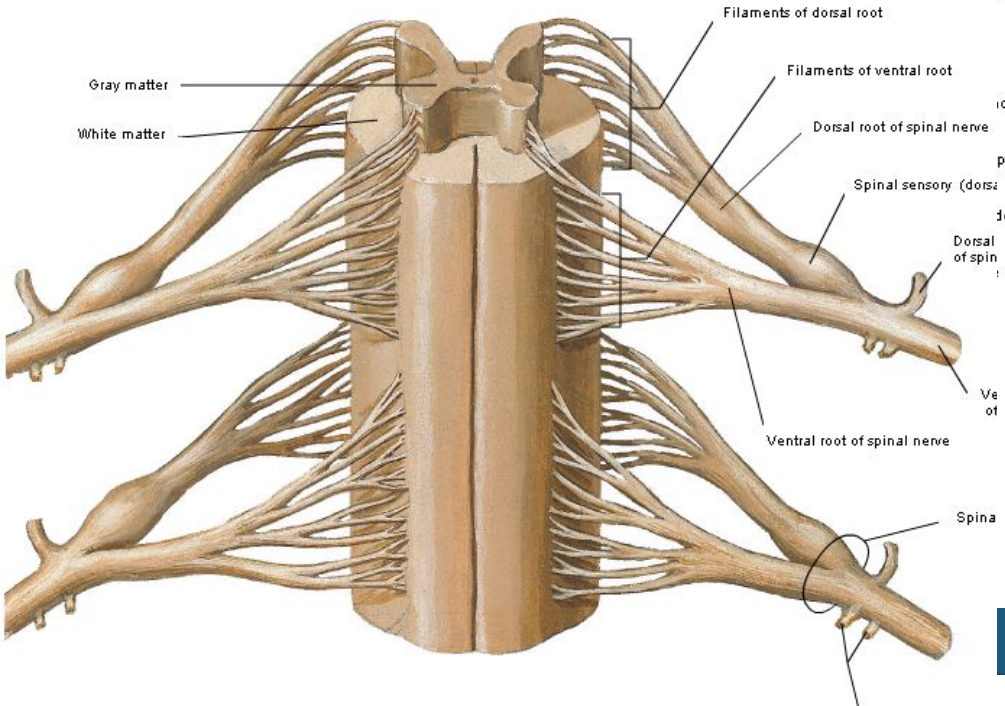

Arteries of Spinal Cord - Intrinsic Distribution

Thoracic Section

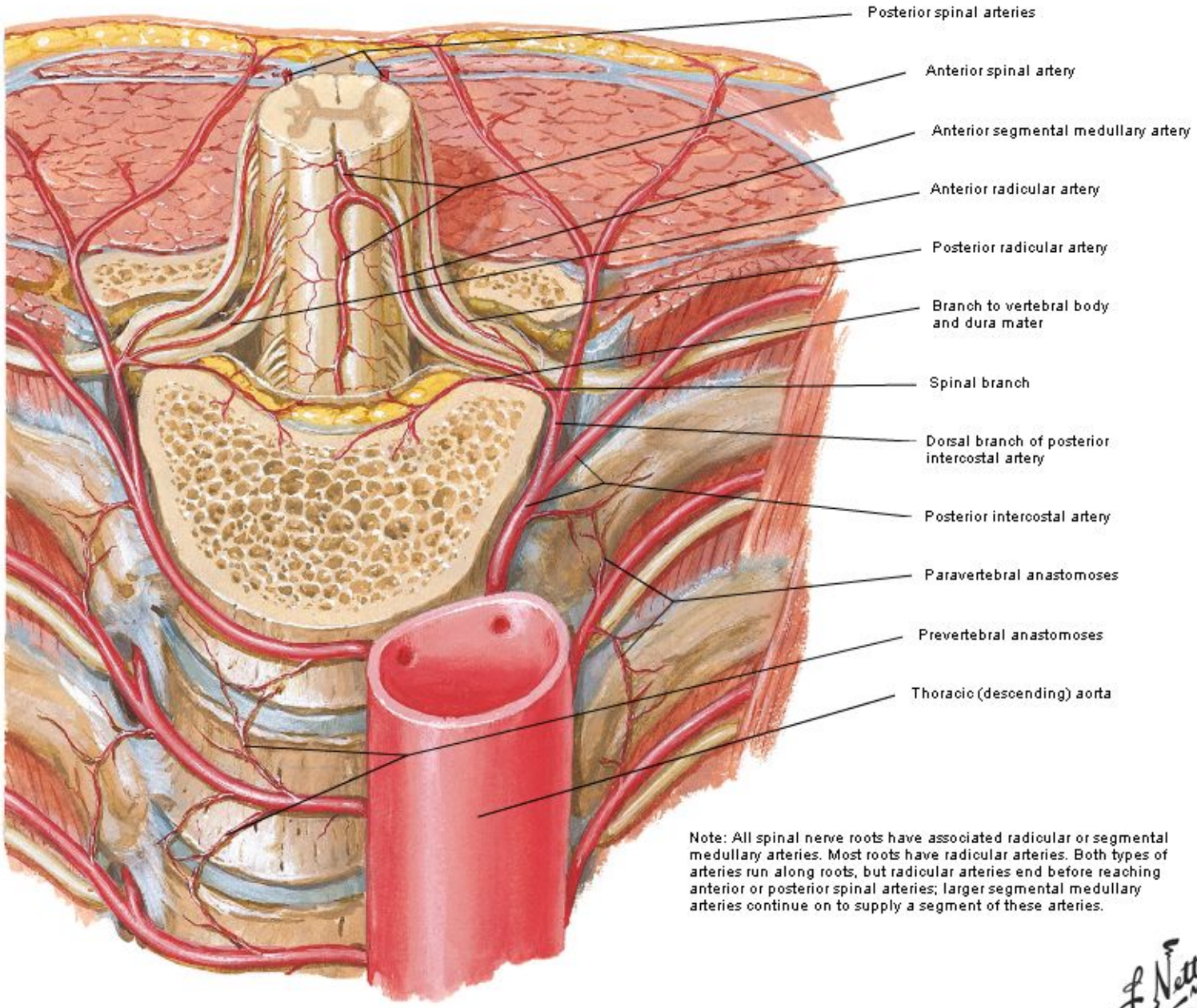

Note: All spinal nerve roots have associated radicular or segmental medullary arteries. Most roots have radicular arteries. Both types of arteries run along roots, but radicular arteries end before reaching anterior or posterior spinal arteries; larger segmental medullary arteries continue on to supply a segment of these arteries.

Pial venous plexus
Anterior segmental medullomedicular vein
Internal
Posterior segmental medullomedicular
Posterior internal vertebral (epidural) venous

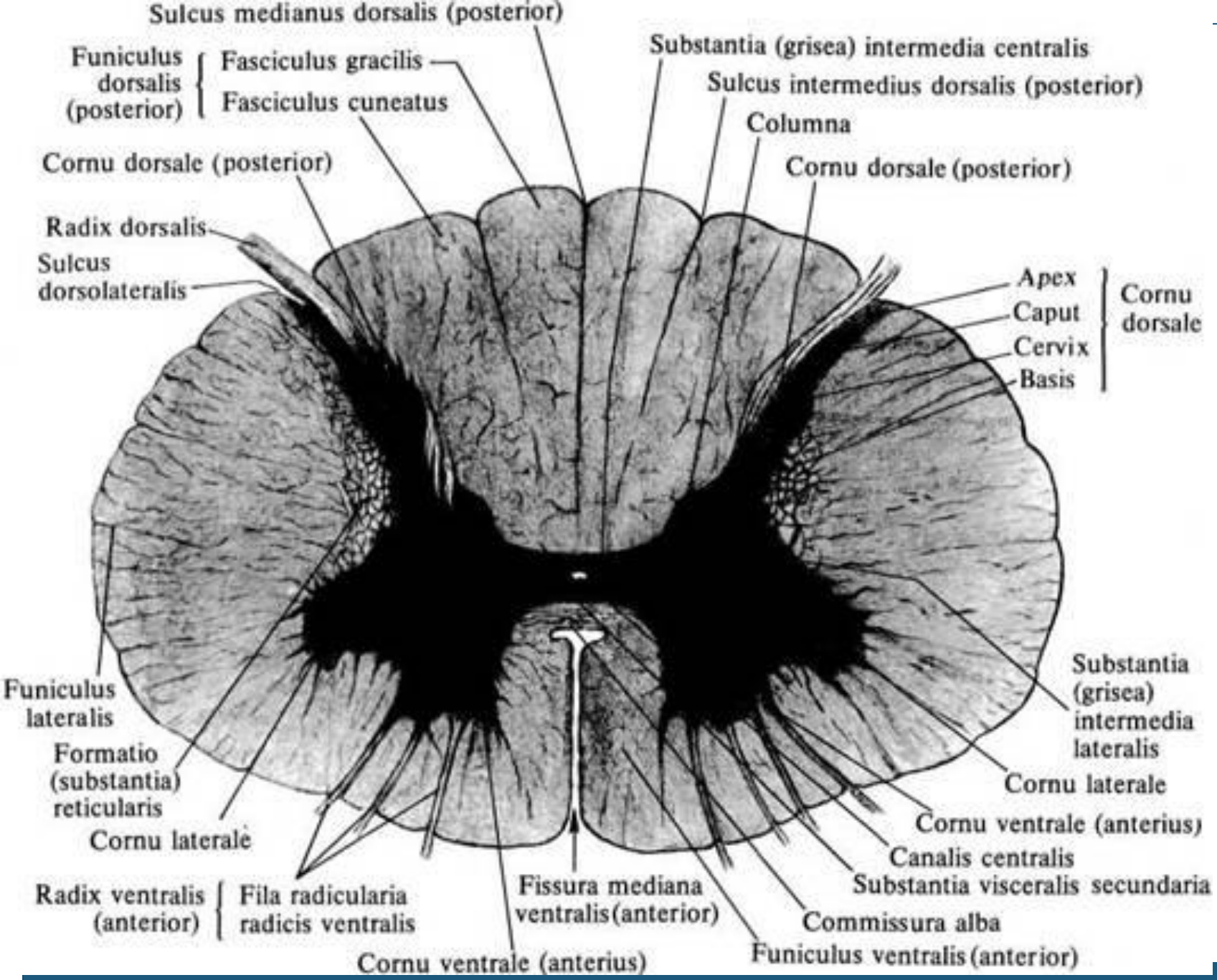
Sulcus medianus dorsalis (posterior)
Funiculus dorsalis (posterior)
Fasciculus gracilis
Fasciculus cuneatus
Substantia (grisea) intermedia centralis
Sulcus intermedius dorsalis (posterior)
Columna
Cornu dorsale (posterior)
Cornu dorsale (posterior)
Radix dorsalis
Sulcus dorsolateralis
Apex
Caput
Cervix
Basis
Cornu dorsale
Funiculus lateralis
Formatio (substantia) reticularis
Cornu laterale
Substantia (grisea) intermedia lateralis
Cornu laterale
Cornu ventrale (anterius)
Canalis centralis
Substantia visceralis secundaria
Radix ventralis (anterior)
Fila radicularia radicis ventralis
Fissura mediana ventralis (anterior)
Commissura alba
Funiculus ventralis (anterior)
Cornu ventrale (anterius)

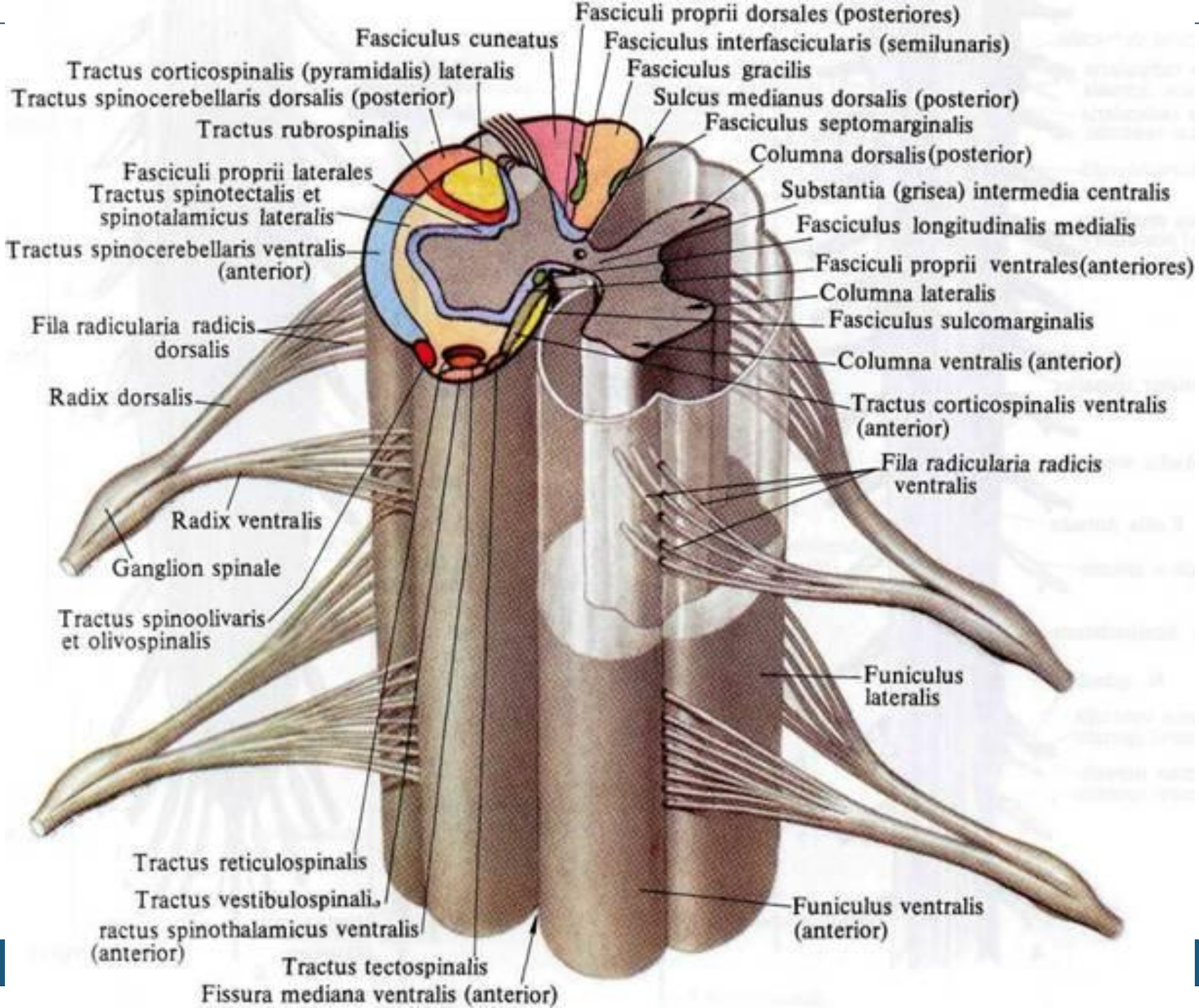
Fasciculi proprii dorsales (posteriores)
Fasciculus cuneatus
Fasciculus interfascicularis (semilunaris)
Tractus corticospinalis (pyramidalis) lateralis
Fasciculus gracilis
Tractus spinocerebellaris dorsalis (posterior)
Sulcus medianus dorsalis (posterior)
Tractus rubrospinalis
Fasciculus septomarginalis
Columna dorsalis (posterior)
Fasciculi proprii laterales
Tractus spinotectalis et spinotalamicus lateralis
Substantia (grisea) intermedia centralis
Fasciculus longitudinalis medialis
Tractus spinocerebellaris ventralis (anterior)
Fasciculi proprii ventrales (anteriores)
Columna lateralis
Fasciculus sulcomarginalis
Fila radicularia radicis dorsalis
Columna ventralis (anterior)
Radix dorsalis
Tractus corticospinalis ventralis (anterior)
Fila radicularia radicis ventralis
Radix ventralis
Ganglion spinale
Tractus spinoolivaris et olivospinalis
Funiculus lateralis
Tractus reticulospinalis
Tractus vestibulospinali
ractus spinothalamicus ventralis (anterior)
Funiculus ventralis (anterior)
Tractus tectospinalis
Fissura mediana ventralis (anterior)

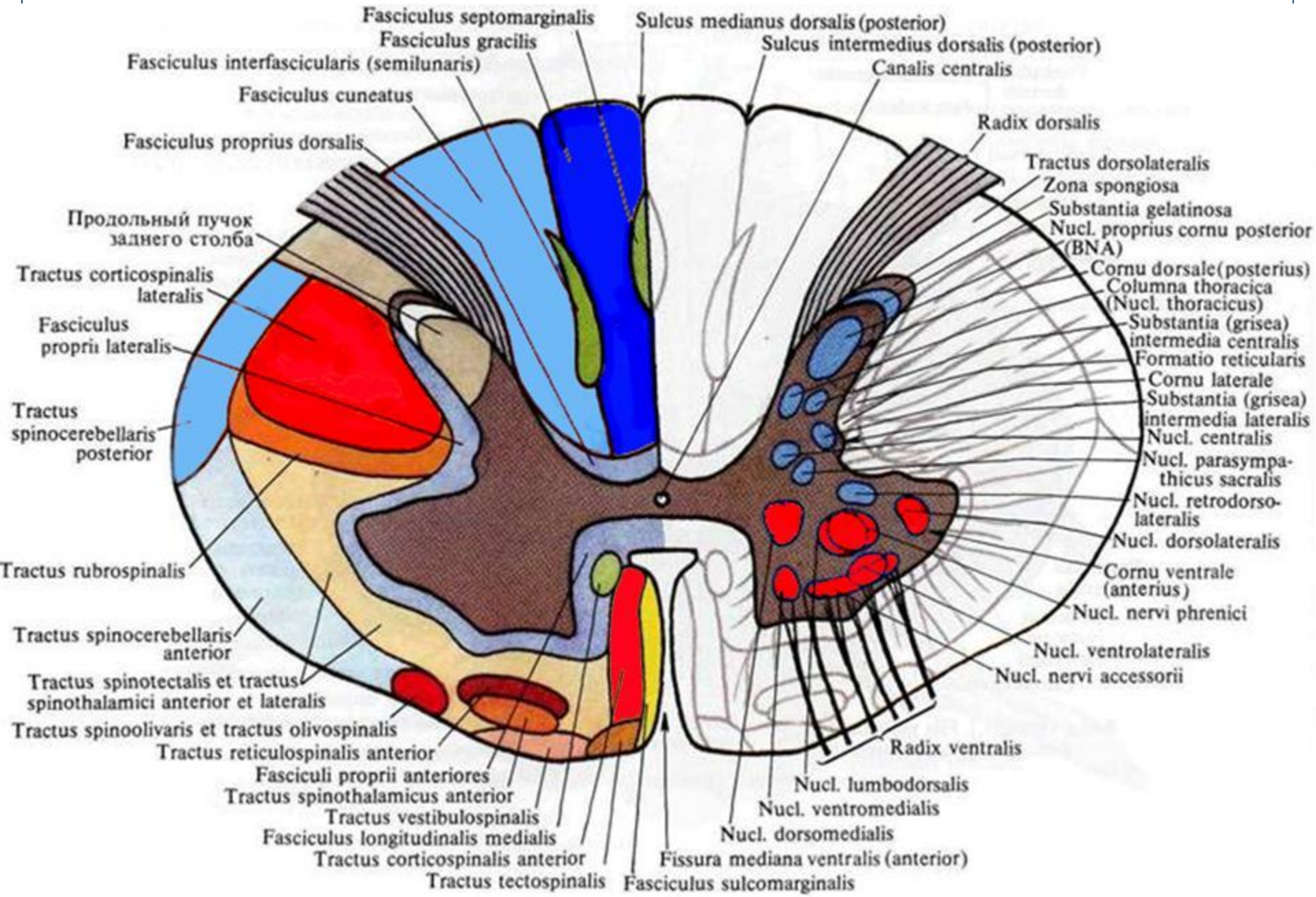
Fasciculus septomarginalis
Fasciculus gracilis
Sulcus medianus dorsalis (posterior)
Sulcus intermedius dorsalis (posterior)
Fasciculus interfascicularis (semilunaris)
Canalis centralis
Fasciculus cuneatus
Radix dorsalis
Fasciculus proprius dorsalis
Tractus dorsolateralis
Zona spongiosa
Substantia gelatinosa
Nucl. proprius cornu posterior (BNA)
Продольный пучок заднего столба
Cornu dorsale (posterius)
Columna thoracica (Nucl. thoracicus)
Tractus corticospinalis lateralis
Substantia (grisea) intermedia centralis
Fasciculus proprii lateralis
Formatio reticularis
Cornu laterale
Substantia (grisea) intermedia lateralis
Tractus spinocerebellaris posterior
Nucl. centralis
Nucl. parasympathicus sacralis
Nucl. retrodorsolateralis
Nucl. dorsolateralis
Tractus rubrospinalis
Cornu ventrale (anterius)
Nucl. nervi phrenici
Tractus spinocerebellaris anterior
Nucl. ventrolateralis
Nucl. nervi accessorii
Tractus spinotectalis et tractus spinothalamici anterior et lateralis
Tractus spinoolivaris et tractus olivospinalis
Radix ventralis
Tractus reticulospinalis anterior
Fasciculi proprii anteriores
Nucl. lumbodorsalis
Tractus spinothalamicus anterior
Nucl. ventromedialis
Tractus vestibulospinalis
Nucl. dorsomedialis
Fasciculus longitudinalis medialis
Fissura mediana ventralis (anterior)
Tractus corticospinalis anterior
Tractus tectospinalis
Fasciculus sulcomarginalis

ПРОСТАЯ ДВУХНЕЙРОННАЯ ПРОПРИОЦЕПТИВНО - МЫШЕЧНАЯ РЕФЛЕКТОРНАЯ ДУГА

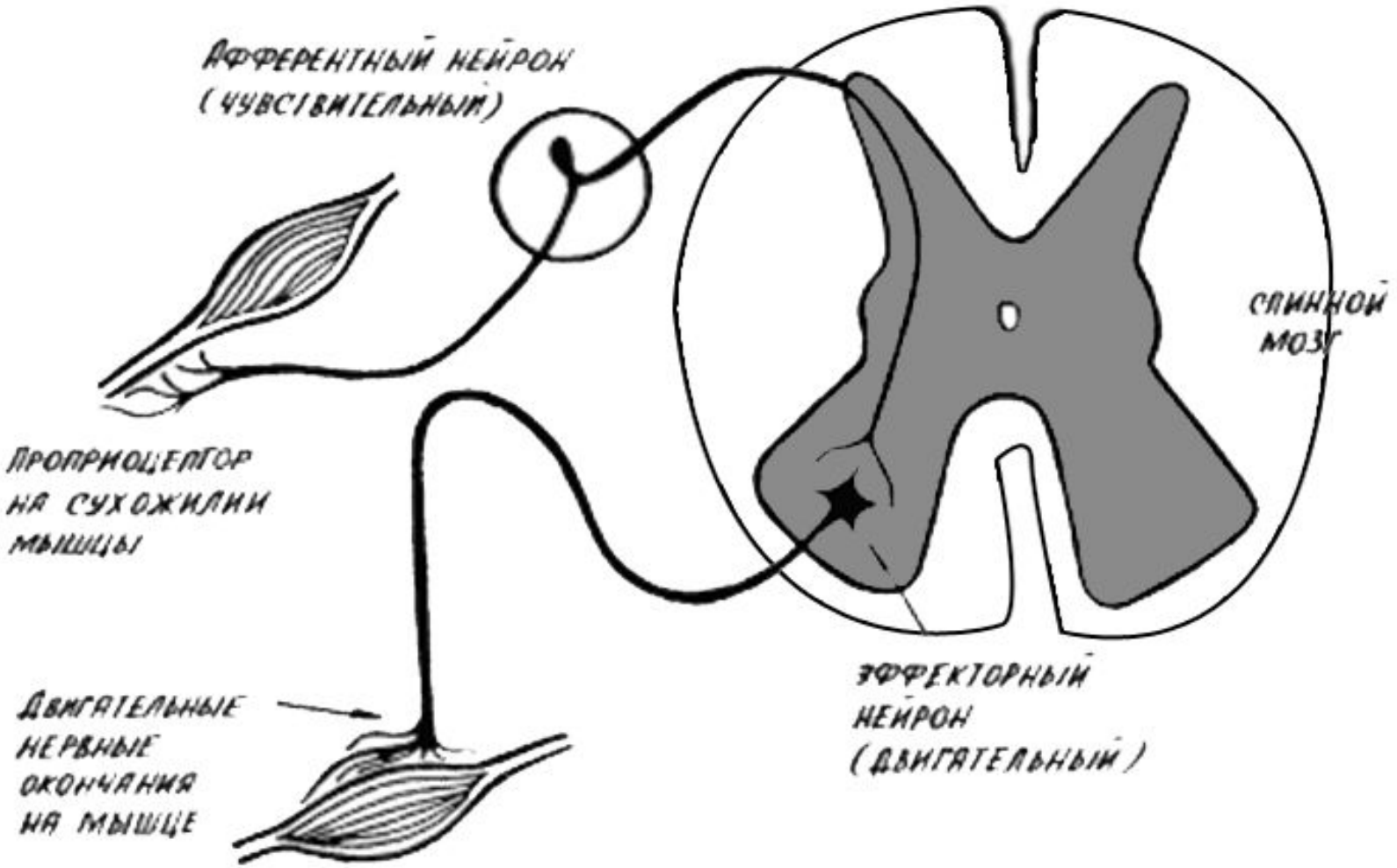

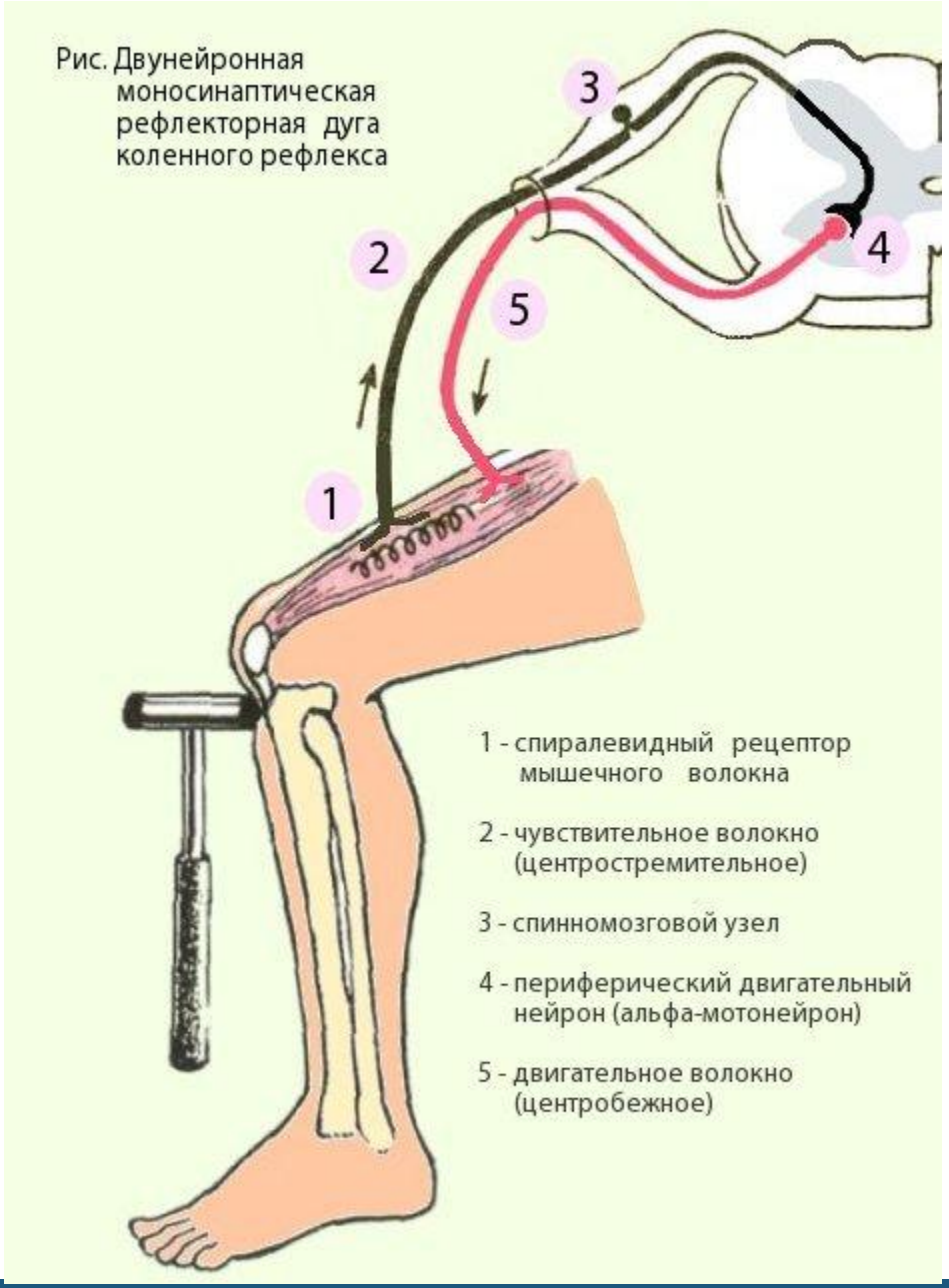
Рис. Двунейронная моносинаптическая рефлекторная дуга коленного рефлекса
1
2
3
4
5
1 - спиралевидный рецептор мышечного волокна
2 - чувствительное волокно (центростремительное)
3 - спинномозговой узел
4 - периферический двигательный нейрон (альфа-мотонейрон)
5 - двигательное волокно (центробежное)

Схема простой рефлекторной дуги соматического рефлекса:

1 — рецептор; *2* — рецепторный (чувствительный) нейрон; *3* — спинномозговой нерв; *4* — спинномозговой ганглий; *5* — дорзальный корешок; *6* — дорзальный рог; *7* — вентральный рог; *8* — вставочный нейрон; *9* — двигательный нейрон; *10* — вентральный корешок; *11* — мышца

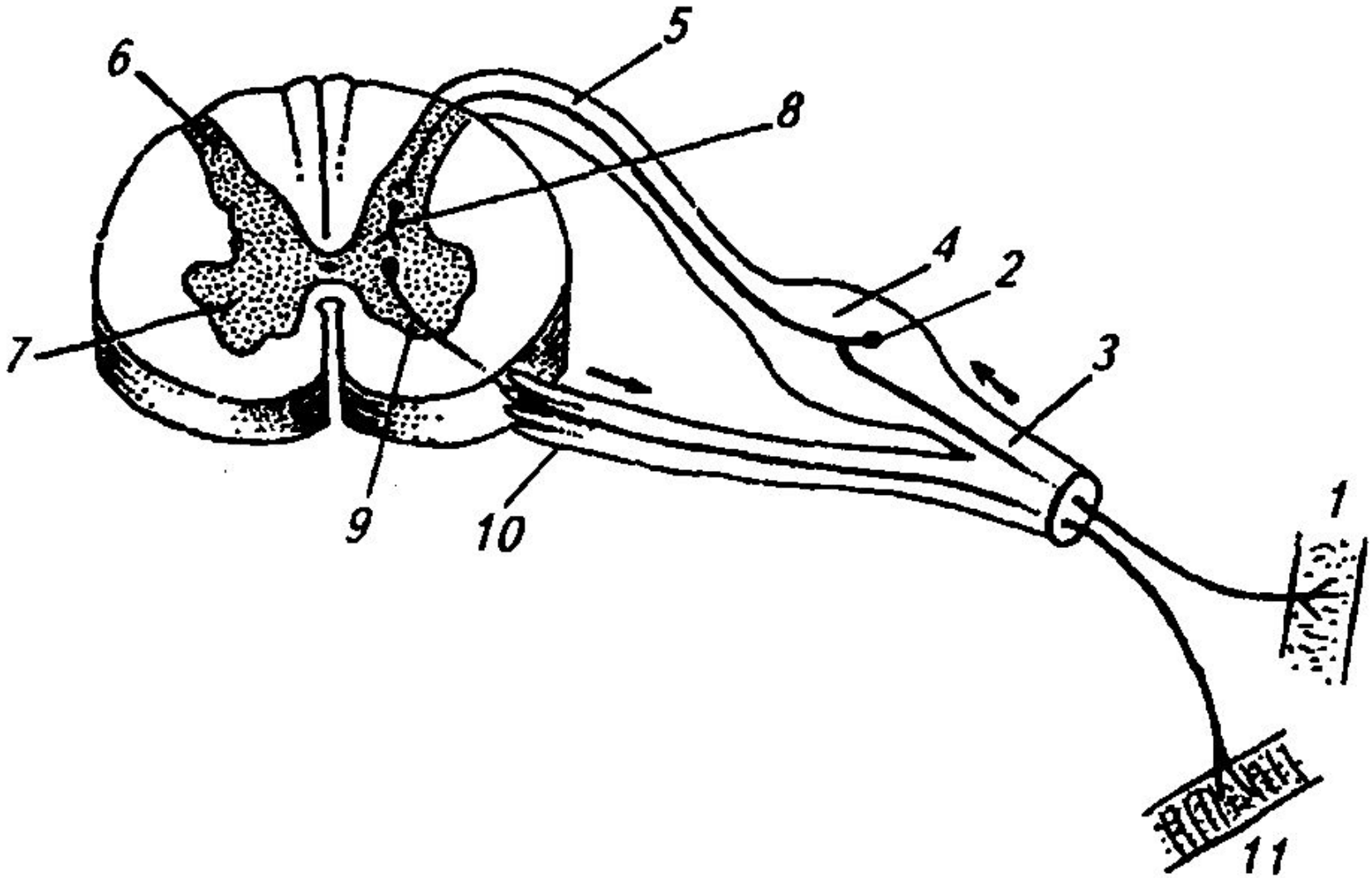

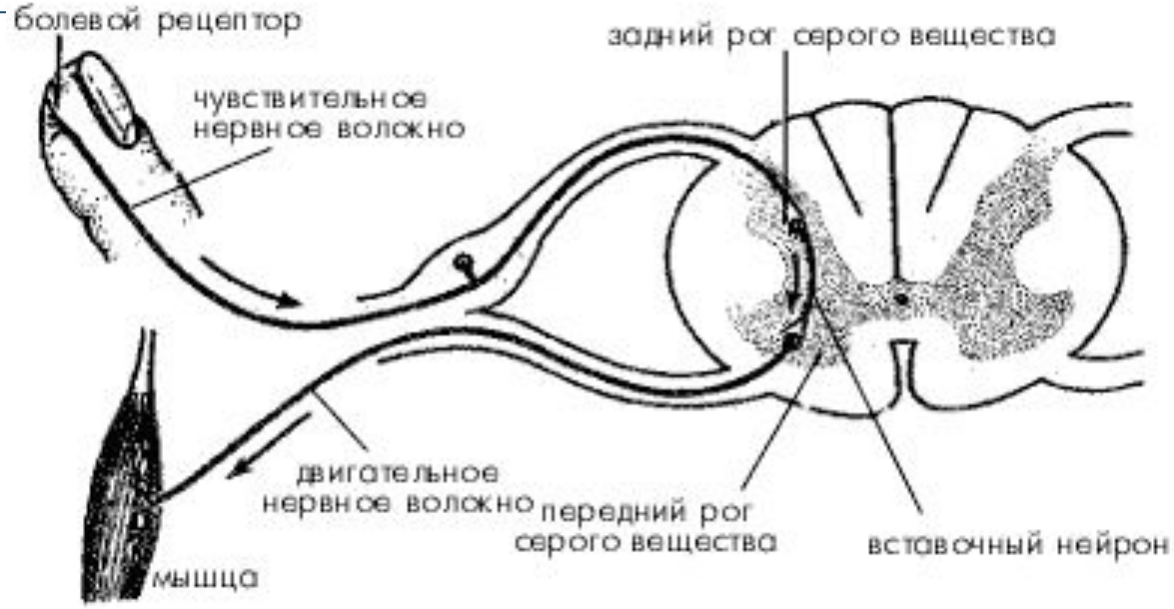

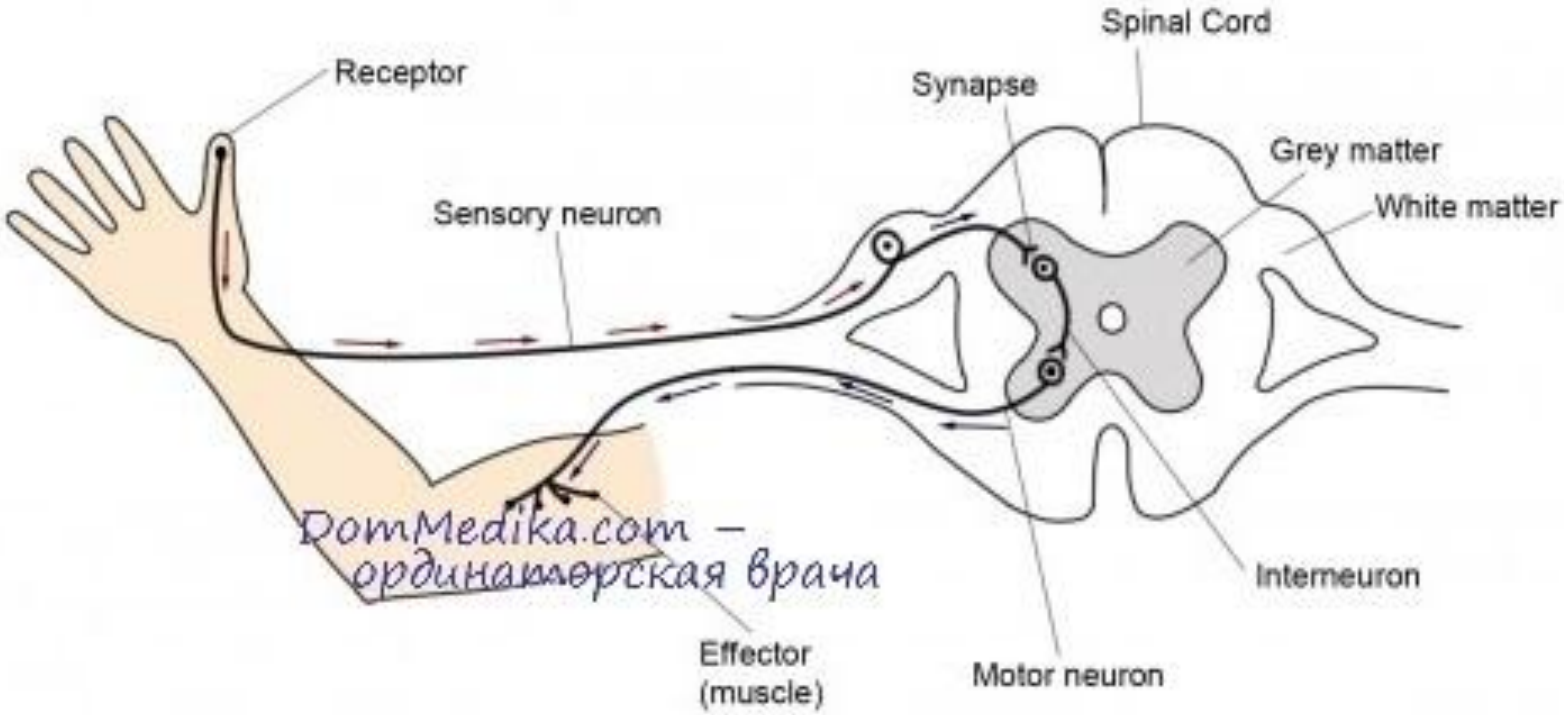

DomMedika.com – ординаторская врача

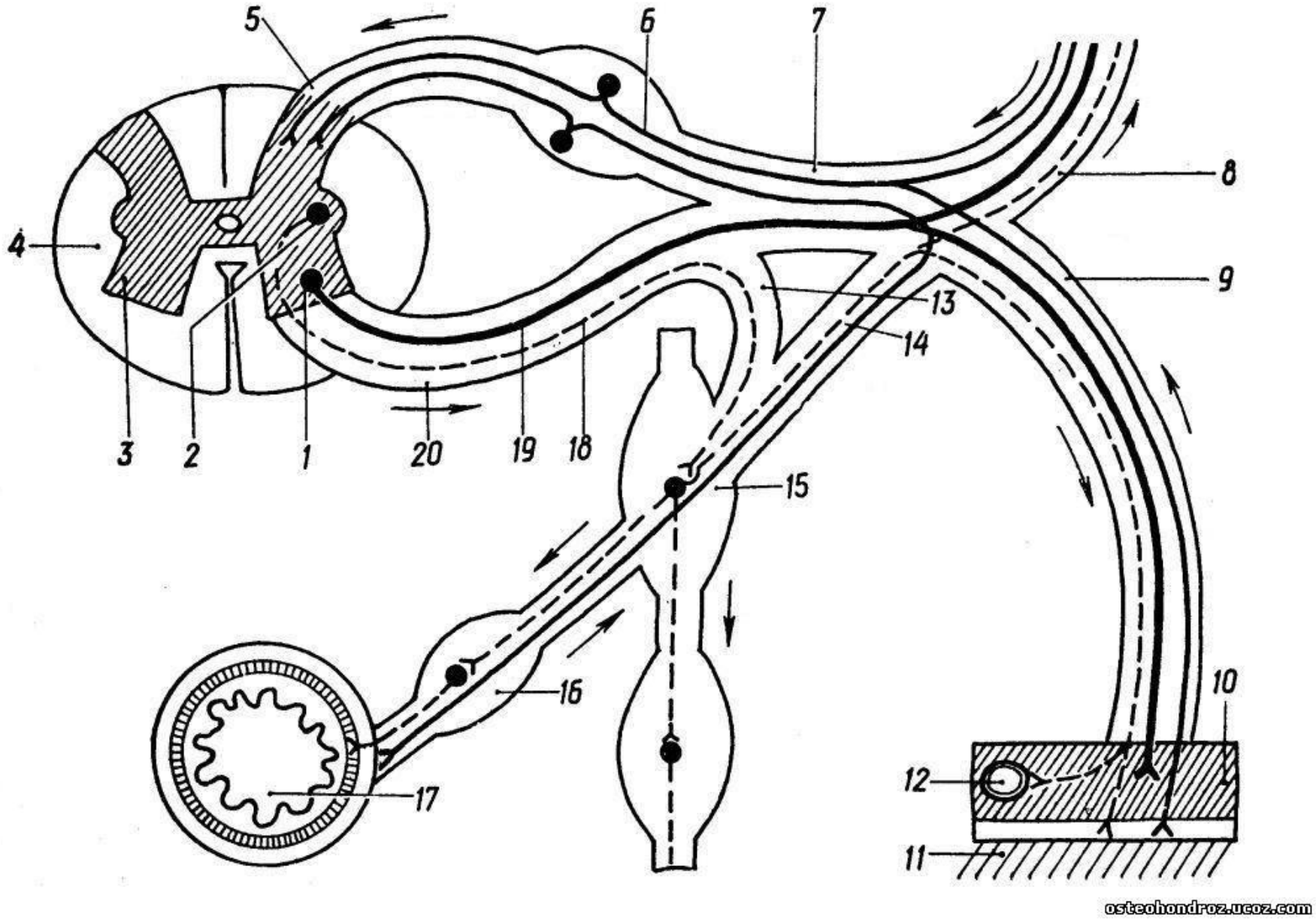
5
6
7
8
4
9
13
14
3
2
1
20
19
18
15
16
10
12
17
11
osteohondroz.ucoz.com

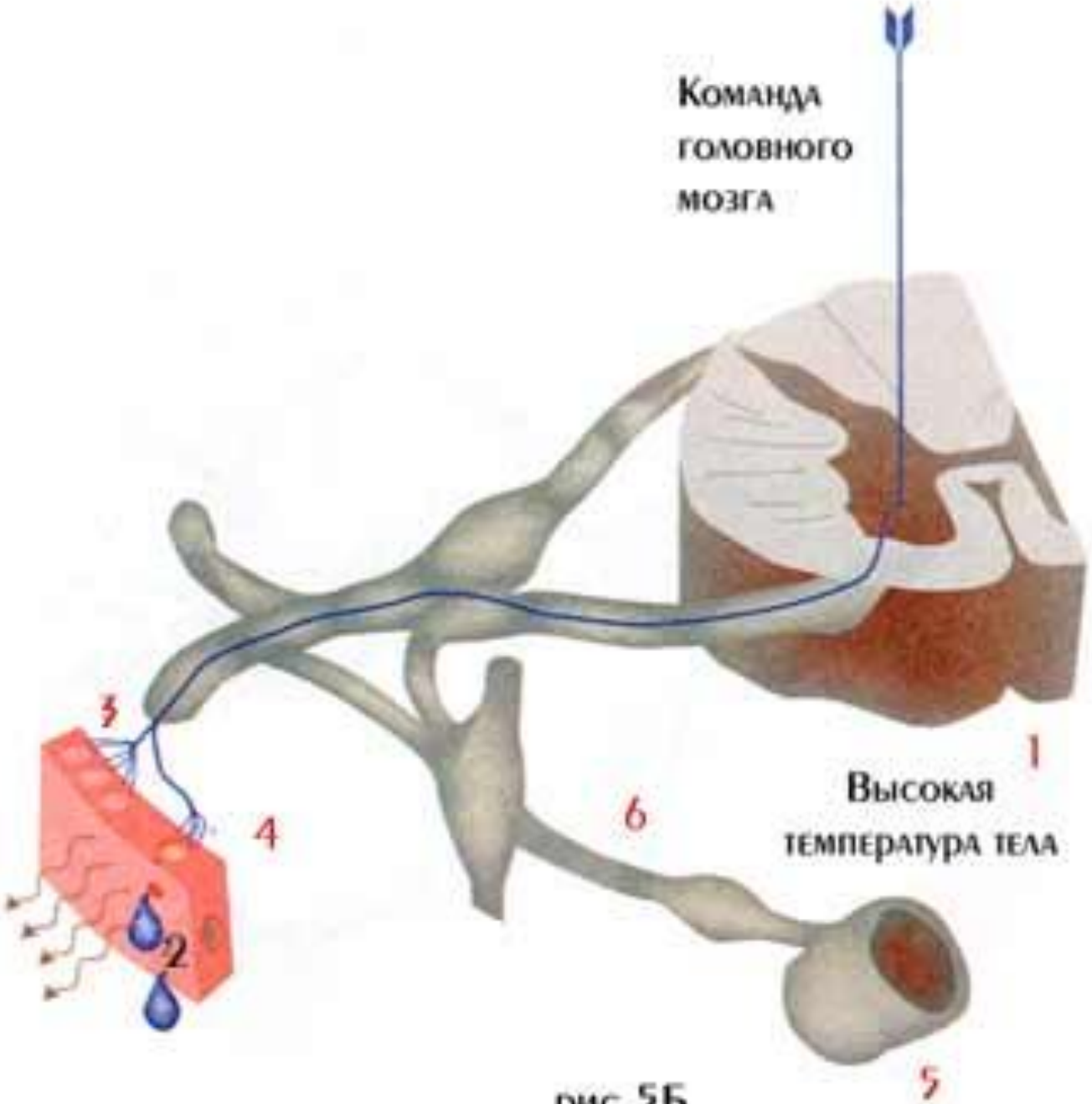

рис. 5Б

The Spinal Cord

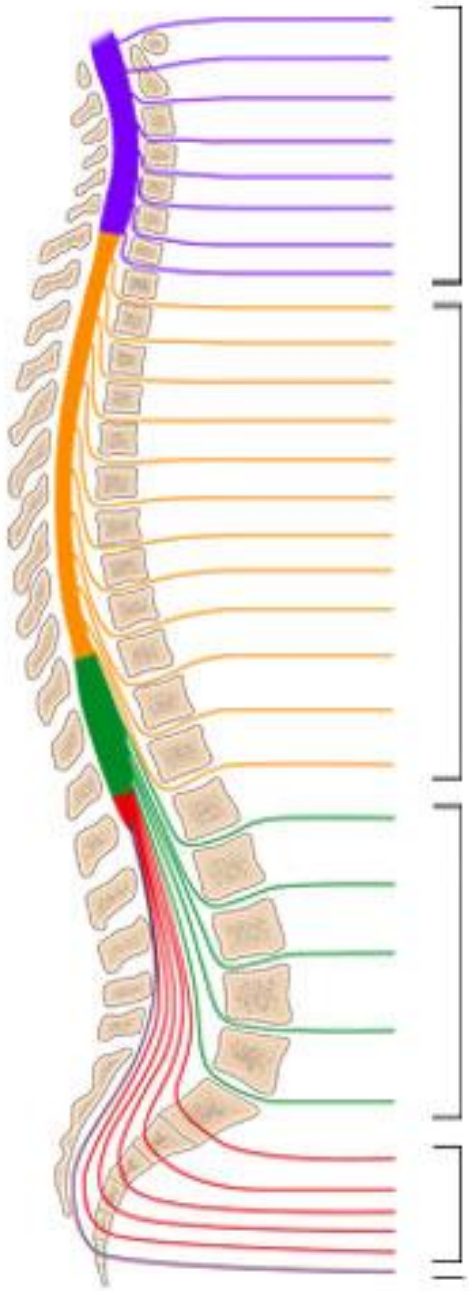

Cervical
(8 Cervical Nerve Pairs)

Thoracic
(12 Thoracic Nerve Pairs)

Lumbar
(5 Lumbar Nerve Pairs)

Sacrum (5 Sacral Nerve Pairs)

1 Coccygeal Nerve

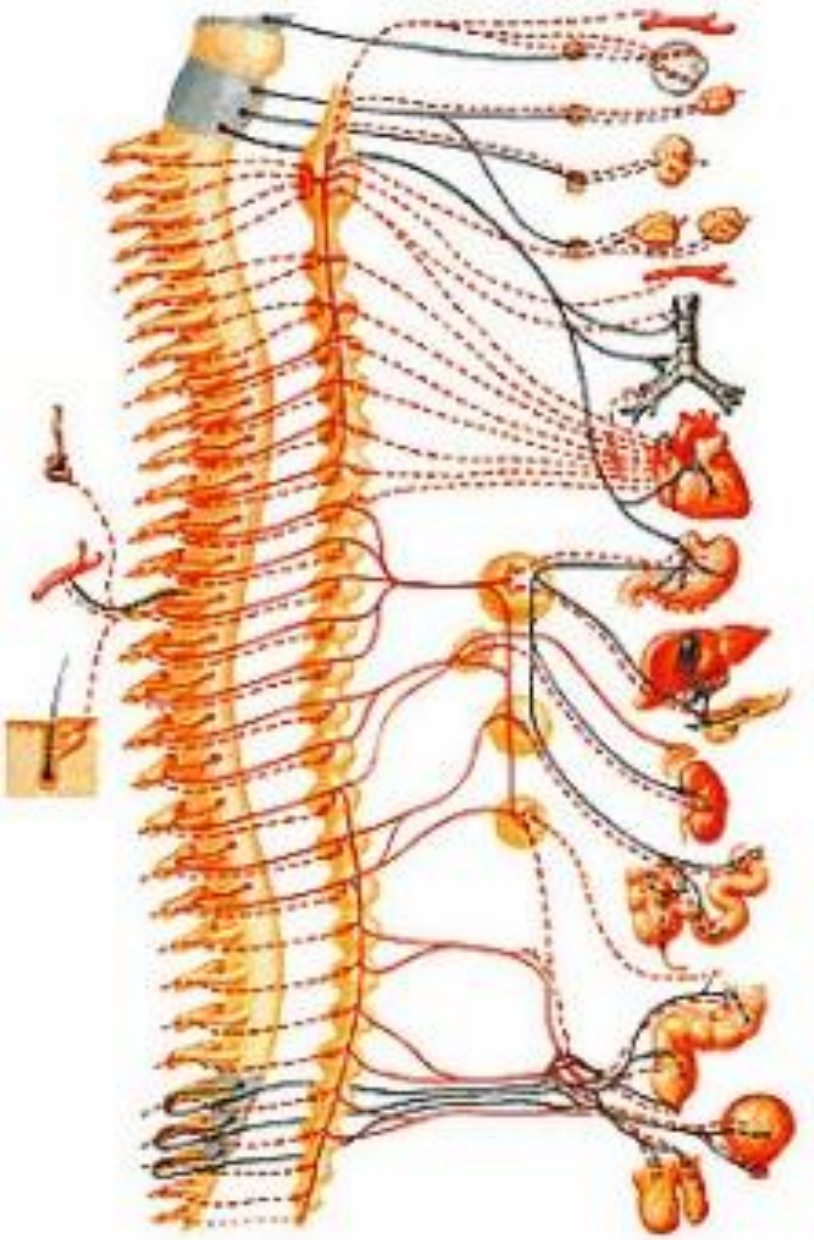

ЕДИНАЯ НЕРВНАЯ СИСТЕМА

СОМАТИЧЕСКАЯ НЕРВНАЯ СИСТЕМА

АВТОНОМНАЯ (ВЕГЕТАТИВНАЯ) НЕРВНАЯ СИСТЕМА

ЦНС: центральная нервная система (спинной и головной мозг)

СКОПЛЕНИЕ ТЕЛ НЕЙРОНОВ (СЕРОЕ ВЕЩЕСТВО)	СОВОКУПНОСТЬ ОТРОСТКОВ НЕЙРОНОВ (БЕЛОЕ ВЕЩЕСТВО)
ЯДРА, ПОДКОРКОВЫЕ ЦЕНТРЫ, КОРКОВЫЕ КОНЦЫ АНАЛИЗАТОРОВ – участок ЦНС, обеспечивающий выполнение определённых функций	***ПРОВОДЯЩИЕ ПУТИ – участок ЦНС, обеспечивающий проведение определённых импульсов***

ПНС: периферическая нервная система

СКОПЛЕНИЕ ТЕЛ НЕЙРОНОВ	СОВОКУПНОСТЬ ОТРОСТКОВ НЕЙРОНОВ
УЗЛЫ (ГАНГЛИИ) – участки вне ЦНС обеспечивающие выполнение определённых функций.	***КОРЕШКИ, НЕРВЫ, НЕРВНЫЕ ОКОНЧАНИЯ – участки вне ЦНС обеспечивающие проведение определённых импульсов***

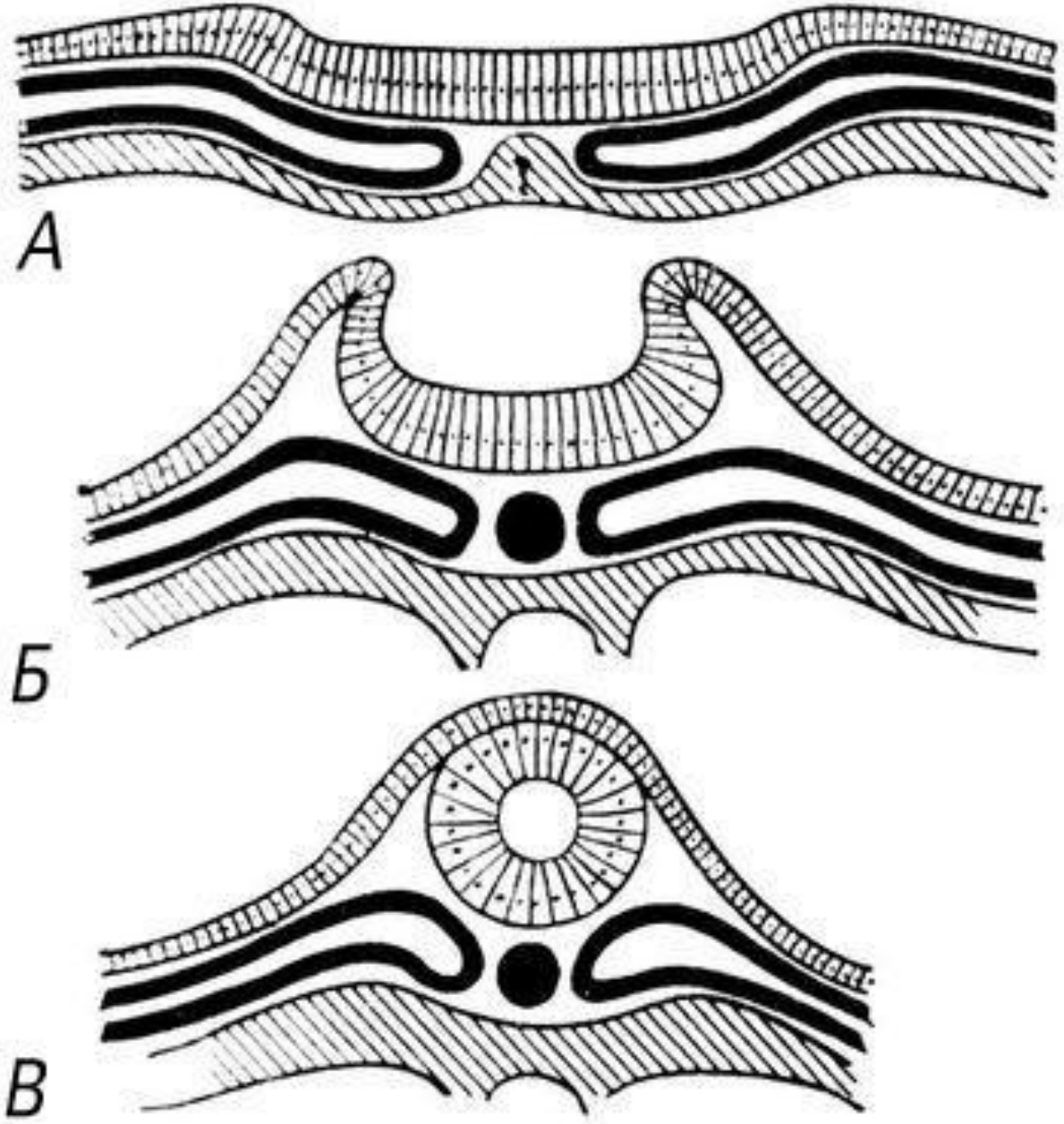
А
Б
В

АНОМАЛИИ РАЗВИТИЯ СПИННОГО МОЗГА

1. **Амиелия** - полное отсутствие спинного мозга с сохранением твердой мозговой оболочки и спинальных ганглиев. На месте спинного мозга иногда располагается тонкий фиброзный тяж. Обычно сочетается с акранией, анэнцефалией, расщеплением позвоночного канала.

2. **Арафия** - врожденное незамыкание эмбриональной нервной трубки, в результате чего спинной мозг развивается в виде пластинки.

3. **Ателомиелия** - недоразвитие всего спинного мозга или какого-либо его участка.

4. **Гидромиелия** - водянка спинного мозга, чаще возникает в шейном отделе спинного мозга.

5. **Грыжа спинномозговая** - сочетанный порок развития вследствие дефекта закрытия нервной трубки. Порок проявляется выпячиванием мозговых оболочек, корешков спинномозговых нервов и вещества спинного мозга через отверстие, образованное в результате врожденного незаращения позвоночного столба. Наиболее частая локализация грыжи в пояснично-крестцовом отделе.

6. **Дипломиелия** *(син.: удвоение спинного мозга)* - удвоение спинного мозга в области шейного или поясничного утолщения. Реже удваивается весь спинной мозг.

7. Киста пилонидальная *(син.: ход копчиковый эпителиальный, синус пилонидальный, синус эктодермальный крестцово-копчиковый, «пупок задний»)* - канал, выстланный многослойным плоским эпителием, заполнен сальным секретом и представлен на поверхности тела очень маленьким отверстием.

8. Микромиелия - малые размеры спинного мозга.

9. Расщелина позвоночного столба *(spina bifida)* - в области расщелины имеется менингоцеле - грыжевой мешок различных размеров, стенка которого представлена кожей и мягкой мозговой оболочкой

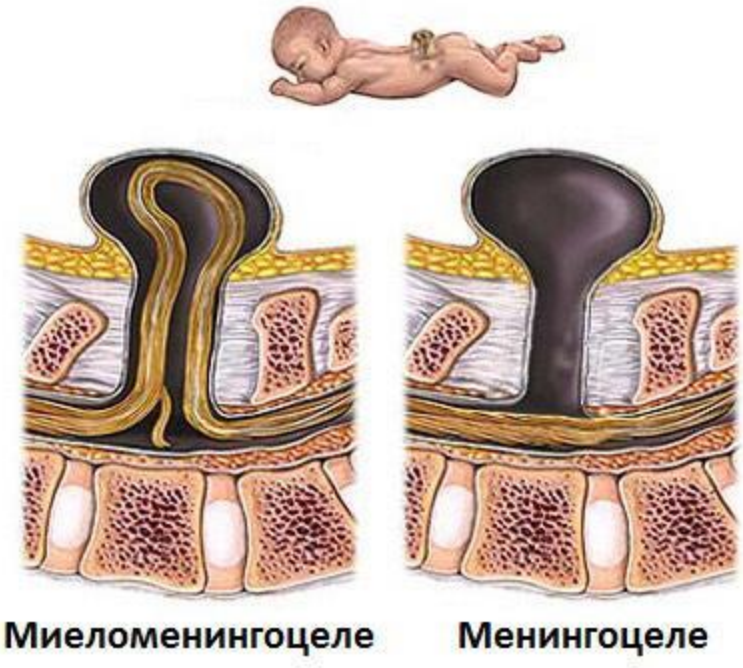

Задание на сентябрь

1**. Схема поперечного разреза спинного мозга с обозначениями, обозначить:**

Чувствительный узел спинномозгового нерва

Задние корешки

Передние корешки

Спинномозговой нерв (образован периферическими отростки нейронов ЧУСН и передними корешками)

Белое вещество - канатики

Серое вещество - рога

2. Поперечный разрез спинного мозга: обозначить все ядра серого вещества - слева в виде округлых ядер и справа в виде пластинок

3. Поперечный разрез спинного мозга. Обозначить все проводящие пути:

Задние канатики (восходящие пути): медиально-тонкий пучок, латерально-клиновидный пучок

Боковые канатики. ***Восходящие пути:*** задний спинномозжечковый Флексига, передний спинномозжечковый Говерса, латеральный спиноталамический путь.

Нисходящие пути – латеральный кортикоспинномозговой (пирамидный), красноядерно-спинномозговой путь

Передние канатики: ***нисходящие пути*** – передний кортикоспинномозговой (пирамидный), покрышечно-спинномозговой, преддверно-спинномзговой, ретикулярно-спинномозговой, собственные пучки, оливо-спинномозговой путь

Собственные пучки спинного мозга, ***восходящий путь*** – передний спиноталамический путь.

Все восходящие пути обозначить синим, голубым или фиолетовым. Все нисходящие пути красным или оранжевым.

4. Обозначить все названия по латыни, где есть – названия по авторам. Выучить функциональное назначение всех путей.

5. Записать в тетрадь и выучить дифференцировку мозговых пузырей

1)стадия 3-х мозговых пузырей:

передний Prosencephalon,

средний Mesenencephalon

задний Rhombencephalon;

2)стадии 5-ти мозговых

передний Prosencephalon = конечный мозг Telencephalon + промежуточный мозг Diencephalon,

средний мозговой пузырь (не делится)

ромбовидный мозг Rhombencephalon = задний мозг Myelencephalon + собственно задний мозг Metenencephalon

6.Обозначить путем простого перечисления все структуры, формирующиеся из каждого мозгового пузыря.

Спасибо за внимание!