

# История болезни

Выполнил: студент 421 группы Кожанова К.А.

Преподаватель: Борозда И.В.

Клинический диагноз: закрытый медиальный перелом хирургической шейки левой плечевой кости.

# Паспортная часть

ФИО: Иванова Людмила Владиславовна

Дата рождения: 20.01.1944 г. (76 л)

Национальность: русская

Место работы: пенсионер

Место проживания: Амурская область, пгт Буряя

Дата поступления: 15.05.2020 г.

## Жалобы на момент поступления:

На умеренную боль в левом плече, усиливающуюся при движениях, активные движения ограничены из-за боли.

Жалобы на момент курации: на боль в левом плече, резко усиливающуюся при попытке двигать рукой.

# Anamnesis morbi

Считает себя больной с 15.05.2020 г., когда утром во время работы в огороде, споткнулась об ведро и упала на землю, ударилась отведенной левой рукой. После этого почувствовала резкую боль в левом плече, не могла двигать рукой как раньше. Позвонила в скорую медицинскую помощь и была доставлена в хирургическое отделение.

# Anamnesis vitae

Родилась 20.01.1944 года в Амурской области, пгт Буряя. Перенесенные заболевания в детском возрасте: ветряная оспа.

Оперативные вмешательства не выполнялись.

Привычные интоксикации: отрицает.

Семейная жизнь: замужем, 2 ребенка.

Аллергологический анамнез: аллергические реакции на лекарственные препараты, продукты питания, запахи - отрицает.

Эпидемиологический анамнез: наличие гепатита "С"; туберкулез, СПИД, сифилис, венерические заболевания отрицает; от гриппа привита; за границу не выезжала.

Гемотрансфузии до поступления в клинику не проводились, внутривенных и внутримышечных инъекций не было.

# Status presents

При осмотре состояние удовлетворительное, сознание ясное, поведение адекватное. Температура тела 36.7 градусов. Кожный покров и видимые слизистые физиологической окраски, чистые. Дыхательная система - дыхание везикулярное, хрипов нет. ЧДД 21 в минуту. Сердечно-сосудистая система - тоны сердца приглушены, ритм правильный. АД 160 и 100 мм.рт.ст. Со стороны пищеварительной, нервной, эндокринной, выделительной, мышечной систем патологий не выявлено.

Сопутствующие заболевания: гипертоническая болезнь II, атеросклероз.

# Status localis

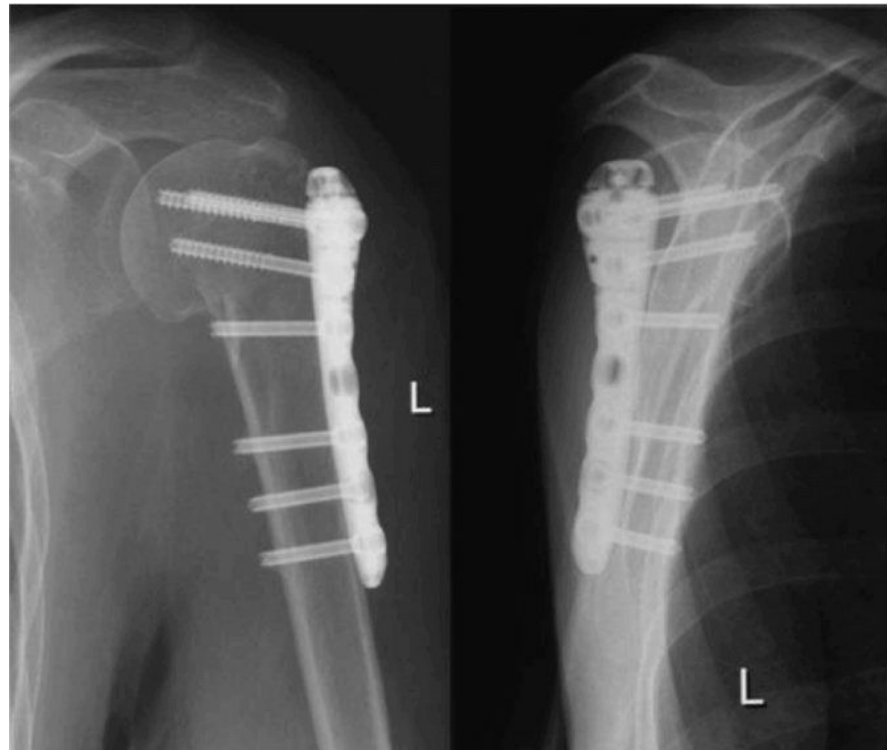
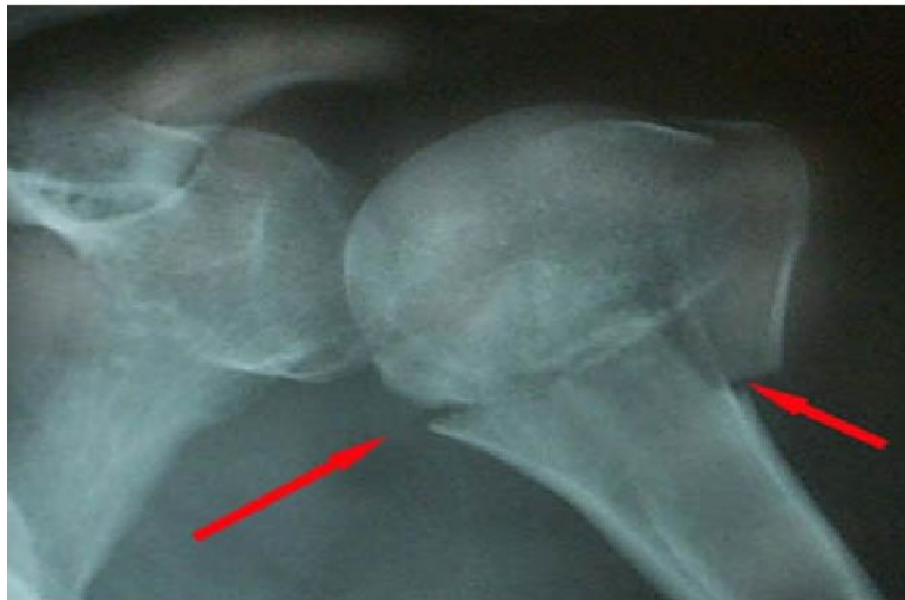Пальпаторно определяется локальная болезненность плечевой кости на уровне хирургической шейки, нагрузка по оси плеча вызывает боль на том же уровне. Отечность, активные движения невозможны, пассивные болезненны. Нарушений чувствительности нет, кисть тёплая, активные движения кисти сохранены, пульсация на лучевой артерии определяется чётко.

# Результаты дополнительного исследования:

Показатели:	Норма:
Общий белок- 90 г/л	60-85
Общий холестерин- 6.8 ммоль/л	3.5-5.5
ХС ЛПНП- 4.9 ммоль/л	0-3.9
ХС ЛПВП- 0.6 ммоль/л	0.7-2.0
Глюкоза- 4.6 ммоль/л	3.8-6.1
Билирубин общий- 17 мкмоль/л	8.5-20.5
АЛТ-30 ЕД/л	до 35
АСТ- 40 ЕД/л	до 31
Щелочная фосфатаза - 50 ед/л	30-110
Мочевина- 3 мкмоль/л	2.8-7.2
Креатинин - 60 мкмоль/л	55-95
СРБ-0.8 мг/л	до 0.5



# Рентгенография



# План лечения

1. Обезболивание и уменьшение напряжения мышц - в область перелома вводят 20 мл 1% раствора новокаина

2. Оперативное лечение - остеосинтез

3. Подвешивают руку на косынке-змейке, сделанной из марли с ватной прослойкой. Для отведения плеча (на  $15-35^\circ$ ) в подмышечную впадину кладут ватно-марлевый валик. В процессе лечения для уменьшения болей при движениях в плечевом суставе - пенталгин-Н по 1 таб. 3 р./день в течение 1 недели.

4. ЛФК и физиотерапевтические процедуры.

Видео-

<https://www.youtube.com/watch?v=F-JTQDfLFeM>

<https://www.youtube.com/watch?v=kCaJAzKUMKc>