СОПАҚША МИ ОРНАЛАСУЫ, КЫЗМЕТІ

ДАЙЫНДАҒАН: ТУКЕНОВА.П.А
ТЕКСЕРГЕН: А.ЖҰМАҒАЛЫҚЫЗЫ

Сопақша ми

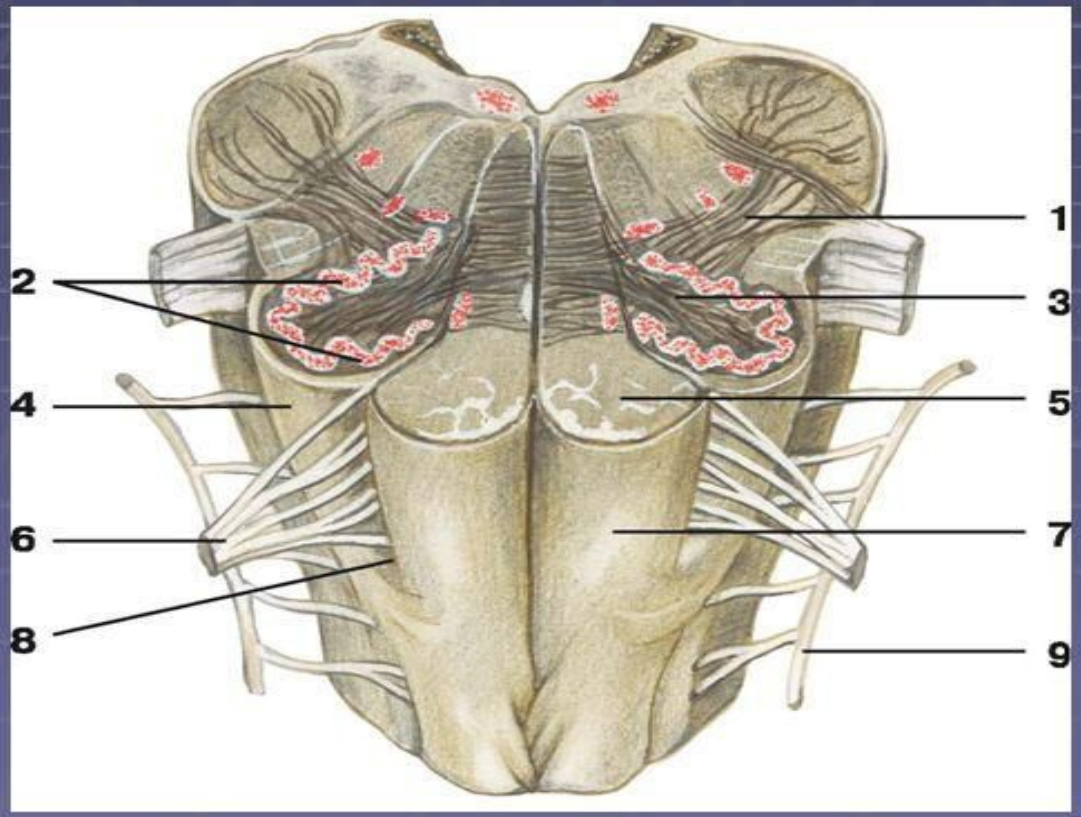

1 — мишық олива жүйесі;
2 — олива ядролары;
3 — олива ядроларының қақпасы
4 — олива;
5 — пирамида жолының айқасы;
6 — тіласты жүйкесі
7 — пирамида;
8 — алдыңғы бүйірдегі сай;
9 — қосымша жүйке

MyShared

Сопақша ми

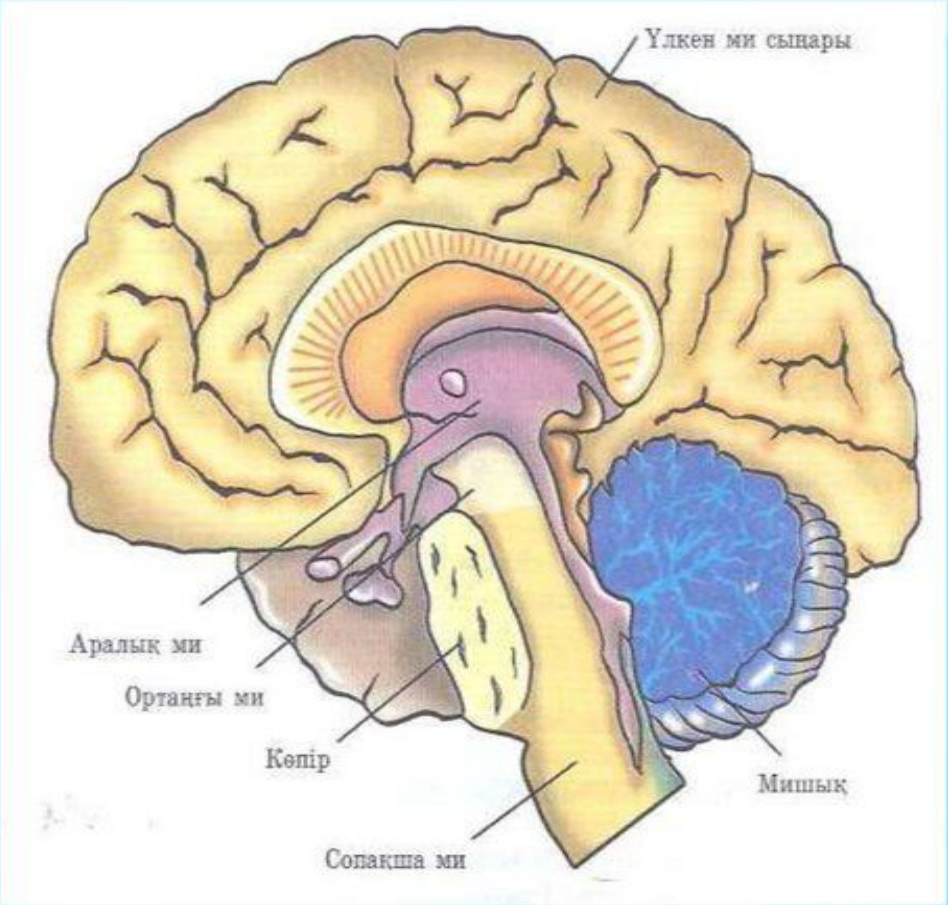

- Сопақша ми (продолговатый мозг); (лат. medulla oblongata; medulla — ми, oblongata — сопақша) — мидың жұлынмен шекарасыз жалғасатын, пішіні сопақша келген артқы бөлігі. Оның алдыңғы жағы ми көпірімен жалғасады. Сопақша мидың төменгі бетінде вентральды орталық саңылау (лат. fissura mediana ventralis) мен оның екі бүйіріндегі латеральды вентральды сайлар (лат. sulcus lateralis ventralis) арқылы бөлінген: оң және сол сопақша ми пирамидалары (лат. piramis medullae oblongatae) білеуленіп көрініп тұрады.

- Сопақша ми пирамидалары үлкен ми қыртысын жұлынның қозғалтқыш орталықтарымен байланыстыратын пирамидалы жүйке талшықтары аларынан (лат. fasciculus cerebro-spinalis) құралған. (Сопақша ми пирамидаларының пирамидалы жүйке тал тары будаларынан құралған өткізгіш жолдары - жұлынның бүйір арқаншаларына өтер алдында, оң ми пирамидасының жүйке талшықтары жұлынның сол жақтағы бүйір арқаншасына, ал сол ми пирамидасының жүйке талшықтары жұлынның оң жақтағы бүйір арқаншасына бағытталып, жүйке талшықтарымен алмасады да, пирамидалар айқасын (лат. decussacio pyramidum) жасайды.

СОПАҚША МИ

Сопақша ми жұлынмен тікелей байланысқан және екі түрлі қызмет өткізгіштік және рефлекторлық қызмет атқарады. Сопақша ми мидың сұр заты жұлындағыдай бір ғана жерге топтаспай, ақ зат аралықтарында жеке-жеке шоғырлар құрып, көптеген ядроларға, қызметі әр түрлі орталықтарға айналған. Ақ зат жүйке талшықтарынан тұрады. Бұл талшықтар қозуды жоғары және төмен қарай өткізетін жұлын жолдарының жалғасы және жұлынды мидың басқа бөлімдерімен, сопақша мимен байланыстырып тұрады. Сопақша ми арқылы өтетін кейбір жұлын жолдары осы мида бір-бірімен айқасып оң жақтан келген талшықтар сол жаққа, сол жақтан келген талшықтар оң жаққа шығады. Бас сүйектен шығатын 12 жұп ми нервтерінің. соңғы бесеуінің (VIII, IX, X, XI, XII) ядролары мен бірқатар аса маңызды рефлекстерді іске асыратын орталықтар және жұлын қызметін реттеуде маңызды торлы құрылымның бір бөлігі сопақша мида орналасқан. Сопақша мидың жүйке орталықтары адамның өмірін қамтамасыз етуде үлкен мән атқарады.

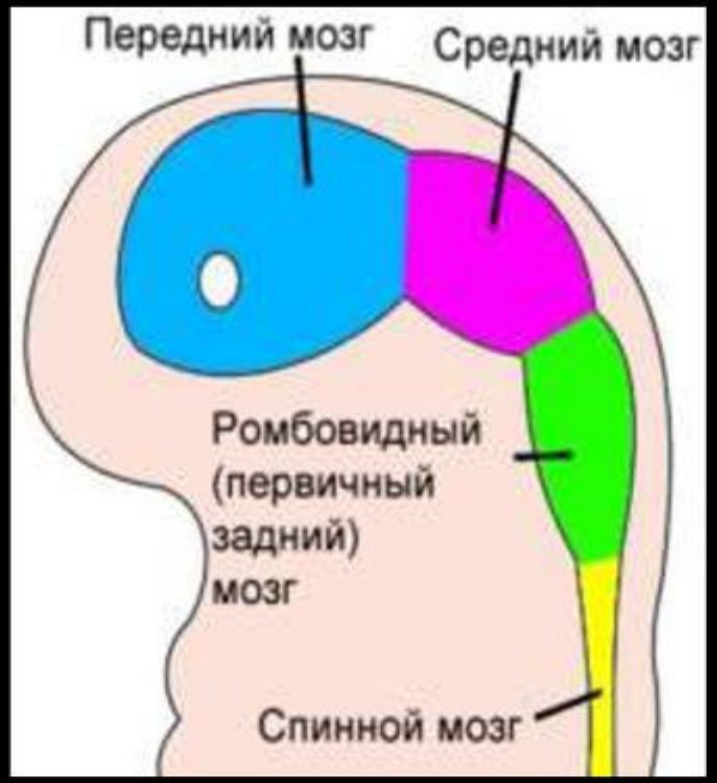

Сопақша ми

- **Реттейді:**
- Тыныс алуды
- Ас қорытуды
- Жүрек-қан тамырлары
- **қорғаныштық рефлекстері:**
- Түшкіру, жөтелу, құсу

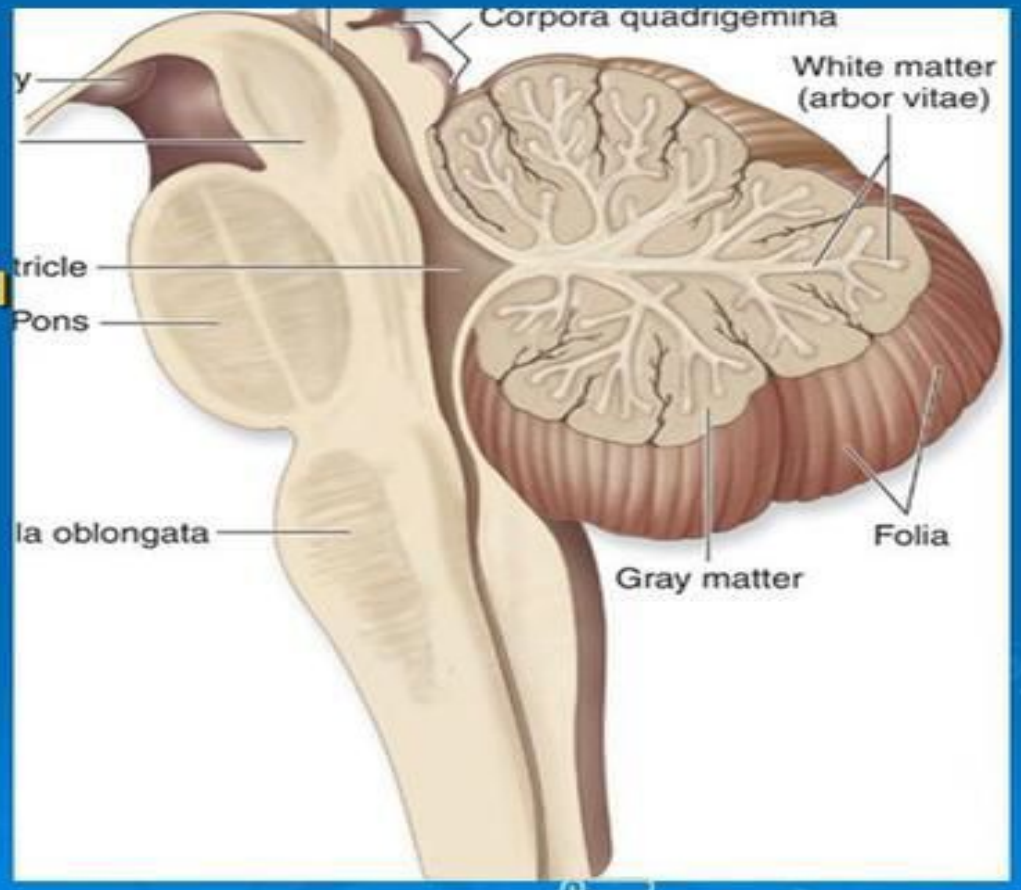

MyShared

Сопақша ми-продолговатый мозг-myelencephalon,

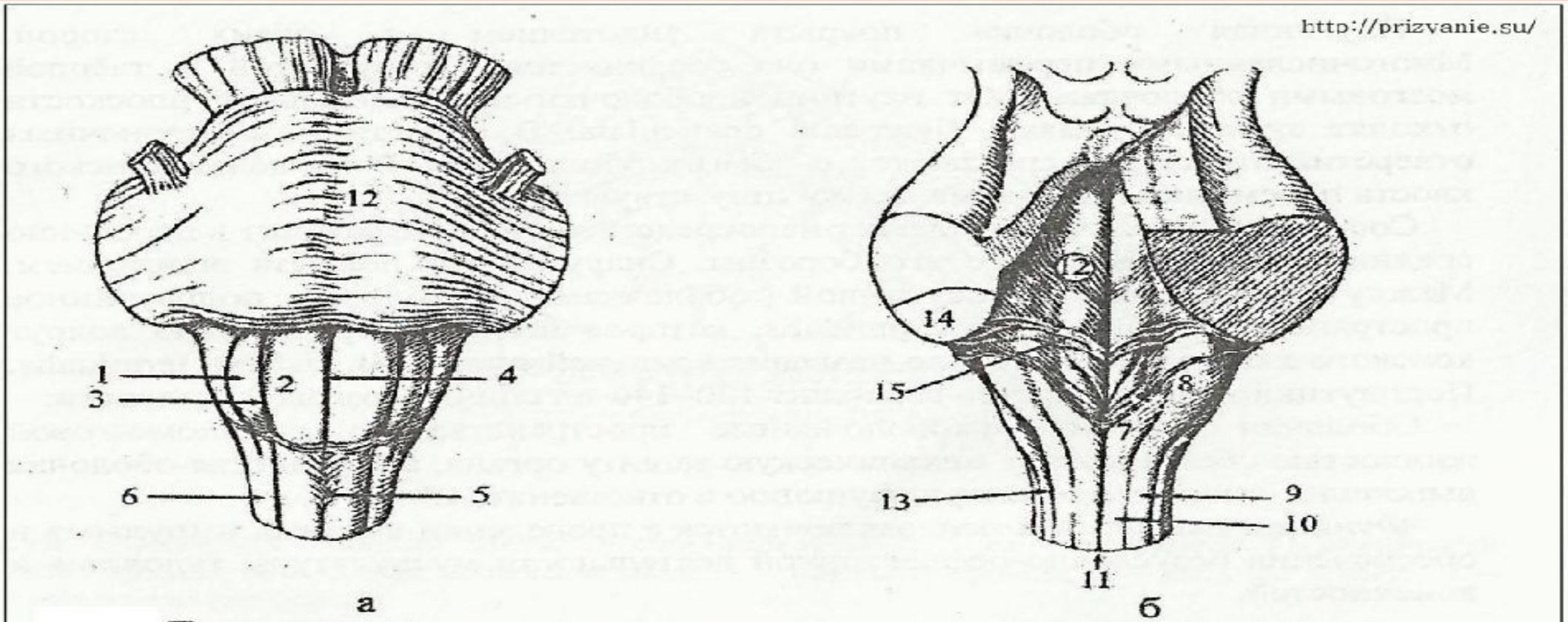

Продолговатый мозг: а – вентральная, б – дорсальная поверхности; 1 – oliva; 2 – pyramis; 3 – sulcus anterolateralis; 4 – fissura mediana anterior; 5 – decussatio pyramidum; 6 – funiculus lateralis; 7 – tuberculum gracile; 8 – tuberculum cuneatum; 9 – fasciculus cuneatus; 10 – fasciculus gracilis; 11 – sulcus medianus posterior; 12 – pons; 13 – sulcus posterolateralis; 14 – pedunculus cerebellaris inferior; 15 – stria medullaris

Сопақша ми дизартриясы (бульбарлы)

Дизартрияның бұл түрі сопақша ми мен нерв жүйесінің ядроларының зақымдалуының салдарынан болатын әлсіз, солған параличтің байқалуымен сипатталады.

Бульбарлы дизартрияның басқа түрінен айырмашылығы – нақты бір жүйке функциясының бұзылуына байланысты жеке бұлшық еттерінің зақымдалуы мүмкін. Бульбарлы дизартрияның сипаттамасы:

- сопақша мидағы моторлық нейрондардың зақымдалуына байланысты бульбарлы дизартрияда сөйлеу мүшелерінің бұлшық еттерінің тонусы төмендейді;
- жұмсақ таңдайдың парезінде, таңдай шымылдығы салбырап, ауыз қуысына түсіп тұрады да, дыбыстар мұрынмен айтылады (нозализация байқалады);
- еріннің, тілдің бұлшық еттерінің парезінде дыбыстардың жасалу орнына байланысты алмастыру байқалады.