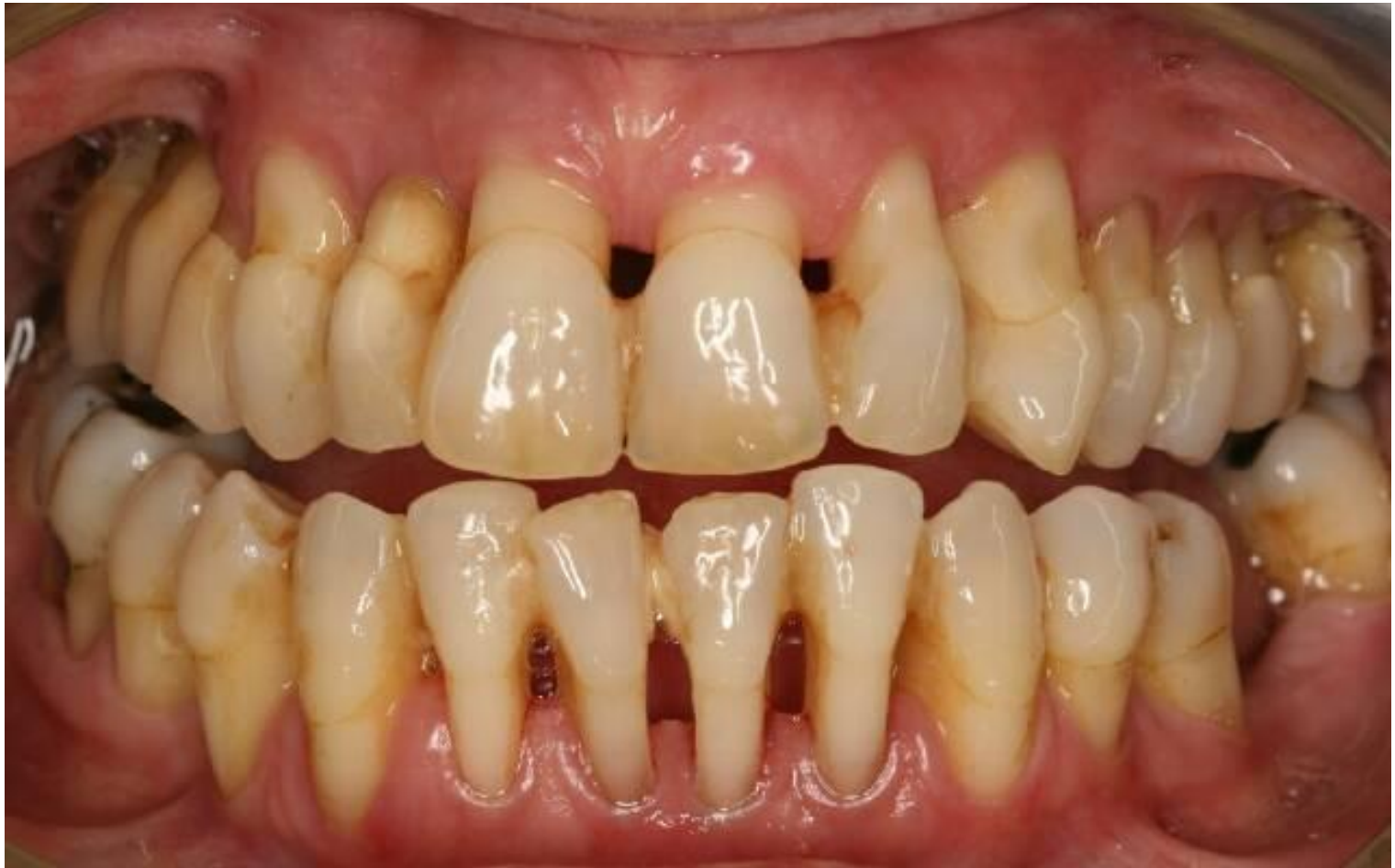


ПАРОДОНТ

03

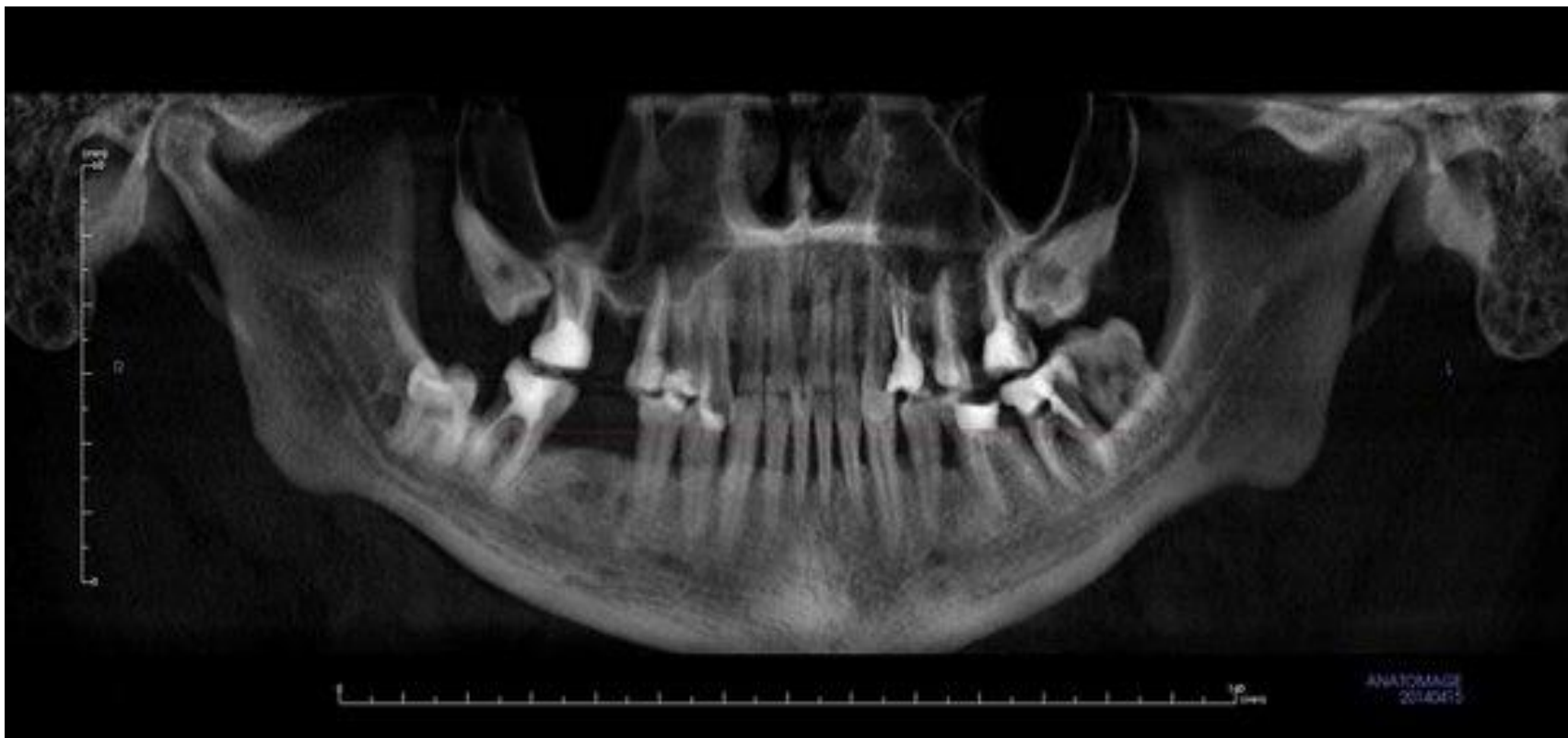Ситуациялық есеп

- Науқас Н. 55 жаста Шағымы: Қызыл иек қышуына, қолайсыз сезінуіне, температуралық тітіркендіргіштерге сезінуіне. Ауырғанына 5-6 жыл болған. Соңғы 10 жылда гипертониялық аурумен ауырған.
- Объективті: қызыл иек ақшыл, тіс мойынын тығыз жауып жатыр, тіс мойыны 4-5 мм ашылған, орташа сына тәрізді ақау бар, қызыл иек астылық тас бар, тіс қозғалғыштығы жоқ.
- R: Қызыл иек қалқаны тіс түбірінен 1\2 семіген, кортикальды пластина сақталған, тығыздалған,



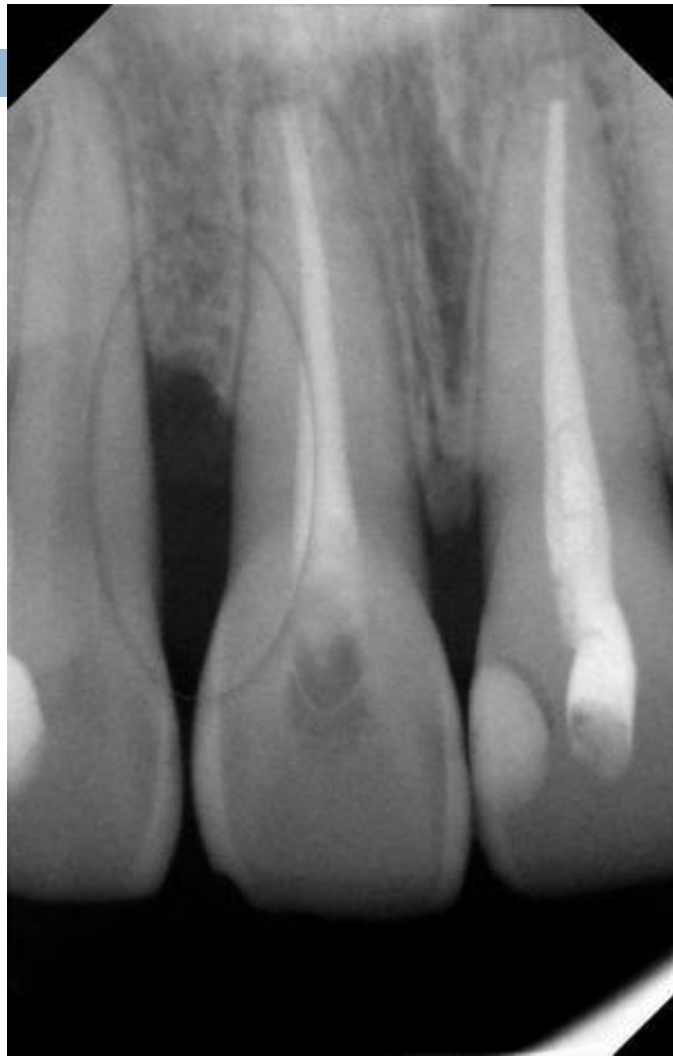- 
- Диагноз қойыңыз?
 - Ем тағайындаңыз?
 - Ауыз қуысы гигиенасын тағайындаңыз?

R-ген сипаттаңыз?



Ситуациялық есеп

- Науқас 42 жаста. Шағымы: 14;15 тістер аймағындағы қызыл сыздаған ауру сезіміне.
- Анамнезінен 1 жыл бұрын иеталлокерамикалық сауыт дайындалған, жарты жыл дан кейін тістері қанаған. Емдлуге бармаған, өз бетімен емдеген.
- ОБ: 14;15 тістер аймағы қашқан, көкшіл түсті, қалта 4-5 мм



- 
- Диагноз қой?
 - Аурудың болған себебін сипатта?