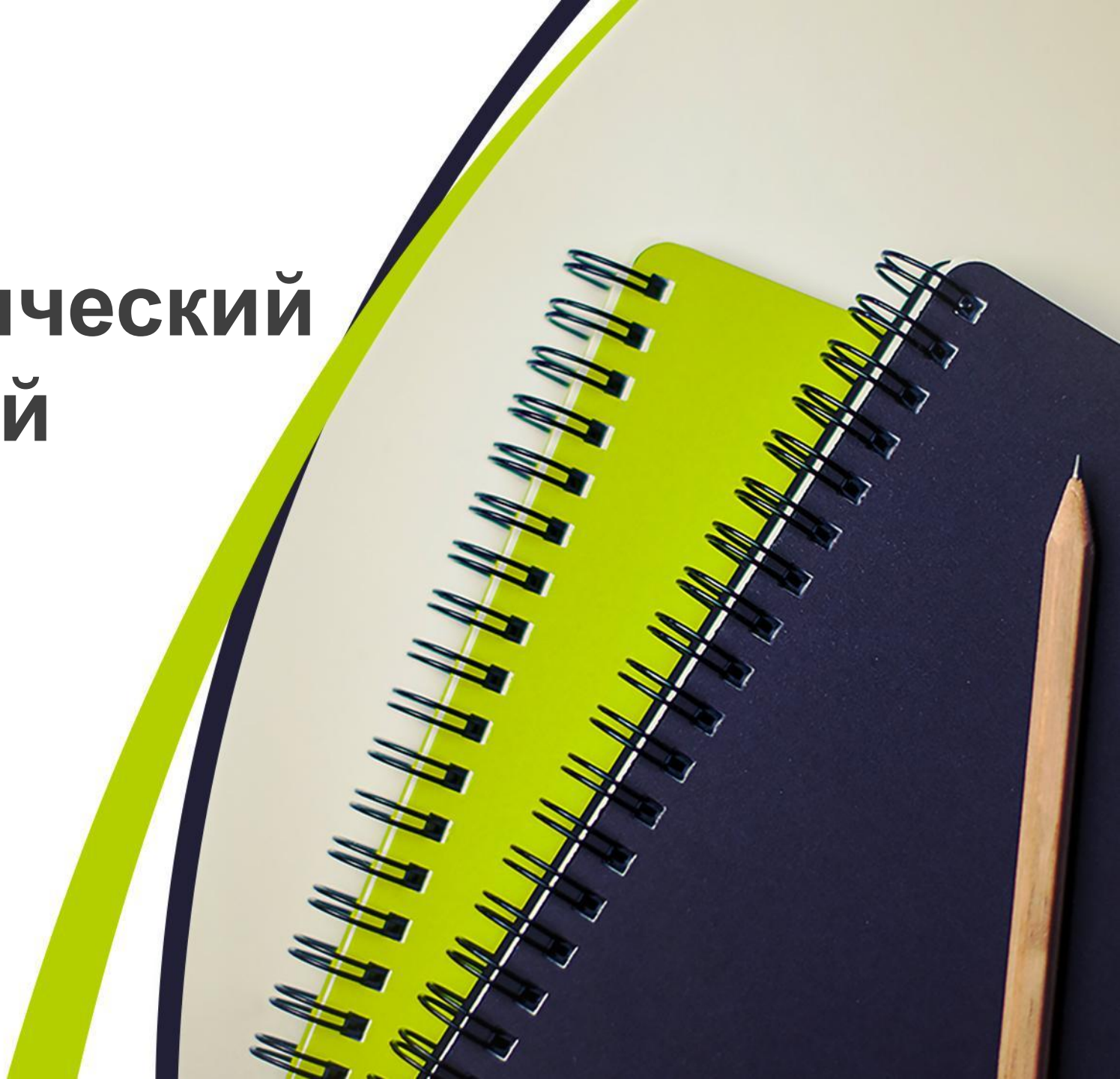


Клинический случай

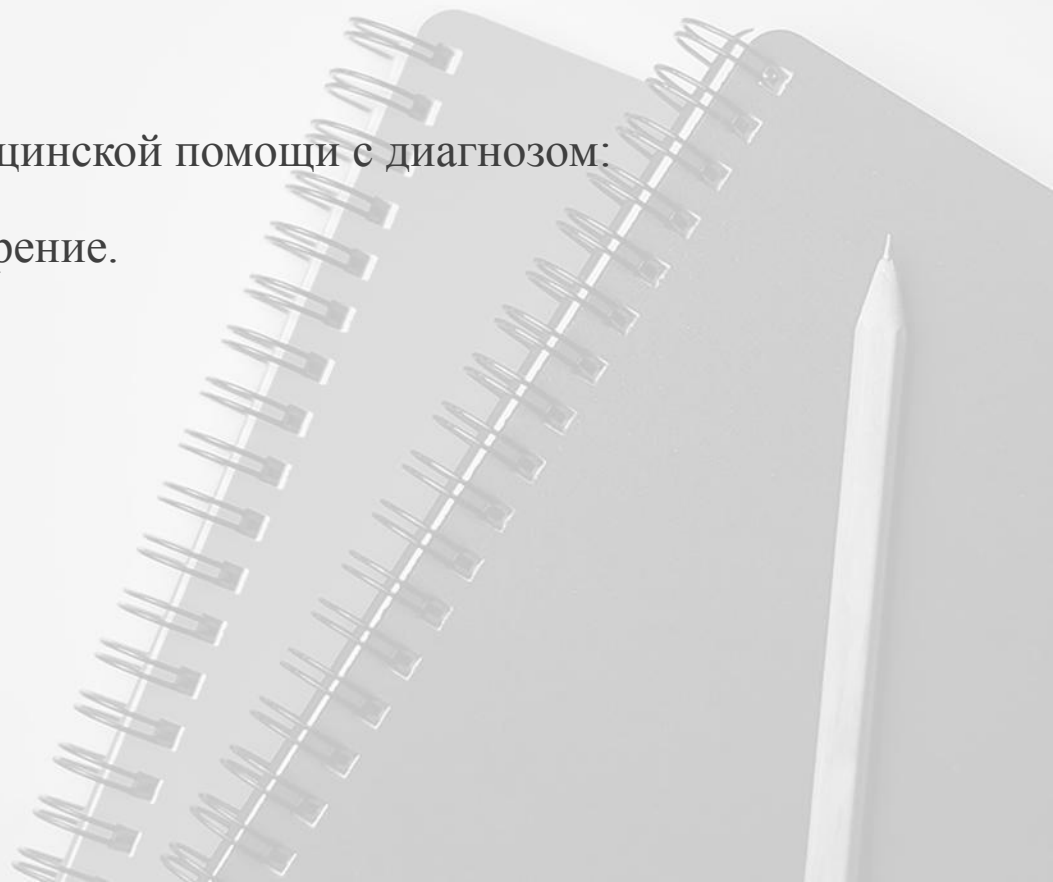


✓ Пациент 1943 г. (75 лет)

✓ Поступил 08.10.2018 в 17:15

✓ Доставлен бригадой скорой медицинской помощи с диагнозом:

О. панкреатит, Хр.бронхит обострение.



Жалобы при поступлении:

На боли в животе, слабость, одышку в покое, сердцебиение.

Со слов пациента состояние ухудшилось резко сегодня (08.10.2018),
когда спускался по лестнице.



Анализ крови в приемном отделении:

Лейкоциты – **14,6**

Эритроциты – **3,82**

Тромбоциты – **133**

Нейтрофилы палоч. – **8**



Спустя 30–50 минут в приемном отделении….



Из жалоб: появились боли в ногах!

Появился цианоз лица, шеи, верхней половины грудной клетки.

ЧСС 120–140 уд/мин. АД 60/30 мм рт.ст.
ЧД 25 дых/мин.

Диагноз: массивная ТЭЛА?

…..пациент был переведен в ОАиР



В ОАиР:

КЩС:

pH – **7.037**

pCO₂ – **55.4** (32–48mmHg)

pO₂ – **19.1** (83–108 mmHg)

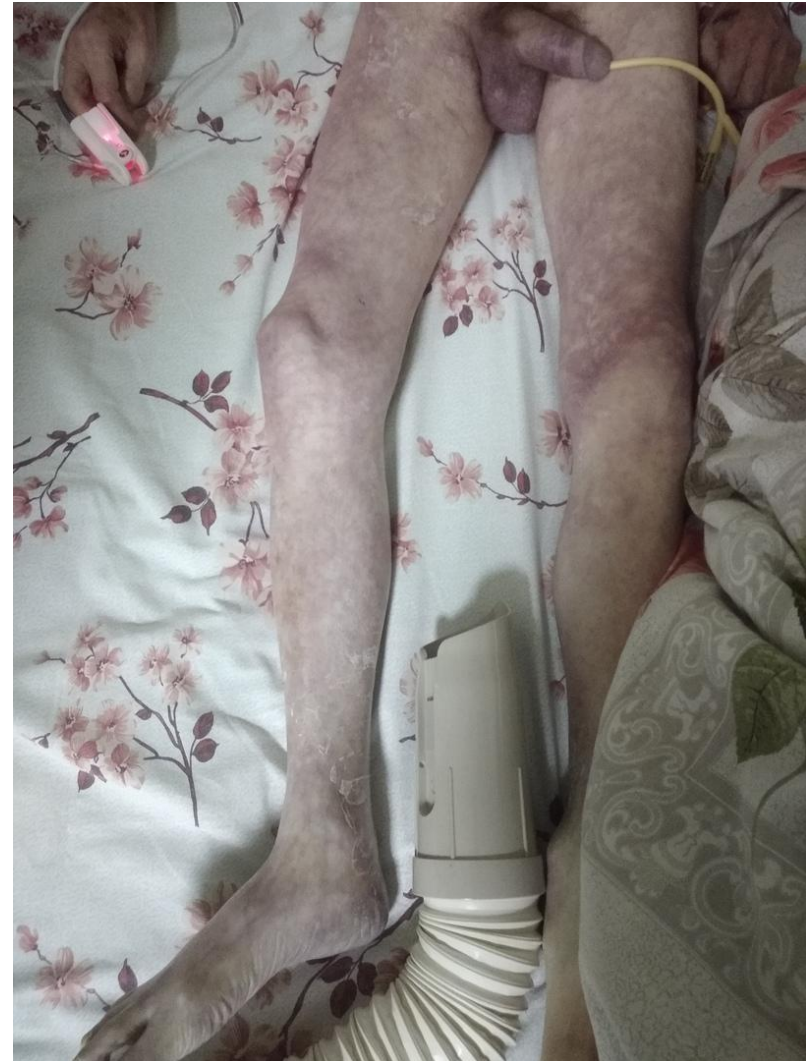SO₂ – **15** (95–99%)

В ОАиР:

УЗИ ОБП:

Заключение: признаки
тромбоза брюшной аорты.

Пациент умер в 04:12
09.10.2018г.





Спасибо

за

внимание!