Посттравматическая головная боль (ПТГБ)

Ахунов А.Н.

ЧМТ

По сообщению с внешней средой:
открытая
закрытая
проникающая

По морфологии:
сотрясение
ушиб (без и со сдавлением головного мозга)
сдавление

По степени тяжести:
легкая (сотрясение и ушиб мозга легкой степени)
средней тяжести (ушиб мозга средней тяжести)
тяжелая (ушиб мозга тяжелой степени, сдавление мозга)

По тяжести состояния пострадавшего:
удовлетворительное
средней тяжести
тяжелое
крайне тяжелое
терминальное

Что происходит внутри?

1. Непосредственное повреждение мозга травмирующим агентом
2. Смещение и ротация полушарий мозга
3. Ударная волна и перепад давления → кавитация

↓ ликвородинамический удар

↘ феномен “противоудара”

Mark S. Greenberg ’Handbook of Neurosurgery’

Чем травмируется мозг?

Первичные повреждения:

1. Действие травмирующего агента
2. Аксональное повреждение
3. Кавитация
4. Эндогенная интоксикация

Вторичные повреждения:

1. Гемодинамические нарушения
2. Ликвородинамические нарушения
3. Отек головного мозга (вазогенный, цитотоксический)
4. Повышение внутричерепного давления
5. Дислокация

“Болезни нервной системы. Руководство для врачей” Н.Яхно

Вторичные внечерепные

1. Дыхательная гипоксия
2. Артериальная гипотензия
3. Гипергликемия
4. Припадки
5. Гипер- и гипокапния
6. Нарушение углеводного обмена
7. Диссеминированное внутрисосудистое свертывание

“Болезни нервной системы. Руководство для врачей” Н.Яхно

Кавитация

Смещение ⟶ возникновение отрицательного давления на стороне противоудара ⟶ в областях разрежения образуются пузырики ⟶ с током крови пузири перемещаются в область повышенного давления, где и схлопываются, нанося гидродинамический удар

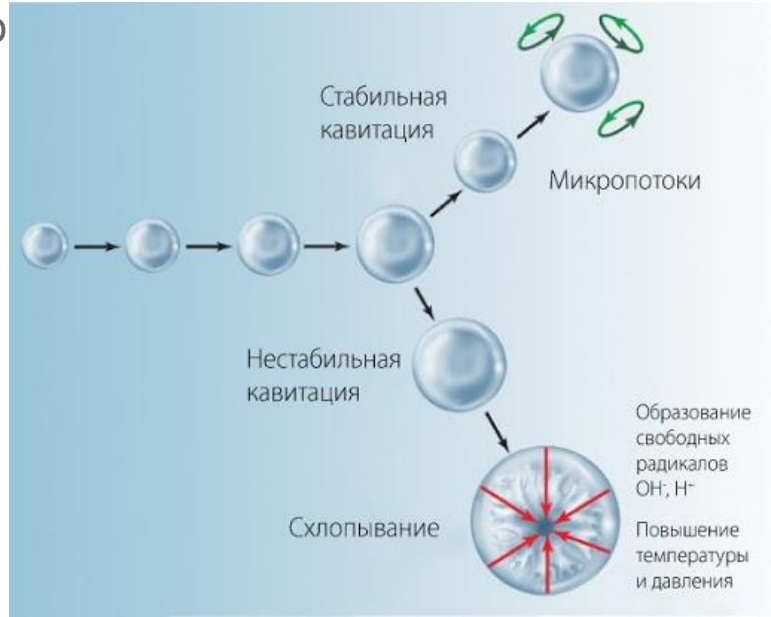

“Элементарный учебник физики”Г.Ландсберг

“Болезни нервной системы. Руководство для врачей” Н.Яхно

Аксональное повреждение

1. Травмирующий агент ->дезорганизация нейрофиламентного скелета и мембраны аксонов -> нарушение аксоплазматического тока ->временная блокада проведения возбуждения -> лизис и валлеровская дегенерация волокон(в дальнейшей перспективе).
2. Повреждение сопровождается разрывом кровеносных сосудов, сопровождающих аксоны -> петехии в белом веществе головного мозга.
3. Ретракция и разрыв аксонов -> выход аксоплазмы -> формирование большого количества микроглиальных отростков(реакция глии на повреждение) -> демиелинизация проводящих путей в белом веществе.

Mark S. Greenberg ’Handbook of Neurosurgery’

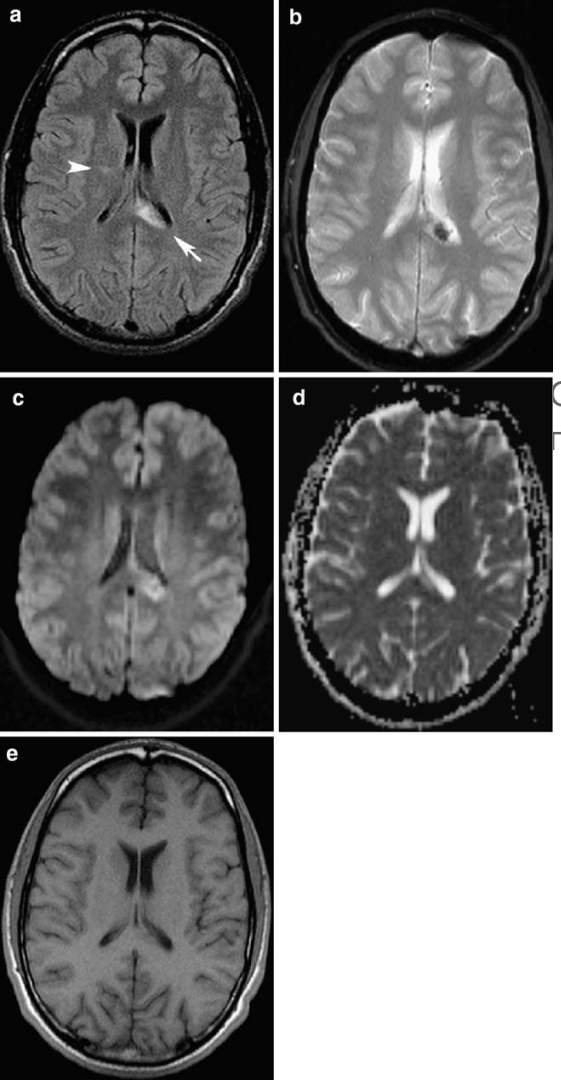

Описанные выше механизмы ведут к разобщению КГМ и нижележащих отделов, что является фактором, играющим значительную роль в формировании ПТГБ, ПТСД, посткоммоционного синдрома и др.

Очаги диффузного аксонального повреждения указаны стрелками

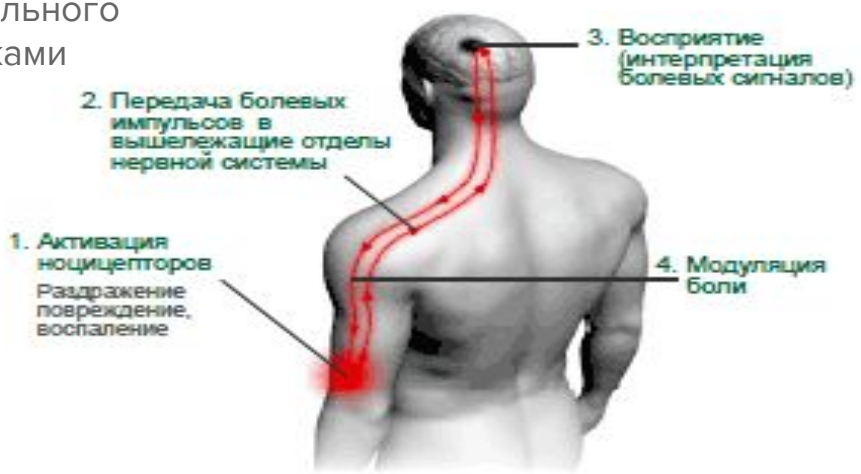

“Impaired cognitive functions in mild traumatic brain injury patients with normal and pathologic magnetic resonance imaging” E. Kurča

Хлыстовая травма

1. Растяжение и разрыв мягких тканей, окружающих позвоночник
2. Растяжение шейного сплетения
3. Радикулопатия
4. Параплегия
5. Стволовая симптоматика

М.Мументаллер “Нервные болезни”

Еще пару слов о гемодинамике

Наблюдаются выраженные расстройства гемодинамики:

- Нарушения ауторегуляции кровотока и реактивности сосудов
- Ангиоспазм
- Повреждение головного мозга при реперфузии.

М.Мументаллер “Нервные болезни”

ПАТОГЕНЕЗ ПТГБ

1. Расстройство нисходящей модуляции боли
2. Структурное и функциональное ремоделирование коры и нижележащих структур
3. Изменения нейрометаболизма
4. Гиперактивация тригеминальной системы
5. Воспаление

“Post- traumatic headache: epidemiology and pathophysiological insights”Håkan Ashina

Модуляция

Нисходящая модуляция боли - это нисходящие тормозные влияния ЦНС на механизмы ноцицепции

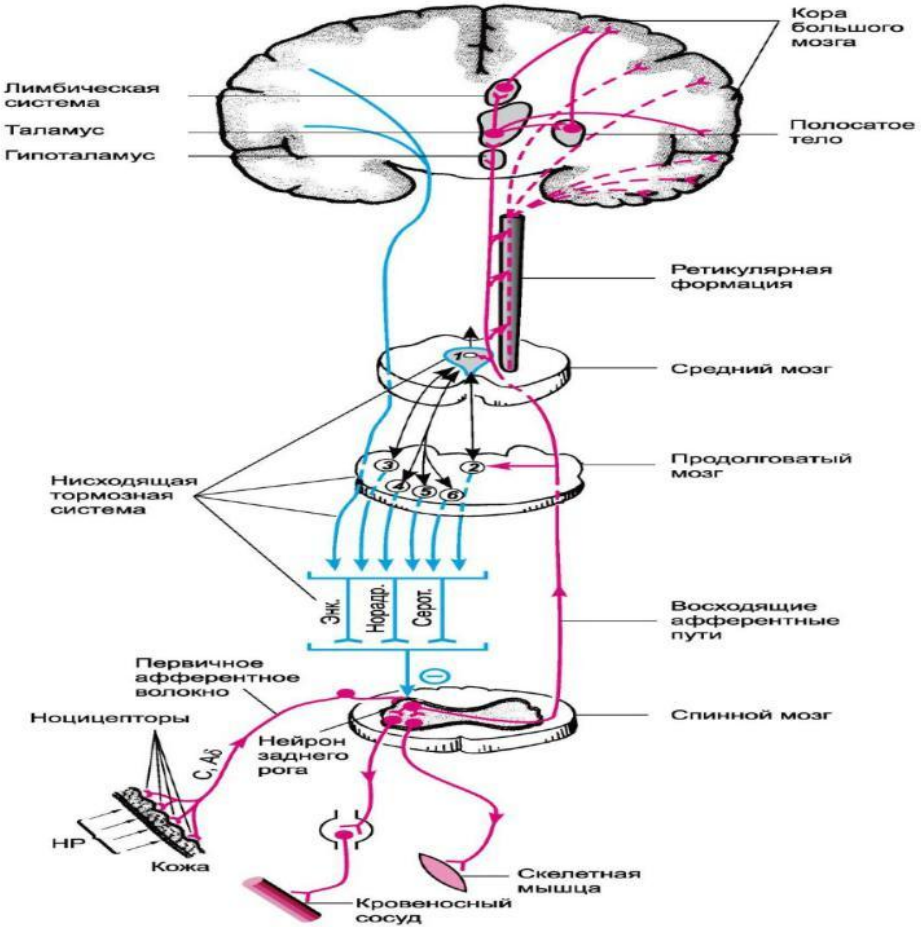

“Posttraumatic Headache: Basic Mechanisms and Therapeutic Targets” Joshua Kamins

Нисходящая модуляция боли

В русскоязычной литературе это понятие включает в себя описание структурно-функциональною организацию высших отделов системы антиноцицепции.

В нее включены участки теменной доли, участки лобной доли, лимбическая система. Их регулирующее влияние распространяется на структуры ретикулярной формации ствола, на зрительный бугор, структуры желатинозной субстанции столбов Кларка(это так называемый “воротный контроль боли”)

В.Н. Шток “Головная боль”

Реорганизация

- Данные ФА показали, что пациенты с мигренеподобной ПТГБ имеют схожие с пациентами с первичной мигренью изменения в структуре мозолистого тела, свода и септогиппокампальной области.
- Так же у пациентов с ПТГБ были выявлены изменения в структурной организации 3х областей, входящих в ноцицептивную систему: правая супрамаргинальная извилина, правая латеральная орбитофронтальная область, левая верхняя лобная область. Эти области обладали меньшей толщиной по сравнению со здоровыми людьми.
- В то же время разницы в структуре этих областей у здоровых и больных первичной мигренью не выявлялось.
- На следующим слайде данные фракционной анизотропии

“Post- traumatic headache: epidemiology and pathophysiological insights”Håkan Ashina

TBI-черепно-мозговая травма

mTBI - легкая черепно-мозговая травма

LOC-потеря сознания

В местах, отмеченных красными точками, отмечается уплощение структур.

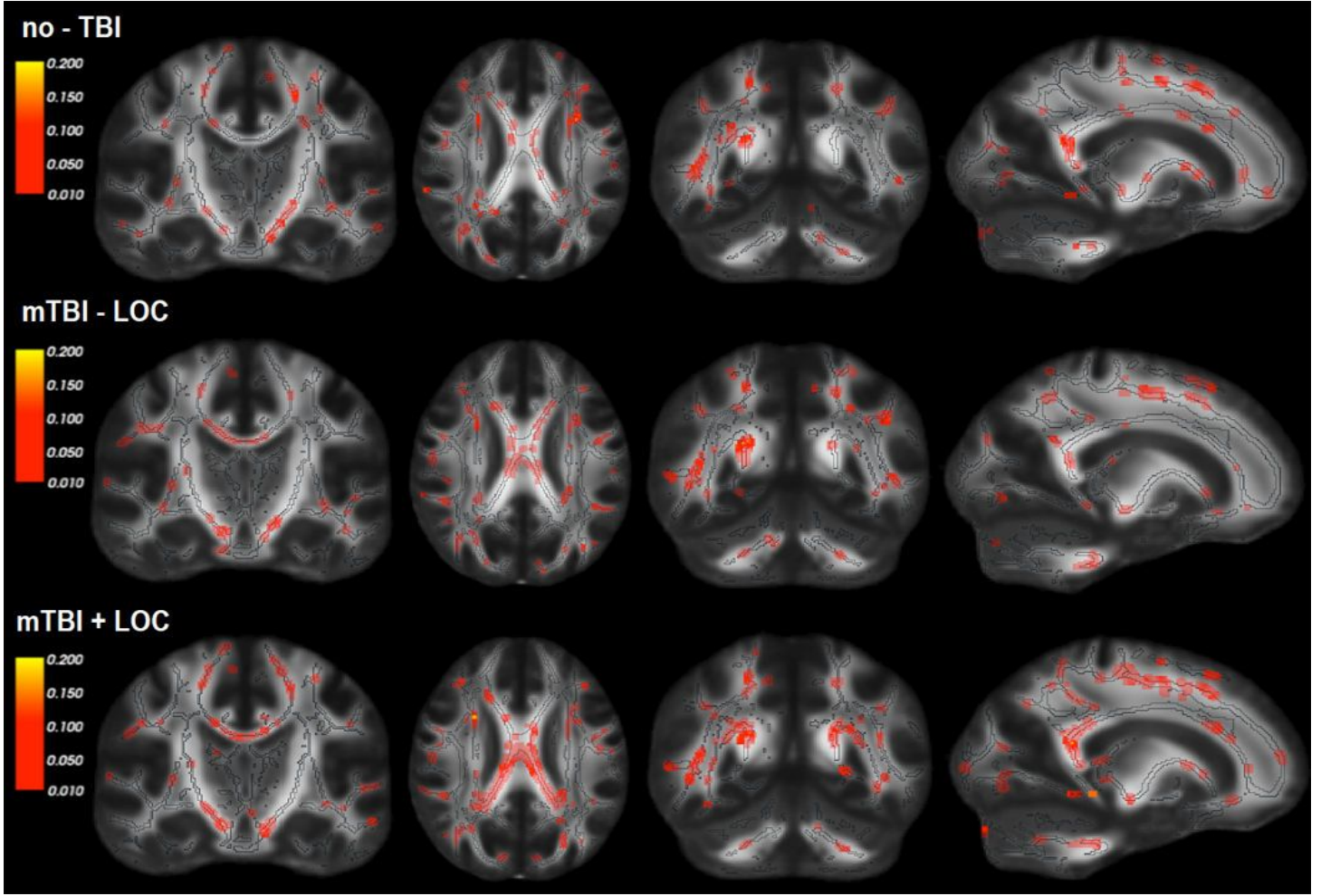

White Matter Abnormalities are Associated with Chronic Postconcussion Symptoms in Blast-Related Mild Traumatic Brain Injury Danielle R.

На снимке представлены данные фракционной анизотропии. Синим цветом отмечен верхний продольный пучок, а красным его уплощение после легкой черепно-мозговой травмы

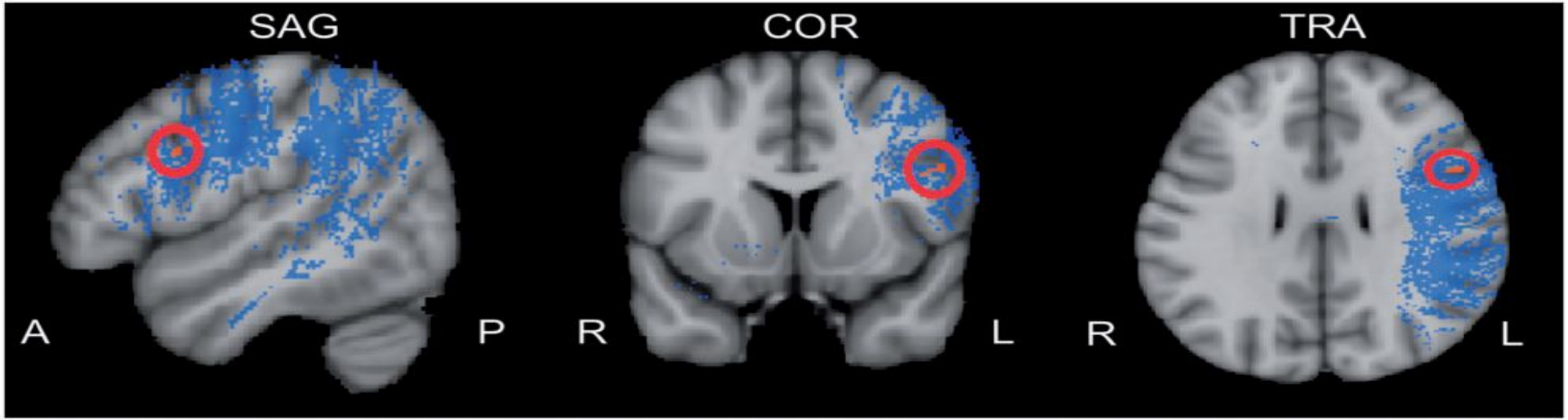

SAG-сагиттальный срез COR-коронарный срез TRA-поперечный срез

“Pain-related white matter tract abnormalities in mild traumatic brain injury patients with persistent” headache Albert Leung

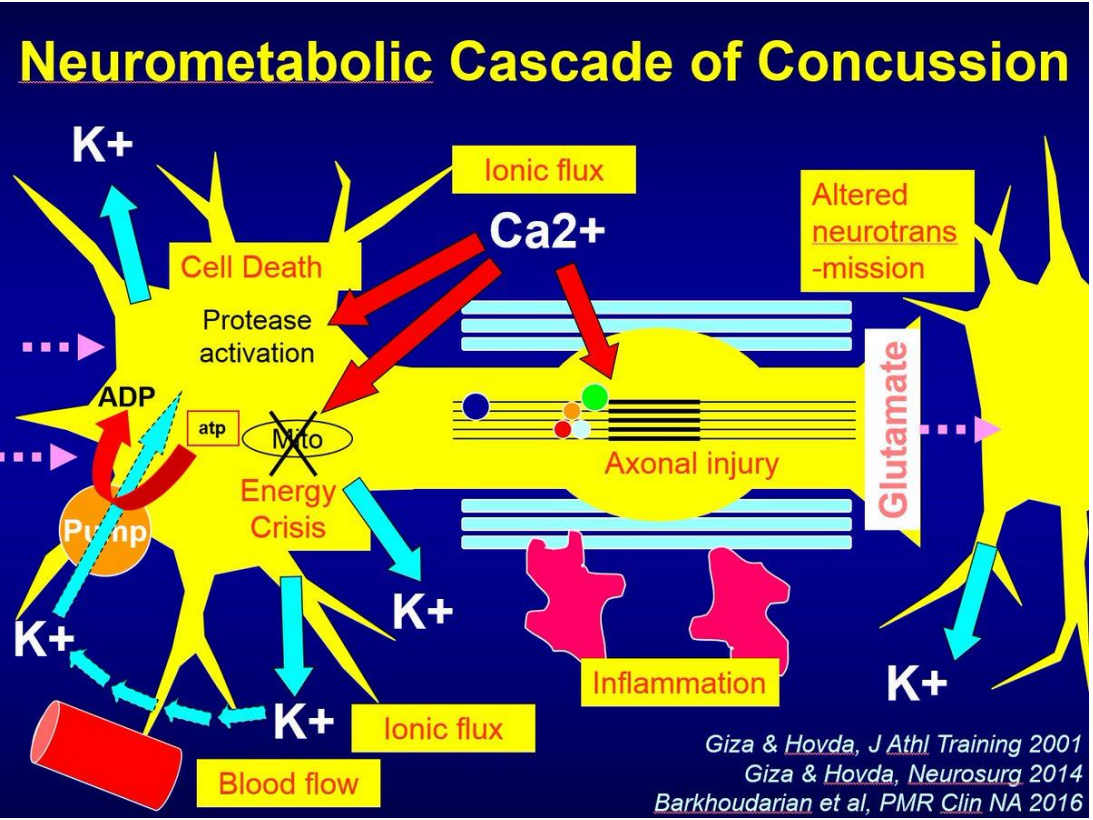

Травма ведет к неконтролируемому высвобождению глутамата и неупорядоченному току ионов.

Ток ионов(K, Na, Ca) приводит к компенсаторному усилению работы K-Na-АТФазы, что усугубляет энергетический дефицит, ведет к возникновению оксидативного стресса.

Повышение уровня внутриклеточного кальция запускает коллабирование нейрофиламентов, разрушает микротрубочки, что ведет к повреждению аксонов и носит название вторичной аксонотомии.

Бесконтрольный ток(особенно Na и K) ионов и глутамата запускают деполяризацию расположенных рядом областей.

Описанные явления составляют распространяющуюся кортикальную депрессию(CSD).

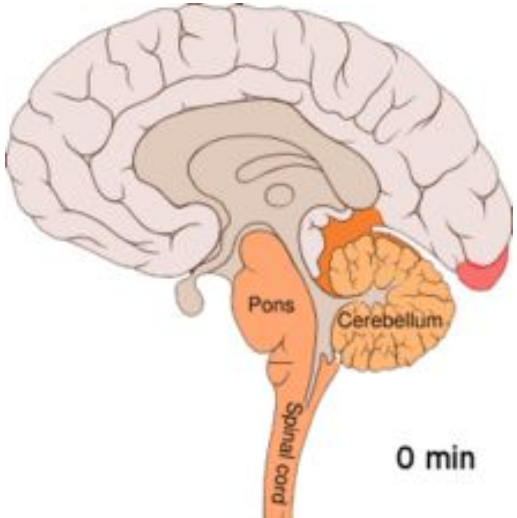

“Post- traumatic headache: epidemiology and pathophysiological insights”Håkan Ashina

Распространяющаяся кортикальная депрессия(CSD) - ключевой момент патогенеза возникновения ауры у пациентов с мигренью.

Ее наличие было подтверждено при нейрохирургических операциях: наблюдалось распространение деполяризации вблизи травмированных участков.

Так же известно, что CSD повышает количество металлопротеаз в ликворе, что и наблюдается у пациентов с первичной мигренью, сопровождающейся аурой, и у пациентов с посттравматической мигренью.

“Post- traumatic headache: epidemiology and pathophysiological insights”Håkan Ashina

CGRP

Установлено, что CGRP играет важнейшую роль в патогенезе мигрени. При увеличении количества CGRP(триггер) происходит накопление цАМФ в гладкомышечных клетках стенки сосудов головного мозга и оболочек. Это, в свою очередь, приводит к изменению тонуса сосудистой стенки, что и вызывает мигренеподобную головную боль.

Имеются данные, что у пациентов после травмы наблюдается резко повышенное количество CGRP! Действие его в этом случае аналогично действию при первичной мигрени.

CGRR-пептид, связанный с геном кальцитонина.

“Post- traumatic headache: epidemiology and pathophysiological insights”Håkan Ashina

CGRP

Интересно, что введение CGRP пациентам, страдающим от мигрени, вызывает мигренозный приступ. В то же время, здоровые добровольцы остаются индифферентными к введению CGRP.

Междисциплинарный международный конгресс “Manage Pain”, 2019

PACAP

Содержание данного полипептида повышается в сыворотке крови и ликворе непосредственно после тяжелой ЧМТ и остается повышенным в течении недели после ЧМТ. Считается, что PACAP имеет защитные функции. Данное утверждение было проверено на животной модели ЧМТ. При проверке установили, что PACAP действительно снижает уровень органического повреждения мозговой ткани. Повышение количества этого полипептида отмечается при приступах мигрени и развитии и персистировании ПТГБ. На данный момент лечение, основанное на этих знаниях, находится на стадии доклинических исследований.

PACAP - активирующий аденилатциклазу полипептид гипофиза. Основной рецептор - PAC1.

Posttraumatic Headache: Basic Mechanisms and Therapeutic Targets” Joshua Kamins

Воспаление

Травма индуцирует выработку большого количества воспалительных нейромедиаторов клетками микроглии, что было доказано результатами аутопсии погибших после ЧМТ пациентов. В клетках головного мозга обнаружена резко повышенная концентрация мРНК воспалительных нейромедиаторов. Подобная активация микроглии свойственна и для первичной мигрени. Воспаление индуцирует развитие гиперактивности мозговых структур. Гиперактивность усиливает CSD. CSD совместно с избытком глутамата и ионов открывает паннексин-1-мегаканалы, что в свою очередь запускает воспалительную реакцию через пиальных и дуральных макрофагов. Подобная воспалительная реакция вовлекает ноцицептивные волокна тригеминальной системы. А тригеминальная система уже отвечает за развитие головной боли.

Posttraumatic Headache: Basic Mechanisms and Therapeutic Targets” Joshua Kamins

Итого:

Воспаление

Структурная и функциональная реорганизация

Расстройства нейрометаболизма

Беспорядоч-ная деполяризац ия

Нарушение нисходящей нейромодулиции боли

Факторы риска развития ПТГБ

Травма

Женский пол

Возраст > 40

Низкий социально-экономический статус, низкий уровень образования

Посттравматическая депрессия, посттравматическое стрессовое расстройство.

Легкая степень ЧМТ

Г.Р. Табеева “Головная боль, руководство для врачей”

Классификация ПТГБ

5.1. Острая посттравматическая головная боль.

5.1.1. Острая посттравматическая головная боль, связанная с умеренной или тяжелой травмой головы.

5.1.2. Острая посттравматическая головная боль, связанная с легкой травмой головы.

5.2. Хроническая посттравматическая головная боль.

5.2.1. Хроническая посттравматическая головная боль, связанная с умеренной или тяжелой травмой головы.

5.2.2. Хроническая посттравматическая головная боль, связанная с легкой травмой головы.

5.3. Острая головная боль, связанная с хлыстовой травмой.

5.4. Хроническая головная боль, связанная с хлыстовой травмой.

5.5. Острая головная боль после краниотомии.

5.6. Хроническая головная боль после краниотомии

МКГБ- 3

Клиника

Наиболее частые варианты ПТГБ:

- Мигренеподобная головная боль
- Головная боль типа напряжения
- Кластерная головная боль
- Абузисная головная боль

Г.Р. Табеева “Головная боль, руководство для врачей”
Posttraumatic Headache: Basic Mechanisms and Therapeutic Targets” Joshua Kamins

Головные боли обычно носят тяжелый характер непосредственно после травмы головы и со временем обычно ослабевают и становятся менее частыми в течение первых 2 нед. После 2 мес головная боль обычно становится умеренной и интермиттирующей и в типичных случаях разрешается через 3-12 мес.. Она может сопровождаться головокружением, нарушениями настроения, раздражительностью или когнитивными расстройствами.

Если головные боли имеют тенденцию к усилению, их интенсивность нарастает или присоединяются другие постконтузионные симптомы, пациента должны подвергнуть более углубленному обследованию с применением нейровизуализации, чтобы исключить подострую патологию, такую как субдуральная гематома или недиагностированный перелом основания черепа

Г.Р. Табеева “Головная боль, руководство для врачей”

Довольно часто после тяжелых ЧМТ и ЧМТ средней тяжести выявляются постконтузионный и посткоммоционный синдромы соответсвенно.

Для постконтузионного синдрома характерны следующие проявления: подавленное настроение, раздражительность, снижение памяти, головокружение и неустойчивость, шум в голове.

В ряде случаев наблюдалось развитие доброкачественного пароксизмального позиционного головокружения.

Г.Р. Табеева “Головная боль, руководство для врачей”

Посткоммоционный синдром

Симптомы можно разделить по группам:соматические, когнитивные, аффективные

Симптомы		
соматические	**когнитивные**	**нейропсихиатрические/ аффективные**
Головокружение Шум в голове Фотофобия Фонофобия Мерцание зрения Нарушения обоняния Быстрая истощаемость	Нарушение внимания Трудности концентрации Нарушения памяти Замедление мышления	Депрессия Тревога Раздражительность Апатия Инсомния

Г.Р. Табеева “Головная боль, руководство для врачей”

Диагностические критерии ПТГБ

A. Любая головная боль, отвечающая критериям C и D.

B. Наличие травмы головы.

C. Сведения о развитии головной боли в пределах 7 дней после одного из следующих событий:

1) травмы головы;

2) возвращение сознания после травмы головы;

3) прекращение приема лекарств, снижающих чувствительность и способность ощущать головную боль после травмы головы.

D. Любая из нижеследующих характеристик:

1) головная боль разрешается в пределах 3 мес после травмы головы;

2) головная боль не разрешается, однако 3 мес еще не прошло с момента травмы головы.

E. Головная боль не соответствует в большей степени другому диагнозу МКГБ-3.

МКГБ 3

Лечение именно ПТГБ

Трициклические антидепрессанты(особенно, если пациент страдает инсомнией или депрессией)

Если ПТГБ носит мигренозный характер, то возможно применение бета-адреноблокаторов(метопролол) наряду с трициклическими антидепрессантами и антиконвульсантами(топирамат, габапентин)

“Acute and preventive pharmacological treatment of post-traumatic headache: a systematic review” Eigil Lindekilde

Показано так же назначение НПВС(без буталбитала).

Буталбитал - барбитурат. Имеются данные, что применение барбитуратов, опиодных анальгетиков ухудшает клиническое течение ПТГБ и пролонгирует персистирование ГБ.

“Acute and preventive pharmacological treatment of post-traumatic headache: a systematic review” Eigil Lindekilde

Довольно часто пациентам с ПТГБ назначается ацетазоламид.

Имеются данные, что он положительно влияет на ликвородинамические нарушения и оказывает метаболическое действие, способен увеличивать церебральный кровоток и парциальное давление кислорода.

Г.Р. Табеева “Головная боль, руководство для врачей”

Имеются данные об успешном купировании ГБ моноклональными антителами к рецепторам CGRP у пациентов с мигренью и мигренозной ПТГБ.

Эффективность моноклональных антител к рецепторам PACAP(PAC1) неизвестна, так как данный метод лечения находится на стадии доклинических испытаний.

Posttraumatic Headache: Basic Mechanisms and Therapeutic Targets” Joshua Kamins

Нефармокологическая терапия

Определенной эффективностью обладает поведенческо-когнитивная терапия и ранняя физическая “активизация” пациентов(если это возможно).

Когнитивно-поведенчиская терапия(КПТ)

Задачи КПТ можно последовательно представить следующим образом: 1) выявить дезадаптивную мысль; 2) методично подвергнуть ее сомнению в представлении пациента; 3) перестроить представление пациента; 4) заменить дезадаптивную мысль на адаптивную; 5) разработать совместно с пациентом новый, функциональный по отношению к болезни, поведенческий навык. Длительное страдание приводит к формированию у пациента болевого поведения, снижению трудоспособности, появлению психологических проблем и, возможно, развитию психических заболеваний. Решение данных проблем включают в задачи КПТ.

“Когнитивно-поведенческая терапия в лечении пациентов с мигренью” Головачева В.А., Парфенов В. А.

Список литературы

1. Mark S. Greenberg ’Handbook of Neurosurgery’
2. П. Дуус “Топический диагноз в неврологии”
3. В.Н. Шток “Головная боль”
4. Г.Р. Табеева “Головная боль, руководство для врачей”
5. Е.И. Гусев “Неврология и нейрохирургия”
6. The International Classification of Headache Disorders,3rd edition
7. H. Royden “Netter’s Neurology”
8. “Posttraumatic Headache”Raquel Langdon, MD; and Sharief Taraman, MD
9. “Post- traumatic headache: epidemiology and pathophysiological insights”Håkan Ashina1, Frank Porreca2,3, Trent Anderson4, Faisal Mohammad Amin1,Messoud Ashina1, Henrik Winther Schytz1,5 and David W. Dodick3,5
10. “Acute and preventive pharmacological treatment of post-traumatic headache: a systematic review” Eigil Lindekilde
11. “Posttraumatic Headache: Basic Mechanisms and Therapeutic Targets” Joshua Kamins, MD; Andrew Charles, MD
12. “Болезни нервной системы. Руководство для врачей” Н.Яхно
13. Pain-related white matter tract abnormalities in mild traumatic brain injury patients with persistent” headache Albert Leung
14. White Matter Abnormalities are Associated with Chronic Postconcussion Symptoms in Blast-Related Mild Traumatic Brain Injury Danielle R.
15. “Когнитивно-поведенческая терапия в лечении пациентов с мигренью” Головачева В.А. Парфенов В.А.

Спасибо за внимание!