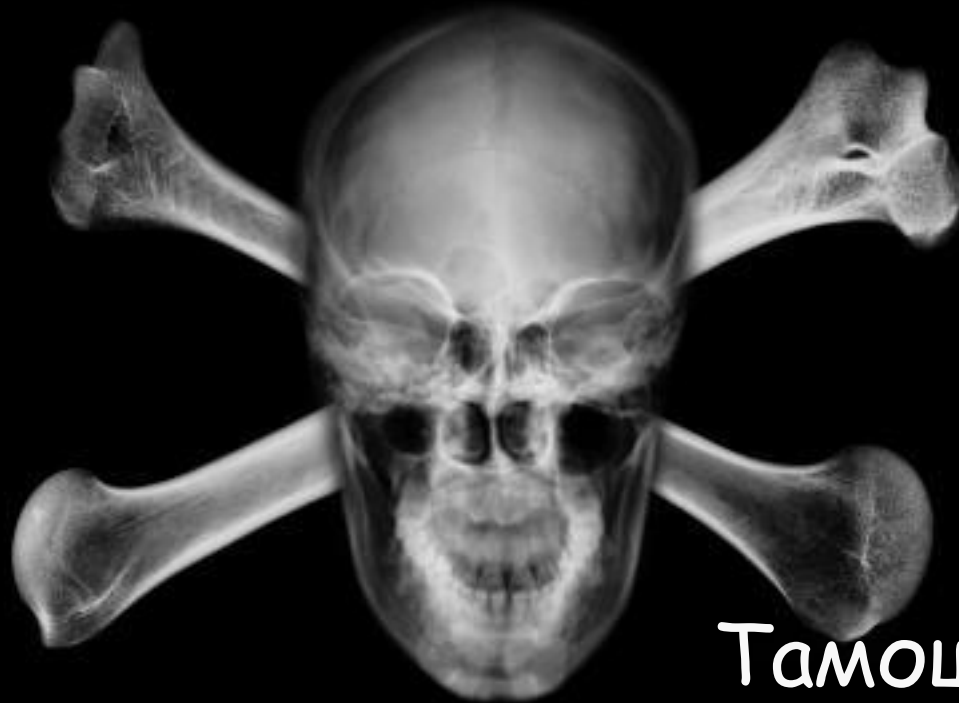

Рентгенография черепа

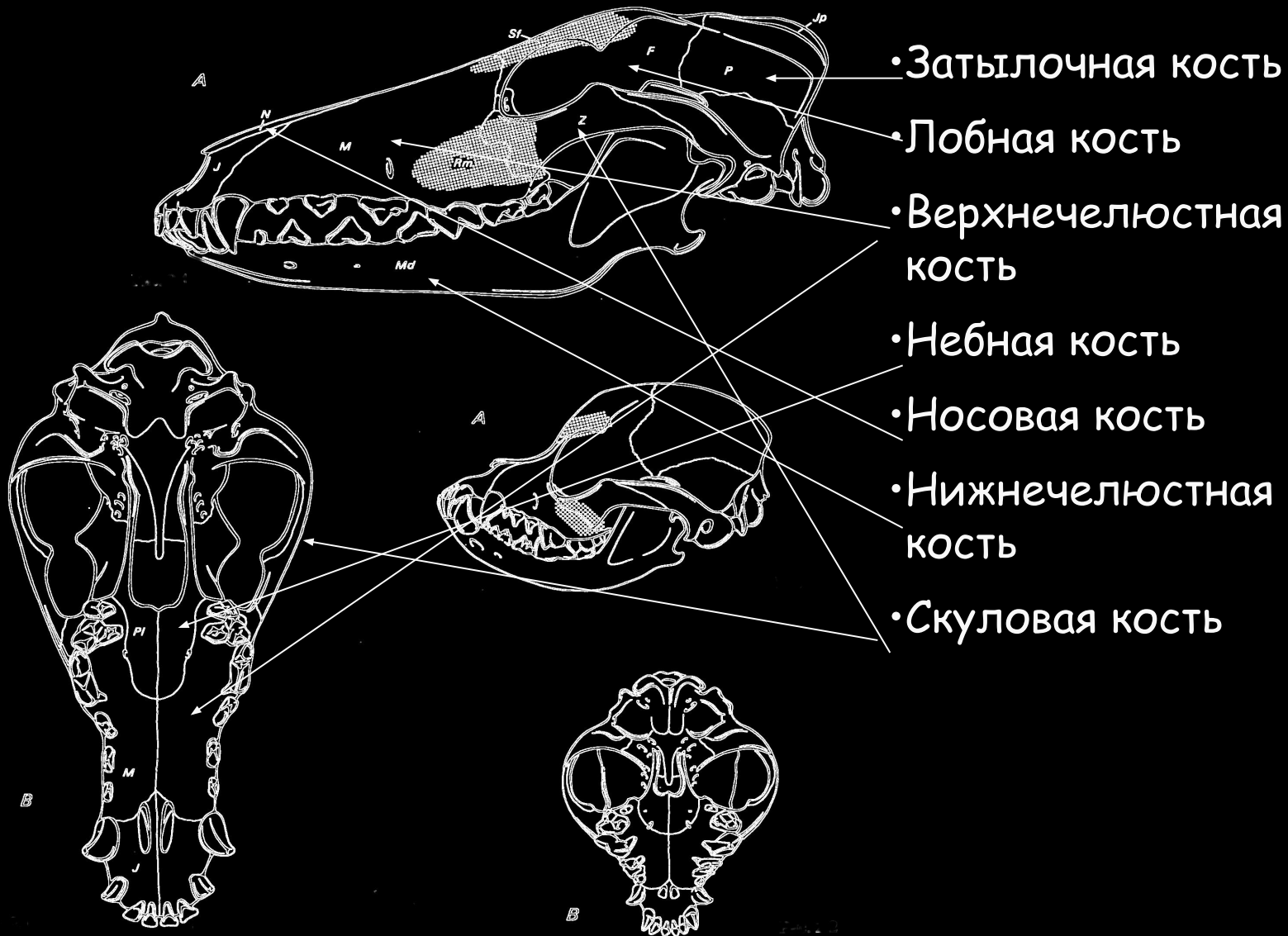

Тамошкин Д.А

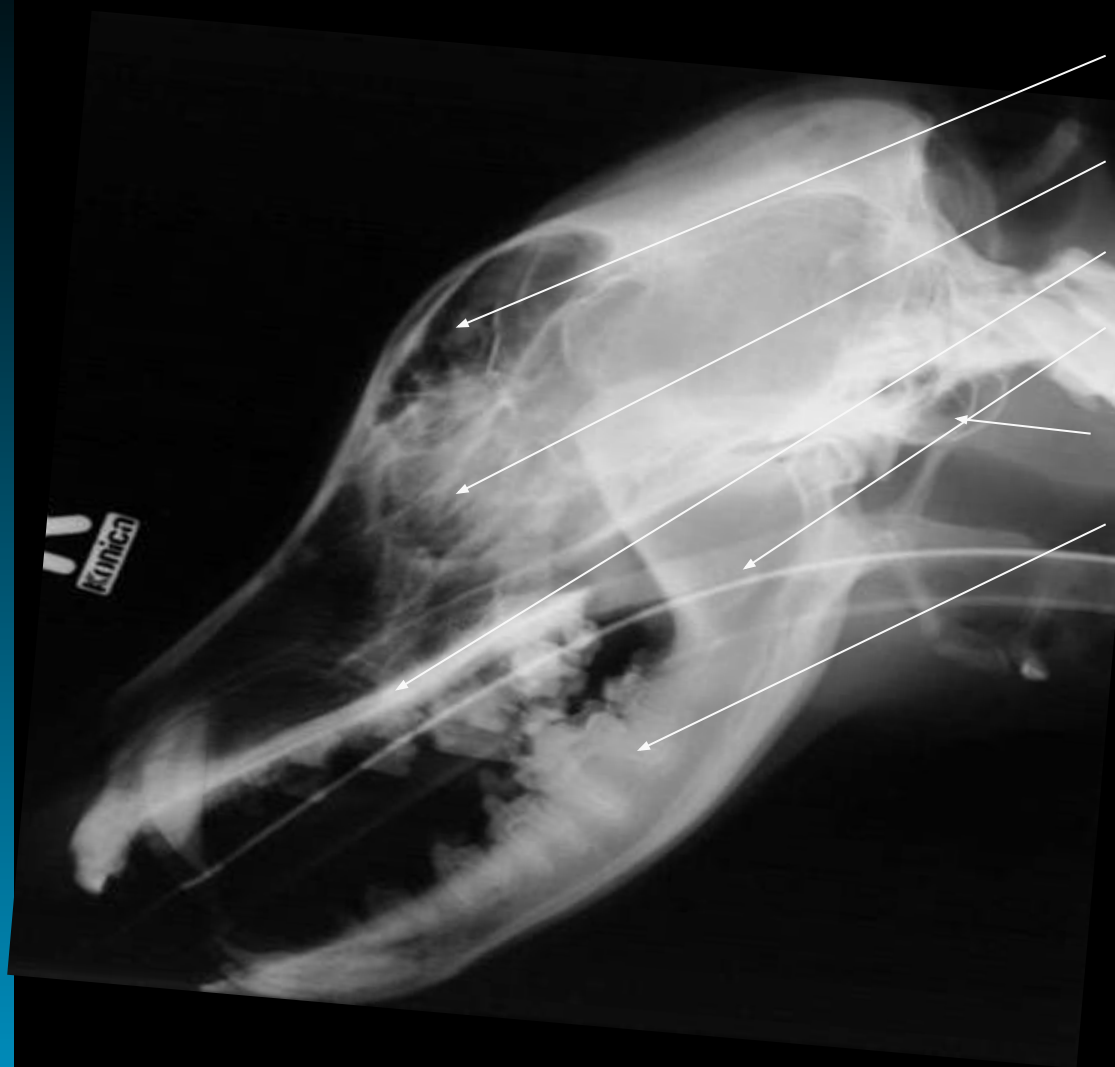Рентгенография черепа

- Необходима анестезия
- Знание анатомии
- Специальные укладки

Рентгенография черепа



Рентгенография черепа



- Фронтальный синус
- Решетчатая кость
- Твердое небо
- Мягкое небо
- Барабанная полость
- Нижнечелюстная кость

Рентгенография черепа

Анестезия

Кошки

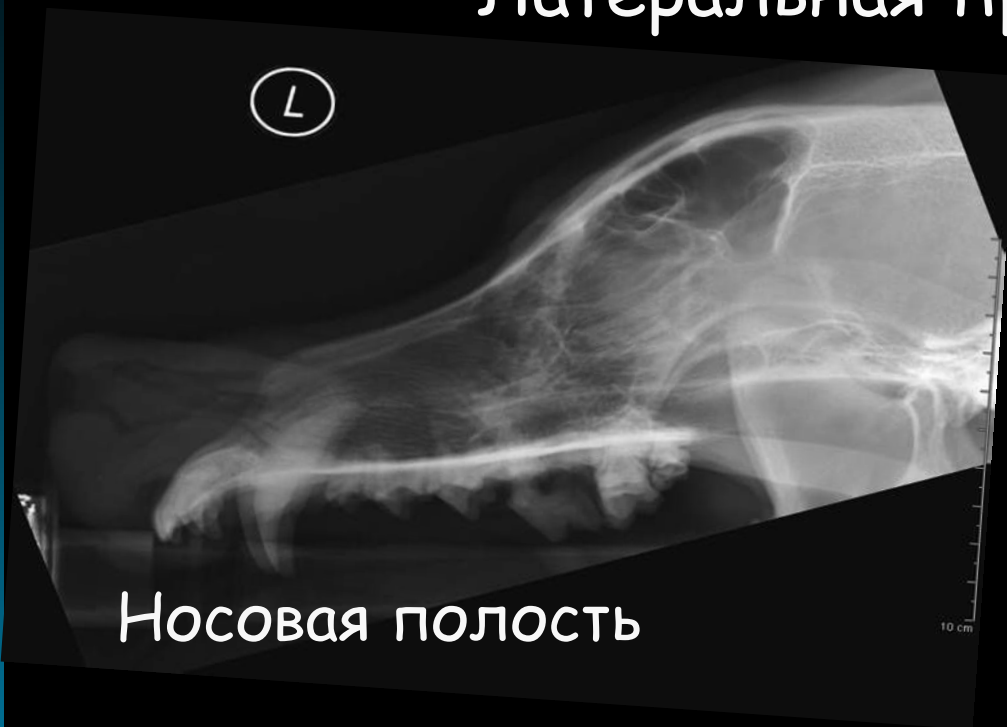- Пропрофол

Собаки

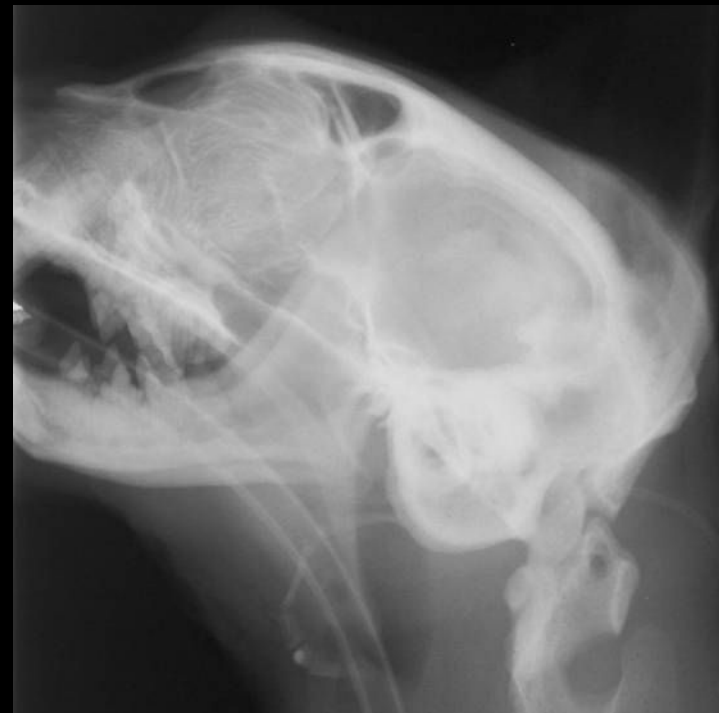- Золетил 1мг\кг в\в +
Пропрофол

Рентгенография черепа

Латеральная проекция

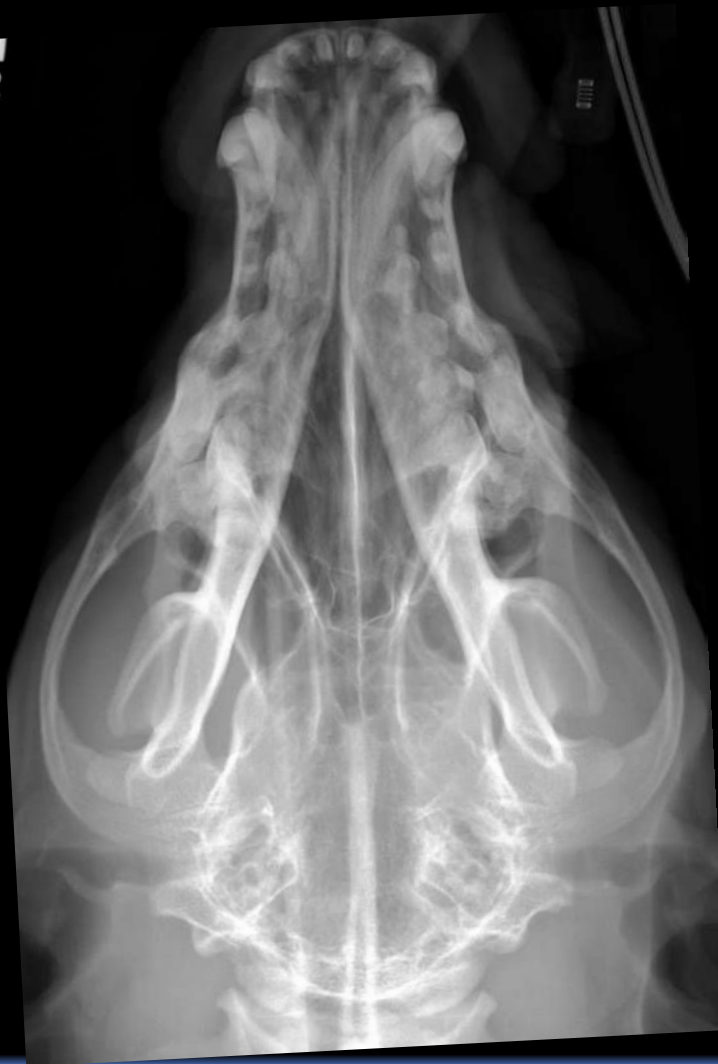

Череп



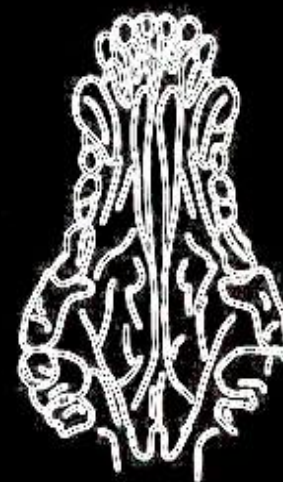
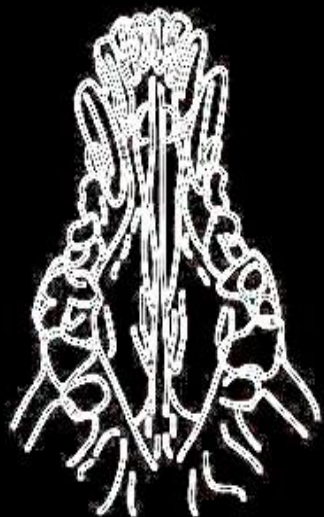
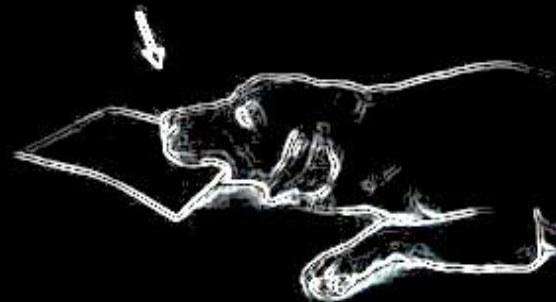
Рентгенография черепа

Дорсовентральная проекция

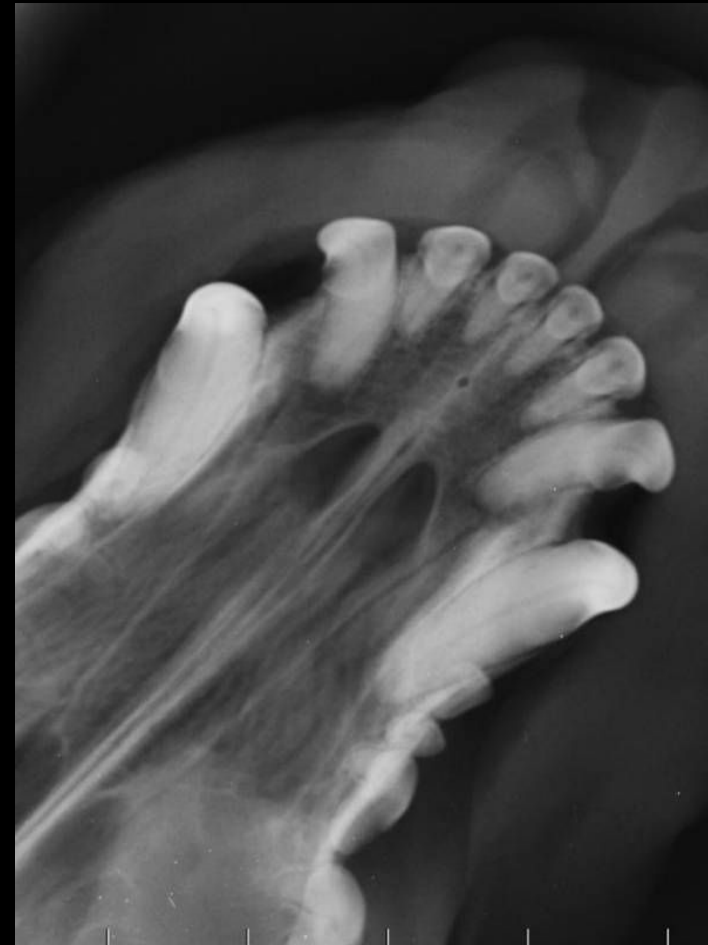
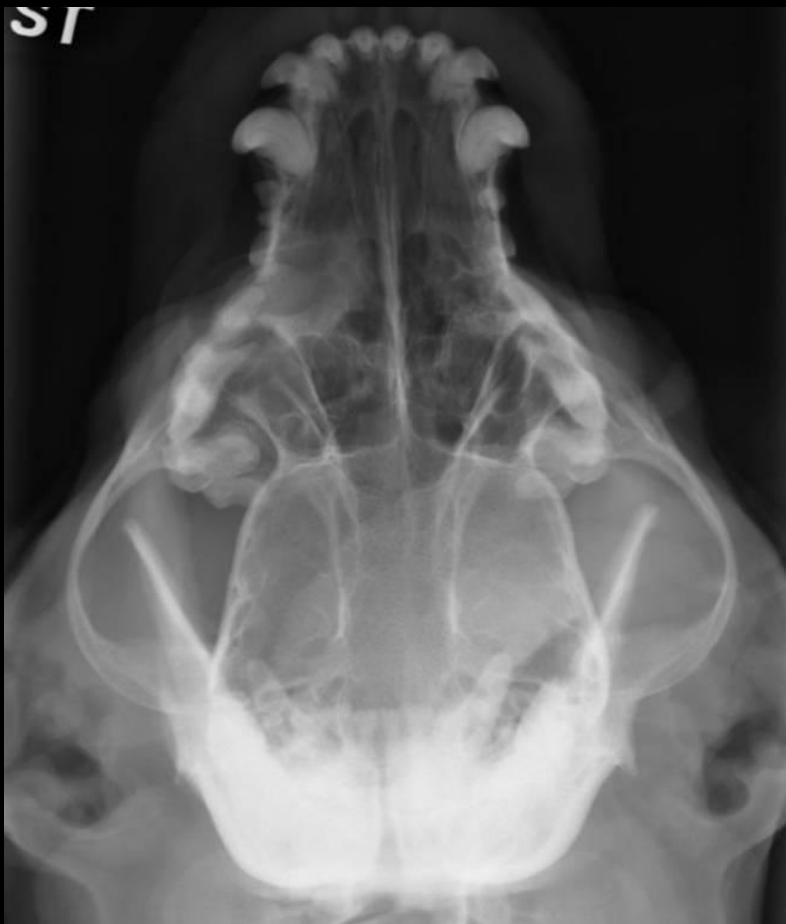
Рентгенография черепа

Специальные проекции - носовая полость

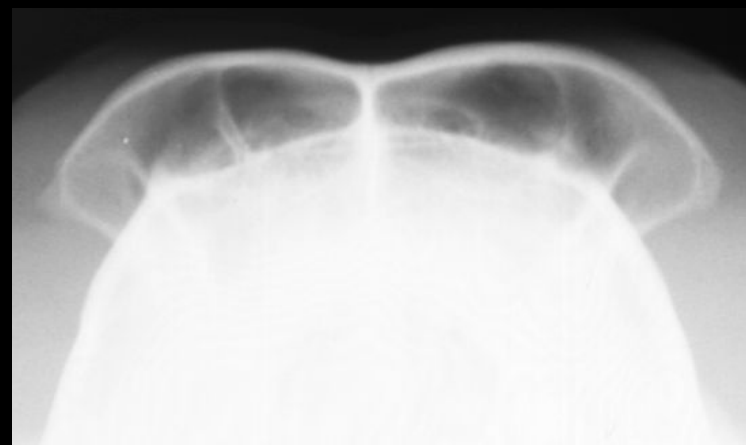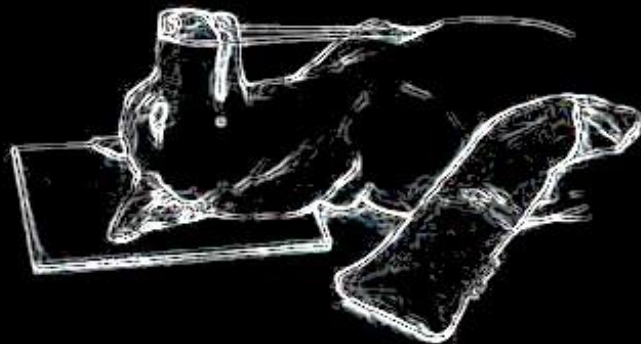


Рентгенография черепа



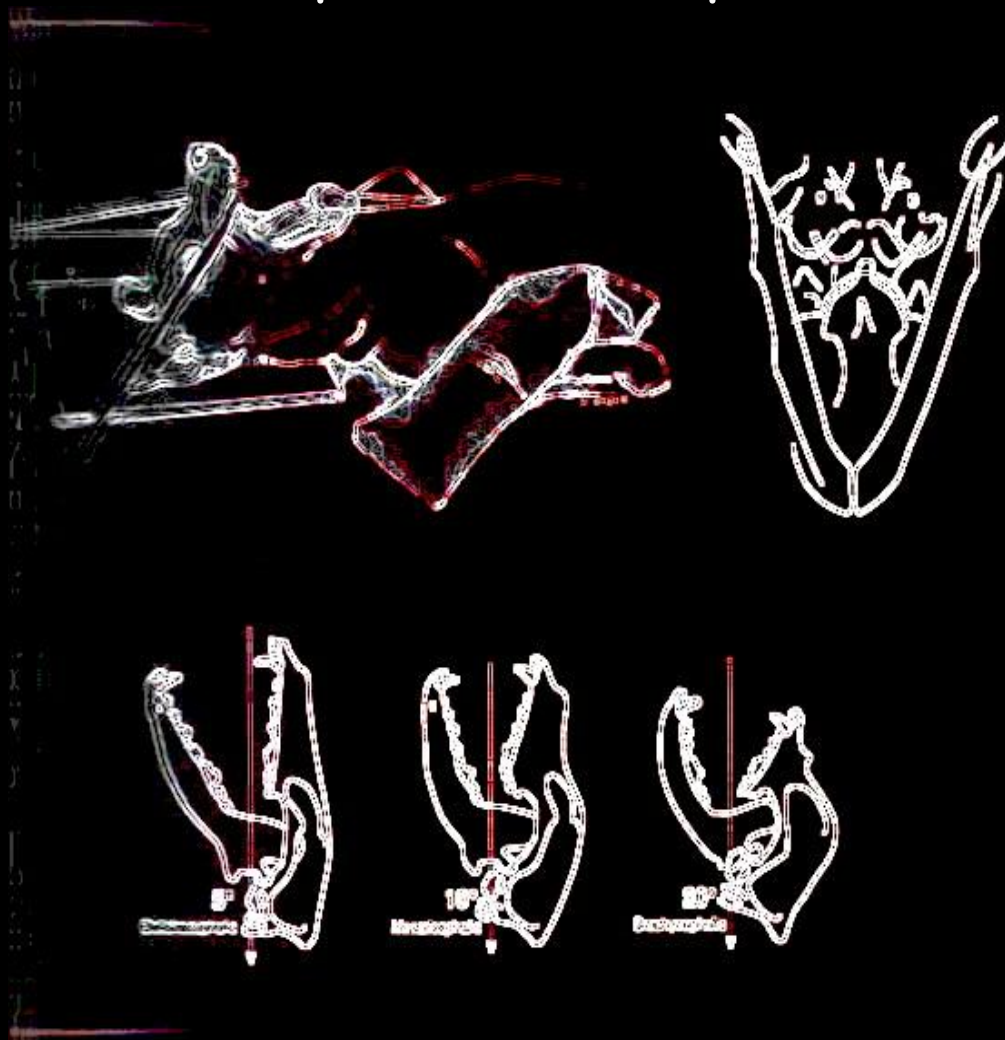
Рентгенография черепа

Специальные проекции - фронтальный синус



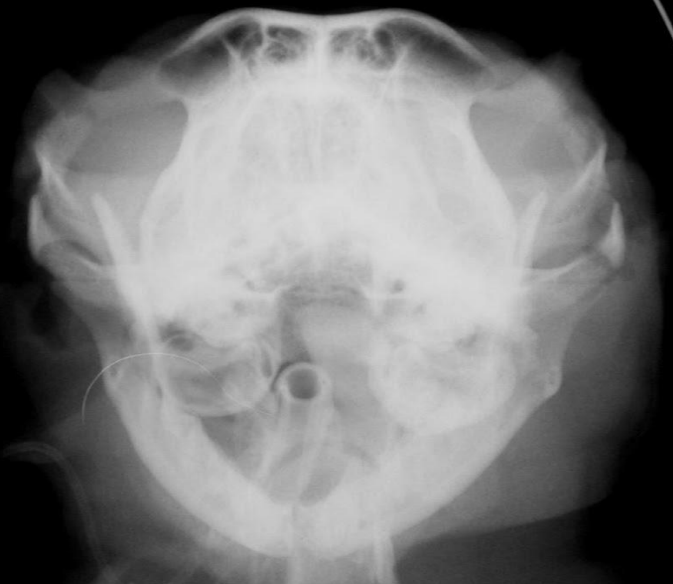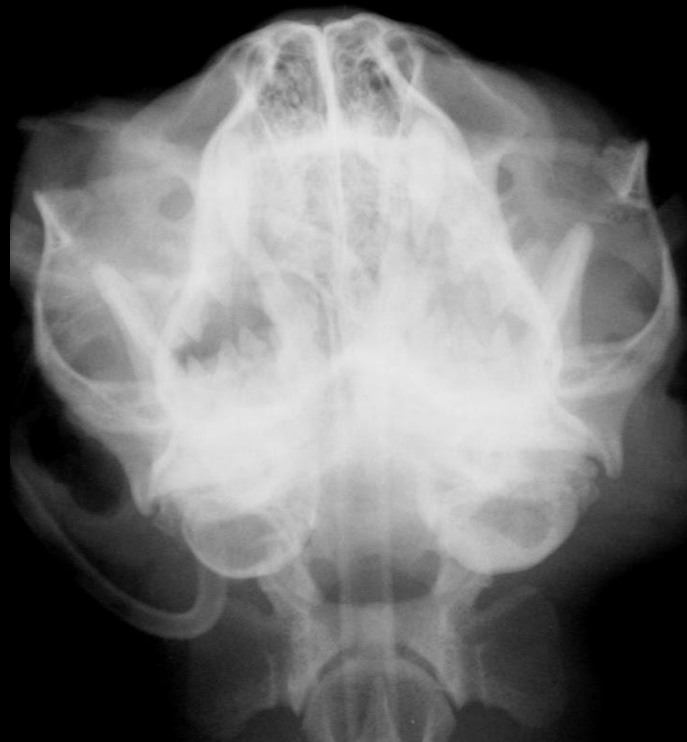Рентгенография черепа

Специальные проекции - барабанные полости



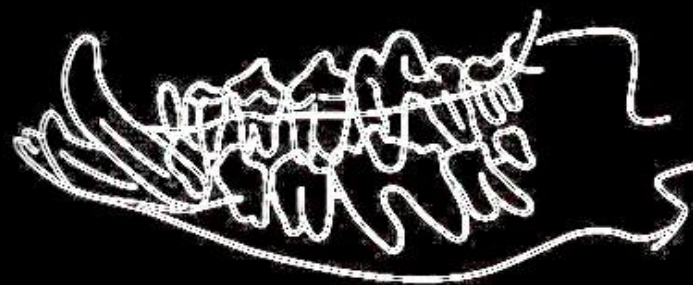


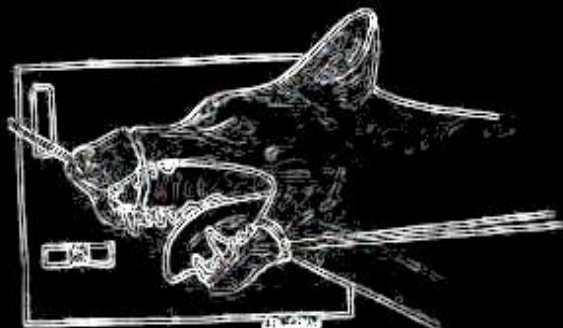
Рентгенография черепа

Специальные проекции - барабанные полости



Рентгенография черепа

Косая боковая проекция



Рентгенография черепа

Носовая полость

- Опухоли
- Воспаления
- Инородные тела
- переломы

Рентгенография черепа

Опухоль носовой полости и фронтального синуса

- Старые животные
- Как правило вначале односторонние поражения
- кровянистые выделения

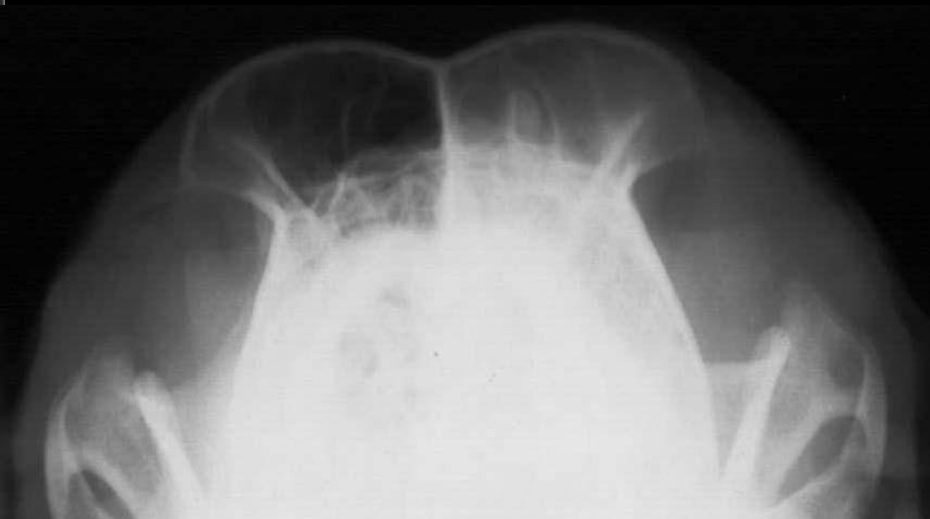
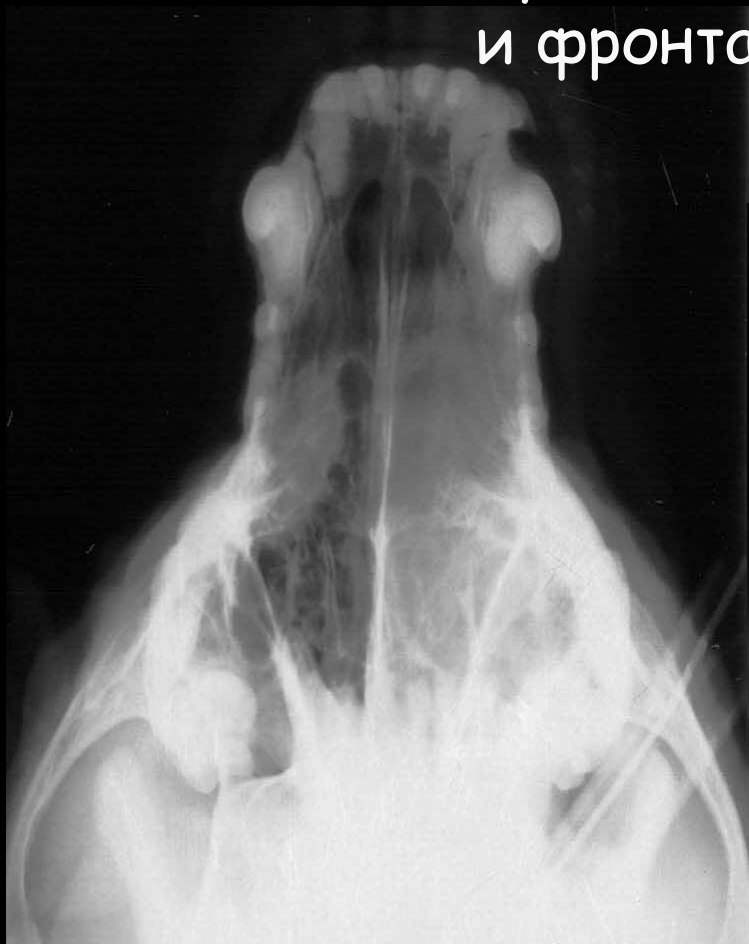Рентгенография черепа

Опухоль носовой полости и фронтального синуса

- Увеличение рентгеновской плотности воздухоносных путей
- Наличие очагов лизиса костей
- асимметрия
- Наличие опухолевых масс

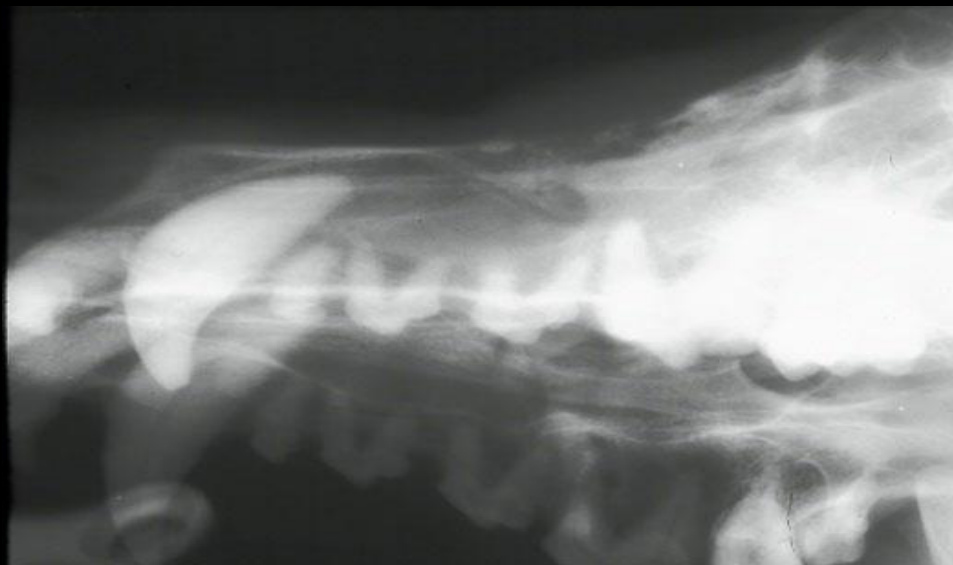Рентгенография черепа

Опухоль носовой полости
и фронтального синуса



Рентгенография черепа

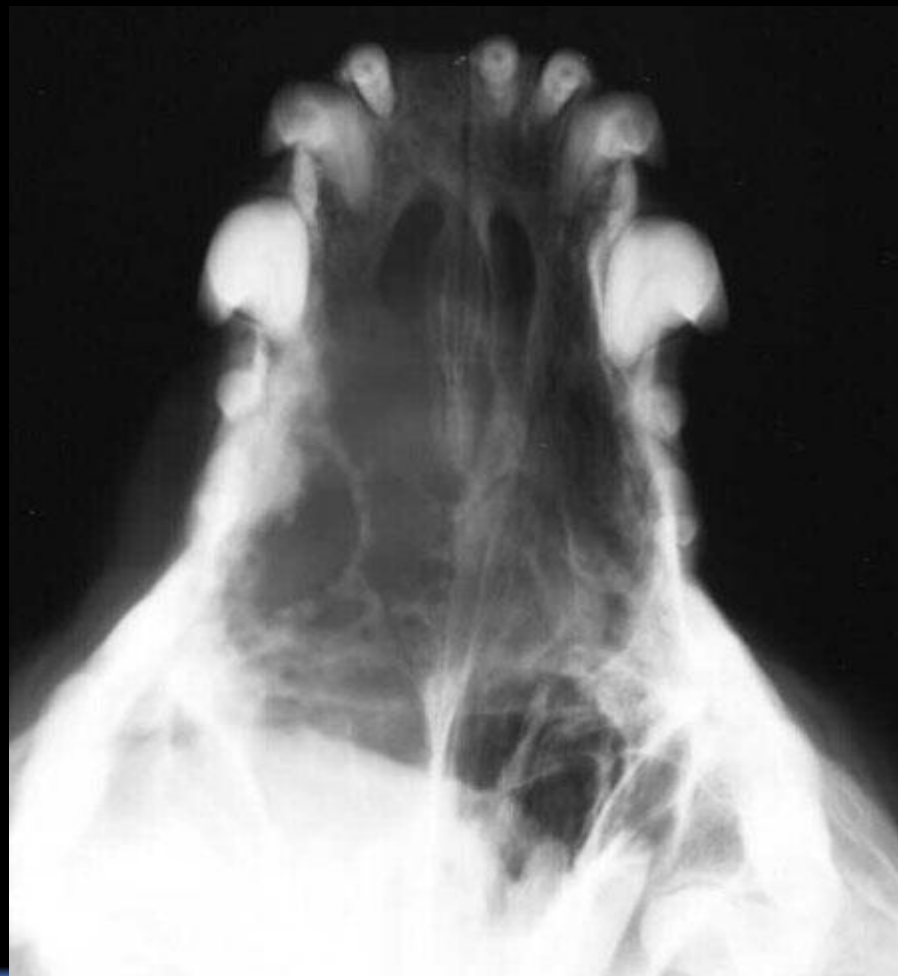Опухоль носовой полости



Рентгенография черепа

Опухоль носовой полости

П



Рентгенография черепа

Воспаления носовой полости

- Молодые животные
- Как правило двухсторонние поражения
- Чаще гнойные выделения

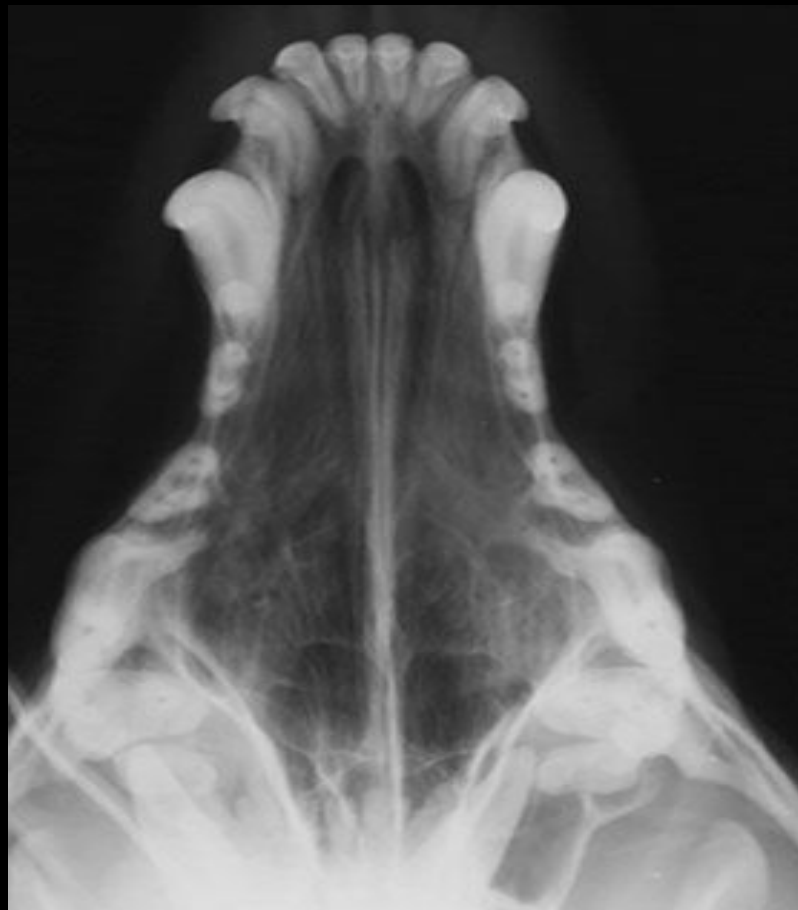Рентгенография черепа

Воспаления носовой полости

- Снижение рентгеновской плотности
- Нет костного лизиса

Рентгенография черепа

Воспаления носовой
полости



Рентгенография черепа

Гидроцефалия

Предрасположены йорки,
чихуахуа, тойтерьеры

- Молодые животные
- Эпилептоморфные судороги
- дезориентация
- летаргия

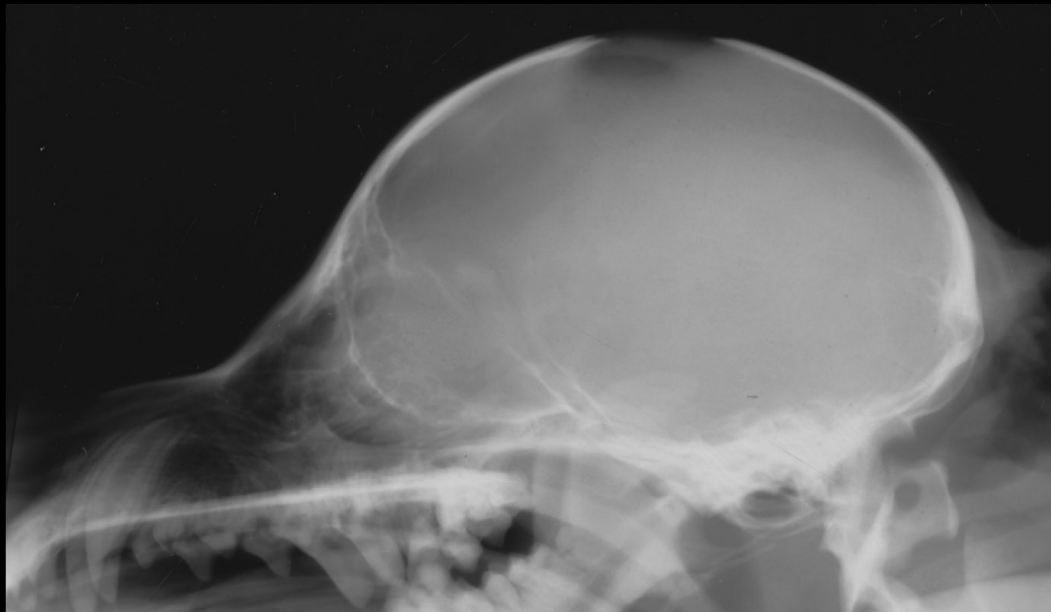Рентгенография черепа

Гидроцефалия

- Незакрытый родничок
- Эффект матового стекла
- Пальцевидные вдавления на черепе

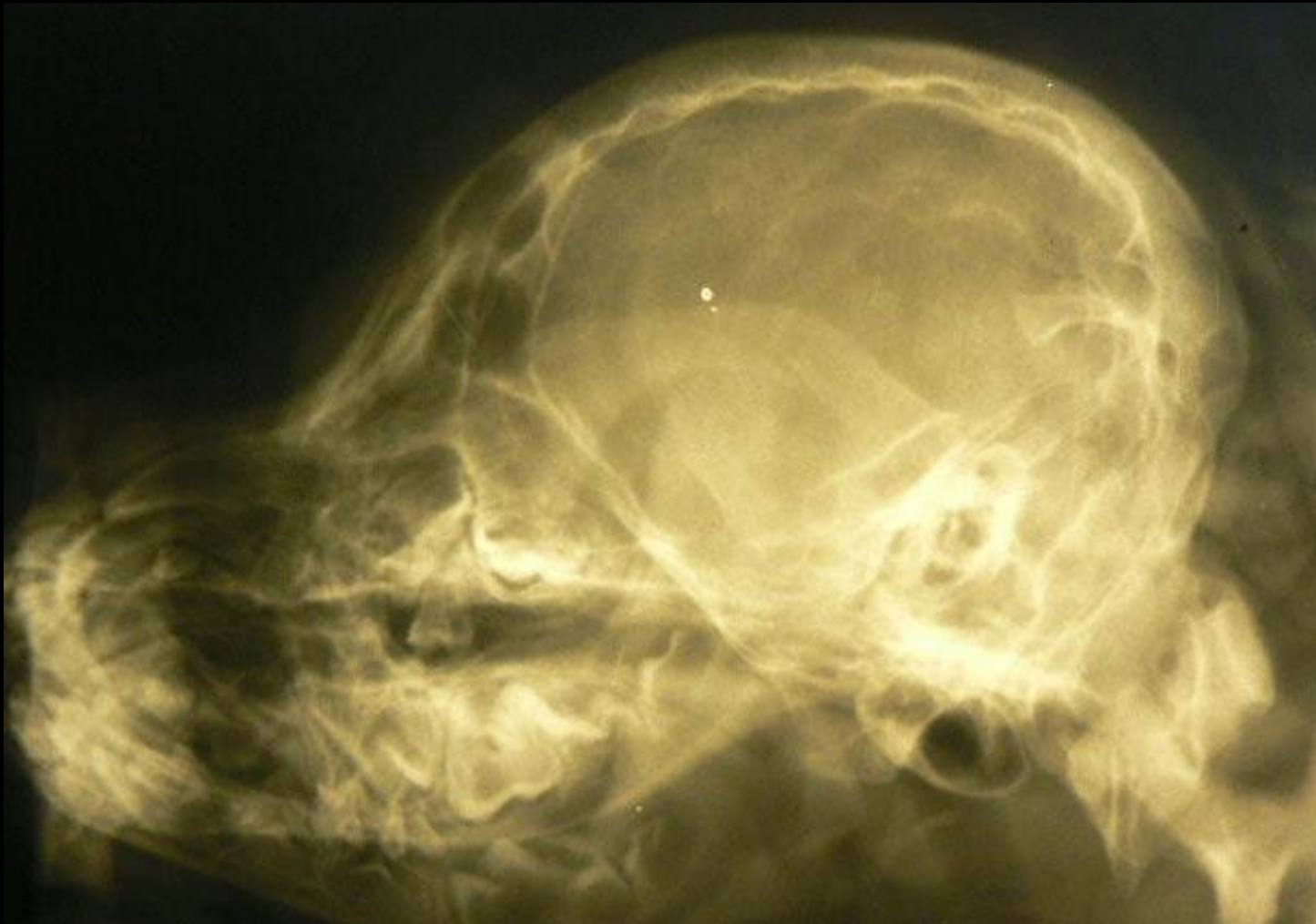Рентгенография черепа

Гидроцефалия



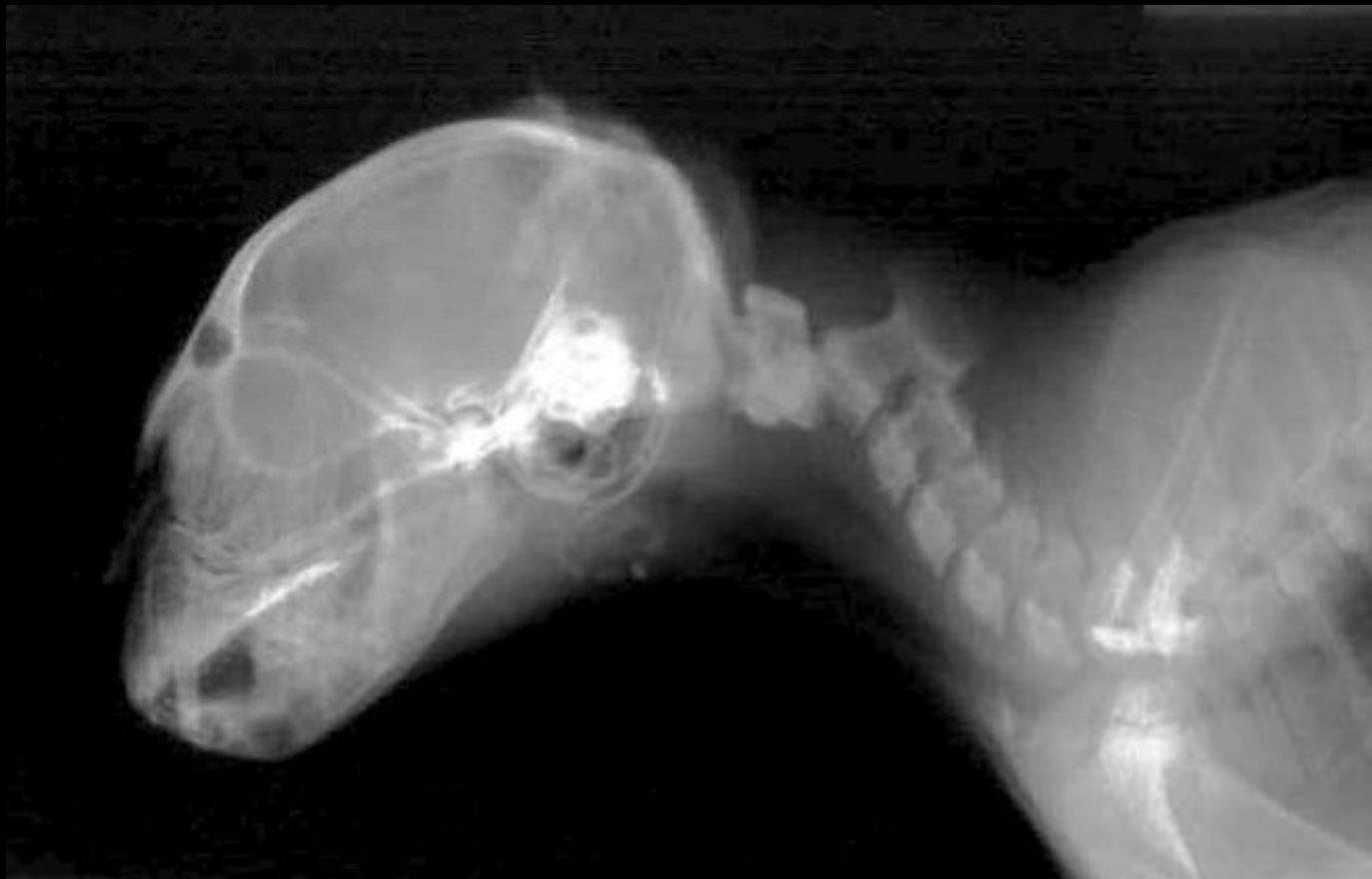Рентгенография черепа

Гидроцефалия



Рентгенография черепа

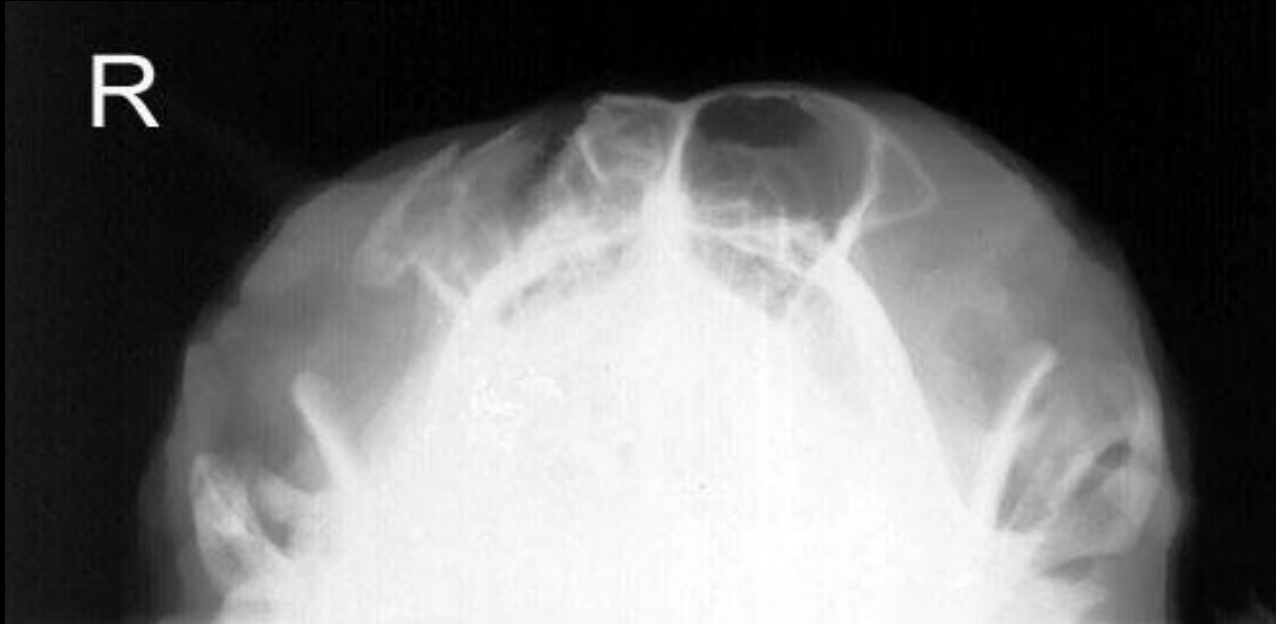Атлanto-аксиальный вывих



Рентгенография черепа

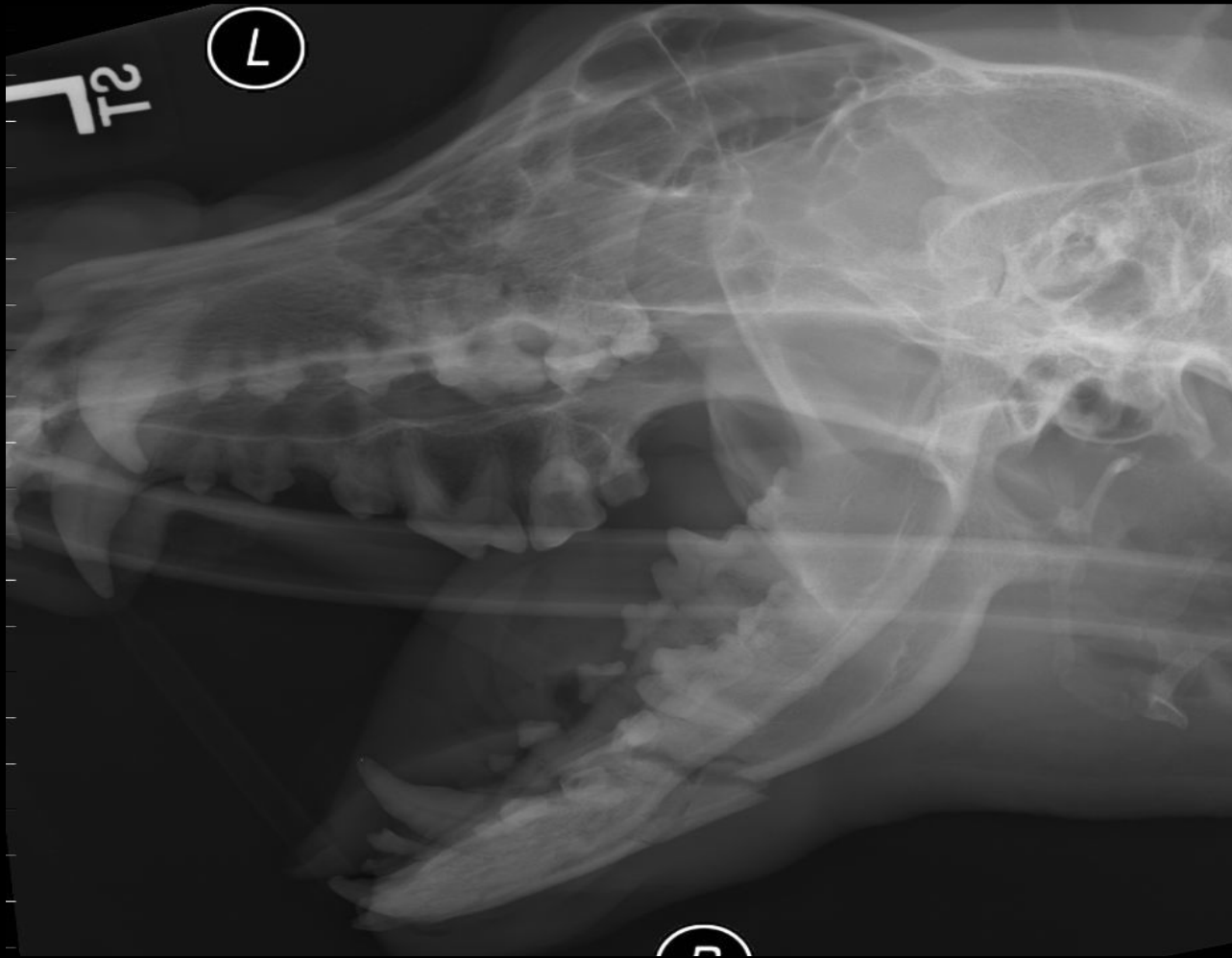
травма

R

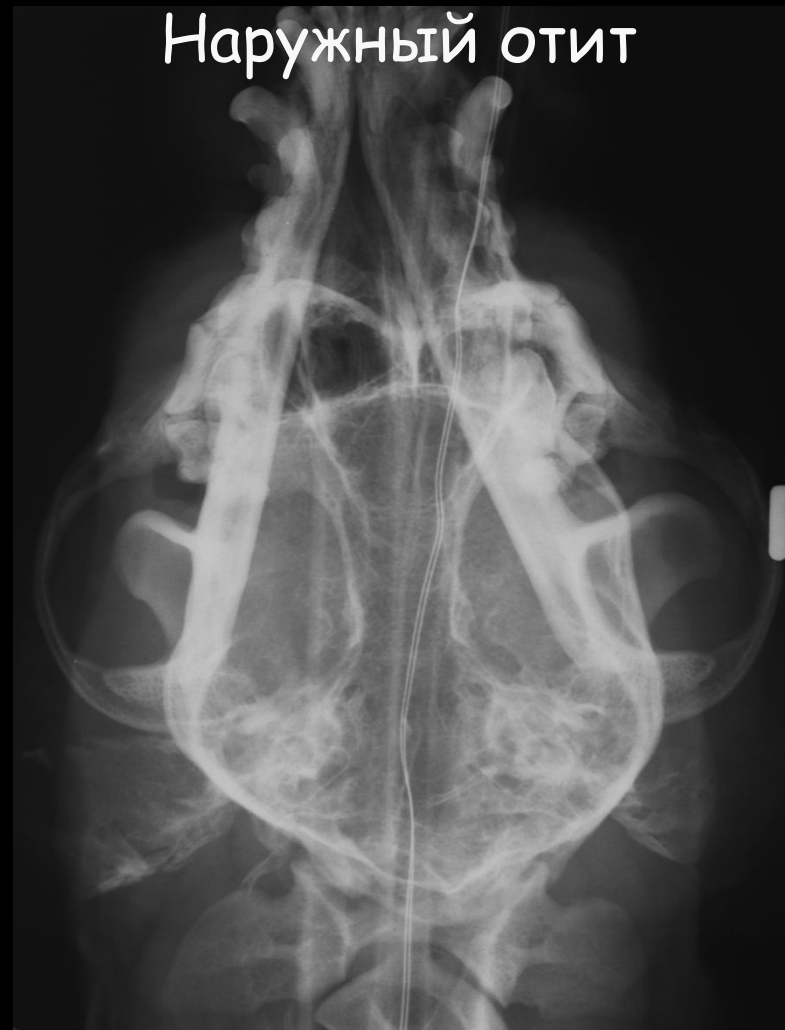

Рентгенография черепа

Травма - перелом нижней челюсти

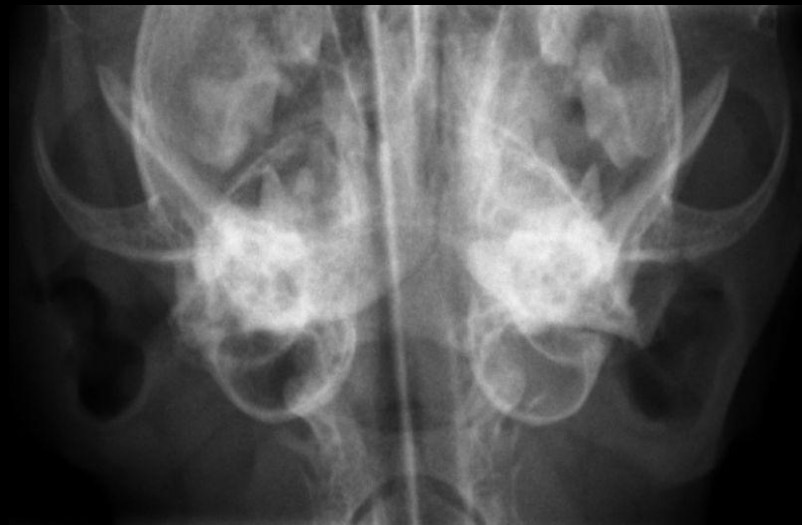

Рентгенография черепа



Рентгенография черепа

Отит среднего уха



Рентгенография черепа

Абсцесс корня зуба

