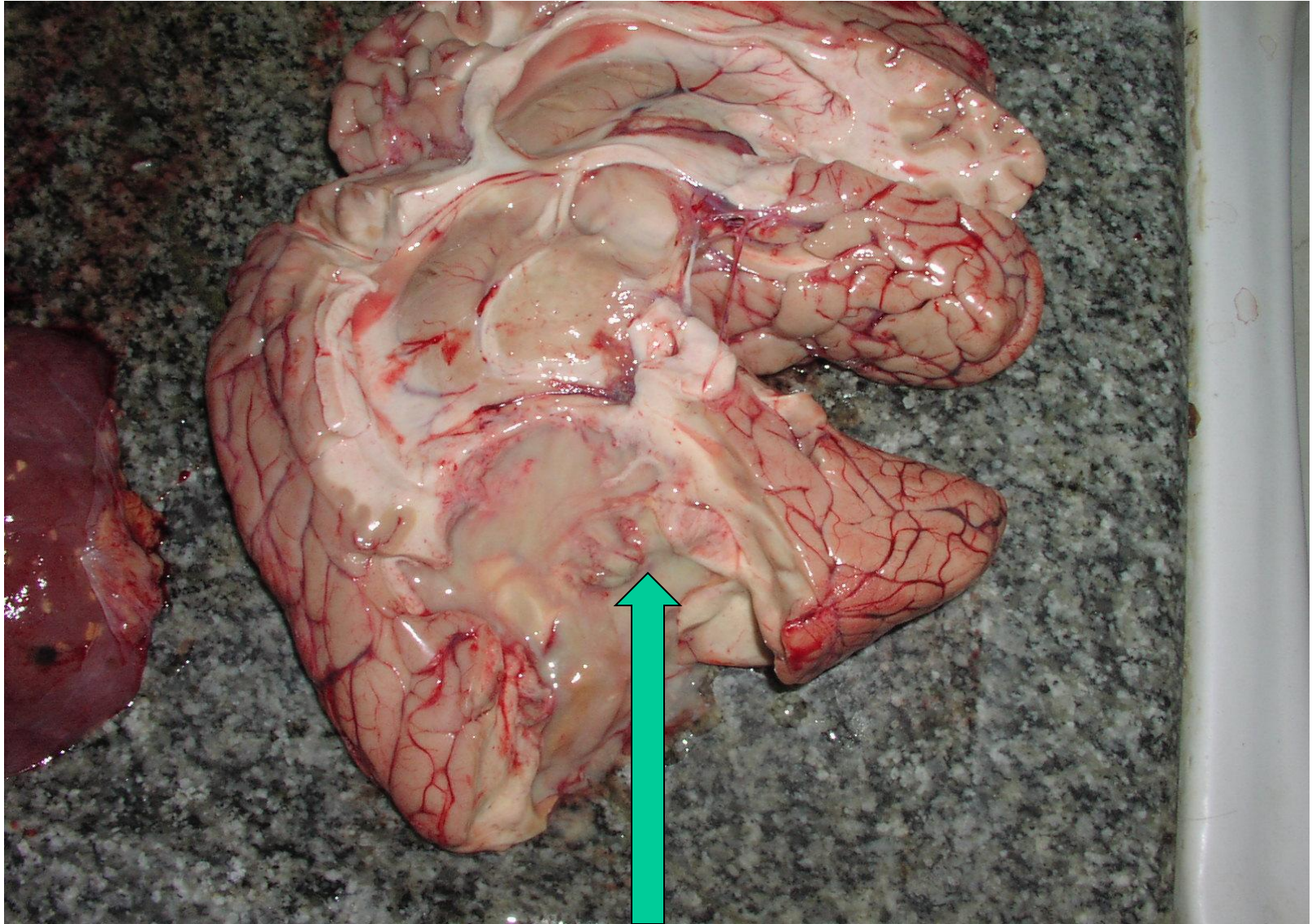
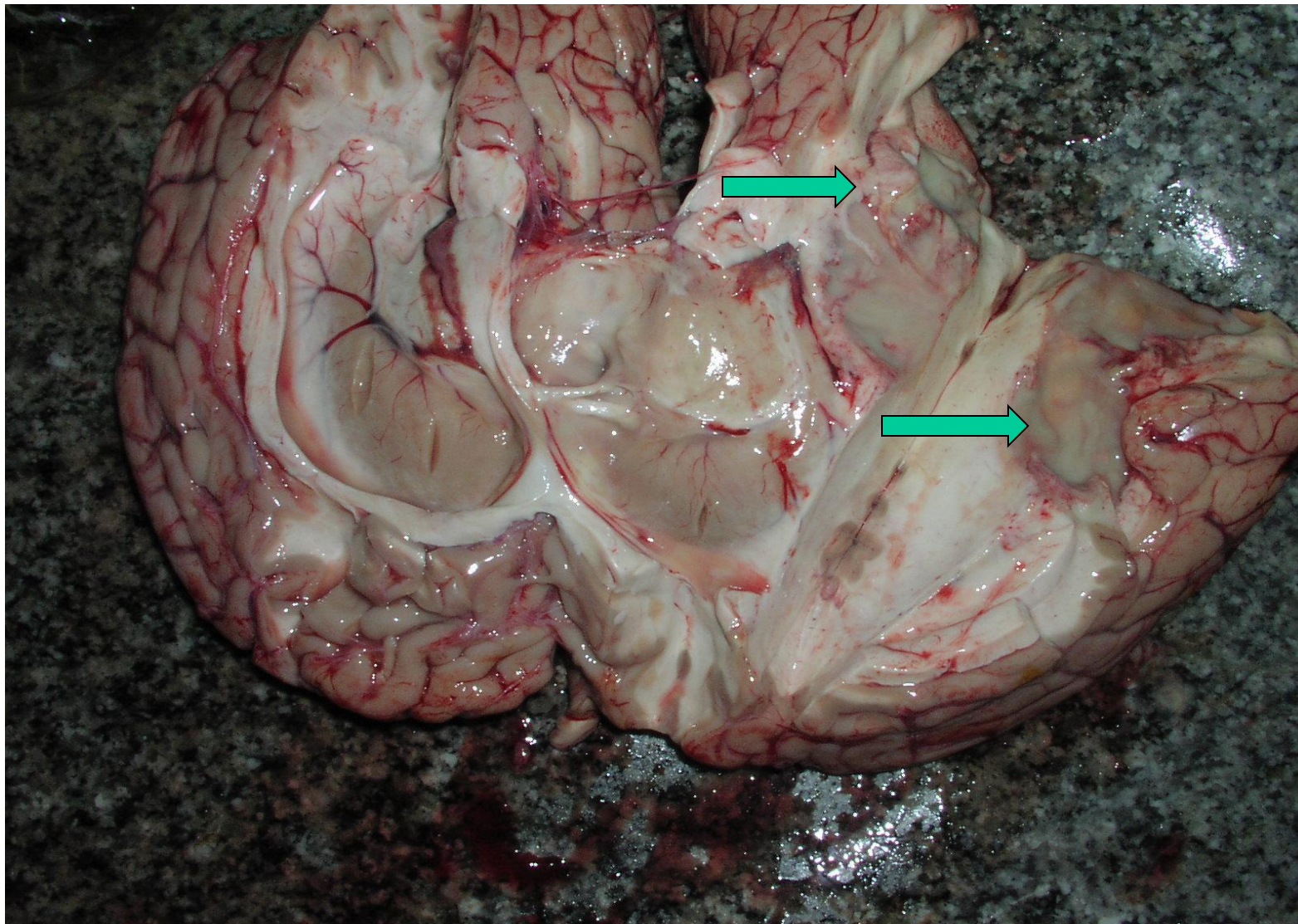


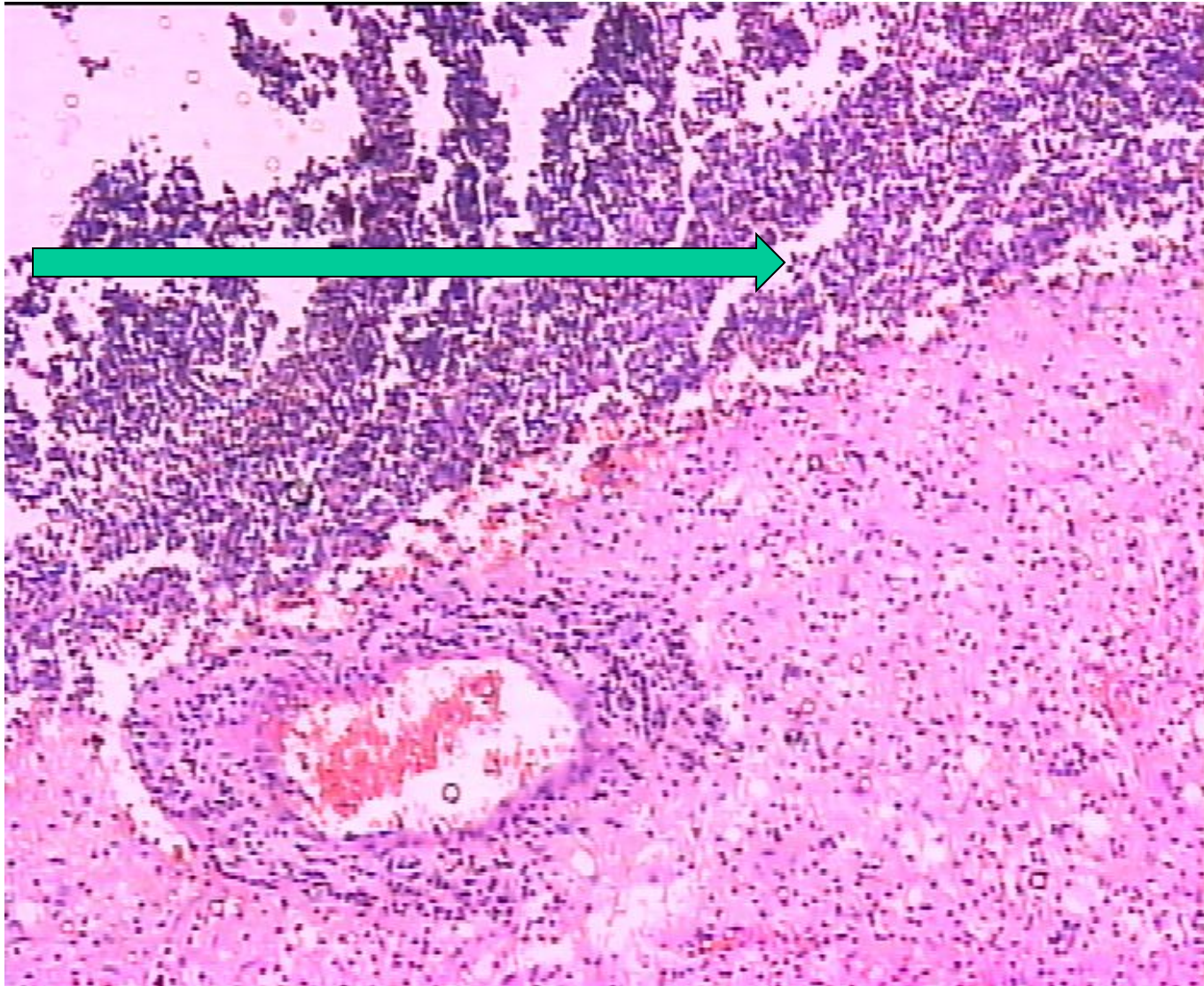
Абсцесс левой затылочной доли



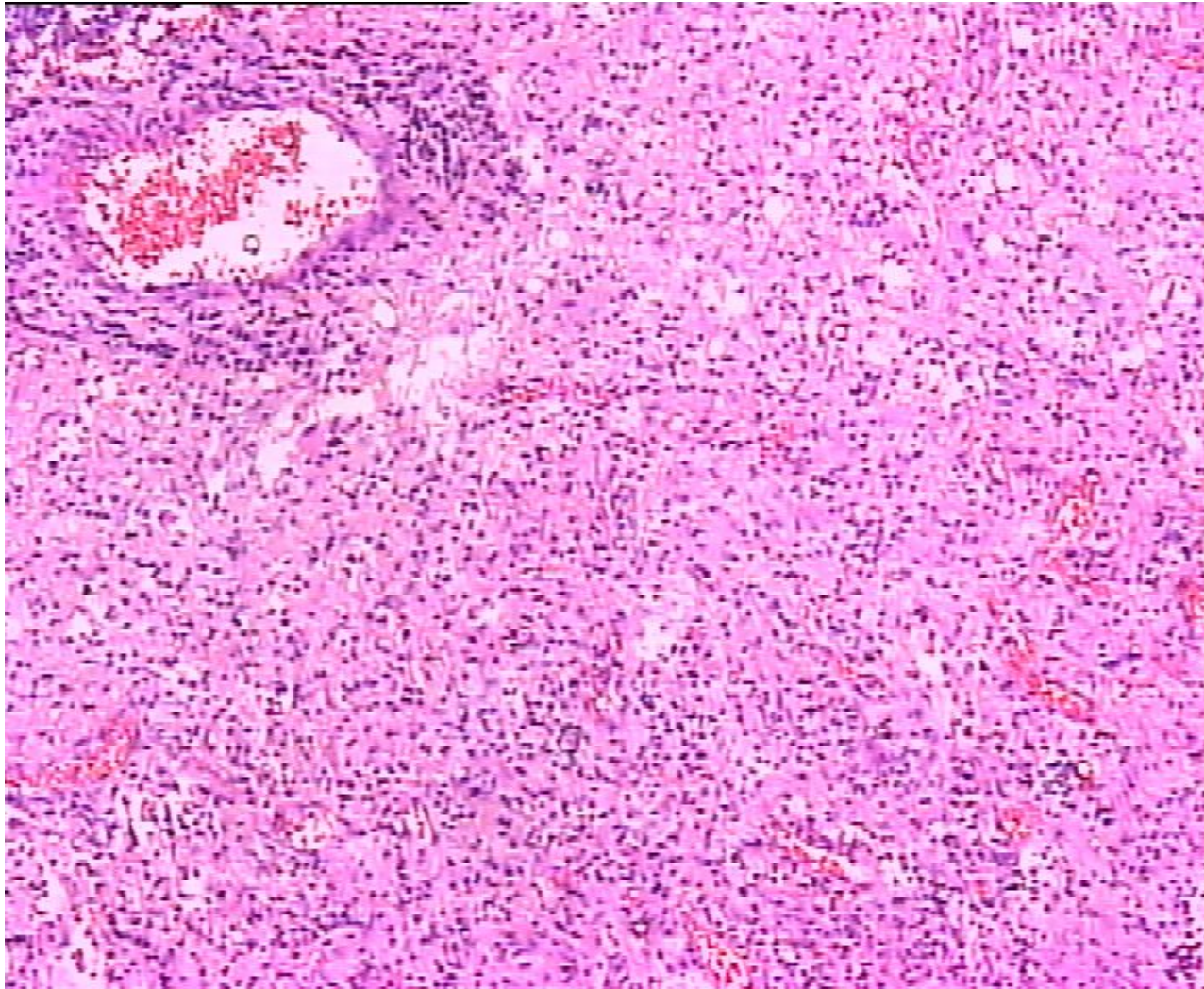
Капсула абсцесса



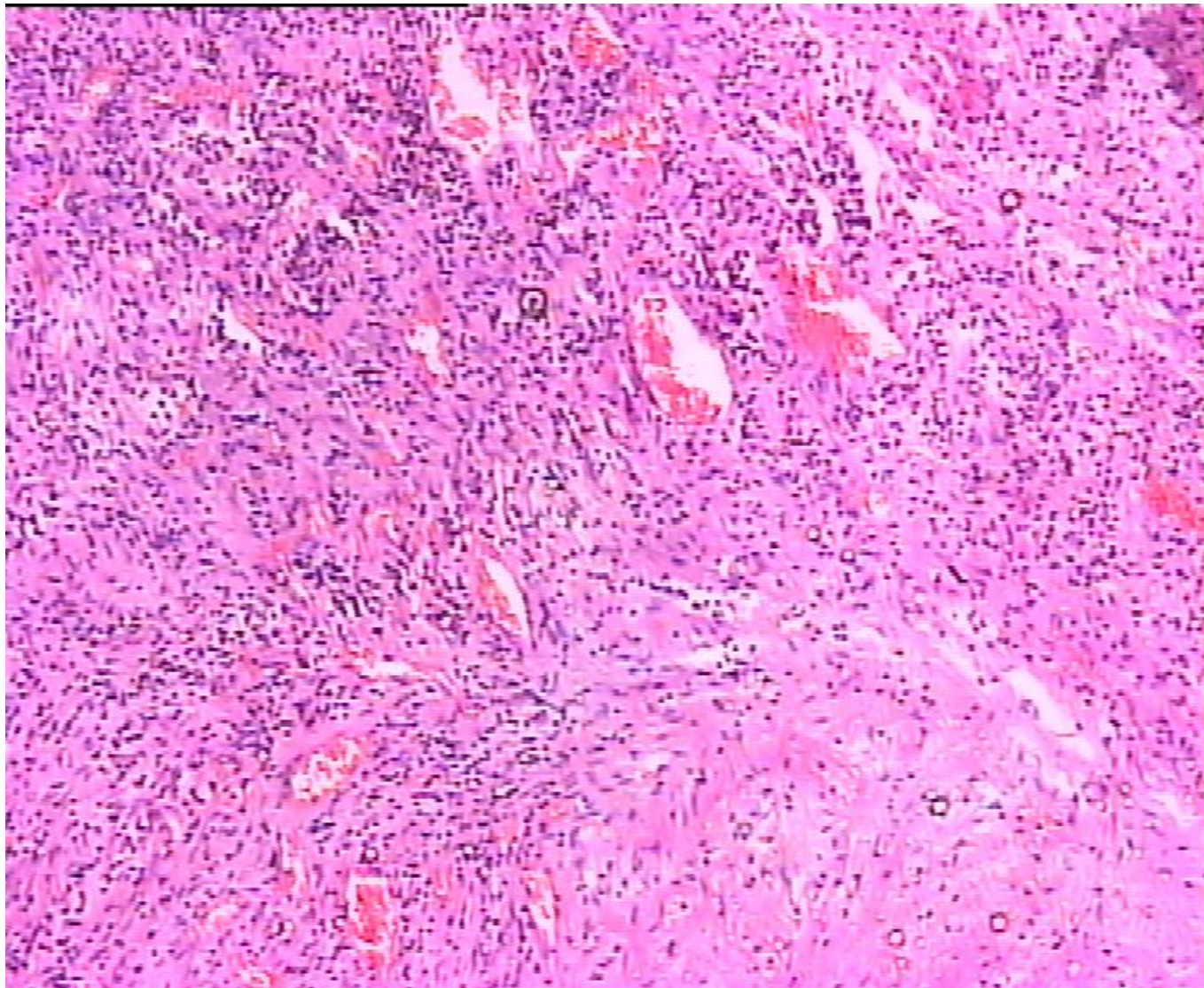
Внутренний слой абсцесса



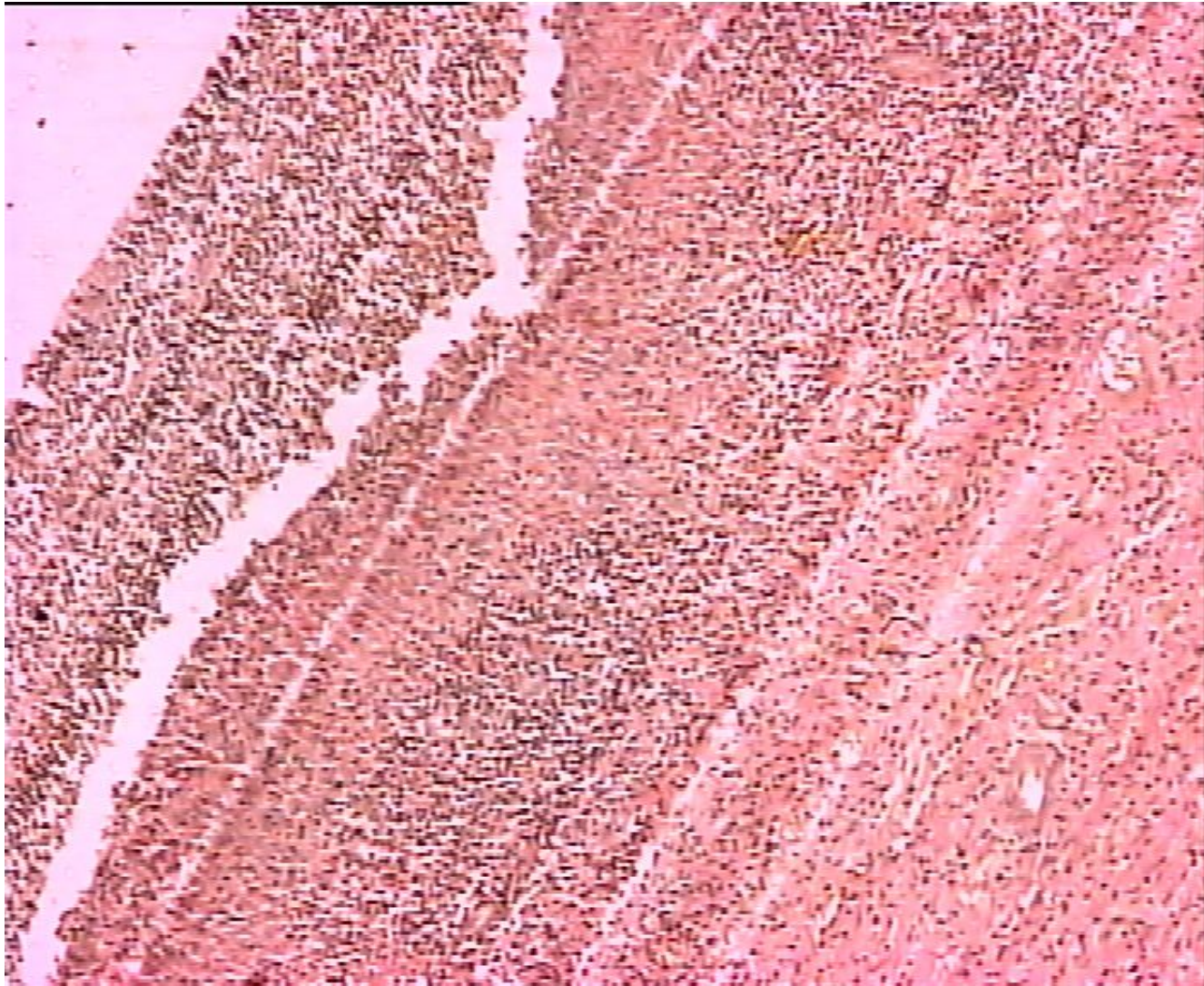
Средний слой абсцесса



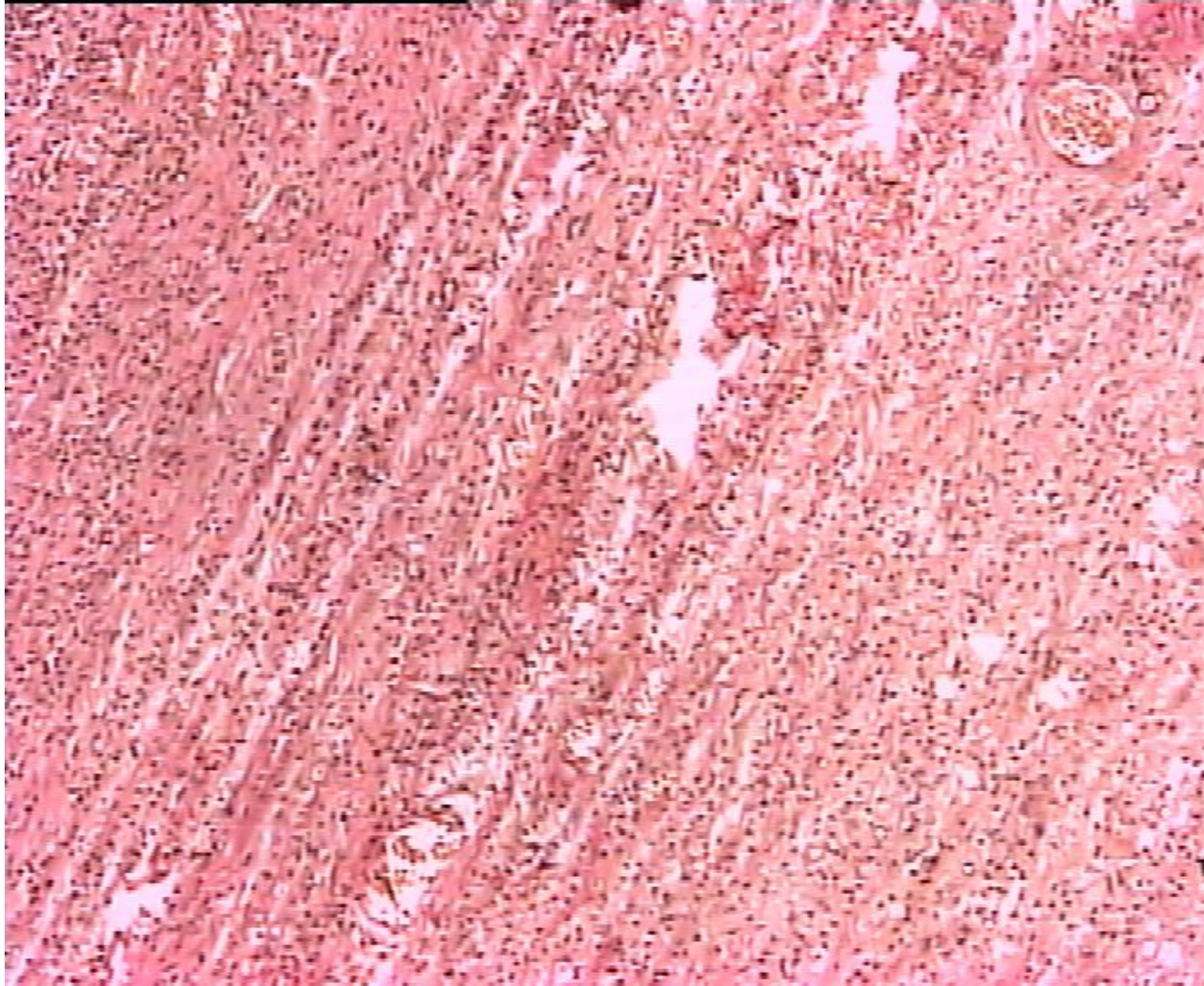
Наружный слой абсцесса



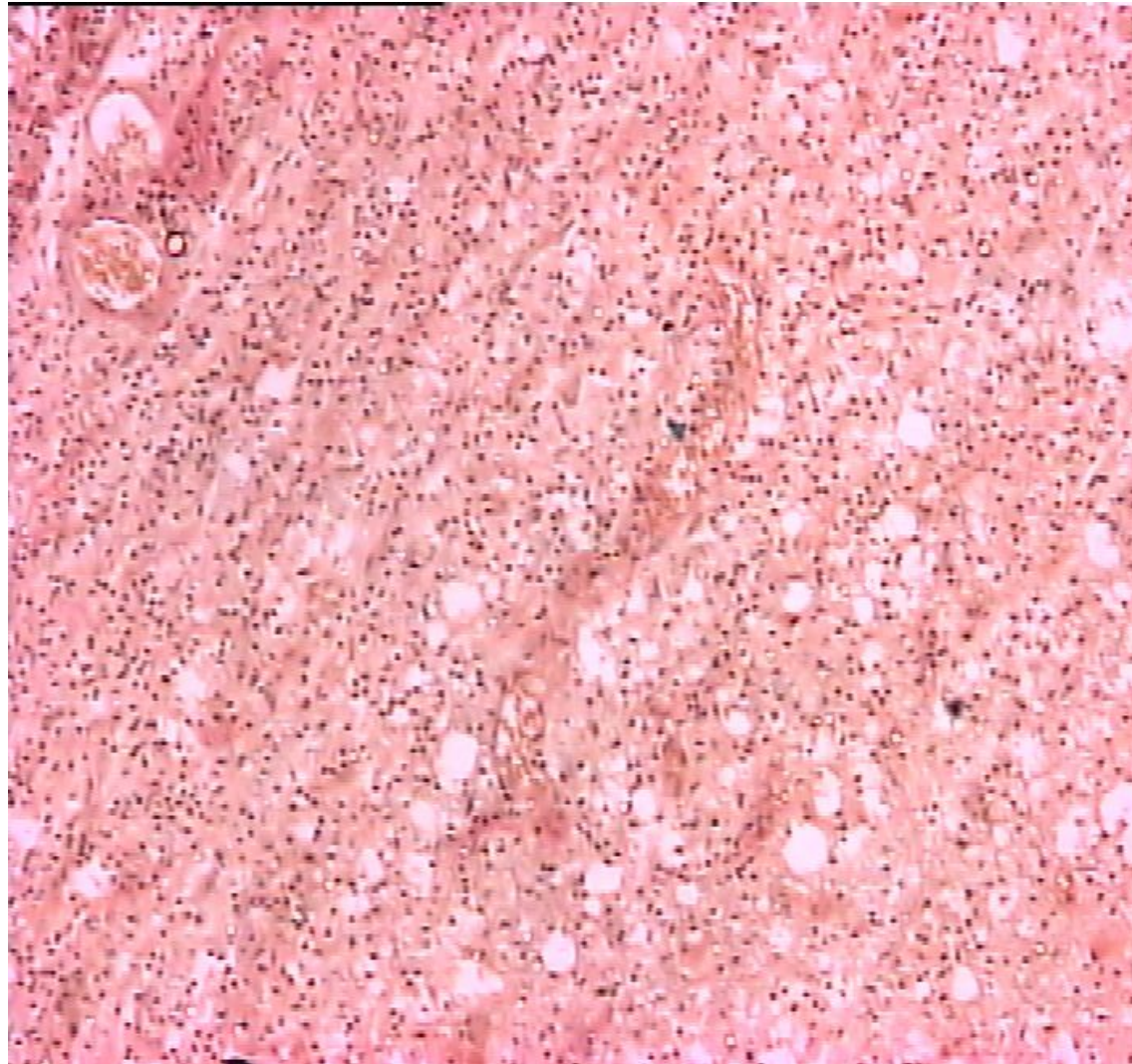
Внутренний слой-окраска на соединительную ткань



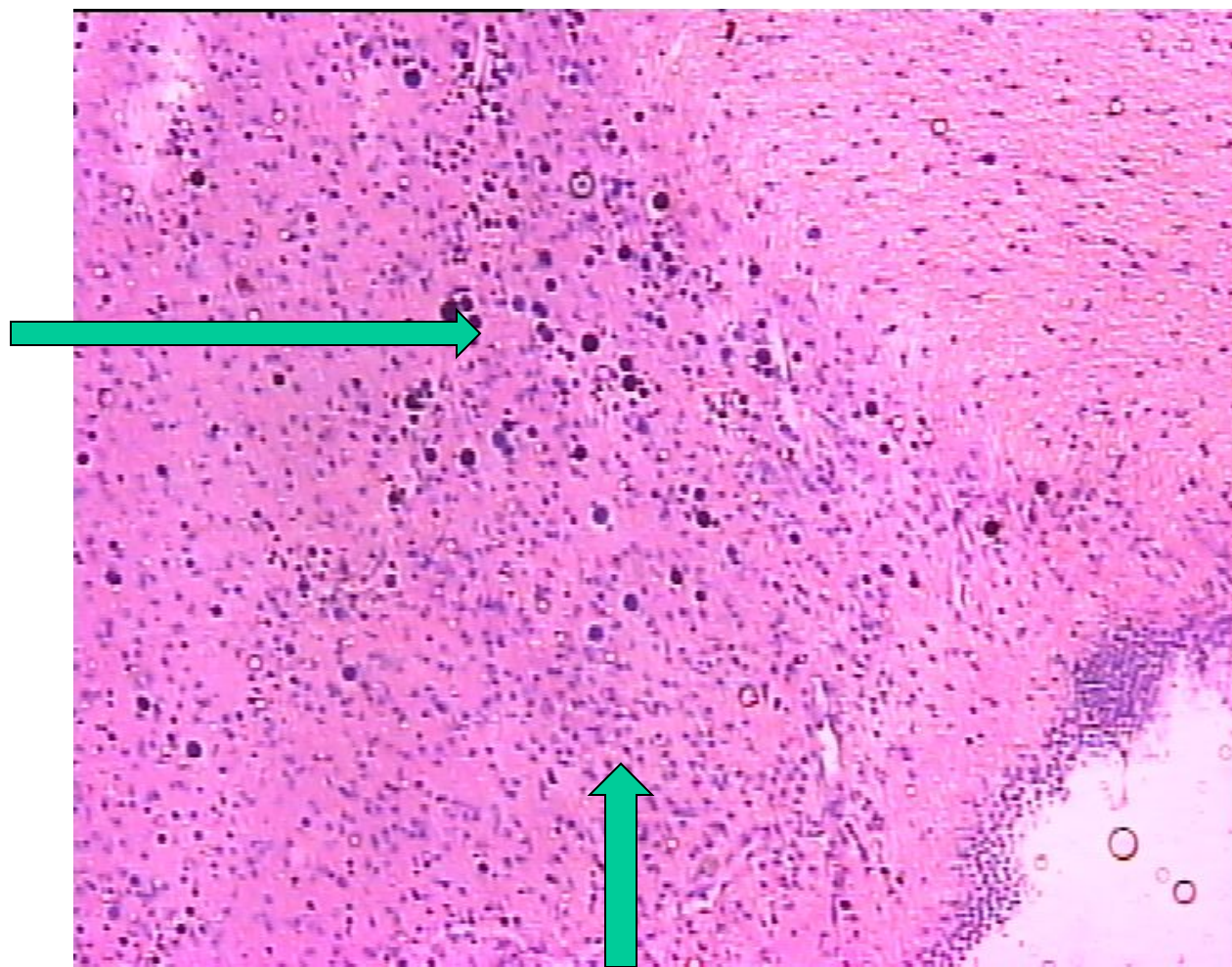
Средний слой-окраска на соединительную ткань



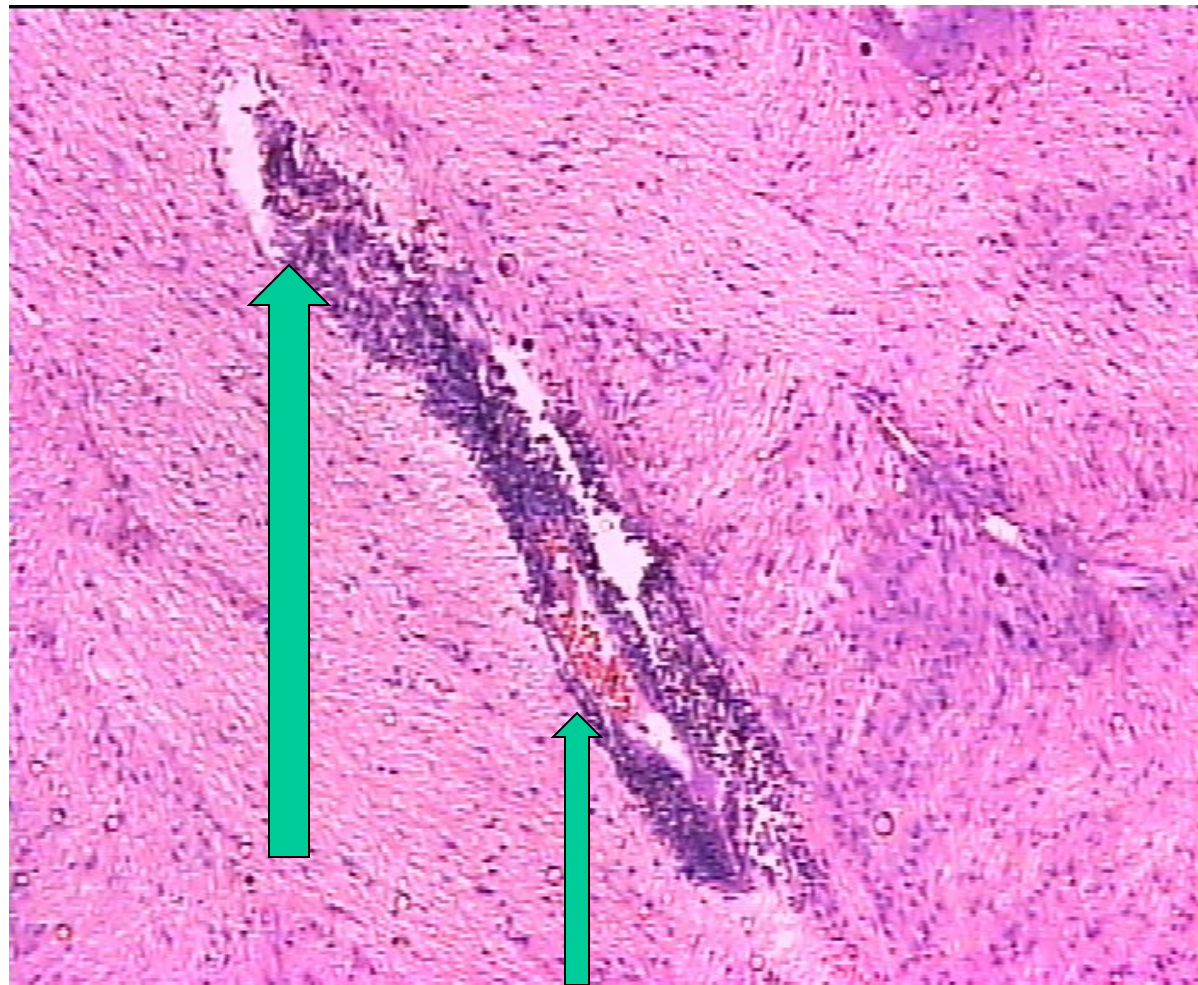
Наружный слой-окраска на соединительную ткань



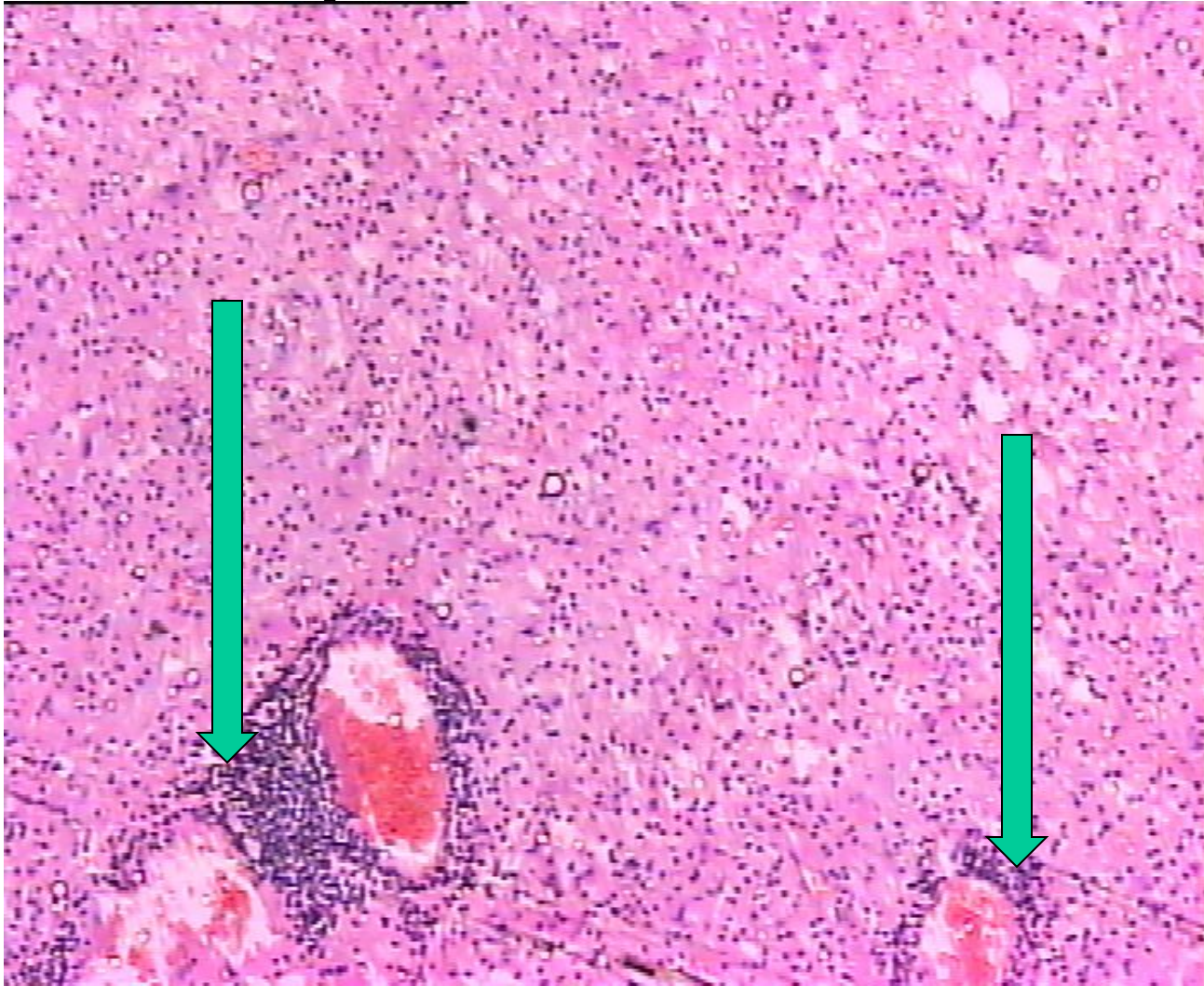
Глиоз и гематоксилиновые шары паравентрикулярных отделов



Воспалительный периваскулярный инфильтрат белого вещества



Периваскулярные инфильтраты серого вещества



Воспалительная реакция мягкой мозговой оболочки

