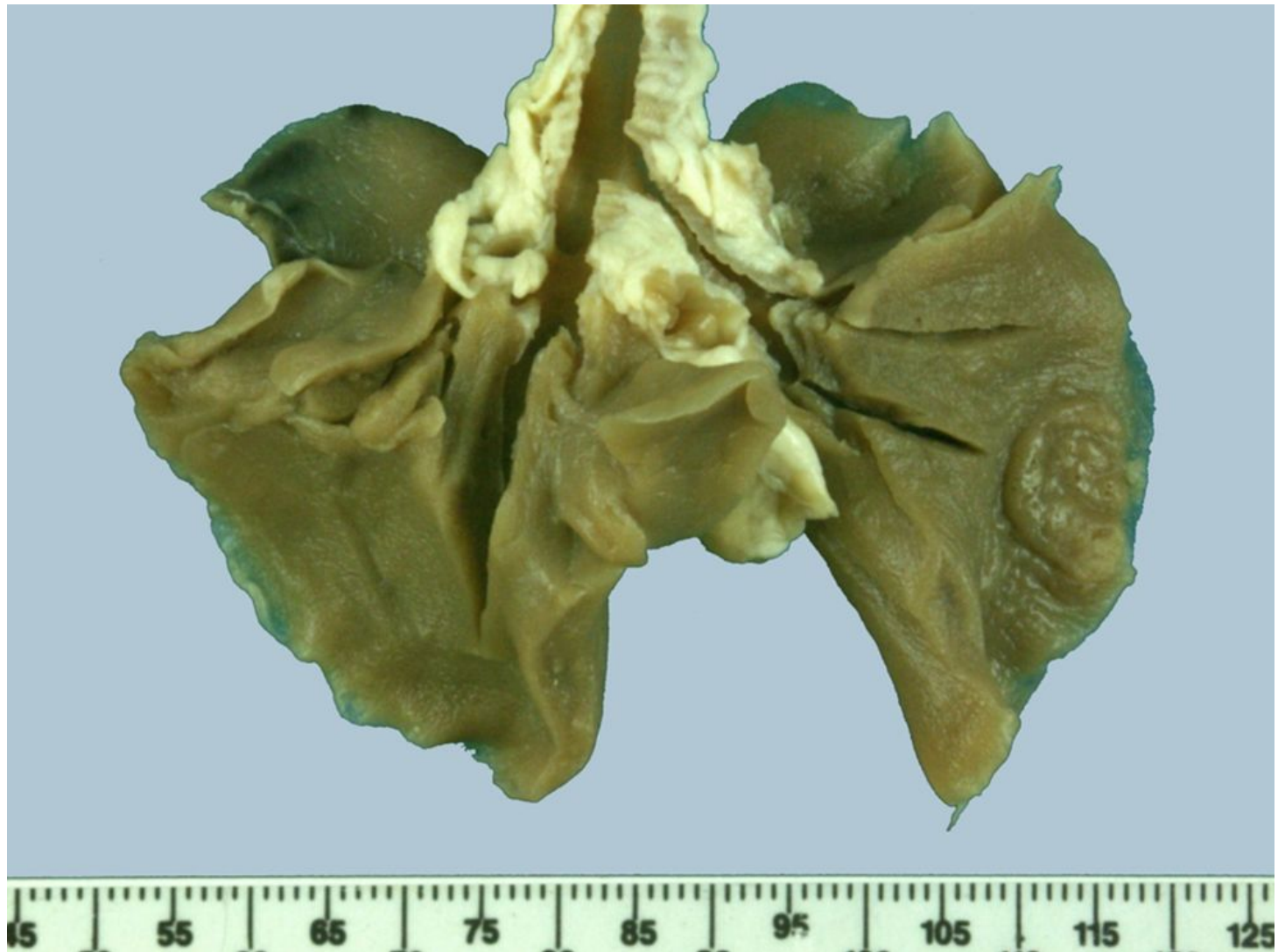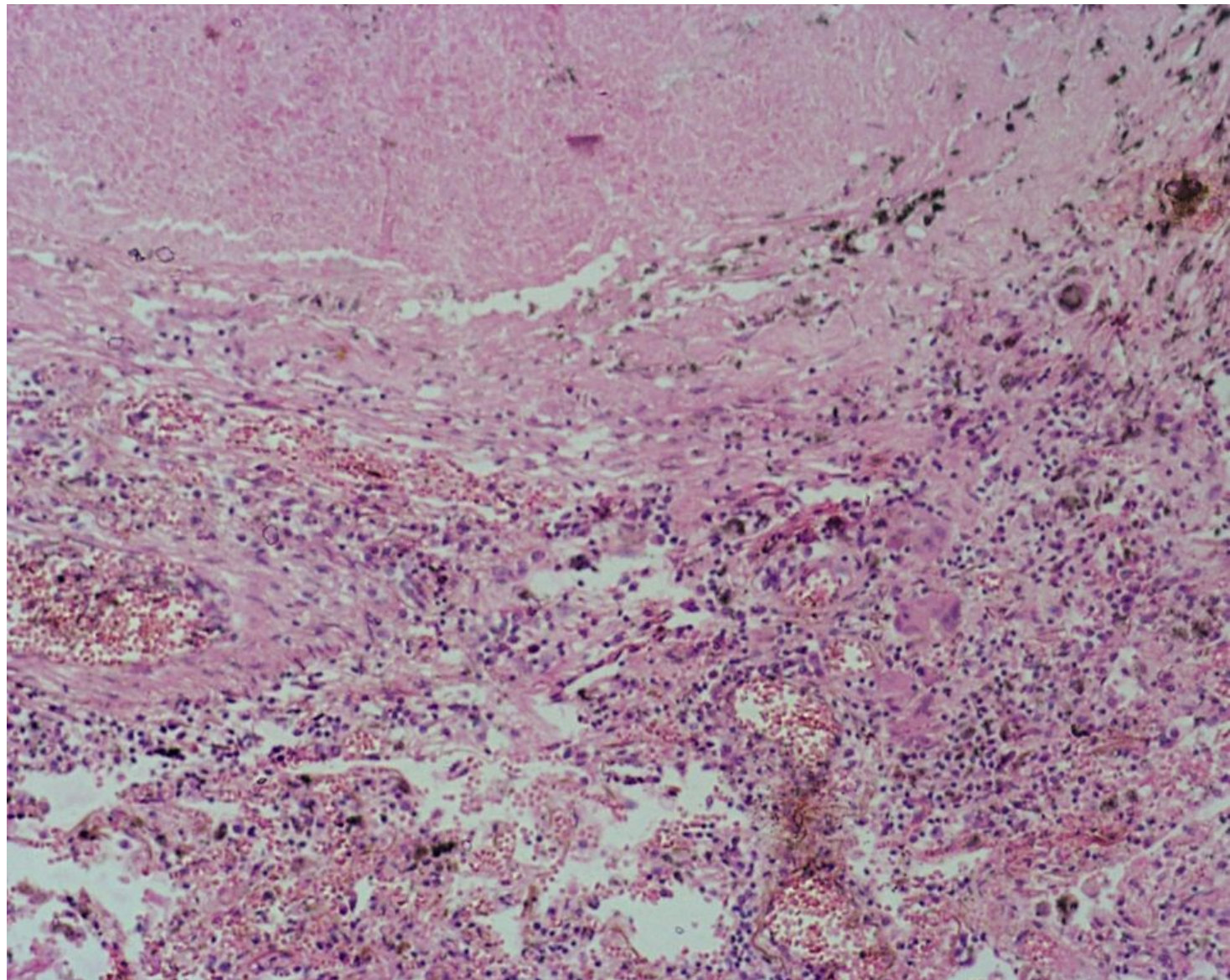


Первичный туберкулез,  
лимфангит,  
лимфаденит



Туберкулезны  
й лимфаденит



Милиарный туберкулез легких. В центре гранулемы — казеозный некроз (1), вокруг которого расположены эпителиоидные, лимфоидные клетки (2) и многоядерные клетки Пирогова—Лангханса

