Санкт-Петербургский
государственный
университет
www.spbu.ru

# Тромботические осложнения у пациентов с COVID-19




дготовила студентка группы 15.С07-м
Лукьянец К.Ю.

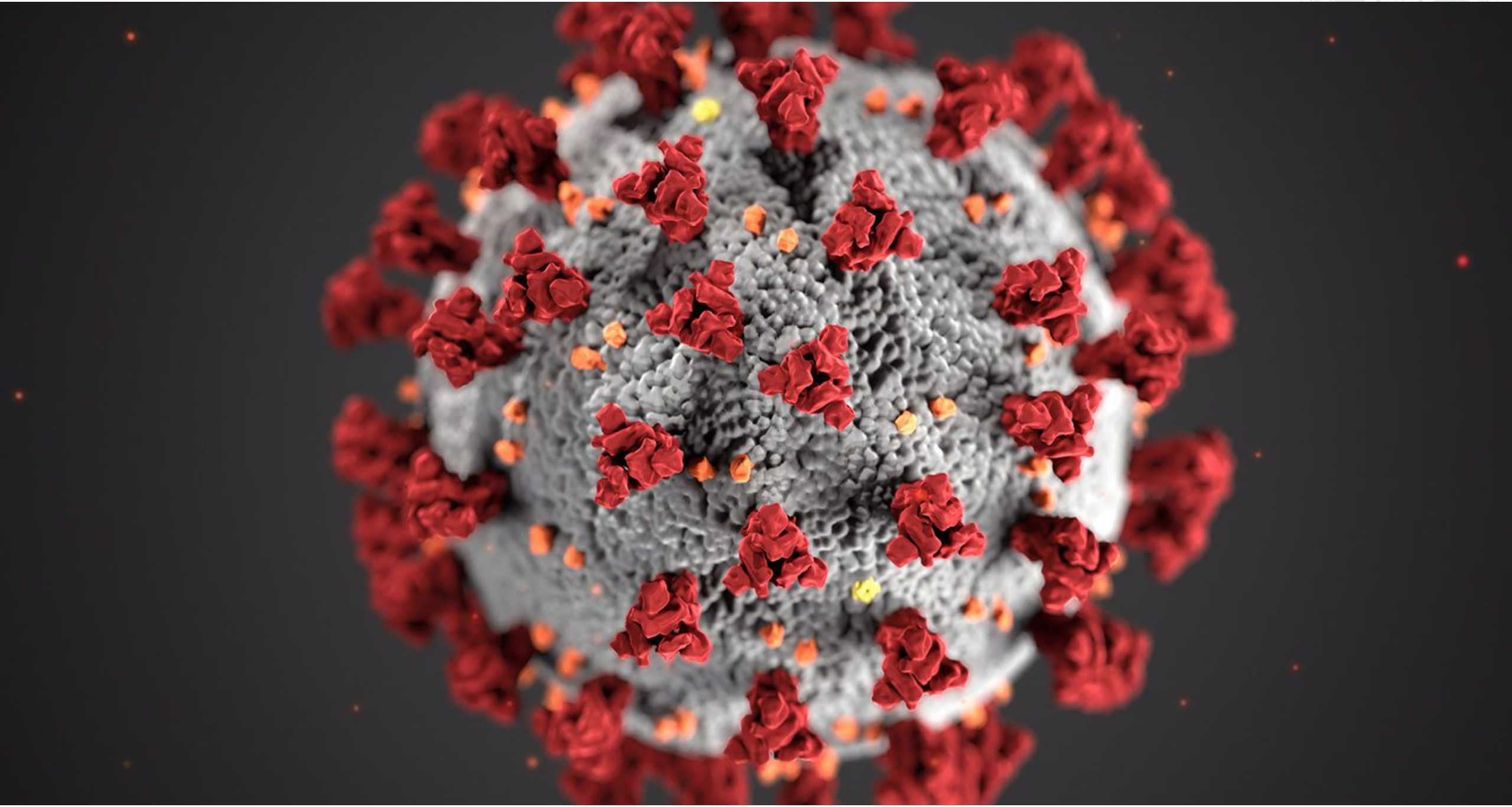

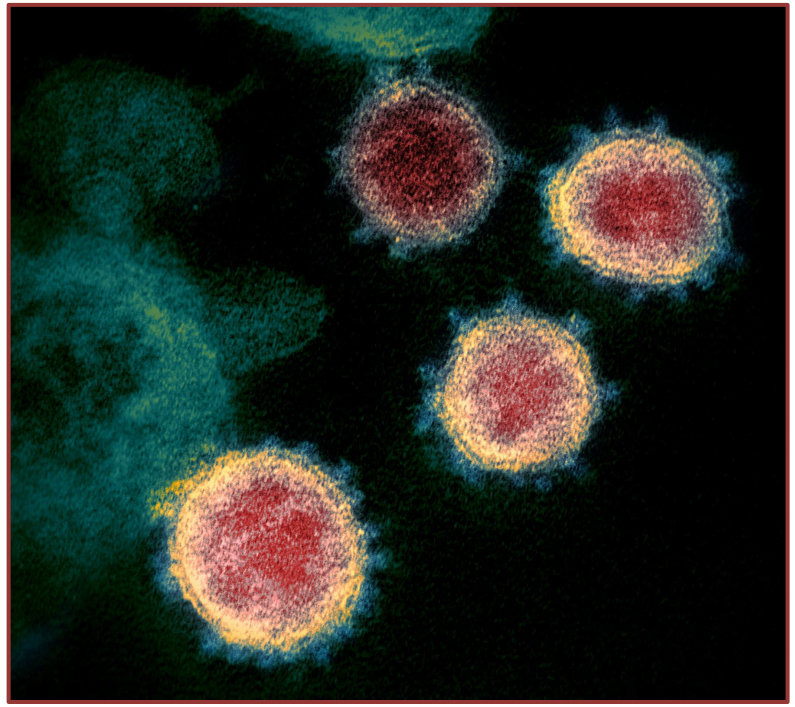

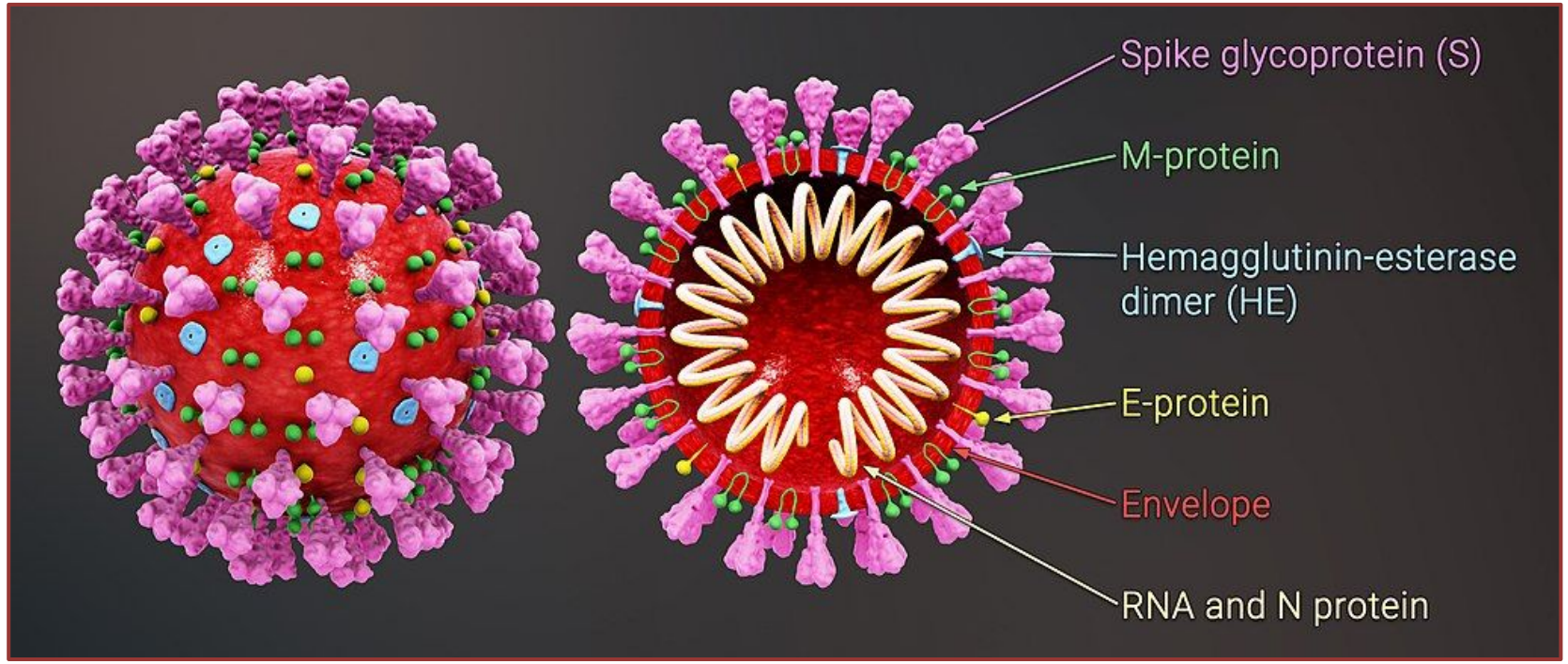


| Структурный белок | Функция |
|---|---|
| Белок нуклеокапсида (N) | Связан с геномом (РНК), составляющая нуклеокапсида |
| Спайк-белок (S) | Имеет решающее значение для связывания с рецепторами клетки-хозяина и облегчения проникновения в клетку |
| Белок оболочки (E) | Взаимодействует с М-белком и формирует вирусную оболочку |
| Мембранный белок (M) | Центральный организатор сборки вирусных частиц, определяет форму вирусной оболочки |

# Патогенез COVID-19

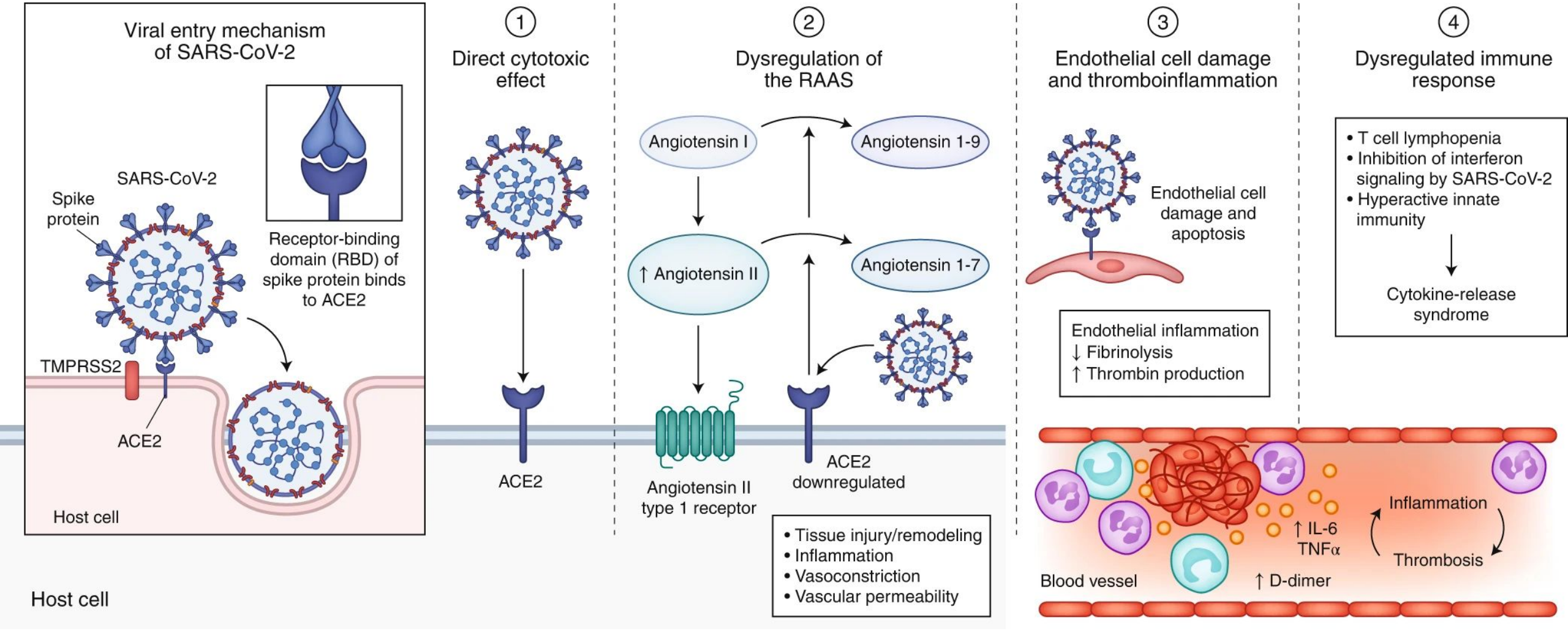


Gupta A, Madhavan MV, Sehgal K, et al. Extrapulmonary manifestations of COVID-19. Nat Med. 2020;26(7):1017-1032. doi:10.1038/s41591-020-0968-3

# Основные лабораторные маркеры, связанные с манифестацией COVID-19

## 1. Изменения количественного состава клеток крови

- Лейкоцитоз
- Лимфопения
- Нейтрофилия
- Тромбоцитопения

## 2. Маркеры воспаления

- Увеличение СОЭ
- Увеличения уровня С-реактивного белка
- Увеличение уровня ферритина
- Увеличение уровня IL-6 (как маркера «цитокинового шторма»)
- Увеличение уровня ЛДГ

## 3. Изменения показателей коагулограммы

- Увеличение уровня Д-димера и фибриногена
- Удлинение ПТВ и АЧТВ

Gupta A, Madhavan MV, Sehgal K, et al. Extrapulmonary manifestations of COVID-19. Nat Med. 2020;26(7):1017-1032. doi:10.1038/s41591-020-0968-3

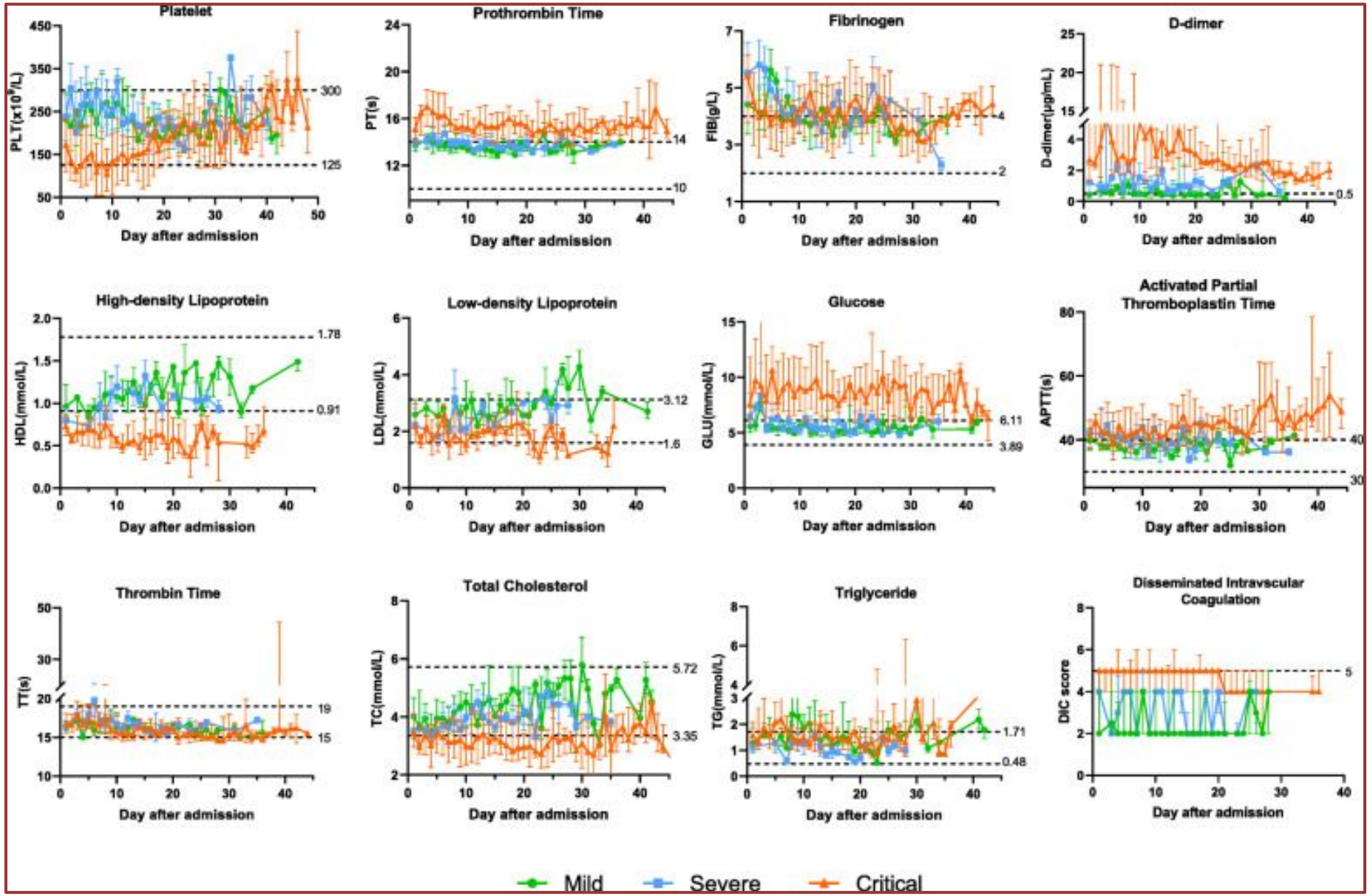


Jiang T, Lv B, Liu H, et al. Autopsy and statistical evidence of disturbed hemostasis progress in COVID-19: medical records from 407 patients. *Thromb J*. 2021;19(1):8. Published 2021 Feb 10. doi:10.1186/s12959-020-00256-5

# Анализ экспрессии генов, ассоциированных с ангиогенезом в лёгочной ткани у пациентов, умерших от осложнений COVID-19 или от гриппа A (H1N1)




Ackermann M, Verleden SE, Kuehnel M, et al. Pulmonary Vascular Endothelialitis, Thrombosis, and Angiogenesis in Covid-19. *N Engl J Med*. 2020;383(2):120-128. doi:10.1056/NEJMoa2015432

# Компоненты COVID-19-ассоциированной коагулопатии

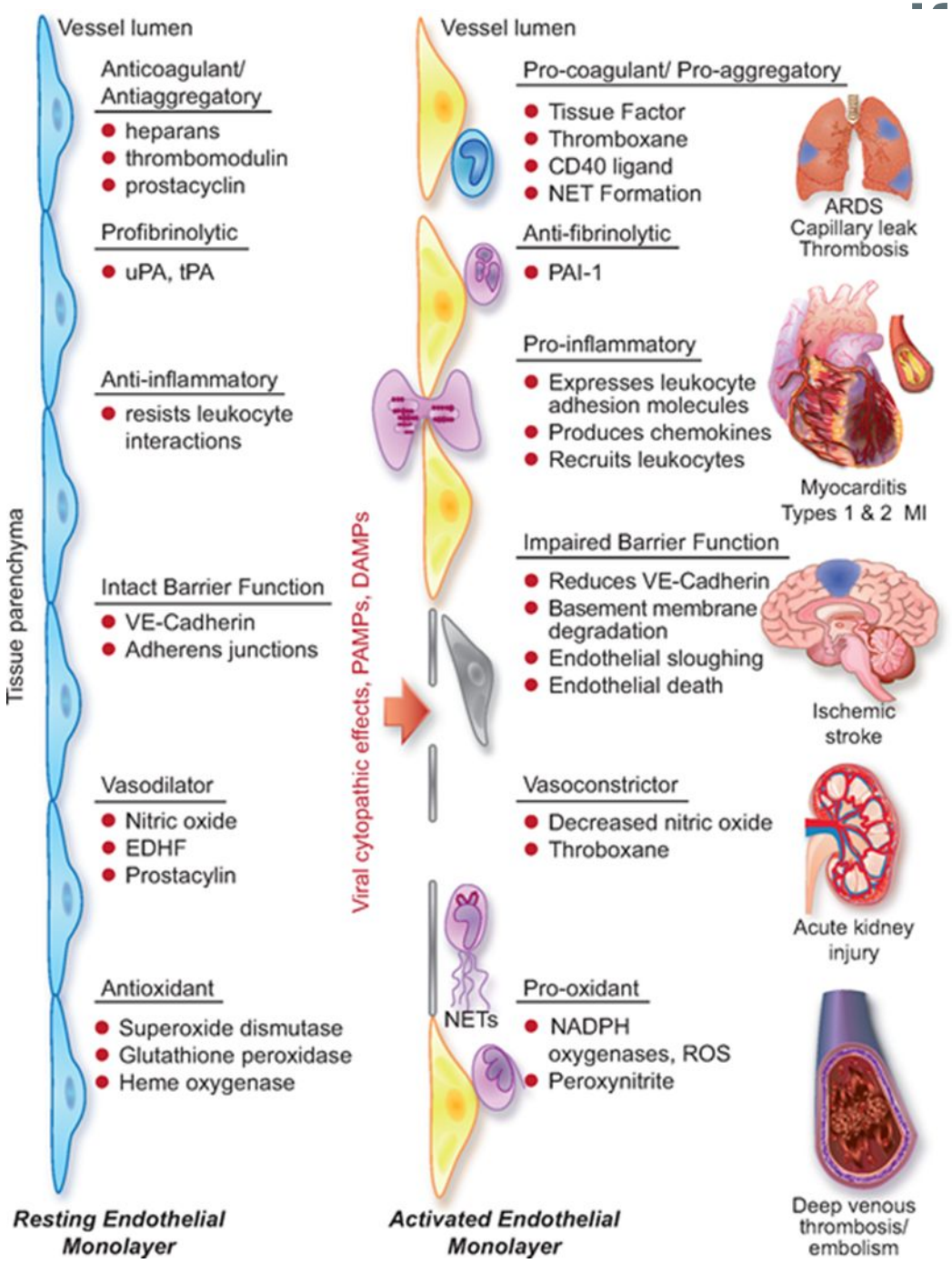


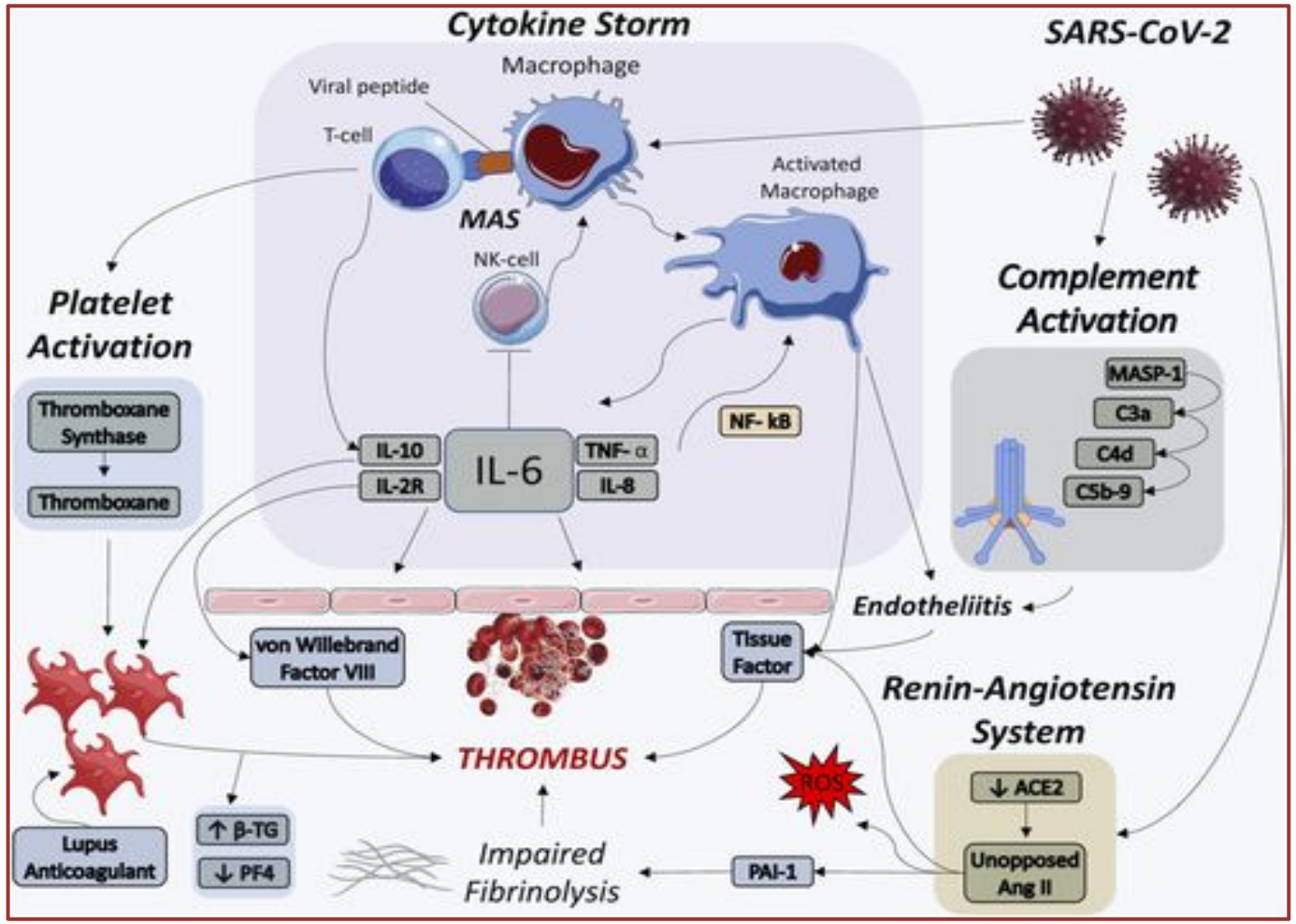



Hanff TC, Mohareb AM, Giri J, Cohen JB, Chirinos JA. Thrombosis in COVID-19. *Am J Hematol*. 2020;95(12):1578-1589. doi:10.1002/ajh.25982

Libby P, Lüscher T. COVID-19 is, in the end, an endothelial disease. *Eur Heart J*. 2020;41(32):3038-3044. doi:10.1093/eurheartj/ehaa623

# Патогенез повреждения сердечно-сосудистой системы при COVID-19

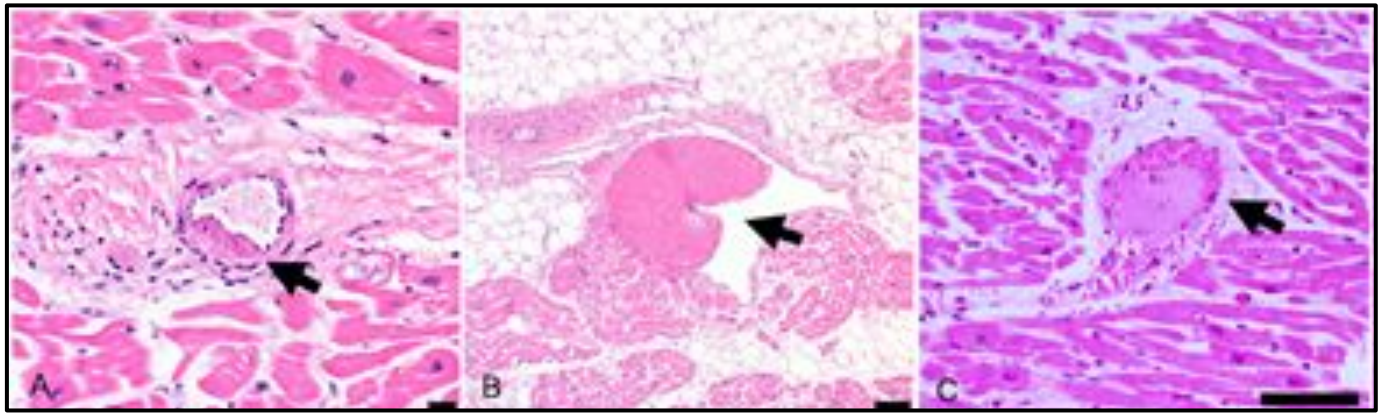


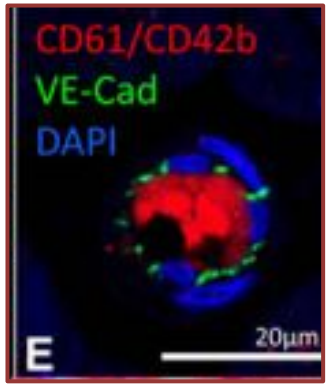

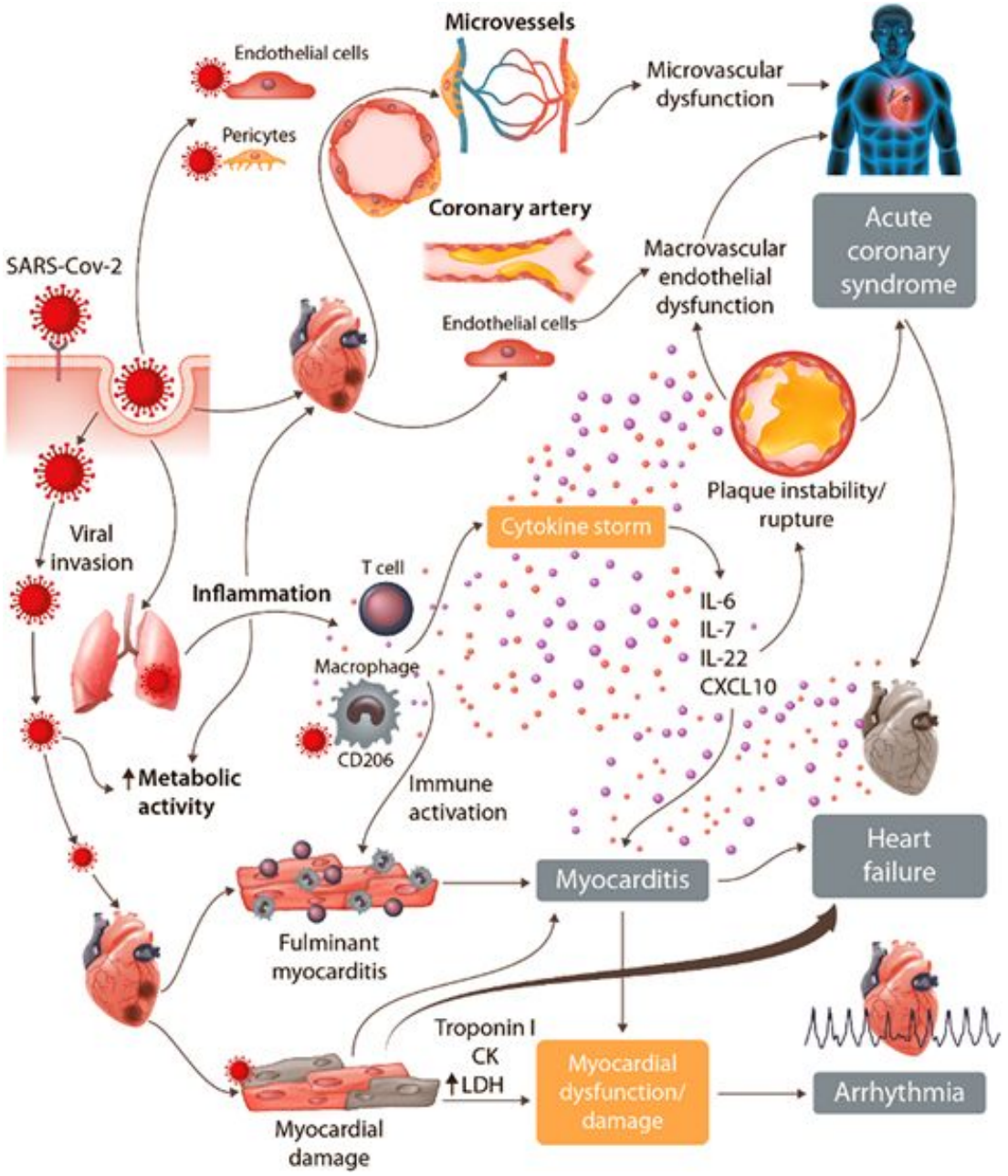



Mangion K, Morrow A, Bagot C, et al. The Chief Scientist Office Cardiovascular and Pulmonary Imaging in SARS Coronavirus disease-19 (CISCO-19) study. *Cardiovasc Res*. 2020;116(14):2185-2196. doi:10.1093/cvr/cvaa209

Guagliumi G, Sonzogni A, Pescetelli I, Pellegrini D, Finn AV. Microthrombi and ST-Segment-Elevation Myocardial Infarction in COVID-19. *Circulation*. 2020;142(8):804-809. doi:10.1161/CIRCULATIONAHA.120.049294

Basso C, Leone O, Rizzo S, et al. Pathological features of COVID-19-associated myocardial injury: a multicentre cardiovascular pathology study. *Eur Heart J*. 2020;41(39):3827-3835. doi:10.1093/eurheartj/ehaa664

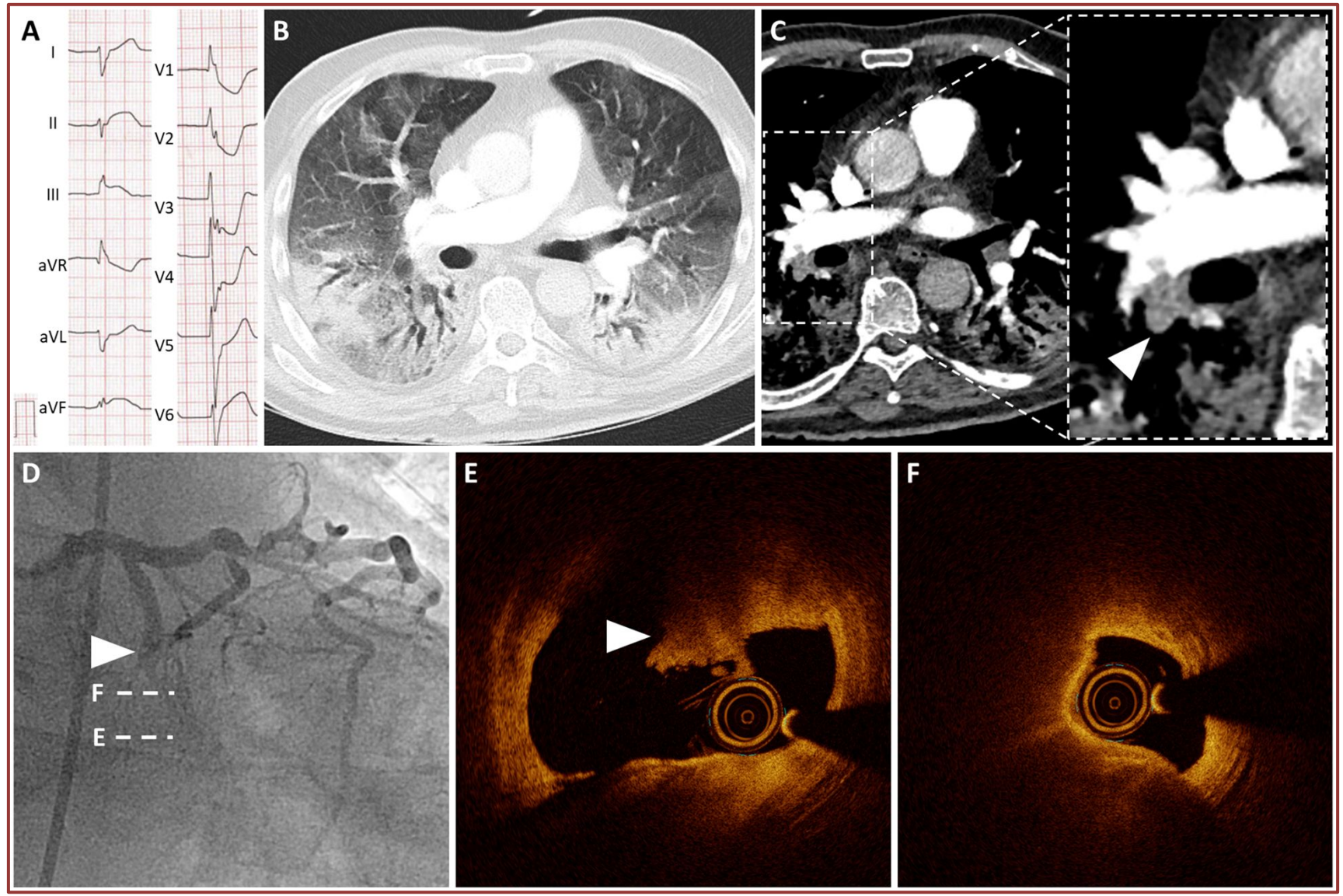


Ueki Y, Otsuka T, Windecker S, Räber L. ST-elevation myocardial infarction and pulmonary embolism in a patient with COVID-19 acute respiratory distress syndrome. Eur Heart J. 2020;41(22):2134. doi:10.1093/eurheartj/ehaa399

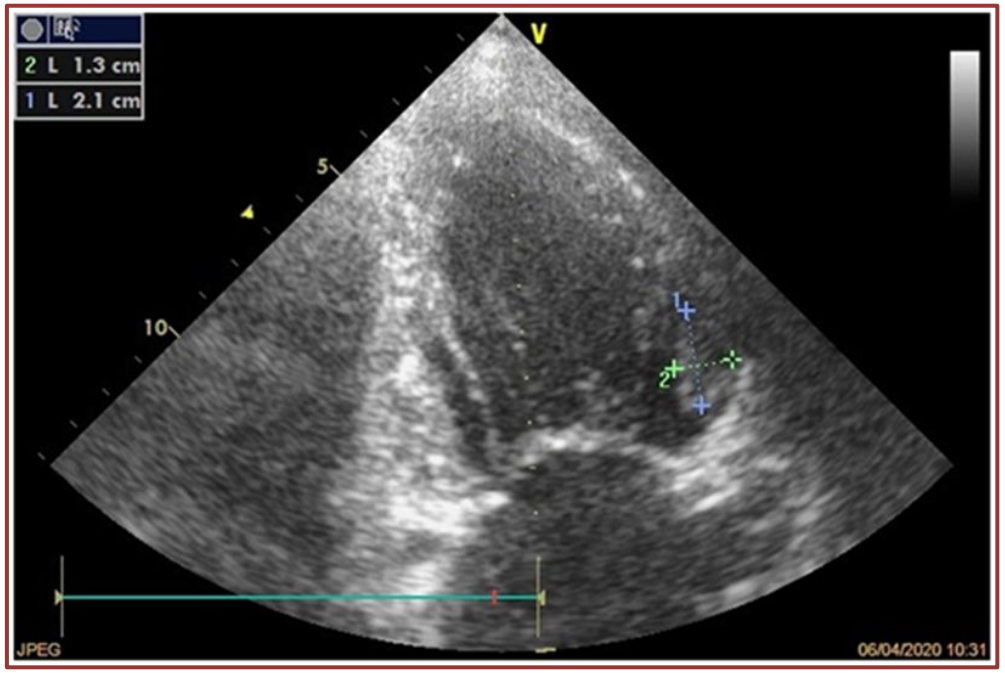


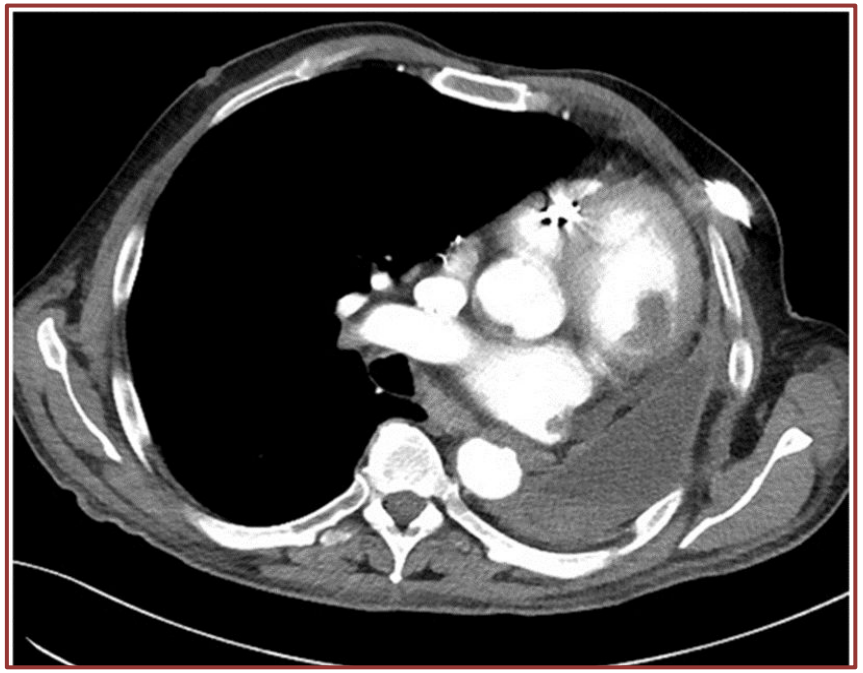

# Внутрижелудочковый тромбоз у пациентов с COVID-19

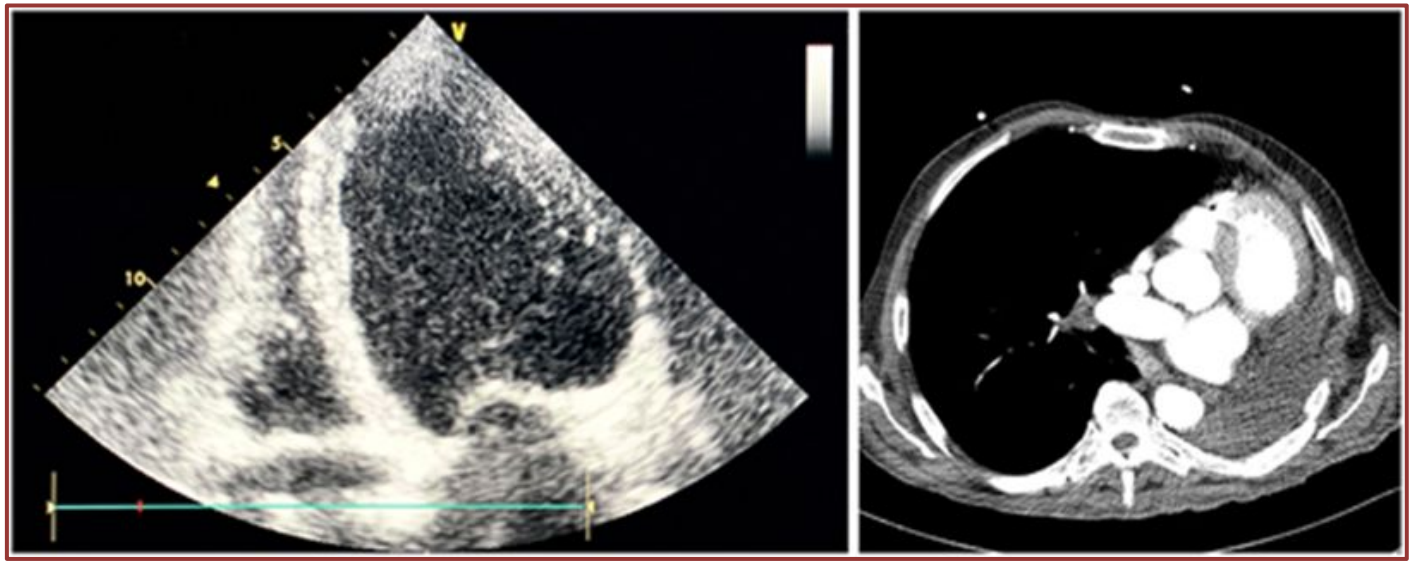

Calvi E, Bernardi N, Cimino G, et al. Unusual intracardiac thrombosis in two patients with coronavirus disease 2019 (COVID-19): case series, *European Heart Journal - Case Reports*, 2021;5(2), ytaa518. doi: 10.1093/ehjcr/ytaa518

# Сочетание артериального и венозного тромбозов

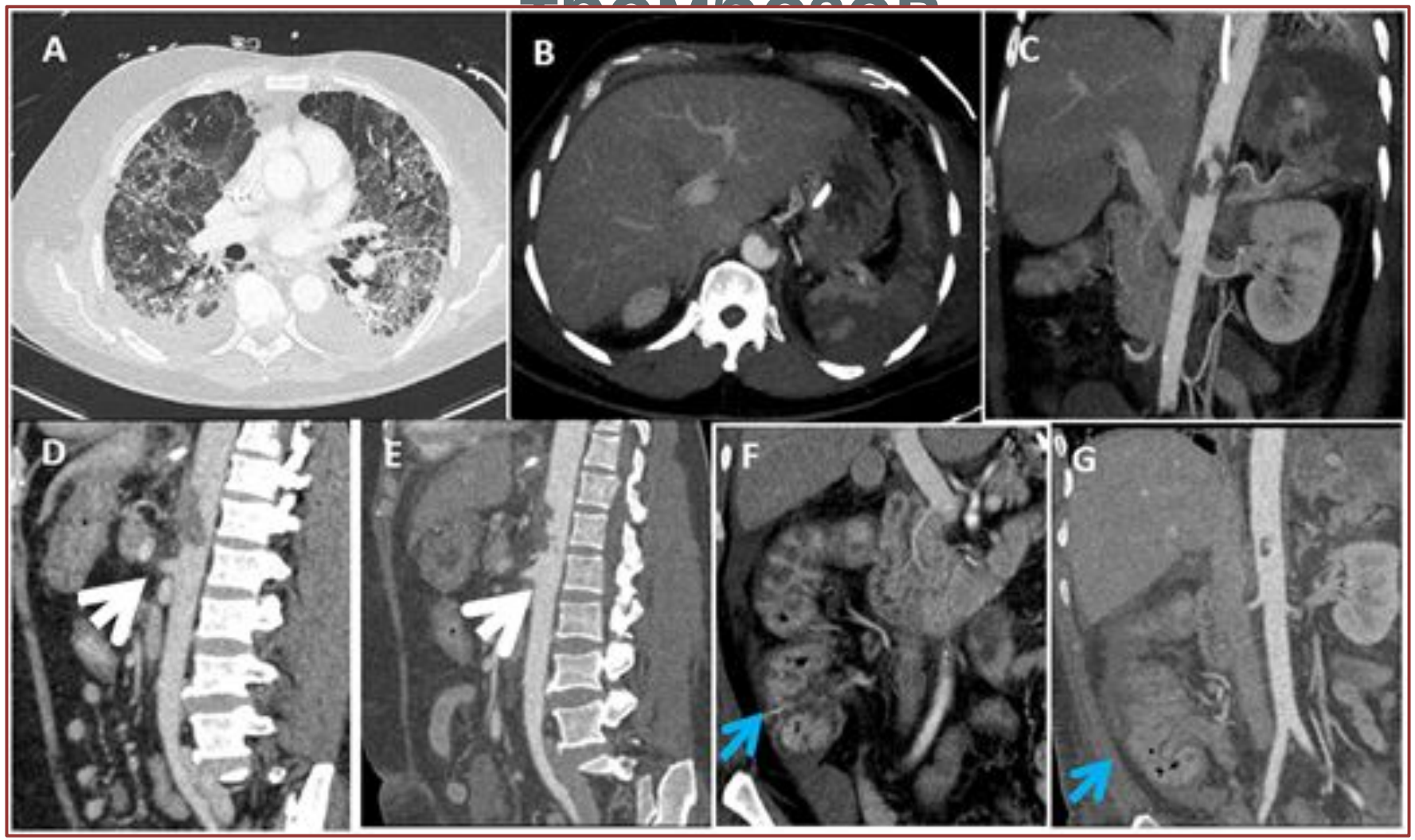


Castro-Verdes M, Gkouma A, Wort J, et al. Corona Virus Disease 2019 in situ arterial and venous thrombosis in critically ill patients: a case series. Eur Heart J Case Rep. 2020;4(6):1-7. Published 2020 Dec 12. doi:10.1093/ehjcr/ytaa470

# COVID-19-ассоциированная коагулопатия

Тромбоз глубоких вен нижних конечностей, тромбоэмболия лёгочной артерии
(по данным литературы, выявляется в 20-30% случаев у больных в тяжёлом

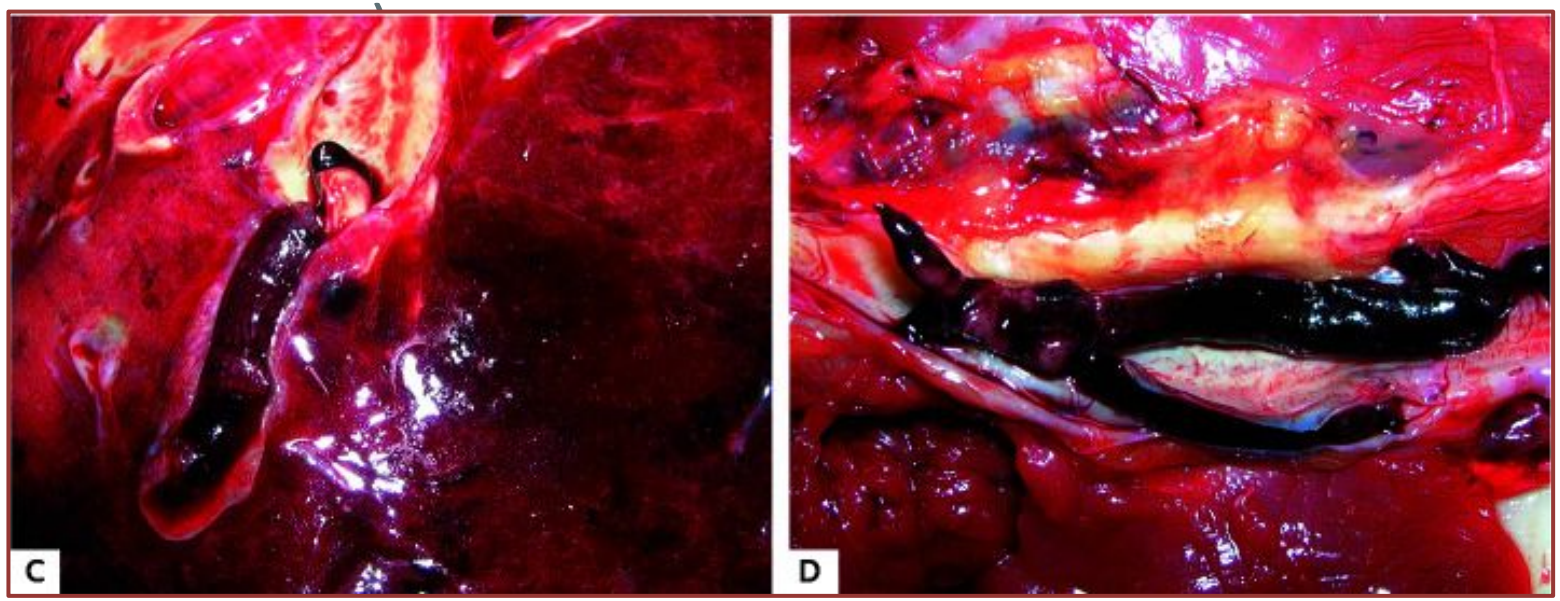


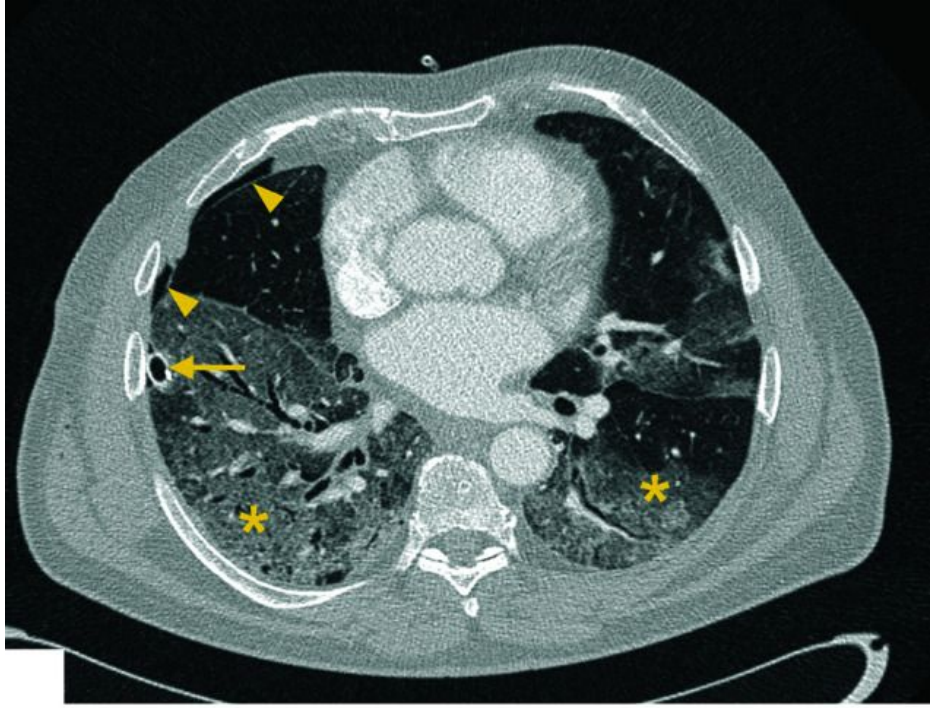

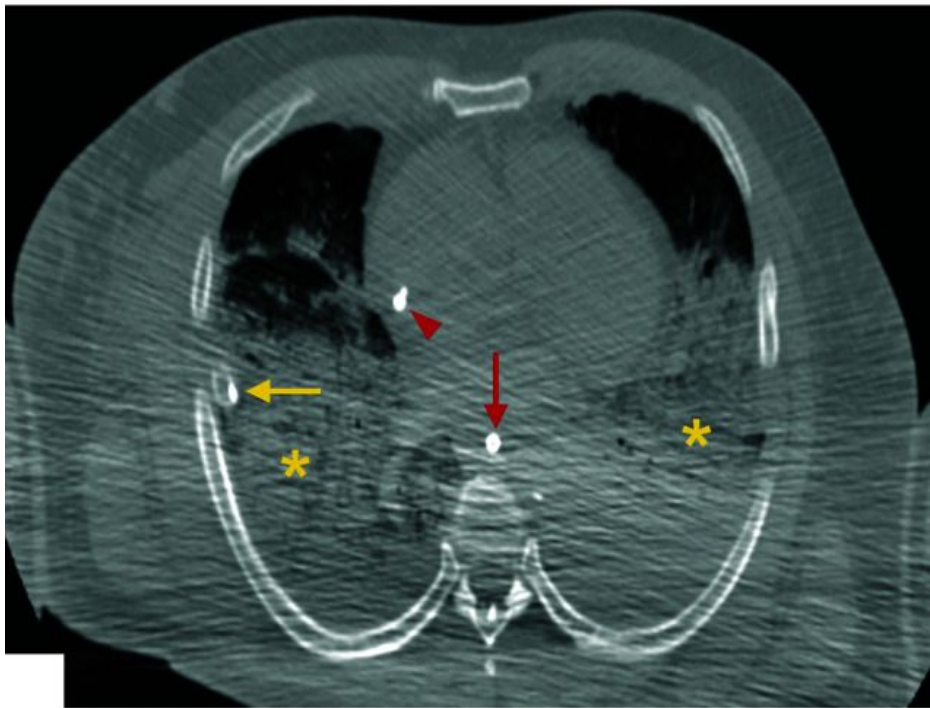

Wichmann D, Sperhake JP, Lütgehetmann M, et al. Autopsy Findings and Venous Thromboembolism in Patients With COVID-19: A Prospective Cohort Study. Ann Intern Med. 2020;173(4):268-277. doi:10.7326/M20-2003

# Тромбоз вен предстательного венозного сплетения

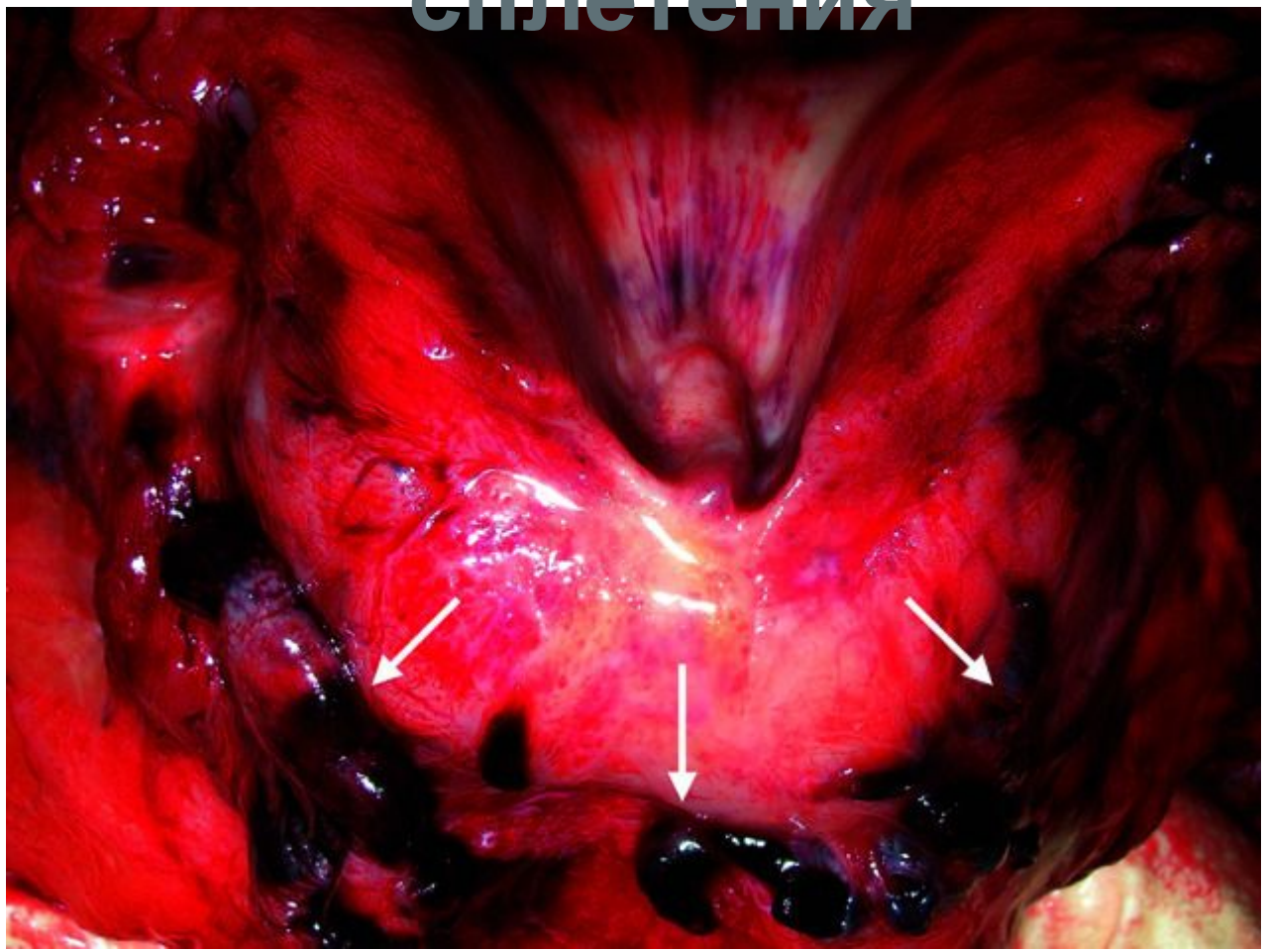

Wichmann D, Sperhake JP, Lütgehetmann M, et al. Autopsy Findings and Venous Thromboembolism in Patients With COVID-19: A Prospective Cohort Study. Ann Intern Med. 2020;173(4):268-277. doi:10.7326/M20-2003

# Клинический случай

1.

## Пациент К., 74 года

**Жалобы:** на общую слабость, одышку при физической нагрузке

**Anamnesis morbi:** с 17.12.2020 отмечает общее недомогание, повышение температуры до 38,5°С. 19.12.2020 самостоятельно сделал КТ ОГК – выявлены инфильтративные изменения, вероятно вирусной природы объёмом до 10% (стадия КТ-1). Вызвал участкового терапевта на дом, назначен Амоксиклав на 7 дней, Эликвис, витамин D. Сдан мазок из зева и ротоглотки на SARS-CoV-2 – результат положительный.

В связи с нарастанием явлений дыхательной недостаточности, интоксикационного синдрома 27.12.2020 госпитализирован в ОРИТ COVID ГБ №40

# Клинический случай 1.

## Пациент К., 74 года

**Anamnesis vitae**

Длительно страдает ГБ; ИБС, ПИКС (ОИМ от 2007 года); ХОБЛ. Ожирение 3 степени алиментарно-конституционального генеза. Постоянно принимает Вальсакор, Конкор, Тромбо АСС.

Аллергические реакции отрицает.

Контакт с инфекционными больными: супруга (ПЦР SARS-CoV-2 от 15.12.2020 – результат положительный)

# Клинический случай 1.

## Пациент К., 74 года

**Объективно:**

Состояние тяжёлое. Сознание ясное. В пространстве и времени ориентирован. Температура 38,3°С. АД 140/80 мм рт. ст. ЧСС 78 уд/мин. Пульс ритмичный, удовлетворительного наполнения и напряжения. Тоны сердца приглушены, ритмичны. Дыхание самостоятельное, без участия вспомогательной дыхательной мускулатуры, ЧДД 20/мин. $SpO_2$ – 88%, на фоне начатой инсуффляции $O_2$ $SpO_2$ – 93%. Аускультативно дыхание жёсткое, хрипов нет. Язык сухой, чистый. Живот мягкий, безболезненный, значительно увеличен в объёме за счёт ПЖК, перистальтика выслушивается. Периферических отёков нет. Мочеиспускание свободное, диурез достаточный (со слов).

**КТ ОГК от 27.12.2020** – КТ-картина двусторонней полисегментарной инфильтрации, вероятность COVID-19 пневмонии высокая, объём поражения 49% (стадия КТ-2). Буллёзная эмфизема лёгких, диффузный пневмофиброз

# Клинический случай 1.

## Пациент К., 74 года

ЭКГ от 28.12.2020 – ритм синусовый, ЧСС 71/мин. Признаки ГЛЖ

**Утром 31.12.2020** – жалобы на давящие боли за грудиной, длительностью около 10 минут, купировались самостоятельно.

АД 100/70 мм рт. ст., ЧСС 90 уд/мин, пульс на a.radialis 90 уд/мин, ритмичный, тоны сердца приглушены, ритмичны.

Аускультативно дыхание жёсткое, хрипов нет, ЧДД 20/мин.

ЭКГ от 31.12.2020 – ритм синусовый, ЧСС 93/мин, элевация сегмента ST в отведениях III, aVF.

ЭхоКГ от 31.12.2020 – ФВ ЛЖ 46%, акинезия в области нижней стенки ЛЖ.

Тропонин Т – **905 нг/л**

# Клинический случай 1.

## Пациент К., 74 года

Коронарография от 31.12.2020 –

- Доступ через a.radialis dextra: многочисленные попытки катетеризации ПКА безуспешны
- Доступ через a.femoralis dextra: отмечается выраженная извитость артерий подвздошно-бедренного сегмента
- Тип кровоснабжения сердца – правый доминантный.

# Клинический случай 1.

| | |
|---|---|
| Ствол (LMA) | Без гемодинамически значимых стенозов |
| Передняя межжелудочковая артерия (LAD) | **Тандемный стеноз 90% в п/3 и с/3, периферия удовлетворительная** |
| Диагональная артерия (DA) | Без гемодинамически значимых стенозов |
| Промежуточная артерия (RI) | Без гемодинамически значимых стенозов |
| Левая огибающая артерия (LCx) | Без гемодинамически значимых стенозов |
| Ветвь тупого края (MA) | Без гемодинамически значимых стенозов |
| Правая коронарная артерия (RCA) | **Окклюзия от устья, периферия заполняется из бассейна ЛКА** |

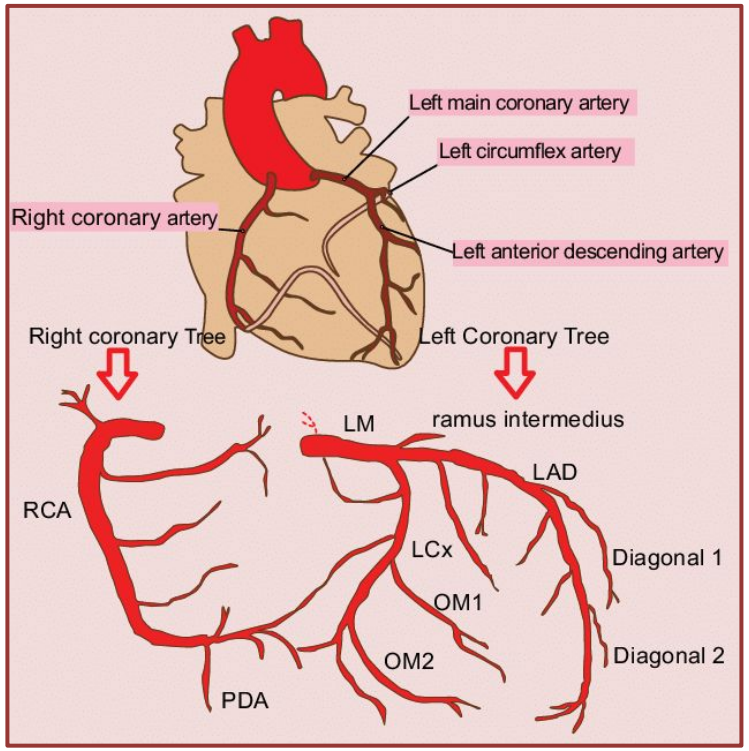


**Рекомендовано: баллонная ангиопластика и стентирование правой коронарной артерии в экстренном порядке**

# Клинический случай 1.

## Пациент К., 74 года

К устью ПКА предприняты попытки проведения 5 видов проводниковых катетеров – безуспешны.

Попытки проведения коронарного проводника 0.014 через зону окклюзии безуспешны.

Учитывая время операции, объём введенного контрастного вещества (300 мл), выраженную извитость артерий, принято решение о прекращении операции.

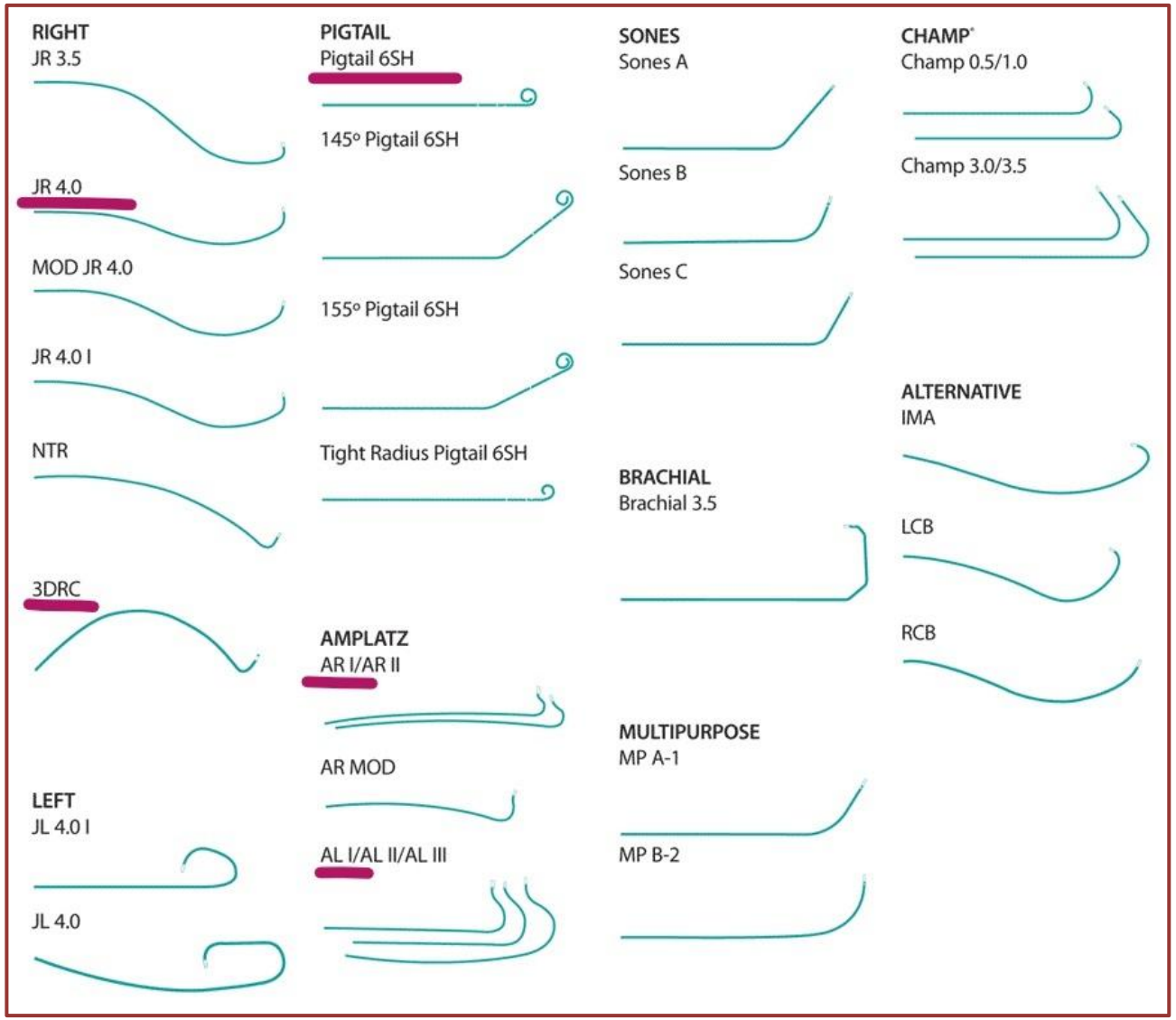

# Клинический случай 1.

## Показатели клинического анализа крови и КОС

| | 27.12 | 28.12 |
|---|---|---|
| RBC | 5,39 | 5,0 |
| HGB | 163 | 152 |
| HCT | 46,9% | 44,3% |
| WBC | 7,7 | 9,57 |
| PLT | 236 | 252 |
| NEUT | 66,1% | 73,1% |
| LYMPH | 23,9% | 16,5% |
| MONO | 9,4% | 9,6% |
| Незрелые гранулоциты | 1% | 0,7% |

| | 27.12 |
|---|---|
| Na | 135 |
| K | 3,7 |
| pO2 | 30 |
| pCO2 | 48 |
| Лактат | **3,2** |
| pH крови | 7,36 |

# Клинический случай 1.

## Показатели биохимического анализа крови

| | 27.12 |
|---|---|
| АПТВ | 32,4 |
| МНО | 1.11 |
| Д-димер | **1,06** |
| СРБ | **61,4** |
| АСТ | 72 |
| АЛТ | 52 |
| Фибриноген | 6,22 |
| Креатинин / мочевина | 97 / 5,7 |
| Альбумин / общий белок | 38 / 87 |
| Билирубин общий / прямой | 19,9 / 7,3 |
| Глюкоза | 9,7 |

# Клинический случай 2.

## Пациент Д., 43 года

**Жалобы:** на общую слабость, подъёмы температуры до 39°С, сухой кашель, снижение вкуса и аппетита.

**Anamnesis morbi**

Считает себя больным с 9.12.2020 года. Самостоятельно лечился Арбидолом, Гриппфероном, принимал Кардиомагнил, Ксарелто – без эффекта

ПЦР от 23.12.2020 на SARS-CoV-2 – результат отрицательный

24.12.2020 – на фоне появившейся одышки выполнена КТ ОГК на догоспитальном этапе → объём инфильтративных изменений справа до 41%, слева до 37% (стадия КТ-2).

25.12.2020 – госпитализирован в инфекционное отделение пансионата «Заря»

26.12.2020 – переведён в ОРИТ COVID ГБ №40 в связи со снижением сатурации до 92% на НИВЛ

# Клинический случай 2.

## Пациент Д., 43 года

**Anamnesis vitae**

Страдает ГБ II стадии. Ожирение 1 степени алиментарно-конституционального генеза

Контакт с инфекционными больными: супруга (ПЦР SARS-CoV – результат положительный)

# Клинический случай 1.

## Пациент Д., 43 года

**Объективно:**

Состояние тяжёлое. Сознание ясное. В пространстве и времени ориентирован. Температура 36,7°С. АД 136/74 мм рт. ст. ЧСС 78 уд/мин. Пульс ритмичный, удовлетворительного наполнения и напряжения. Тоны сердца приглушены, ритмичны. Дыхание самостоятельное, без участия вспомогательной дыхательной мускулатуры, ЧДД 20/мин. $SpO_2$ – 76%, на фоне начатой инсуффляции $O_2$ $SpO_2$ – 88-90%. Аускультативно дыхание жёсткое, хрипов нет. Язык сухой, обложен белым налётом. Живот мягкий, безболезненный, значительно увеличен в объёме за счёт ПЖК, перистальтика выслушивается. Периферических отёков нет. Мочеиспускание свободное, диурез достаточный (со слов).

# Клинический случай 2.

## Пациент Д., 43 года

ЭКГ от 26.12.2020 – синусовый ритм, ЧСС 83 уд/мин, признаки ГЛЖ. Удлинение интервала QT (QTc Bazett 471 мс)

КТ ОГК от 27.12.2020 – КТ-признаки двусторонней полисегментарной интерстициальной инфильтрации, высокая вероятность наличия вирусной пневмонии, объём поражения **100%** (КТ-4, критическая степень).

# Клинический случай 2

## Пациент Д., 43 года

### Проводимое медикаментозное лечение (1 сутки):

1. Инфузионная терапия
2. НФГ 5000 ЕД 4 раза в сутки подкожно
3. Плаквенил 100 мг 2 раза
4. Азитромицин 500 мг 1 раз в сутки
5. Фавипиравир 1800 мг 2 раза
6. Олокизумаб 0,4 мл 1 раз в сутки подкожно
7. Амоксиклав 1000 мг + 200 мг каждые 8 часов внутривенно
8. Тромбо-АСС 100 мг 1 раз в сутки
9. Омепразол 20 мг 2 раза в сутки
10. Амброгексал 30 мг 3 раза в сутки

# Клинический случай 2

## Пациент Д., 43 года

**Проводимое медикаментозное лечение (2 сутки):**

1. Инфузионная терапия
2. НФГ 1500 ED/час инфузоматом
3. Плаквенил 200 мг 2 раза
4. Азитромицин 500 мг 1 раз в сутки
5. Фавипиравир 800 мг 2 раза
6. Амоксиклав 1000 мг + 200 мг каждые 8 часов внутривенно
7. Тромбо-АСС 100 мг 1 раз в сутки
8. Омепразол 20 мг 2 раза в сутки
9. Амброгексал 30 мг 3 раза в сутки

# Клинический случай 2

## Пациент Д., 43 года

**Проводимое медикаментозное лечение:**

- На третьи сутки Омепразол заменён на Ранитидин 2 мл в/в струйно 3 раза в сутки, добавлен Диувер 5 мг 1 раз в сутки и инфузии Меронема 1 грамм 3 раза в сутки вместо Амоксиклава
- На четвёртые сутки инфузии гепарина заменены на Арикстру 2,5 мг подкожно 1 раз в сутки, добавлен 100 мл 10% раствора Альбумина 1 раз в сутки в/в
- На пятые сутки добавлен Ванкомицин 1 грамм 2 раза в сутки в/в

# Клинический случай 2.

## Пациент Д., 43 года

## Динамика показателей клинического анализа крови

| | 25.12 | 28.12 | 29.12 | 30.12 | 31.12, 5:12 |
|---|---|---|---|---|---|
| RBC | 5,11 | 5,31 | 5,12 | 4,49 | 3,85 |
| HGB | 149 | 152 | 145 | 130 | 111 |
| HCT | 45,1% | 46,1% | 45,4% | 39,9% | 36,3% |
| WBC | 11,71 | 8,57 | 15,41 | 14,46 | 9,66 |
| PLT | 209 | **145** | **127** | **113** | **73** |
| NEUT | 96,7% | 91,3% | 93,3% | 94,9% | 95,7% |
| LYMPH | 2,1% | 1,4% | 5% | 3,7% | 3,3% |
| MONO | 0,9% | 0,1% | 1,4% | 1,2% | 0,8% |

# Клинический случай 2.

## Пациент Д., 43 года

## Динамика показателей биохимического анализа крови

| | 25.12 | 28.12 | 29.12 | 30.12 | 31.12 5:12 |
|---|---|---|---|---|---|
| АПТВ | 25,3/21.8 | 24,9 / **>180** | 89.2 | 32,4 | 87,2 |
| Д-димер | **2,95** | **>20** | **>20** | **>20** | **>20** |
| Интерлейкин-6 | **95,26** | Аппарат не работает | **191,4** | | |
| Ферритин | **2140,6** | | | | |
| СРБ | **227,1** | **251,7** | **281,1** | **167** | **182,6** |
| ЛДГ | **1135** | | | | |
| АСТ | 45 | | | | |
| АЛТ | 55 | | | | |
| Фибриноген | | 2,82 | 3,79 | 2,97 | 3,11 |

# Клинический случай 2.

**Пациент Д., 43 года**

**Динамика отдельных показателей КОС крови**

| | 27.12 | 28.12 | 30.12 | 31.12 5:12 |
|---|---|---|---|---|
| Na | 141 | 145 | 138 | 140 |
| K | 4,5 | 4,6 | 3,8 | **6,2** |
| pO2 | **12** | 26 | 30 | 43 |
| pCO2 | 45 | 50 | 44 | 112 |
| Лактат | **3,7** | **4,1** | **2,7** | **1,7** |
| pH крови | 7,41 | 7,34 | 7,37 | **7,1** |

# Клинический случай 2.

## Пациент Д., 43 года

На пятые сутки (30.12.2020) отмечается нарастание явлений дыхательной недостаточности, сатурация 87-89% на НИВЛ → выполнена интубация трахеи, начата инвазивная ИВЛ. При санации ТБД получена слизисто-гнойная мокрота.

Начата медикаментозная седация Тиопенталом натрия в дозировке 3000 мг/сутки через инфузомат.

31.12.2020, 8:30 – остановка сердечной деятельности на фоне проведения мероприятий интенсивной терапии, начало реанимационных мероприятий.
31.12.2020, 9:00 – констатация биологической смерти.

Непосредственная причина смерти – **тромбоэмболия лёгочной артерии**

# Спасибо за внимание!