Федеральное государственное автономное образовательное учреждение высшего образования
«РОССИЙСКИЙ УНИВЕРСИТЕТ ДРУЖБЫ НАРОДОВ»
медицинский институт
Кафедра акушерства и гинекологии с курсом перинатологии
Заведующий кафедрой
Профессор Виктор Евсеевич Радзинский

«Беременность и рак шейки матки. Беременность и миома матки.»

Выполнил:ст.гр.МЛ 603
Галеб Эйсса
Преподаватель: Д.м.н., профессор
Оразмурадов Агамурад Акмамедович

Москва, 2021 г.

Рак шейки матки (РШМ) — злокачественная опухоль, развивающаяся из эпителия шейки матки. На долю РШМ приходится от 12 до 20% всех злокачественных новообразований
женской половой сферы

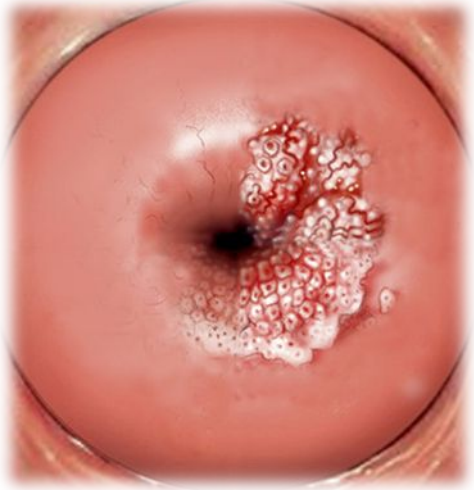

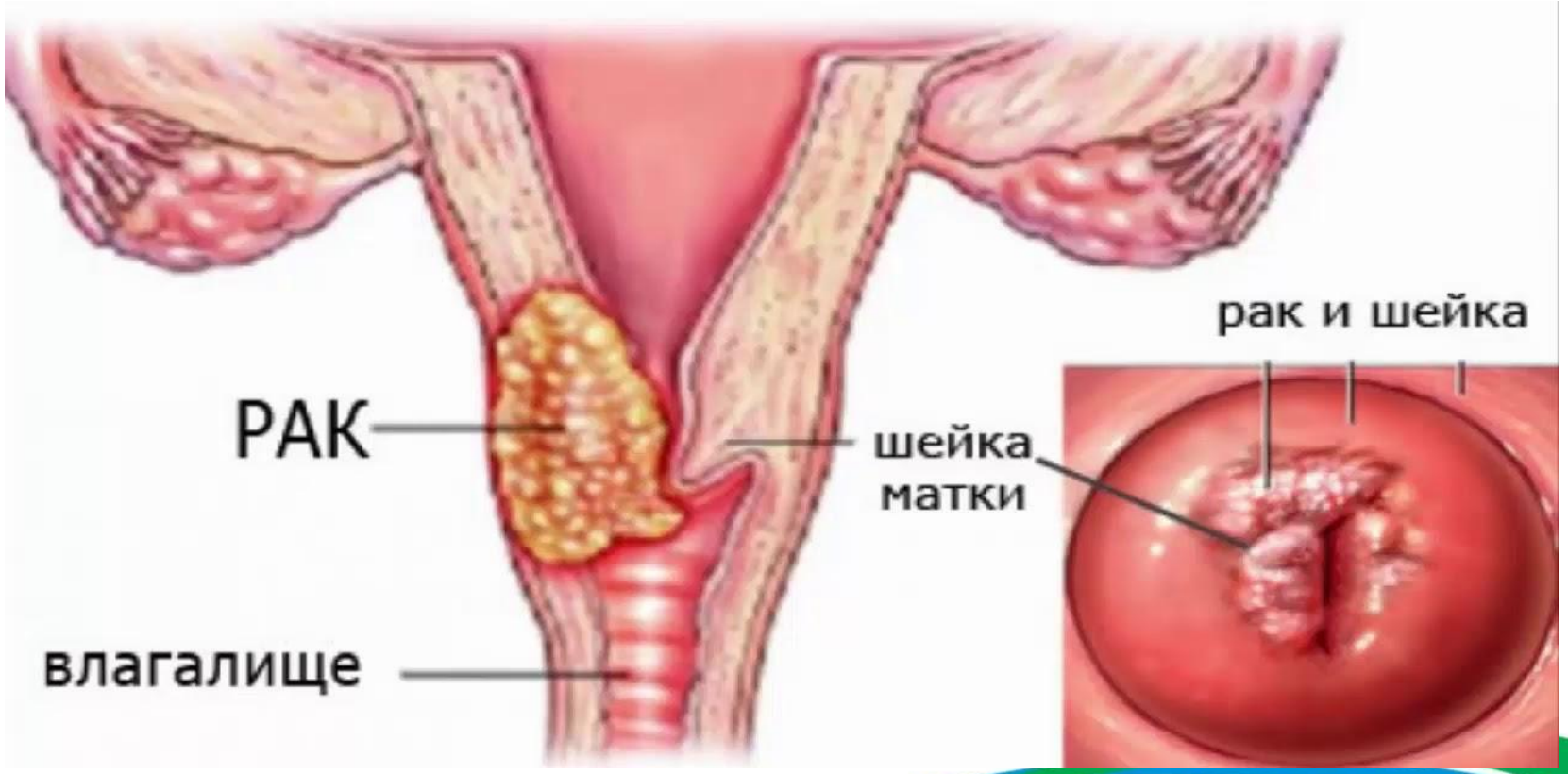

Эпидемиология

- В общей структуре заболеваемости в России РШМ составляет- 20% (6 место).
- Среди заболеваний репродуктивной системы – 3-е место после рака молочной железы и эндометрия.
- Частота возникновения РШМ резко возрастает у женщин старше 40 лет.
- однако отмечается неблагоприятная тенденция роста заболеваемости РШМ среди молодых женщин в возрасте 15–24 лет в 4 раза; в возрасте 25–34 года в 2,5 раза.

Факторы риска РШМ:

- раннее начало половой жизни;
- ранние первые роды;
- частая смена половых партнёров;
- инфекции, передаваемые половым путем; длительное использование
- КОК
- курение.

Этиология

Вирус папилломы человека, вызывающих рак шейки матки. Для цервикальных неоплазий характерно присутствие 16, 18, 45, 56 серотипов ВПЧ, в несколько меньшей степени — 31, 33, 35.

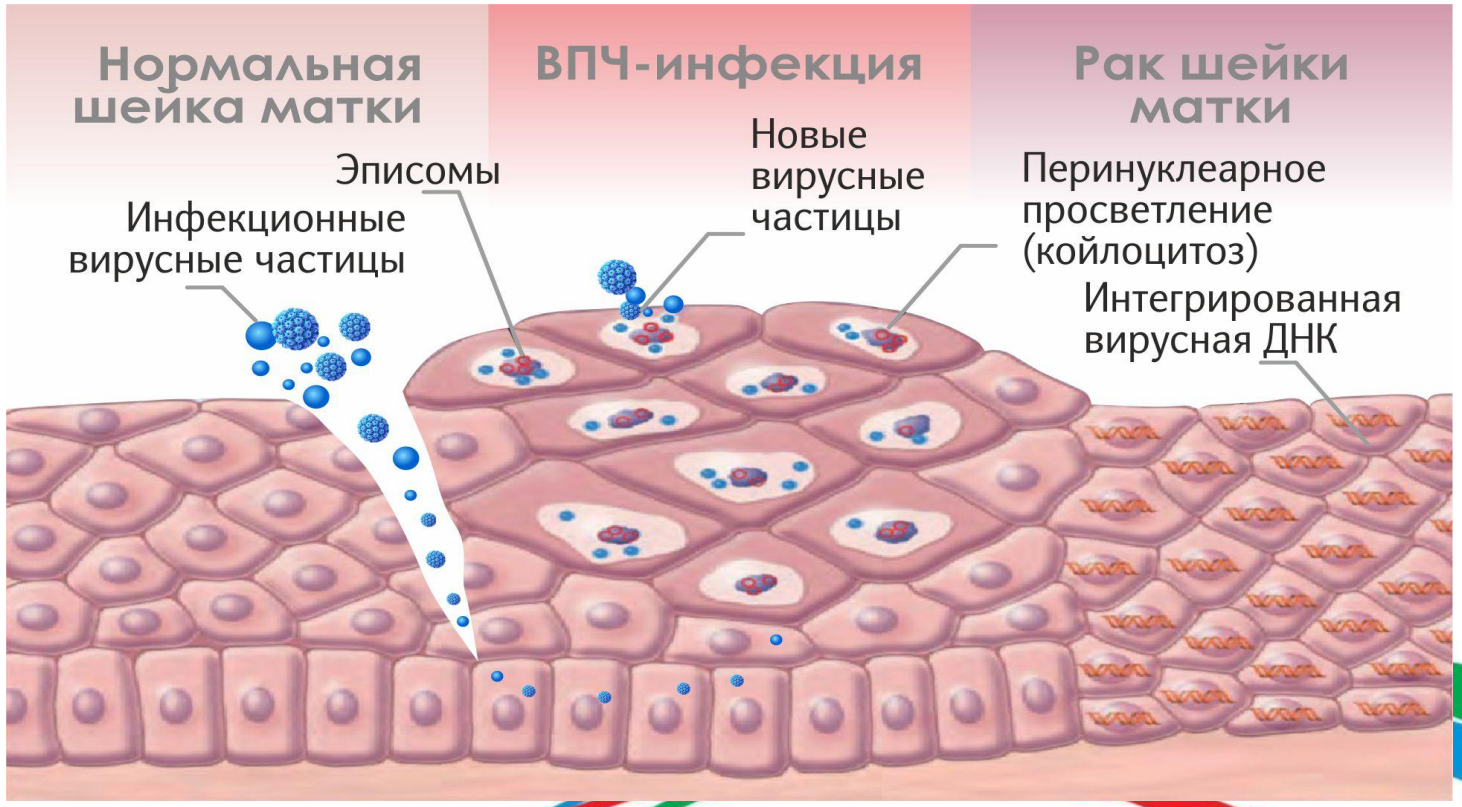

Гистопатологическая классификация

Степень дифференцировки опухоли

- G1 высокая степень
- G2-G3 средняя-низкая степень
- G4 недифференцированная

ТИП РОСТА РШМ

- Экзофитный
- Эндофитный
- Смешанный

МЕЖДУНАРОДНАЯ ГИСТОЛОГИЧЕСКАЯ КЛАССИФИКАЦИЯ

Опухоли из плоского эпителия:

- Плосоклеточные интраэпителиальные поражения (цервикальная интраэпителиальная неопразия (CIN) / поражение плоского эпителия (SIL)):
  - **легкая дисплазия (CIN I/ поражение плоского эпителия легкой степени (LSIL))**
  - **умеренная дисплазия (CIN II / поражение плоского эпителия тяжелой степени (HSIL))**
  - **тяжелая дисплазия (CIN III / HSIL)**
  - **рак in situ (III / HSIL).**
- Плоскоклеточный рак с началом инвазии (микроинвазивный)
- Плоскоклеточный рак:

ороговевающий;
неороговевающий;
Базалоидный
плоскоклеточно-переходноклеточный;

Опухоли из железистого эпителия:

- Аденокарцинома in situ;
- Аденокарцинома с началом инвазии;
- Аденокарцинома:

Стадирование рака шейки матки

	стадия 0	стадия 1	стадия 2	стадия 3	стадия 4
степень поражения	Рак in situ	Опухоль ограничена шейкой	Опухоль не вовлекает стенку таза или нижнюю треть влагалища	Опухоль вовлекает стенку таза или нижнюю треть влагалища	Опухоль поражает мочевой пузыть или прямую кишку. Наличие метастазов
5-летняя выживаемость	100%	85%	65%	35%	7%
Распределение стадий при первичной диагностике рака		47%	28%	21%	4%

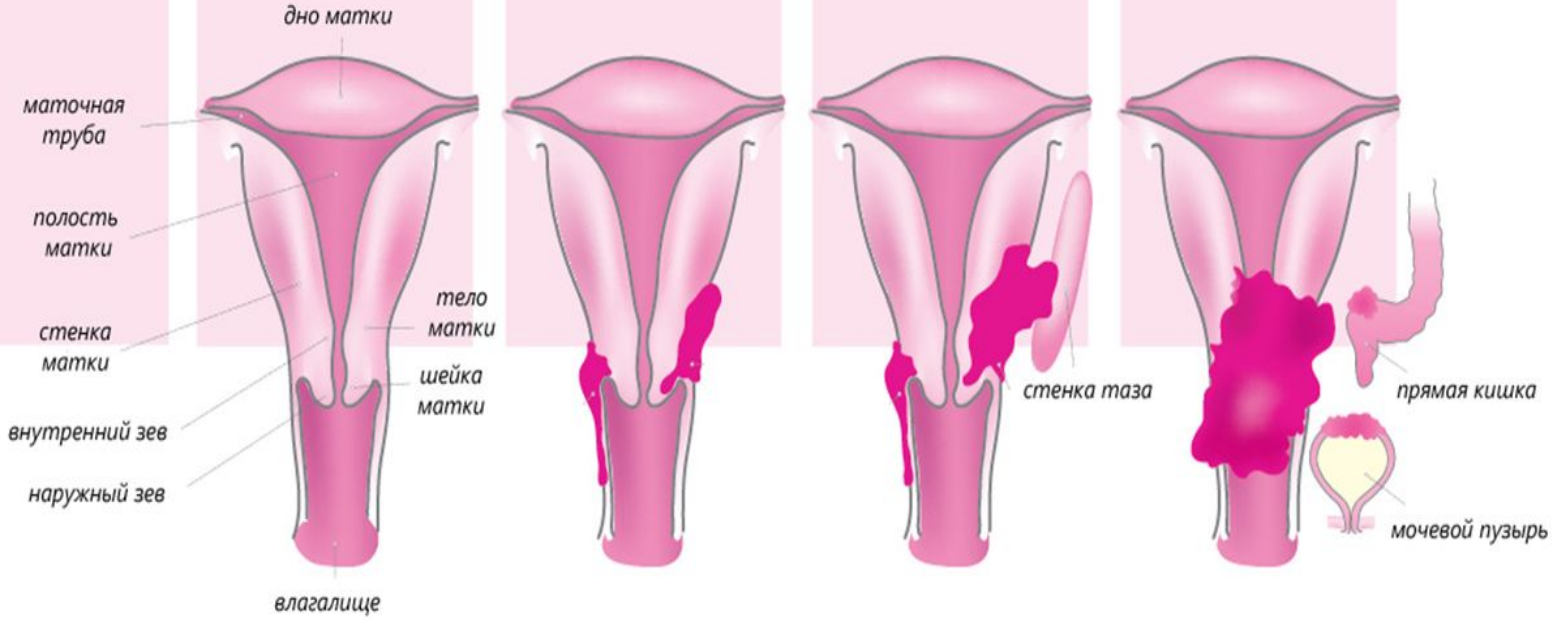

Беременность и РШМ

Рост опухоли во время беременности:

- Экзофитный – 54 %
- Эндофитный- 26%
- Смешанный – 21 %

По гистологии:

- Ороговевающий рак- 53 %
- Плоскоклеточный неороговевающий – 31%
- Плоскоклеточный рак без дифференцировки- 7%
- Аденокарцинома- 3,6%

У беременных выявляется:

- I стадия РШМ – 47-50%
- II стадия РШМ- 33%
- III-IV стадия РШМ- 50%

РАК ШЕЙКИ МАТКИ И БЕРЕМЕННОСТЬ. Л.А. Коломиец
НИИ онкологии Томского научного центра СО РАМН

Клиническая картина:

Основные симптомы РШМ во время беременности:

- Влагалищные кровотечения (68%) :
- Лейкорея (бели) (10%)
- Боли внизу живота (7 %)
- Жалобы отсутсвуют (15%)

Время установления диагноза РШМ при беременности от появления первых симптомов варьирует от 1 до 12 мес.

РАК ШЕЙКИ МАТКИ И БЕРЕМЕННОСТЬ. Л.А. Коломиец
НИИ онкологии Томского научного центра СО РАМН

Основными симптомами рака шейки матки во время беременности являются:

- **Влагалищные кровотечения** (68%) (контактные, при физическом напряжении); которые чаще всего расцениваются:

  -в I триместре как угрожающий выкидыш

  -во II и III триместрах - как предлежание или преждевременная отслойка плаценты

  -после родов — осложнение послеродового периода).

- **Бели** (лейкорея) носят жидкий, водянистый характер (обсусловлены лимфореей из участка опухоли,подвергшегося некрозу или распаду) — 10,2%;

- **Жалобы отсутствуют** — 14,5%

Поздние симптомы. Развиваются в результате регионального метастазирования.

- **Боли** (поясница, крестец, под лоном).
- **Нарушение функций соседних органов**

Диагностика:

<u>Рекомендации по скринингу и диагностике РШМ при беременности:</u>

- Влагалищное исследование при помощи зеркал
- Цитологические исследование шейки матки по методу Папаниколау следует проводить во время первого пренатального визита к врачу.
- Дальнейшая тактика зависит от результатов цитологии:

- при наличии LSIL в мазке : цитологию и кольпоскопию выполнчют через <u>6-8 недель</u> после родов.

-при наличии HSIL в мазке: сразу направляют на кольпоскопию.

- Биопсию шейки матки выполняют только при подозрении на РШМ как цитологически, так и кольпоскопически. (Место биопсии немедленно прижимают тампоном с перекисью водорода, используют также гемостатические губки).
- УЗИ, МРТ малого таза и брюшной полости при инвазивном раке шейки матки

Тактика ведения беременных с инвазивным раком шейки матки(статья опубликована на сайте РМЖ)

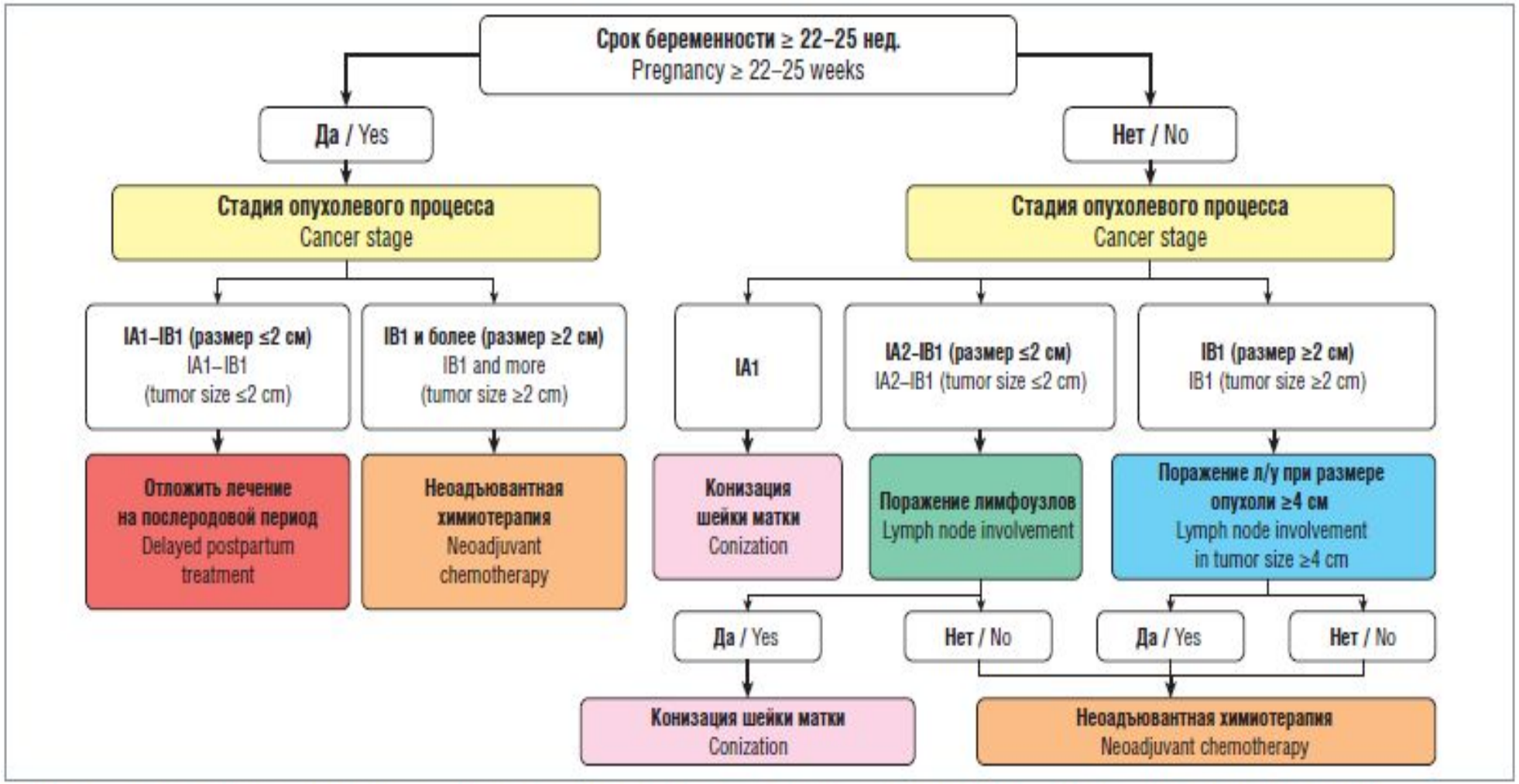

Рис. 1. Тактика ведения пациенток с инвазивным РШМ при заинтересованности в пролонгировании беременности

Fig. 1. Managing invasive cervical cancer in women who decide to proceed the pregnancy

Хирургическое лечение:

- В первой половине беременности (до 22 нед.) рекомендуется проведение лапароскопической ТЛАЭ (тазовая лимфаденэктомия)

- При выявлении метастазов показано прерывание беременности и проведение химиолучевой терапи. Пролонгирование беременности допустимо при интактности лимфатических узлов и начале НАХТ.

Неоадъювантная химиотерапия :

- Не проводится в I триместре беременности в связи с высоким риском эмбриотоксического и тератогенного действия.

- Во время беременности у пациенток с РШМ химиотерапию можно проводить начиная со II триместра: при IB1 стадии, отсутствии метастазов в лимфатических узлах и размерах опухоли <2 см; при IB1 стадии и размерах опухоли 2–4 см, при отсутствии метастазов в лимфатические узлы или при невозможности проведения лимфаденэктомии, а также при IB2—IIB стадиях — до периода достижения зрелости плода

- Наиболее часто схема терапии включает цисплатин (50–100 мг/м^2) в монорежиме или в комбинации с паклитакселом (175 мг/м^2). Курсы проводятся с интервалом каждые 3 нед.

Реже применяется комбинация цисплатина (75 мг/м2) с ифосфамидом 2 г/м2 циклами каждые 2 нед.

Тактика ведения беременных с инвазивным раком шейки матки
(статья опубликована на сайте РМЖ)

Тактика родоразрешения беременных с РШМ:

- Последний курс полихимиотерапии должен быть завершен за 3 нед. до предполагаемой даты родов. Это связано с риском рождения ребенка с подавленным костным мозгом и высокой вероятностью развития у него инфекционных осложнений.
- В настоящее время рекомендовано пролонгировать беременность как минимум до доношенного срока (37 нед.), при отсутствии такой возможности — хотя бы до 34 нед.
- После конизации шейки матки, выполненной при IA1–IA2 стадиях, теоретически возможны влагалищные роды.
- В случае распространенного РШМ методом родоразрешения является операция корпорального кесарева сечения с последующей операцией Вертгейма.

Беременность и миома матки

миома матки: доброкачественная, моноклональная, хорошо отграниченная, капсулированная опухоль, происходящая из гладкомышечных клеток шейки или тела матки

ЭПИДЕМИОЛОГИЯ

У 30–35% женщин миому матки диагностируют в репродуктивном Возрасте и у 0,5–6 % беременных

Классификация миом матки

- **Субсерозная;**
- **Субмукозная;**
- **Интерстициальная;**
- **Интралигаментарная;**
- **Паразитирующая-**миома матки на ножке, прикрепившаяся к другим органам и использующая их в качестве дополнительного источника питания.

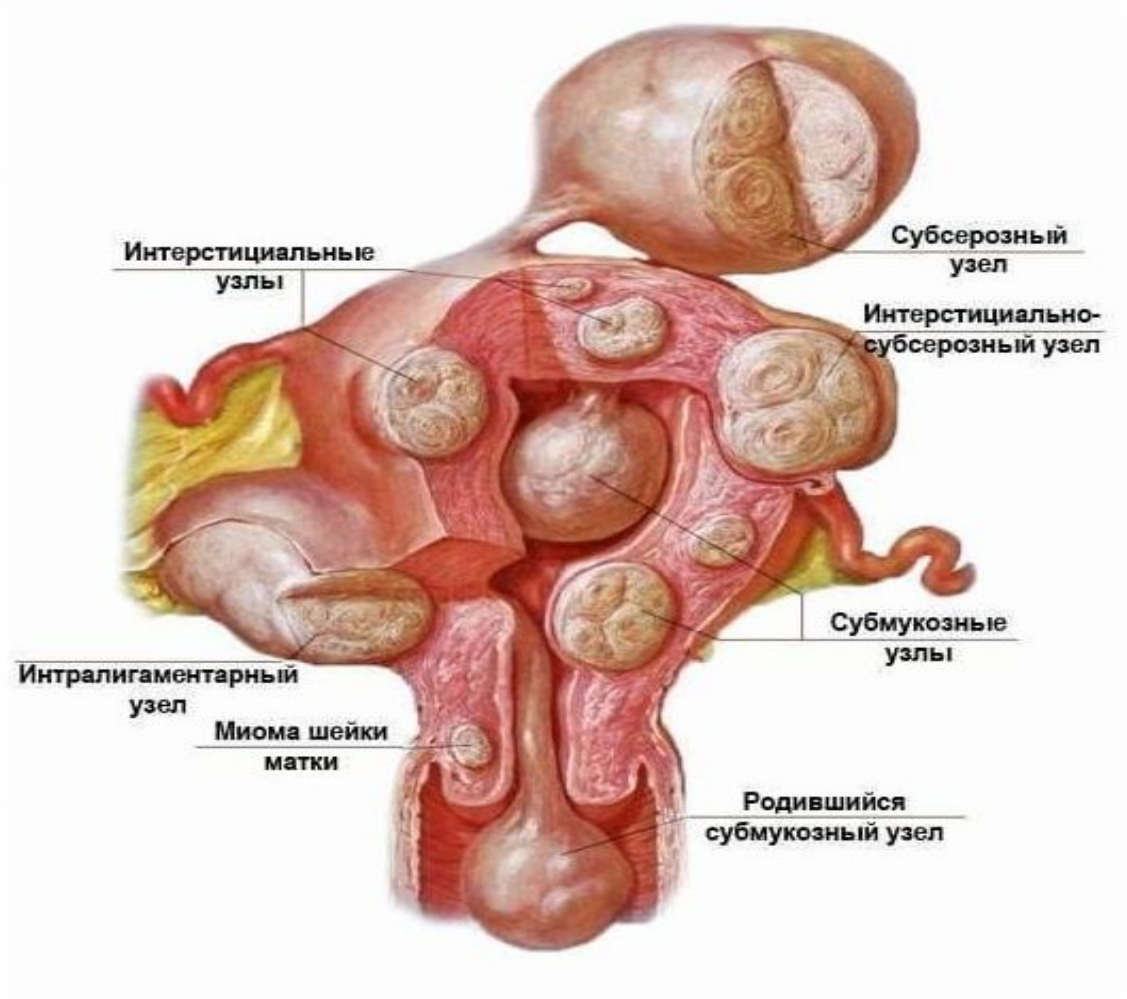

Этиология

- Генетическая причина
- Миома матки гормонально-зависимая доброкачественная опухоль: прогестерон увеличивает митотическую активность и снижает апоптоз; эстрогены вызывают рост миоматозных узлов

КЛИНИЧЕСКАЯ КАРТИНА

- При отсутствии осложнений заболевание у беременных, особенно на начальных этапах, протекает бессимптомно и выявляется случайно во время планового УЗИ-скрининга.
- При наличии крупных миом возможно ощущение дискомфорта, давления, тяжести внизу живота, несоответствие окружности живота сроку беременности.
- Учащение мочеиспускания, запоры или более частые позывы к дефекации, отеки ног, наружных гениталий,
- появление геморроя, вызванные сдавливанием подсерозной опухолью мочевого пузыря, прямой кишки и магистральных вен,

осложнение беременности у больных миомой матки

- **преждевременное прерывание, обусловленное:**
  - нарушением кровообращения и некрозом миоматозного узла;
  - тромбозом вен таза из-за сдавления миоматозными
  - узлами больших размеров;
  - истмико-цервикальная недостаточность при шеечно-перешеечной локализации узлов;
  - преждевременной отслойки нормально расположенной плаценты, особенно если она частично расположена в проекции миоматозного узла;
  - задержкой развития плода;

- Достаточно редким осложнением миомы матки при беременности считают внутриутробное развитие у плода множественных контрактур суставов, которые проявляются снижением его двигательной активности, оцениваемой с помощью ультразвукового исследования (УЗИ).

Статья «Беременность и миома матки» А.В. Козаченко, С.Н. Буянова, И.А. Краснова

Диагностика

Основной задачей диагностического поиска при миоме у беременных является оценка факторов, способных осложнить гестацию и роды, — количества и размеров узлов, их локализации и расположения по отношению к плаценте.

- УЗИ матки: миоматозные узлы имеют вид округлых гетерогенных образований с четкими ровными контурами.
- УЗДГ сосудов матки: для изучения как особенностей кровоснабжения миоматозной неоплазии, так и маточно-плацентарного кровотока.
- МРТ матки выполняют по показаниям в сложных диагностических случаях не ранее 4 месяца гестации.

ЛЕЧЕНИЕ

Цели лечения:

- пролонгирование беременности не менее чем до 39 нед;
- снижение тонуса матки;
- терапия, направленная на улучшение фетоплацентарного кровотока;
- рождение здорового ребенка.

Показания к госпитализации:

- нарушение кровообращения в миоматозном узле;
- осложненное течение беременности:
- гипоксия плода;
- задержки развития плода.

Медикаментозное лечение:

- **Токолитики:**

- гексопреналин (гинипрал) 0,5 мг перорально, 4–6 раз в сутки вместе с верапамилом (10 мг) или 2 мл

гексопреналина (5 мкг на 1 мл) в 50 мл изотонического рас-
твора натрия хлорида, внутривенно введение осуществлять
при помощи инфузомата со скоростью 3–6 мл/ч.

- Нифедипин от 20–160 мг 3–4 раза в сутки с контролем артериального давления.

При непереносимости гексопреналина можно использовать раствор магния сульфата 30,0 мл 25 %, разведенного в 200,0 мл изотонического раствора натрия хлорида.

- **Профилактика фетоплацентарной недостаточности:**

витаминотерапия, препараты магния (магний В6), дипиридамол (курантил), пентоксифиллин (трентал).
Антибиотики широкого спектра действия назначают
при появлении признаков нарушения питания ткани узла

Статья «Беременность и миома матки» А.В. Козаченко, С.Н. Буянова, И.А. Краснова

Хирургическое лечение

Показания к миомэктомии во время беременности:

- быстрый рост опухоли;
- большие и гигантские размеры узлов, приводящиек нарушению функции органов брюшной полости малого таза;
- некроз узла и перекрут ножки узла;
- гигантские узлы миомы, выполняющие брюшную полость;
- невозможность прерывания беременности вагинальным доступом при начавшемся выкидыше

(большие шеечные миомы).

Хирургическое лечение выполняют по показаниям в любом сроке беременности лапаротомным доступом, а в сроке 16–22 нед беременности – лапароскопически.

Особенности лапароскопической миомэктомии при беременности, как правило, следующие: удаление субсерозного узла миомы, менее глубокое положение Тренделенбурга 15–200, низкое давление пневмоперитонеума (10–12 мм рт. ст.), высокая установка троакаров, использование с целью гемостаза только биполярной коагуляции.

Статья «Беременность и миома матки» А.В. Козаченко, С.Н. Буянова, И.А.

Условия проведения миомэктомии во время беременности:

- выведение матки в рану без ее фиксации позволяет уменьшить кровопотерю;
- минимальная травматичность для плода;
- продольный разрез на матке с учетом последующего абдоминального родоразрешения;
- минимизация объема оперативного вмешательства (удаляют только большие узлы диаметром >8–10 см, препятствующие пролонгированию беременности);

ВЫБОР СРОКА И МЕТОДА РОДОРАЗРЕШЕНИЯ

- При отсутствии жалоб пролонгировать беременность можно до 38–39 нед, после чего осуществляется плановое кесарево сечение.
- У беременных, отнесенных к группе низкого риска (до 35 лет; Субсерозные миомы ; до 5 см в диаметре)., возможно родоразрешение через естественные родовые пути.

Спасибо за внимание