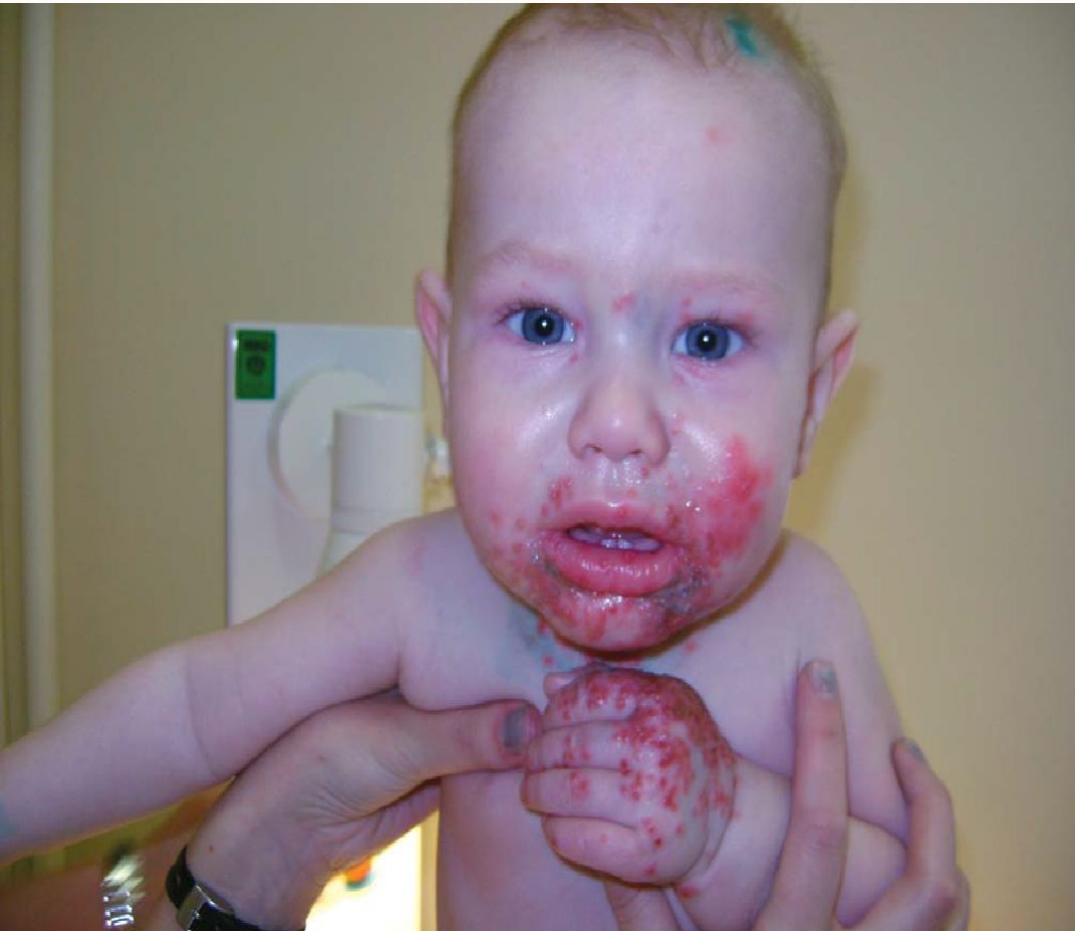
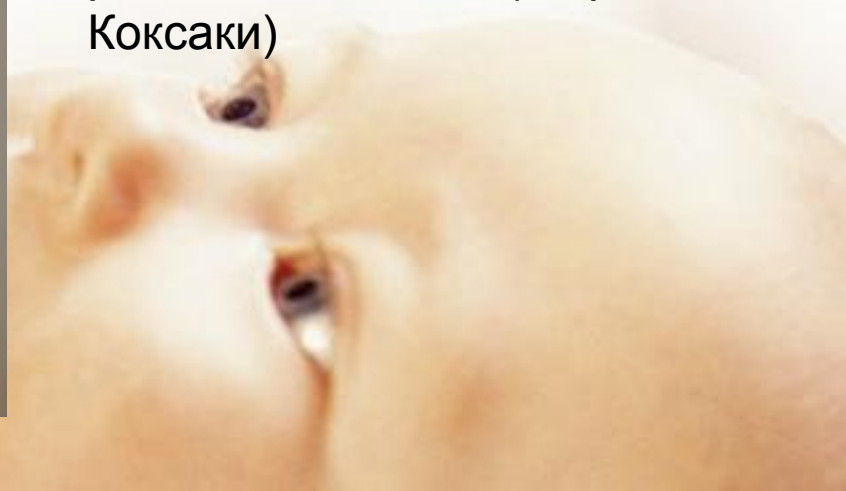


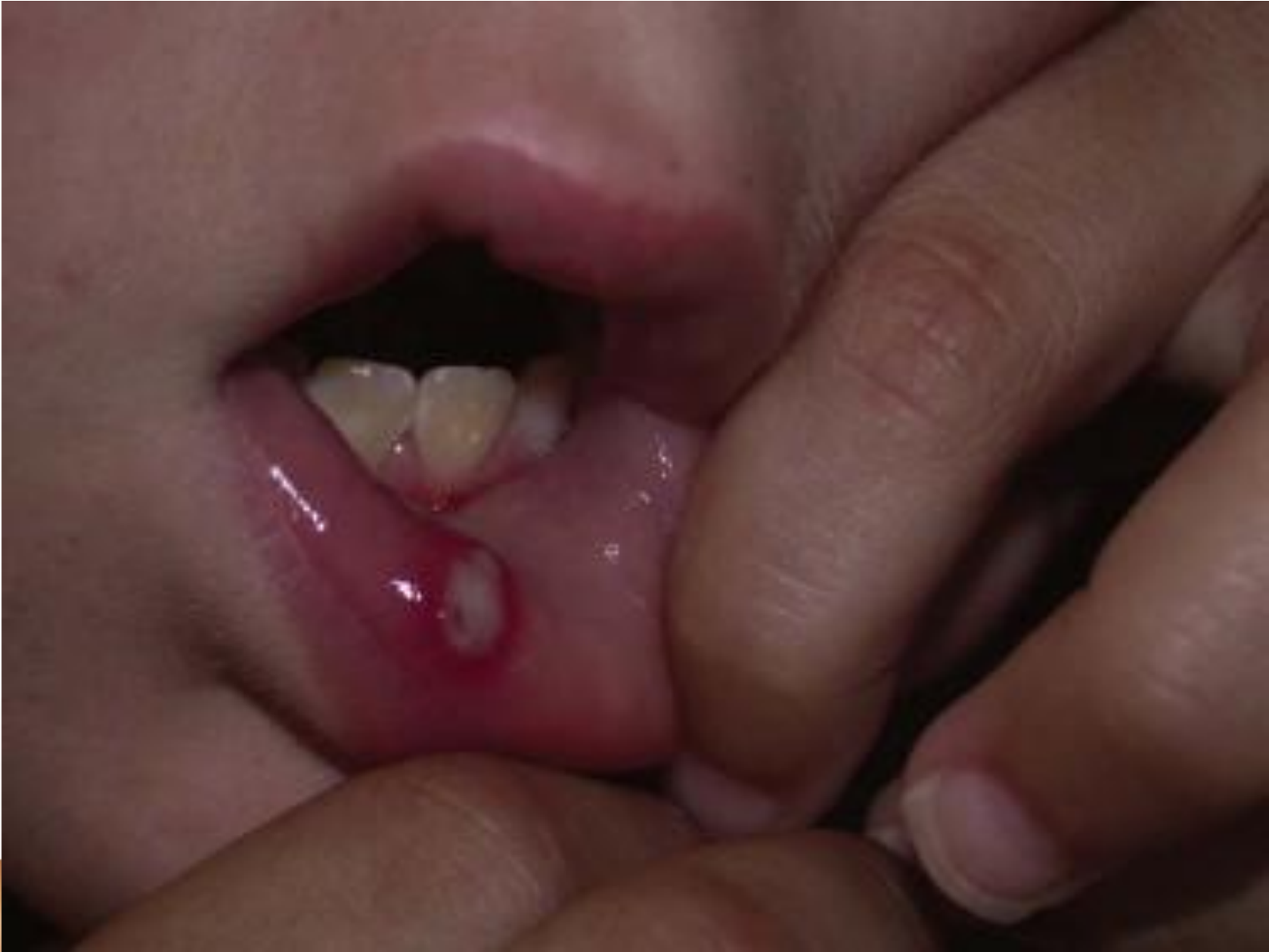**Инфекция вируса герпеса
1-2 типа**

Болен 4 дня. Жалобы на фебрильную лихорадку, распространенные зудящие кожные высыпания на лице, груди, кистях в виде множественных сгруппированных везикул, эрозий с экссудацией, корочек на эритематозном фоне. В анамнезе atopический дерматит. Ваш диагноз?



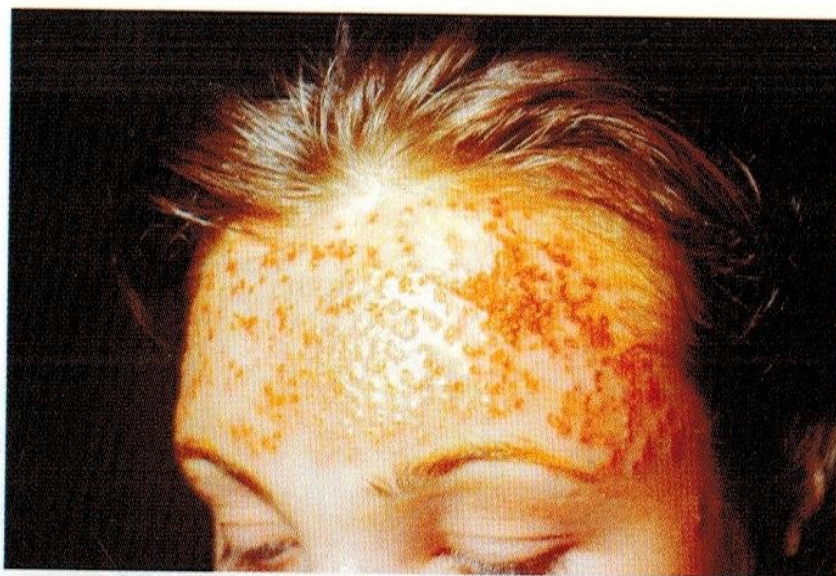- 1. Обострение atopического дерматита
- 2. Стрептодермия
- 3. Герпетическая экзема Капоши
- 4. Ветряная оспа
- 5. Вирусная пузырчатка полости рта и конечностей (инфекция Коксаки)



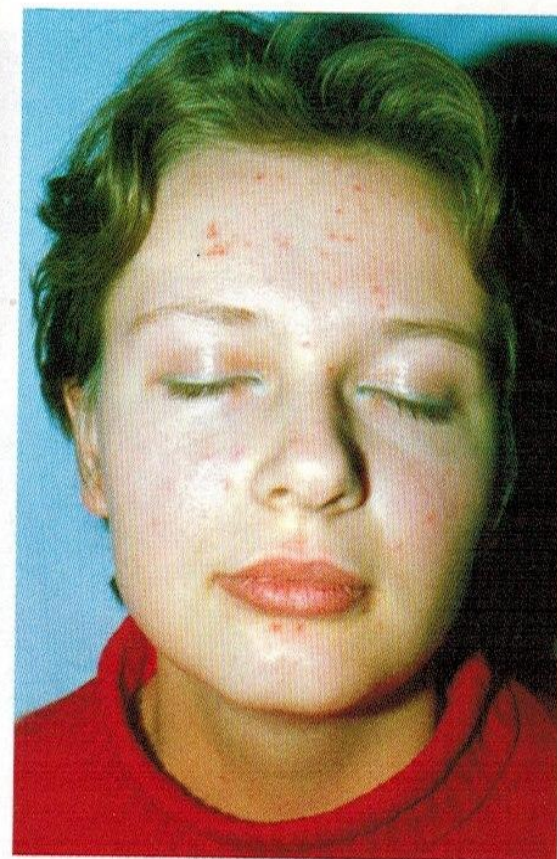

Местное лечение ОГС

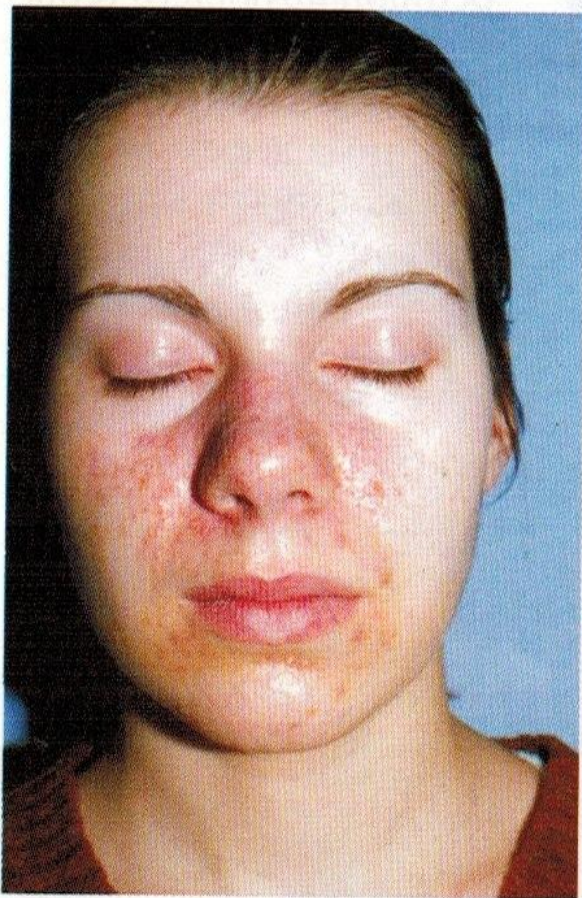- 1. Аппликационное обезболивание: 1-2% растворы лидокаина, тримекаина, пиромекаина, “Lidoxor” гель, холисал гель.
- 2. Антисептическая обработка зубов, полости рта: в домашних условиях - отварами трав (ромашка, шалфей, заварка чая), в лечебных учреждениях - слабые растворы антисептиков (1% перекись водорода, раствор фурацилина; 0,02%-0,06% раствор хлоргексидина).
- 3. Местное противовирусное лечение: ацикловир (зовиракс) мазь 3% (для слизистой оболочки), ацикловир (зовиракс) крем 5% для губ.
- 4. Эпителизирующие средства (масляный раствор витамина А, масло шиповника, облепихи, каратолин, бальзам Караваева (Витаон), солкосерил (дентальная адгезивная паста, гель), винилин.
- Местное лечение проводится 5 - 6 раз в день в течение 5-10 дней до полной эпителизации элементов поражения.
- 5. Физические методы местного лечения (лазерная физиотерапия - дополнительный метод по показаниям



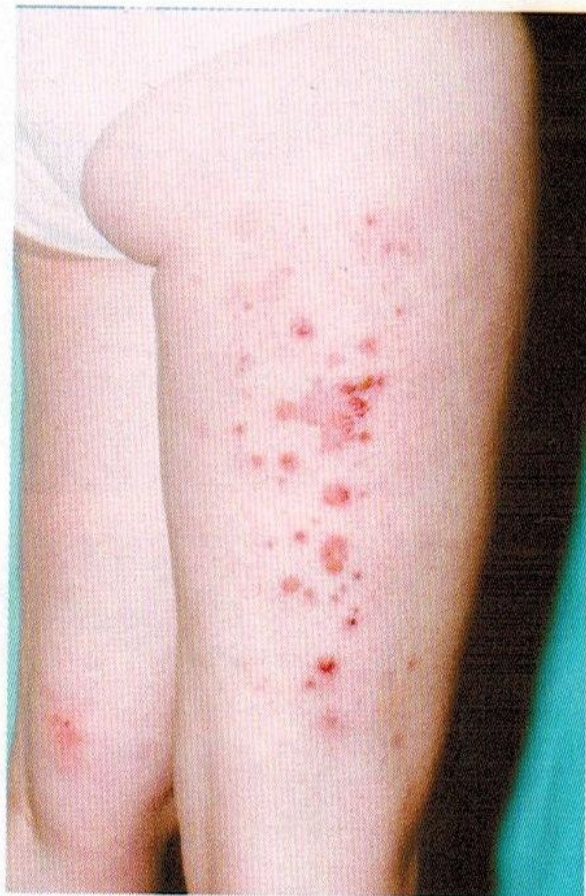Рецидивирующая
герпетиформная экзема.
Капоши на фоне
атопического дерматита



Рецидивирующая
герпетиформная экзема.
Капоши на фоне
себорейного дерматита

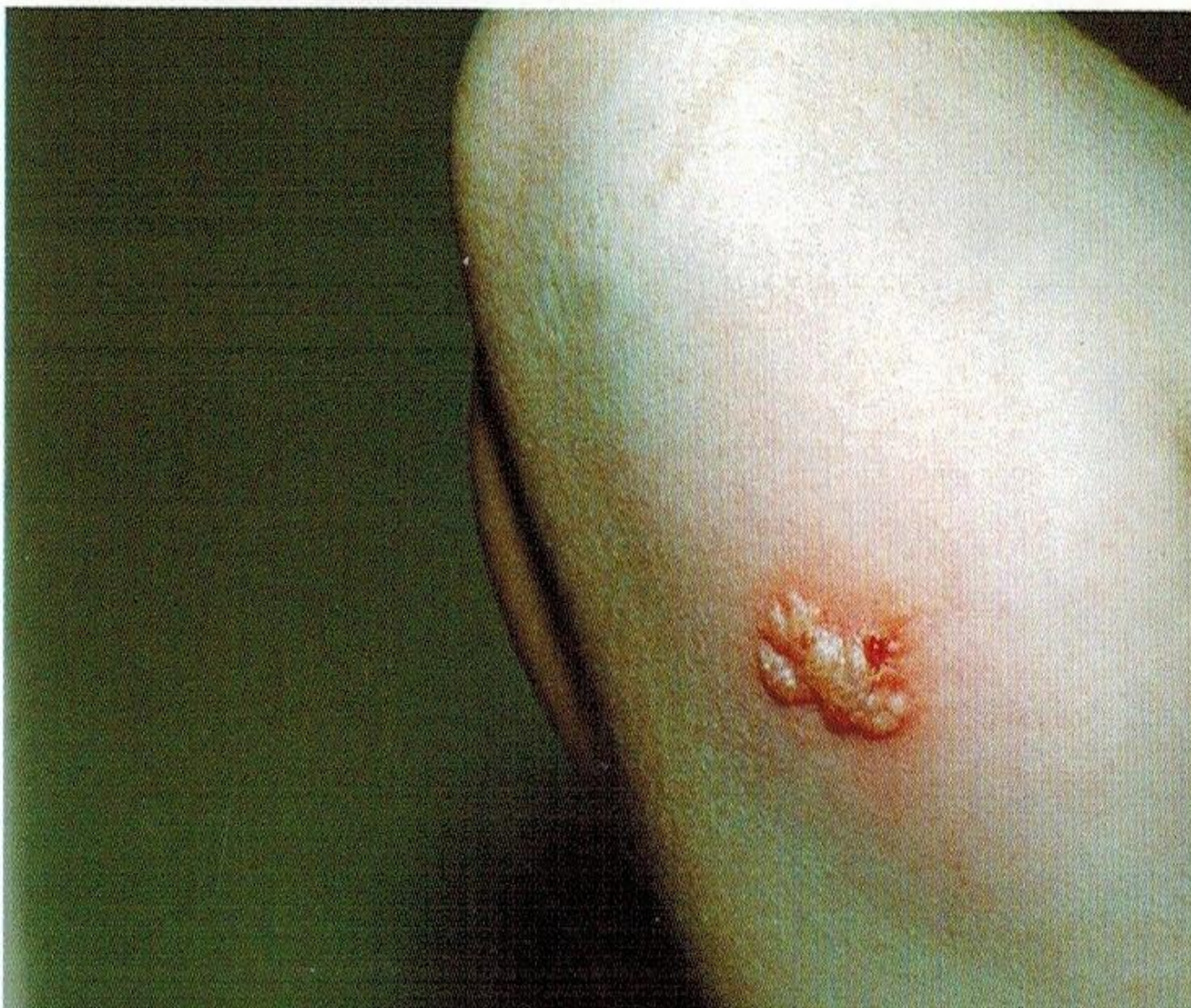

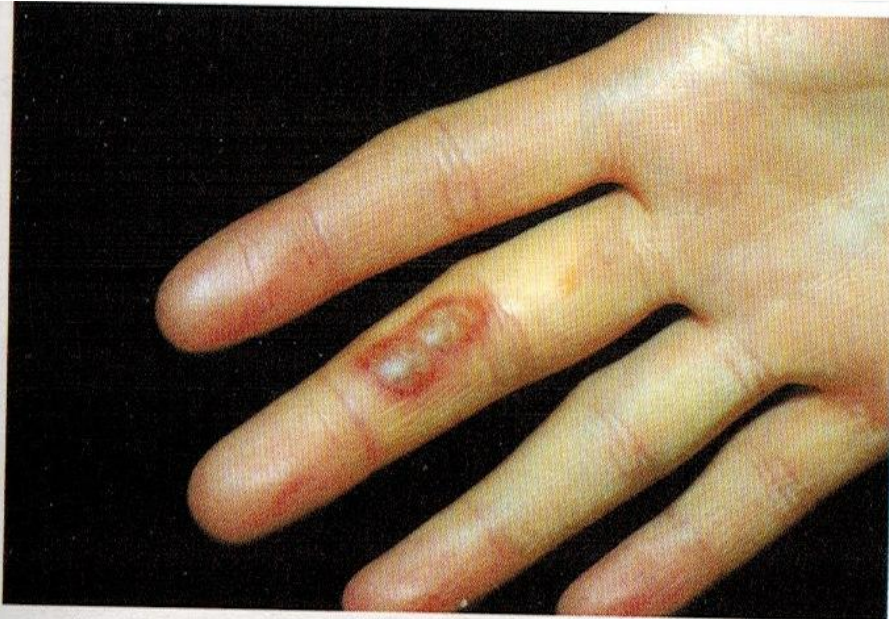Рецидивирующая
герпетическая экзема.
Капоши на фоне



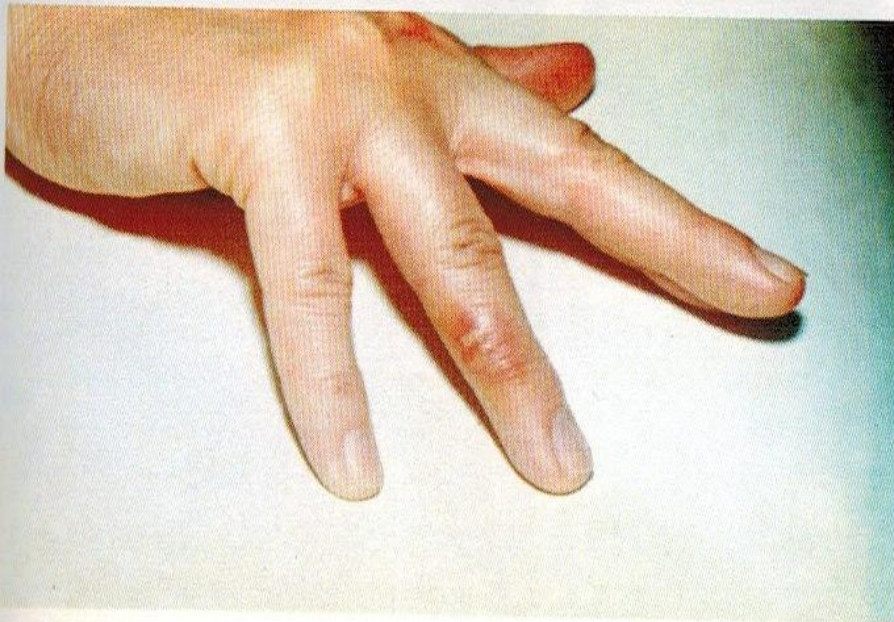
Герпес-ассоциированная
мультиформная эритема

Импетигоподобная форма
рецидивирующего герпеса

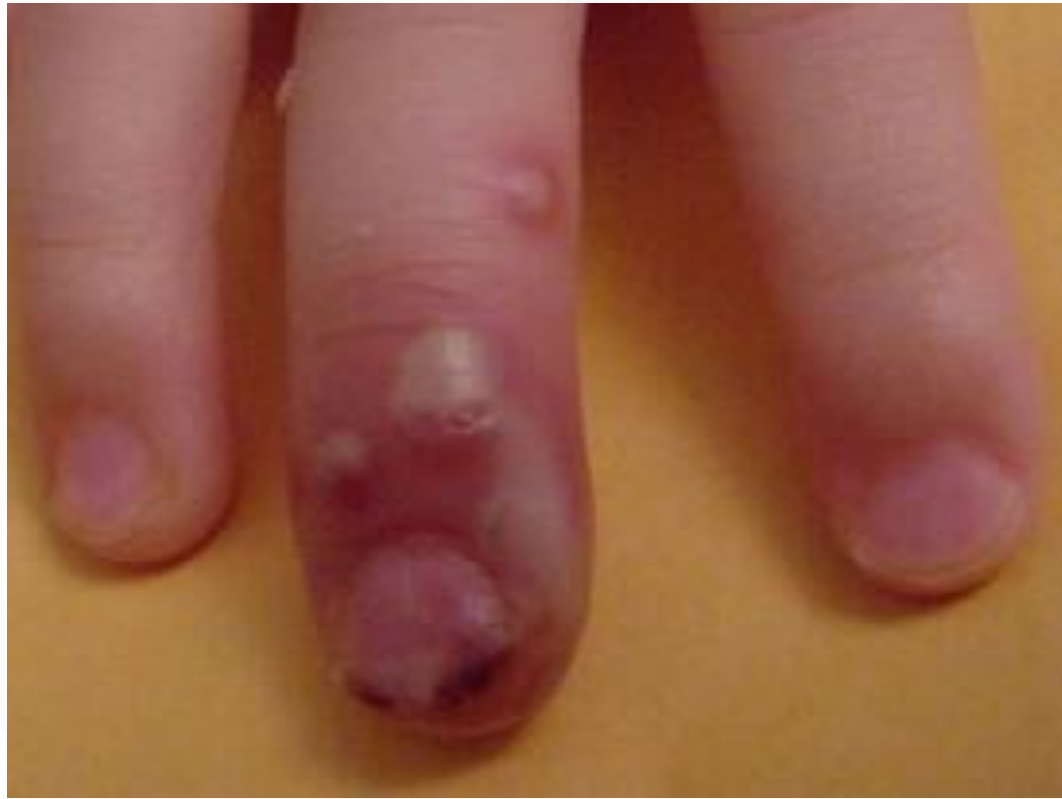

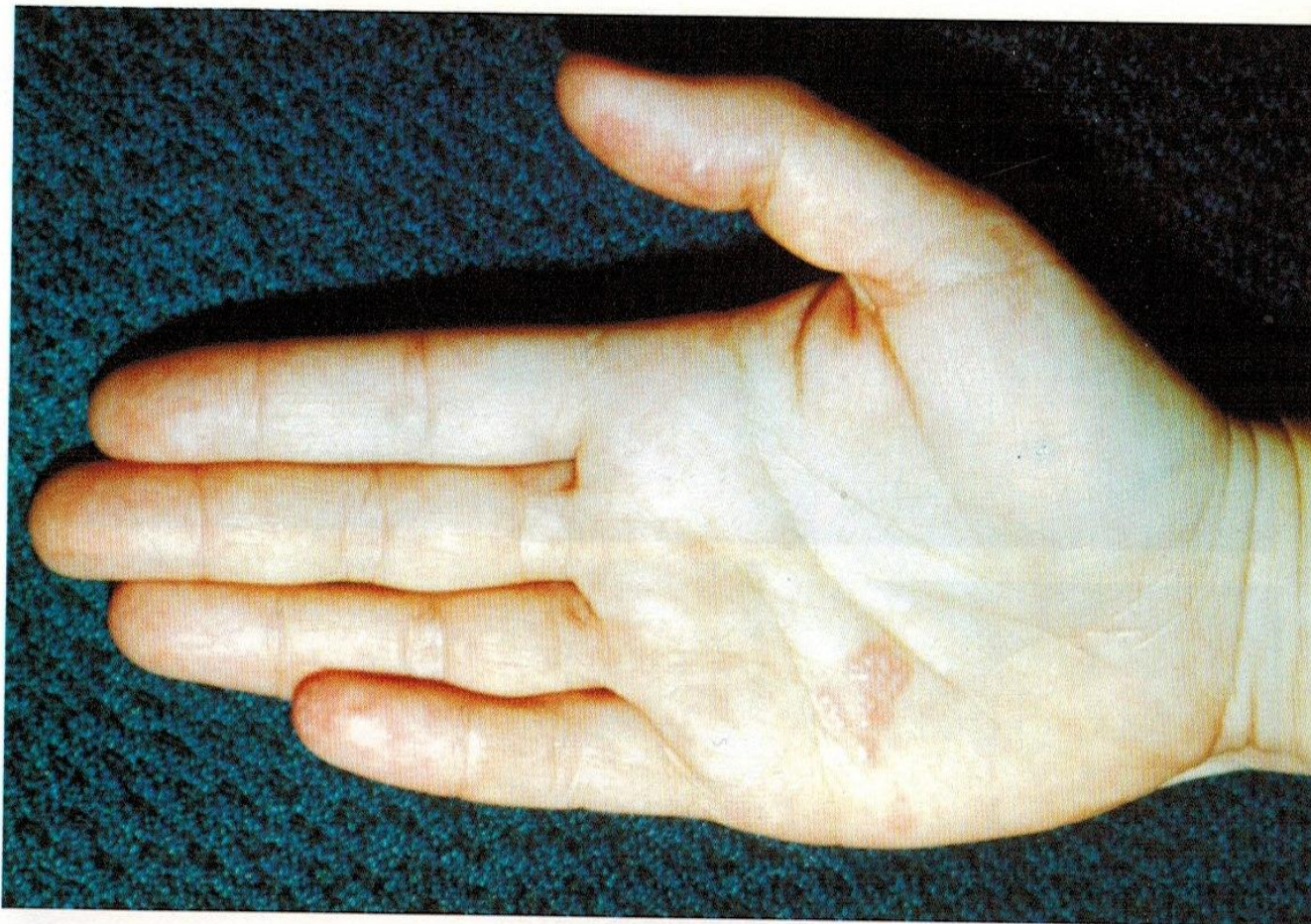


Рецидивирующий
герпес пальца кисти

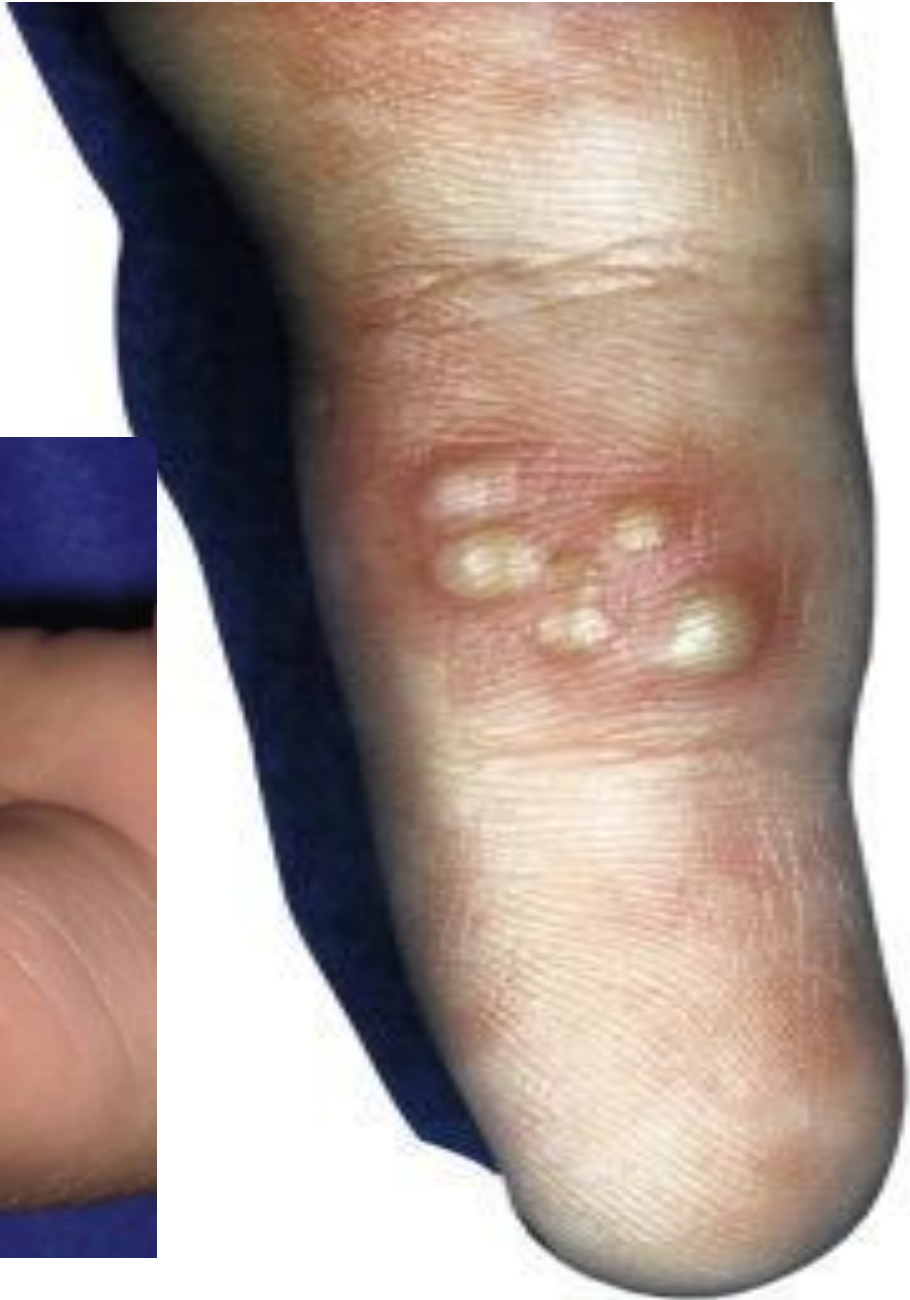
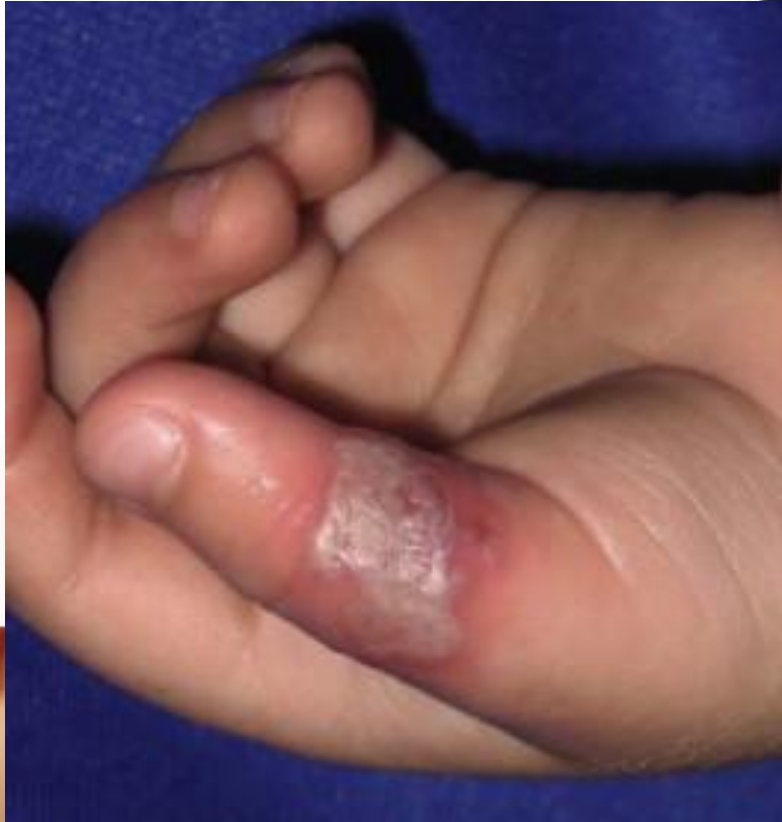
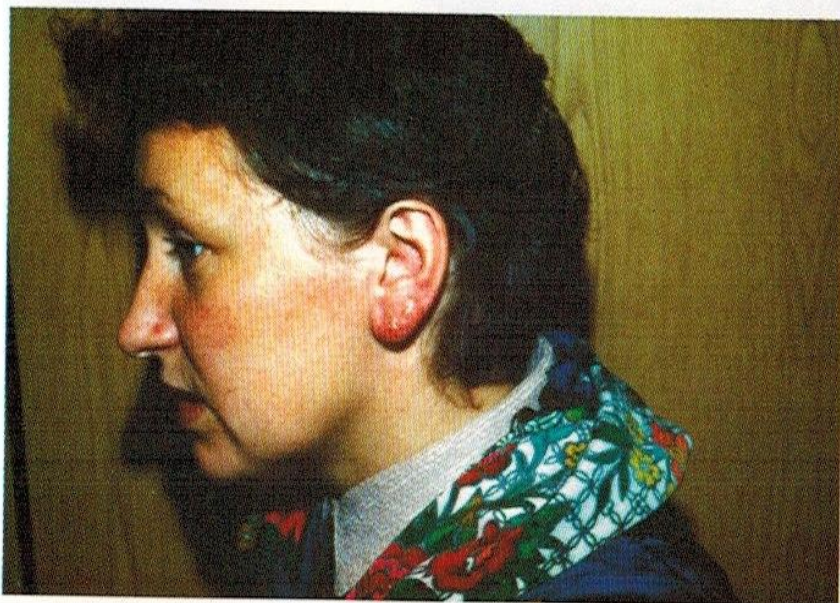Рецидивирующий
герпес пальца кисти



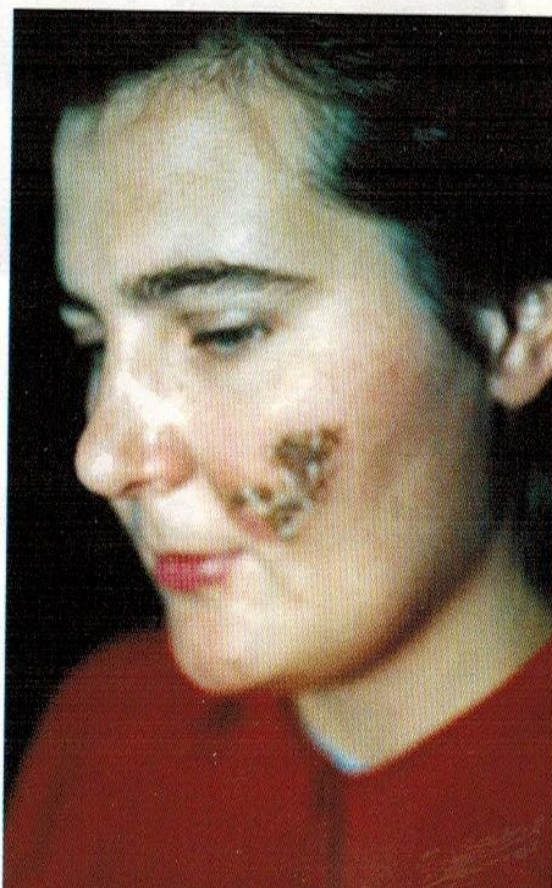

Рецидивирующий
герпес ладони

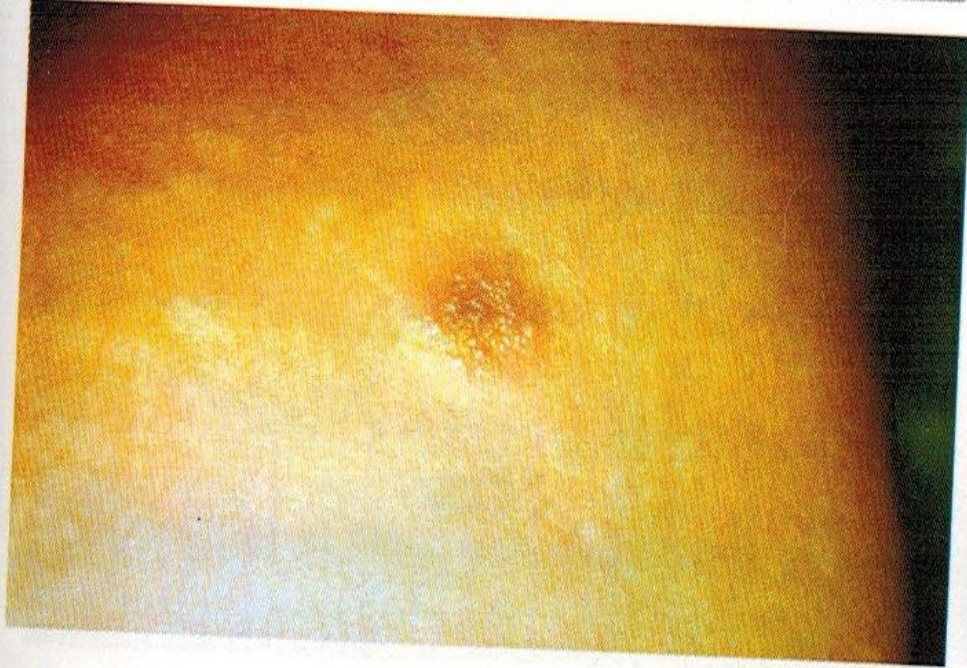



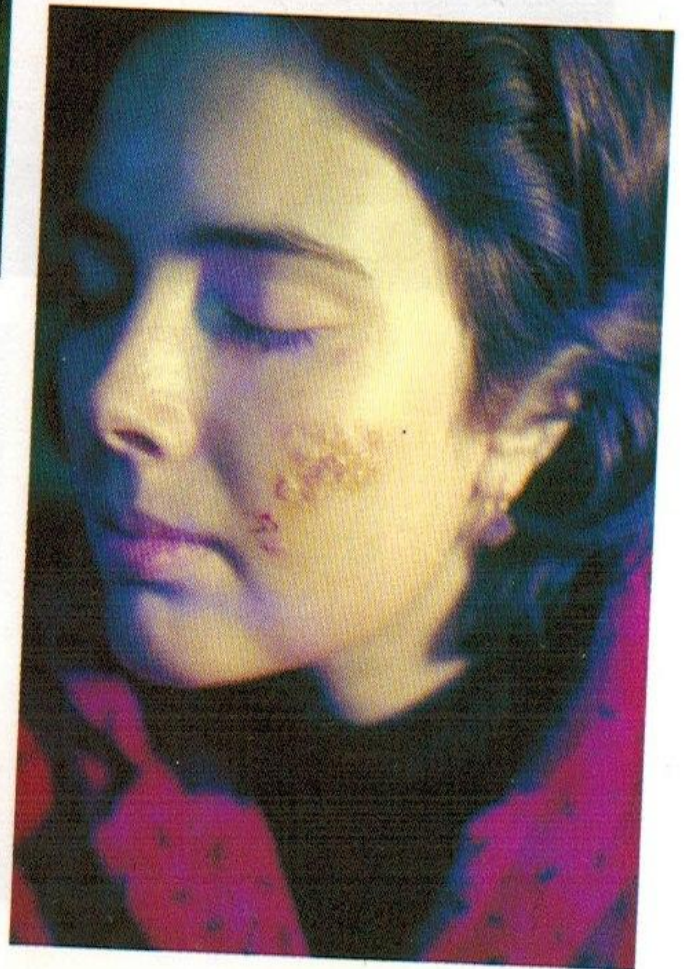
Рецидивирующий герпес
мочки ушной раковины



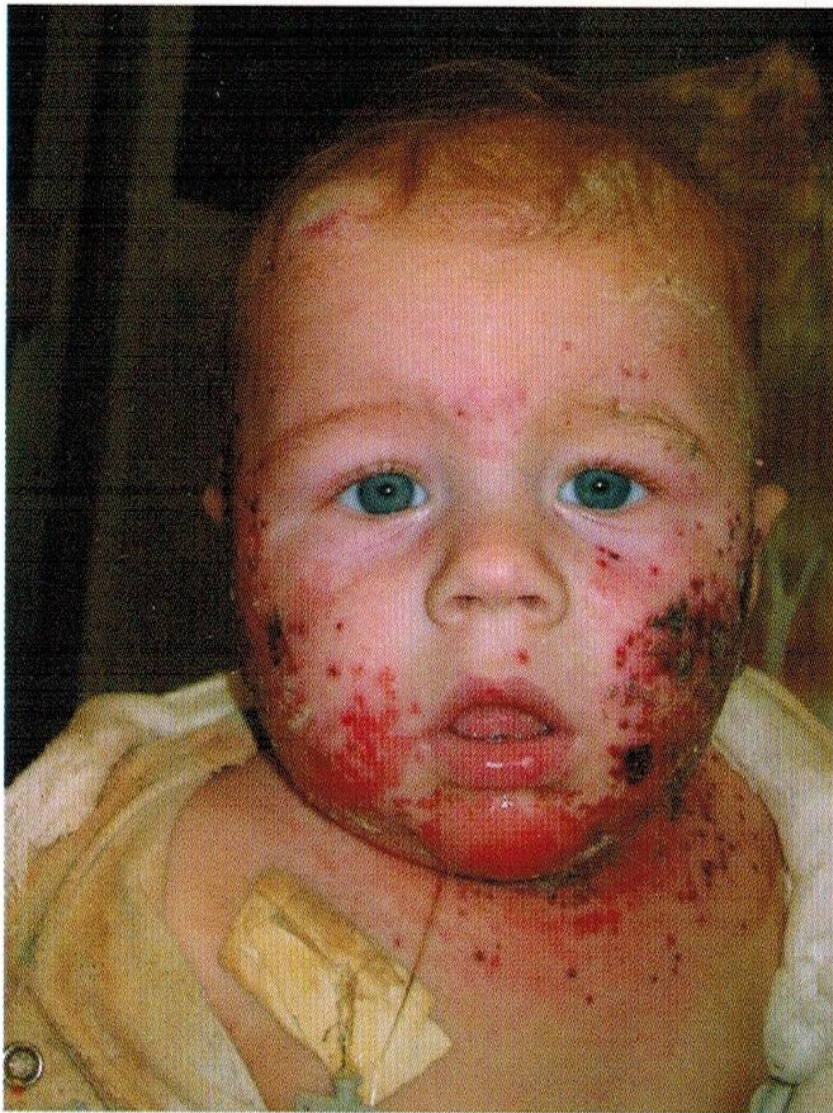Рупиоидная форма
рецидивирующего герпеса



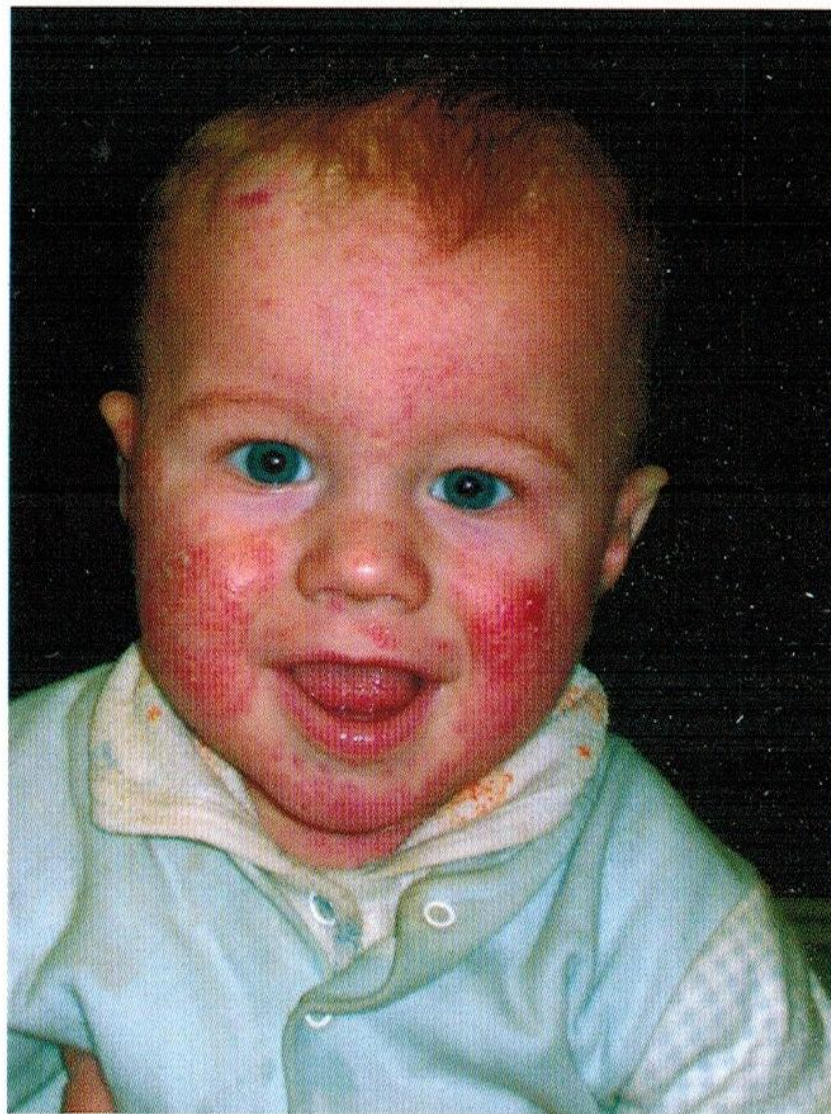Типичные проявления
рецидивирующего герпеса



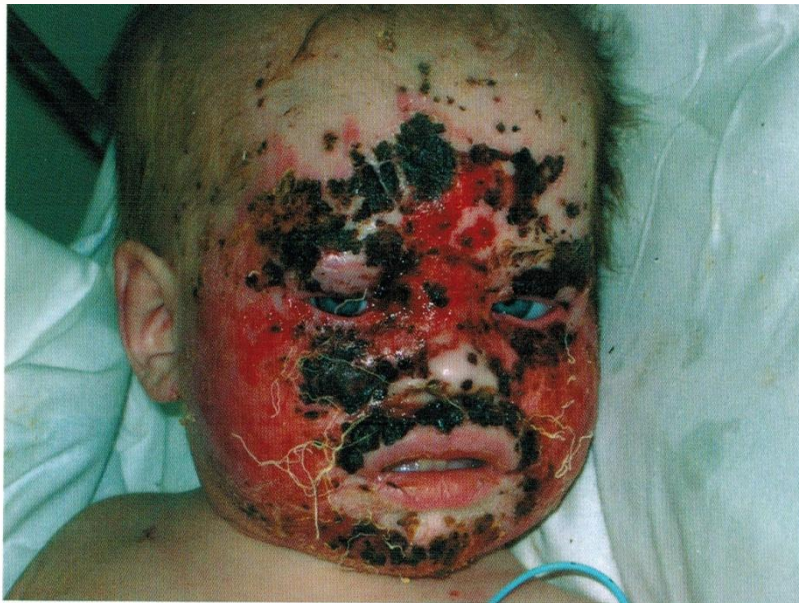Типичные проявления
рецидивирующего герпеса



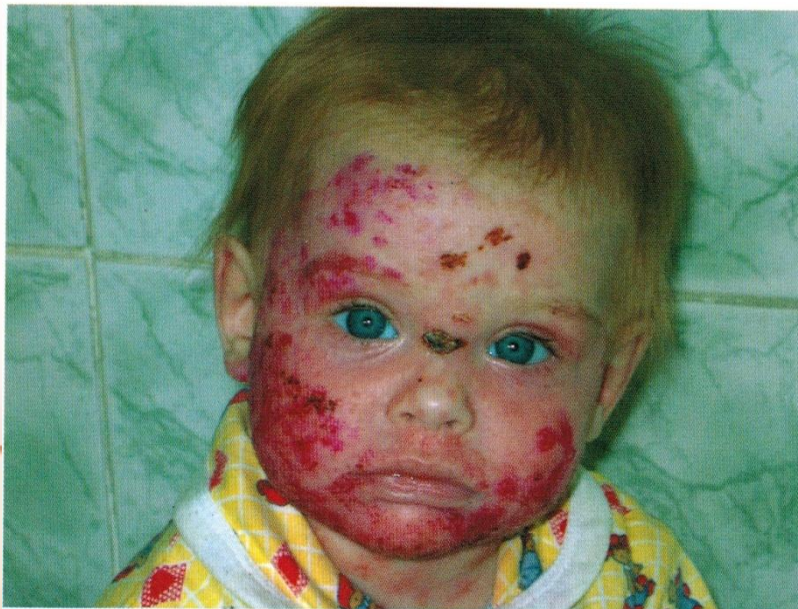Герпетическая экзема у 11-месячного ребенка. Герпетический стоматит



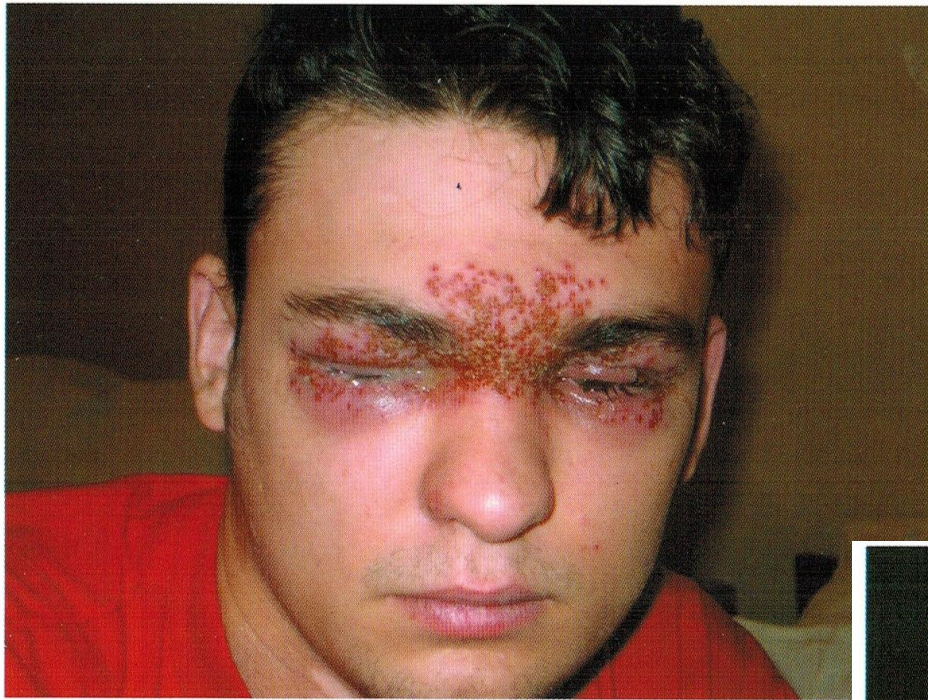Тот же ребенок через 7 дней. Обострение атопического дерматита



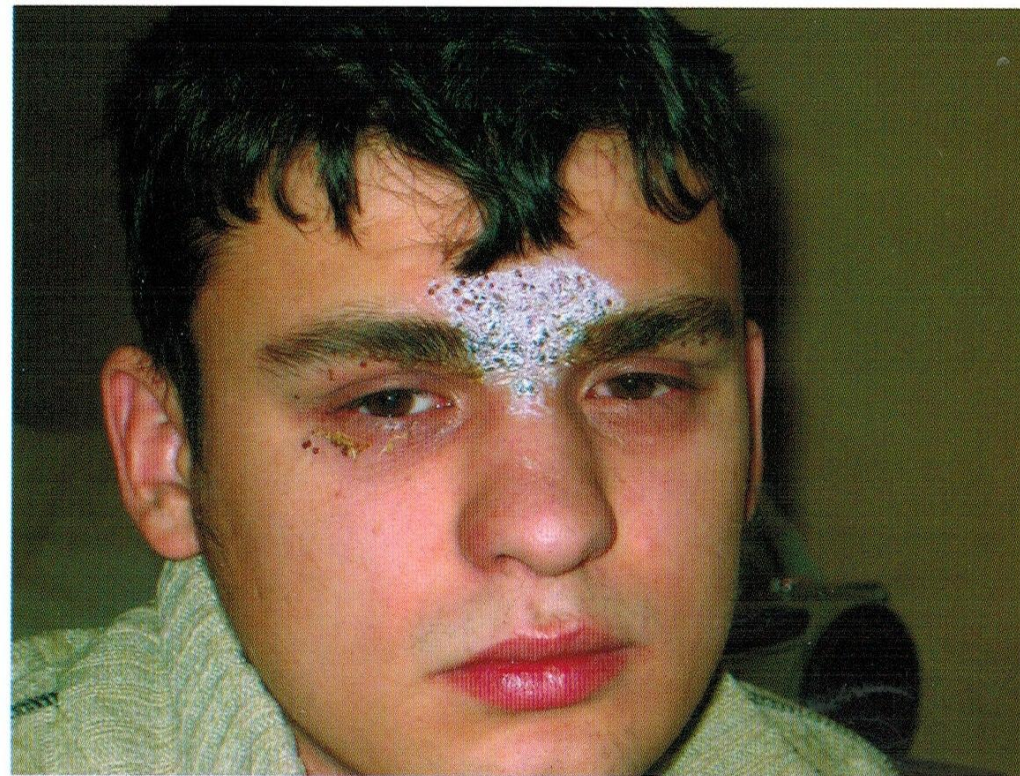Массивные геморрагические корки на лице у ребенка 8 месяцев



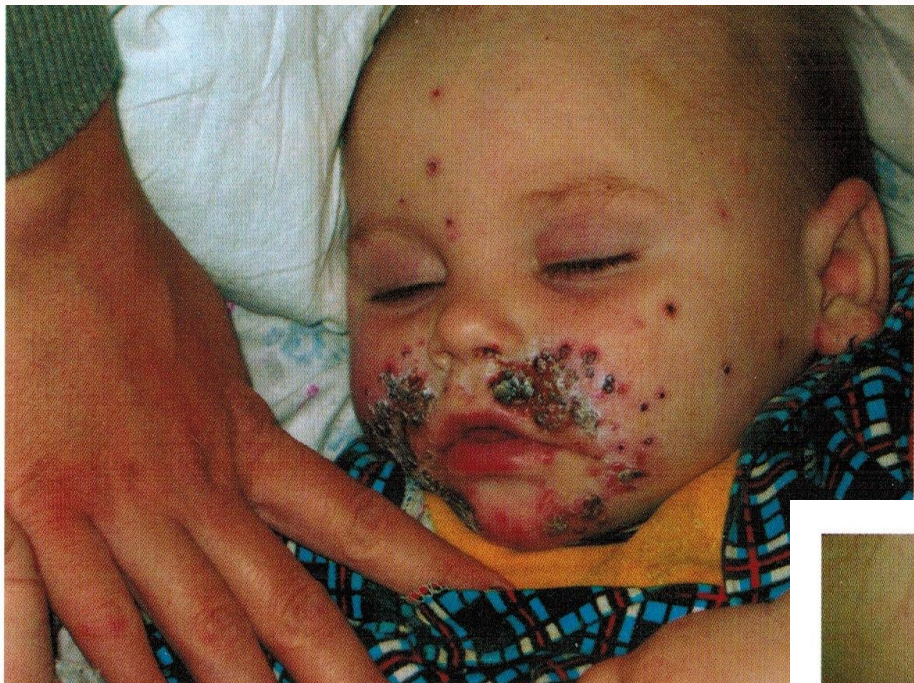Тот же больной через 5 дней. Обострение атопического дерматита



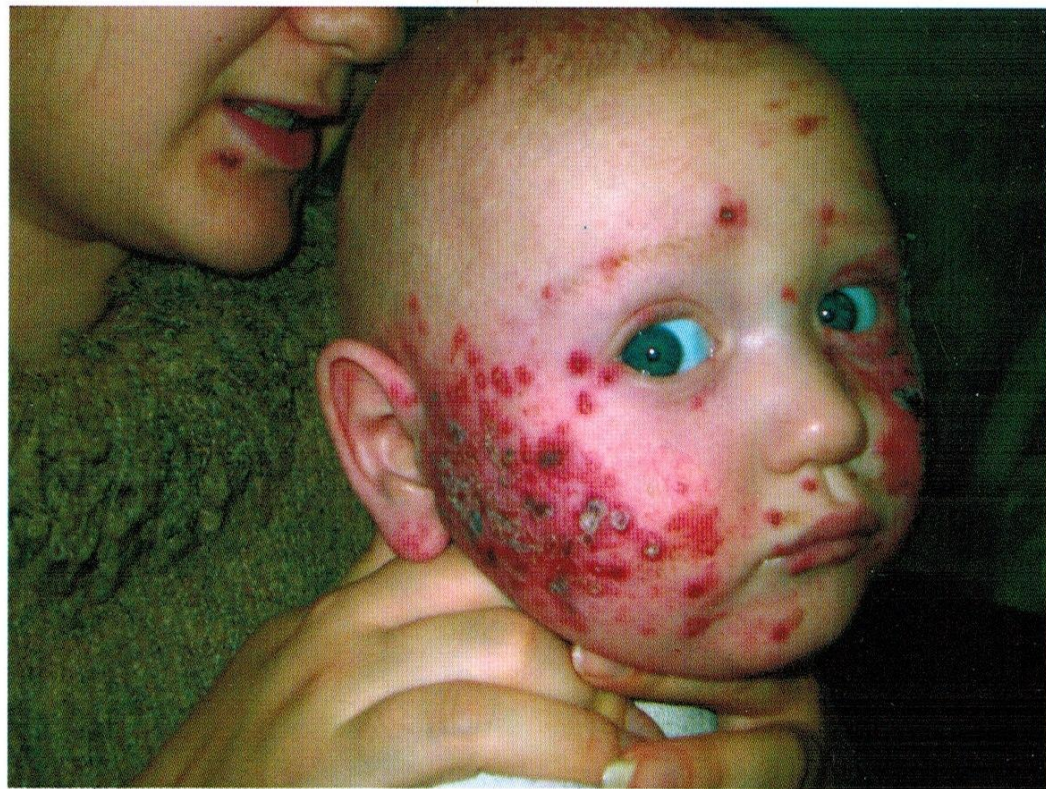Герпетическая экзема у подростка. Офтальмогерпес.



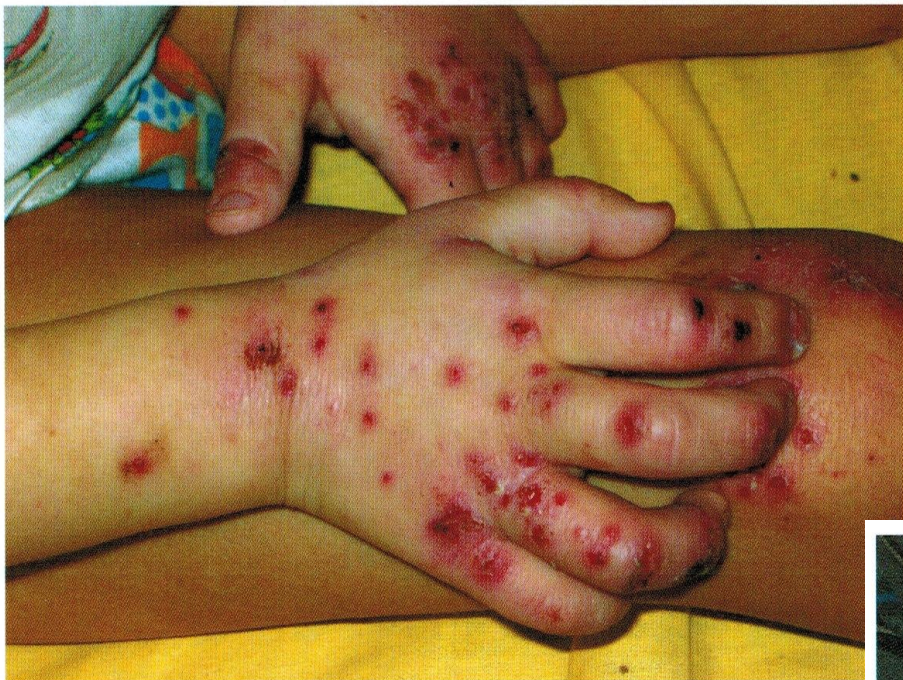Тот же больной через 7 дней



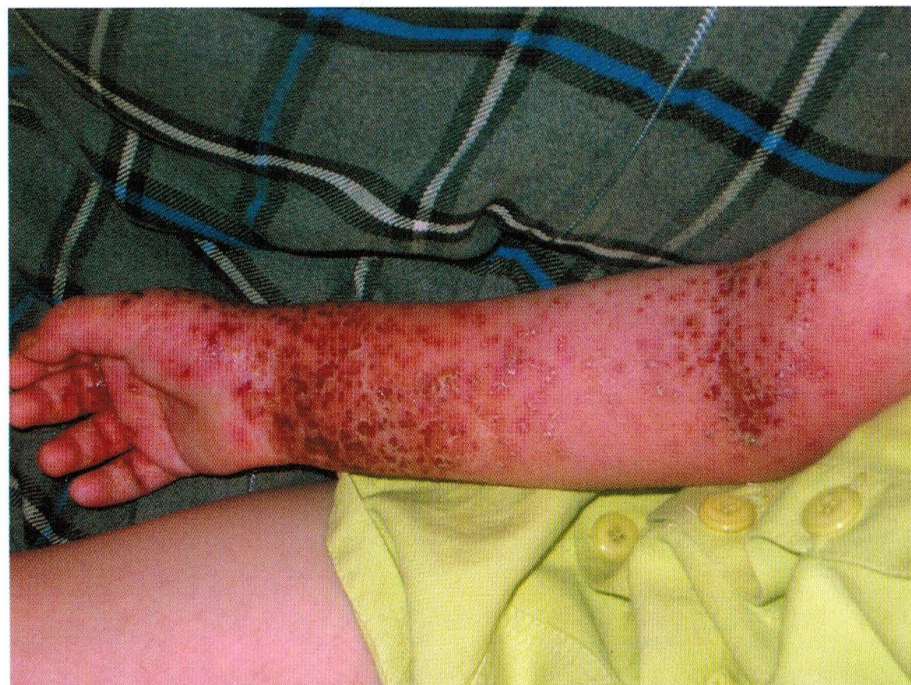Типичные высыпания при герпетической экземе у детей грудного



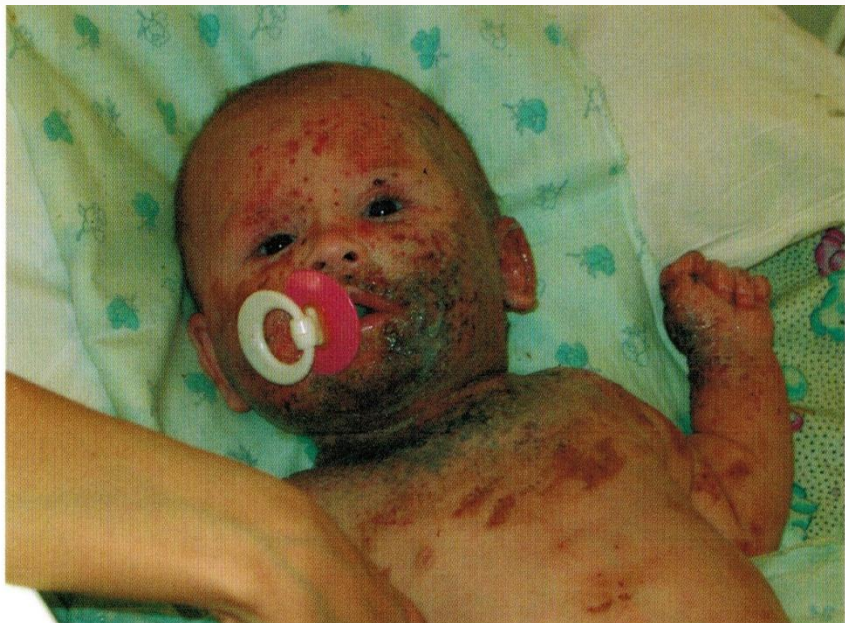Типичные сгруппированные везикулезно-пустулезные элементы



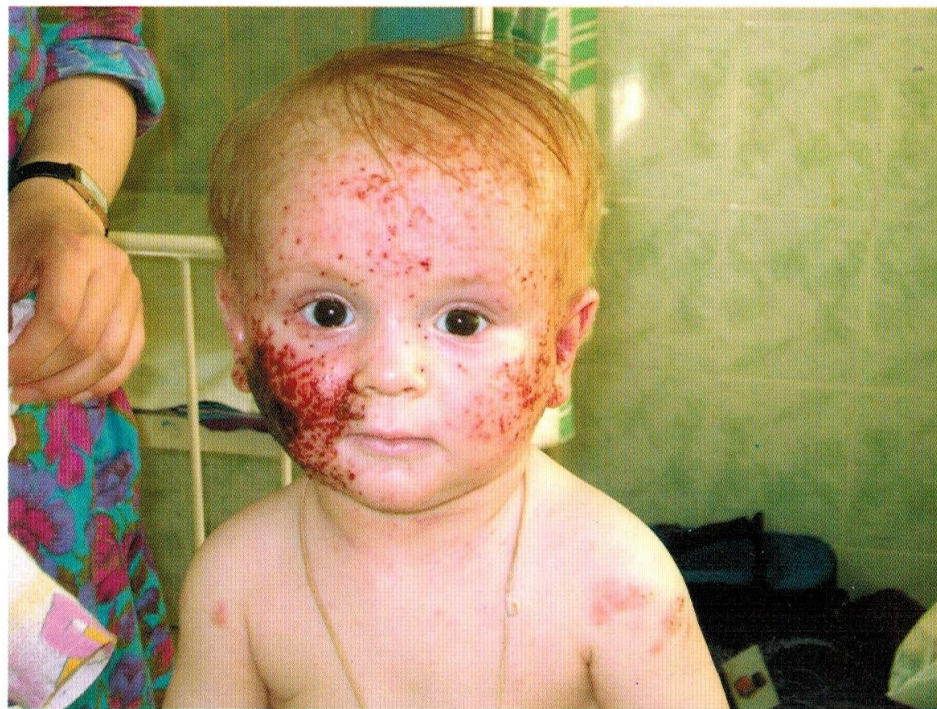
Герпетические высыпания на коже кистей рук у ребенка 2-х лет



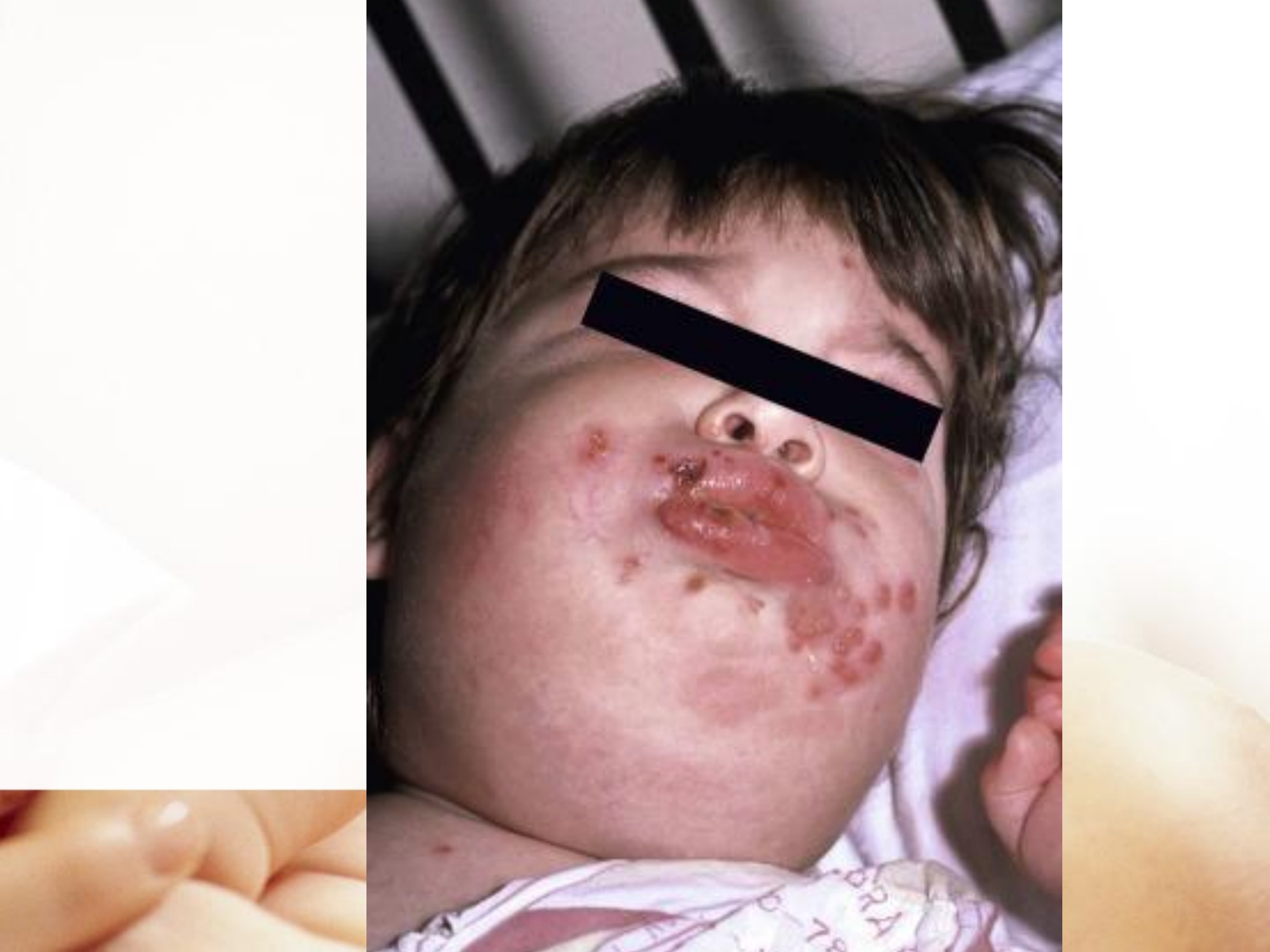Герпетические высыпания на коже предплечий у ребенка 4-х лет

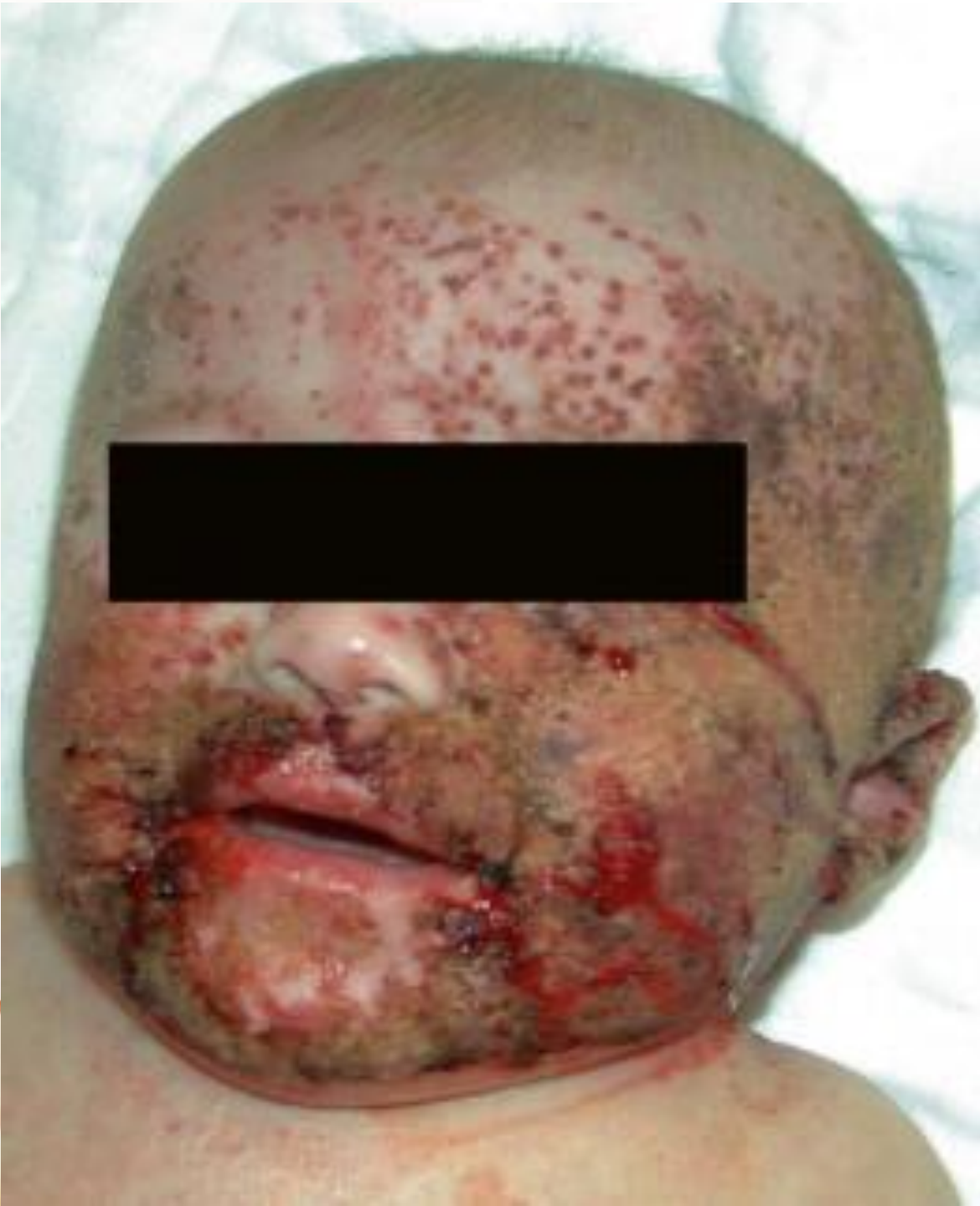

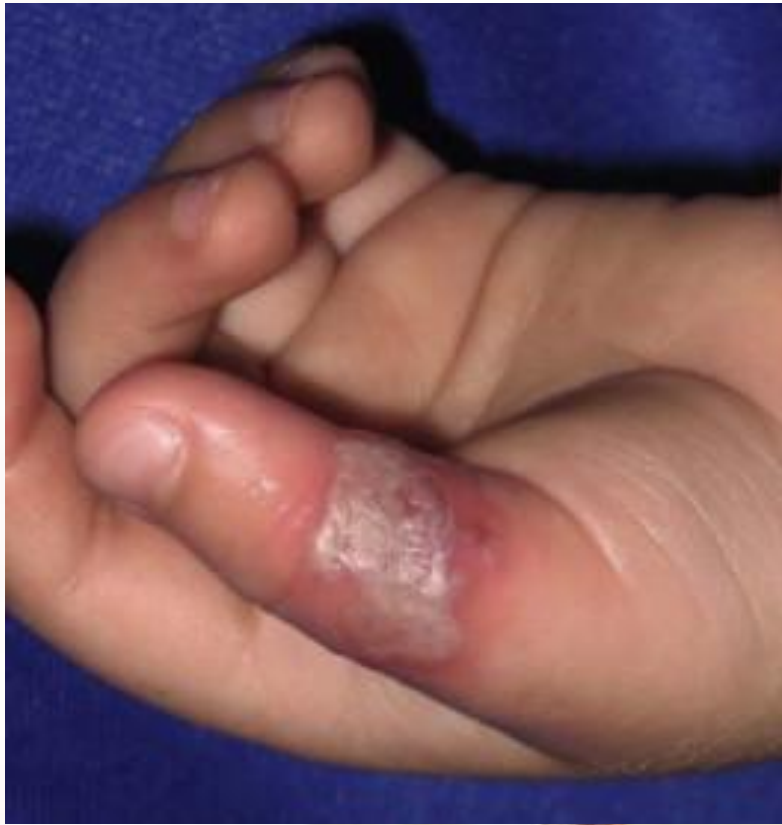Типичные высыпания при герпетической экземе у детей грудного возраста

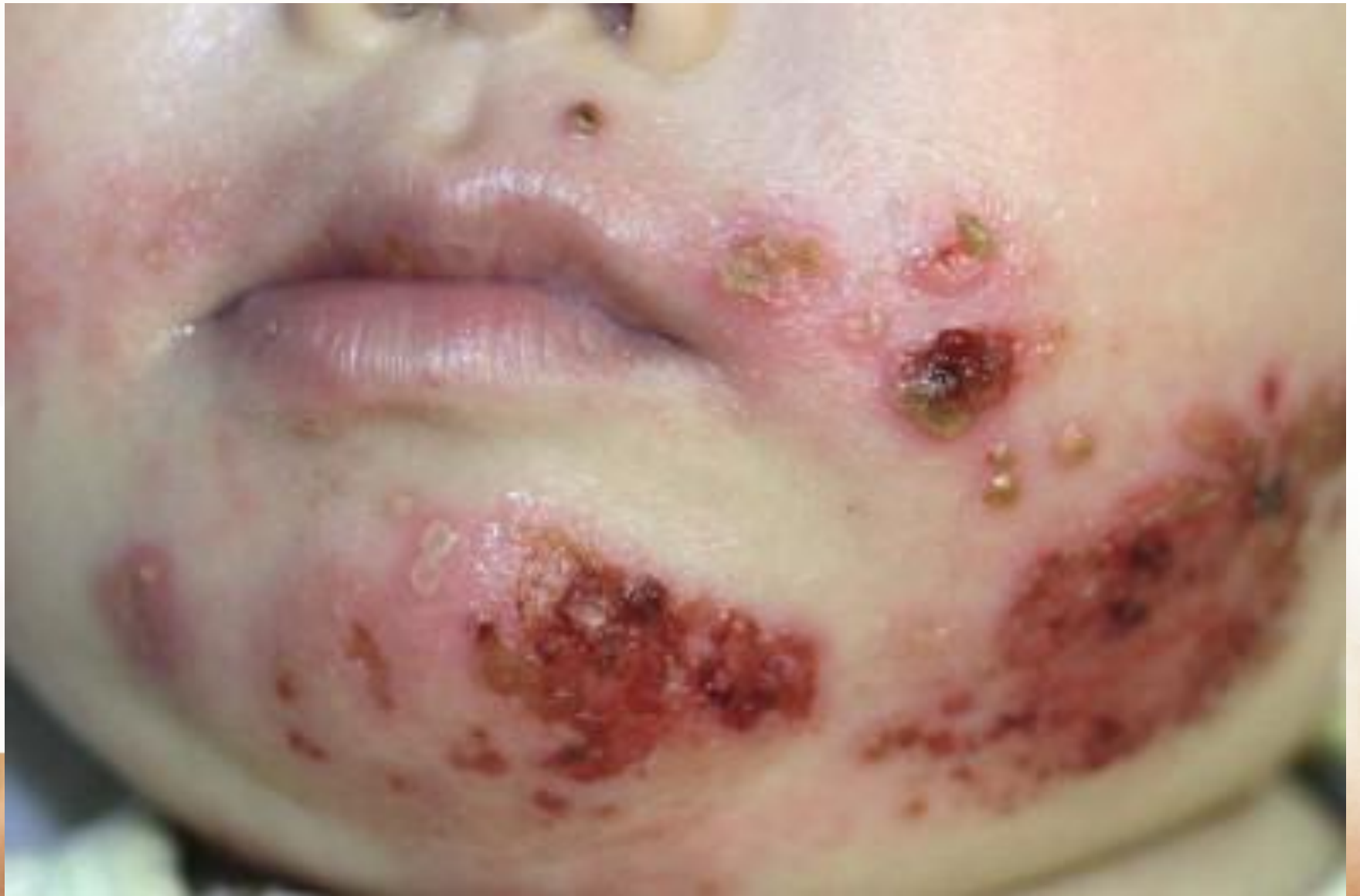

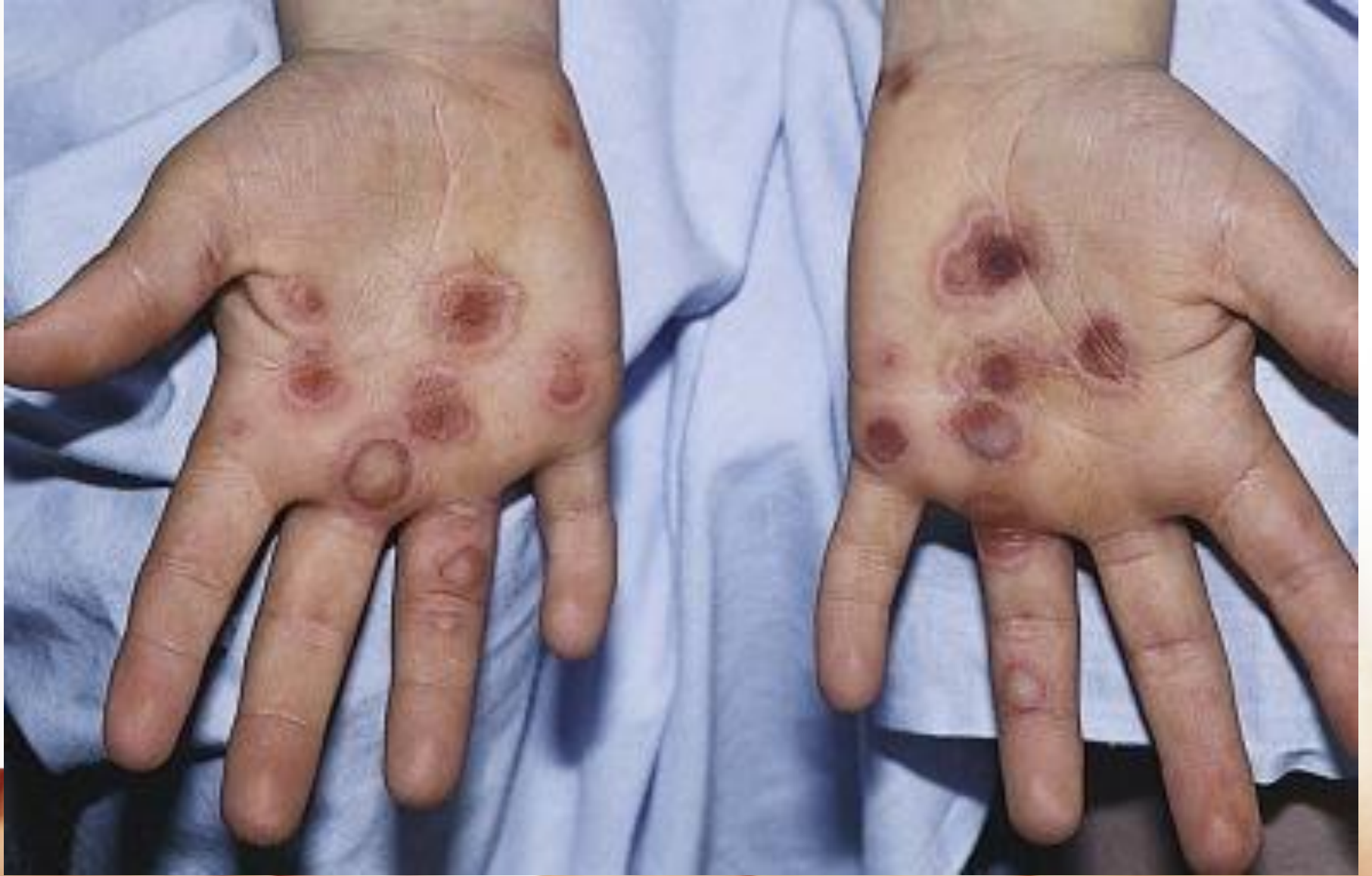Типичные высыпания упри герпетической экземе у детей грудного возраста

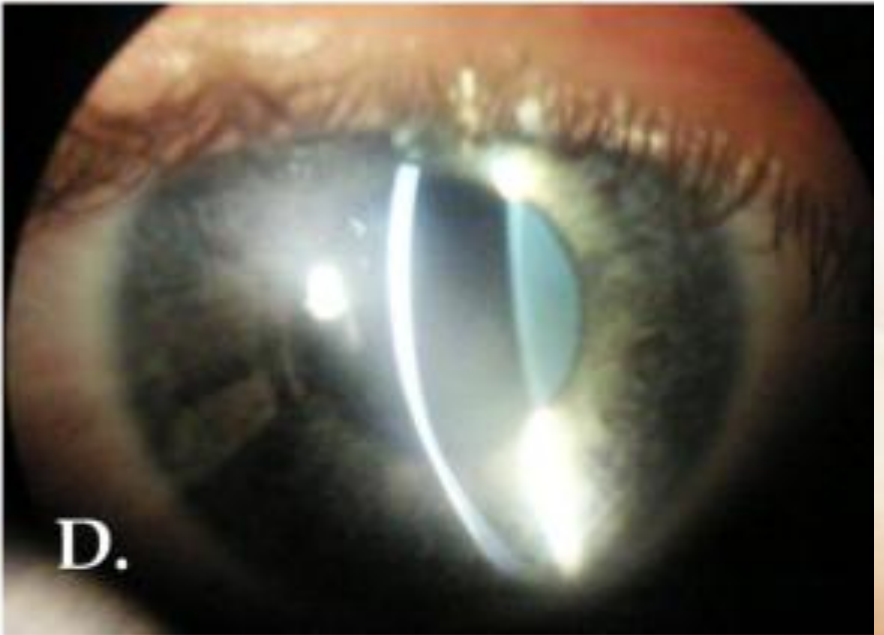
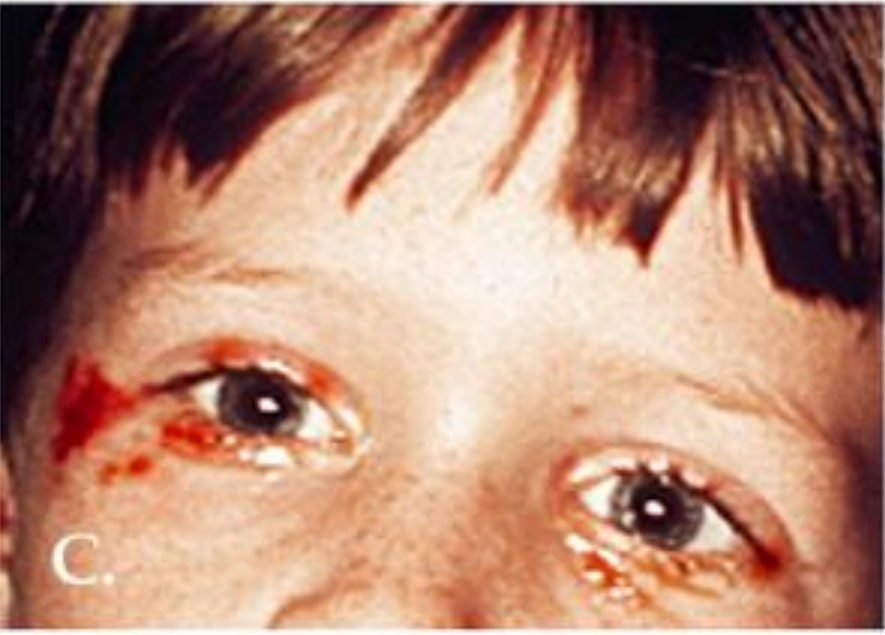
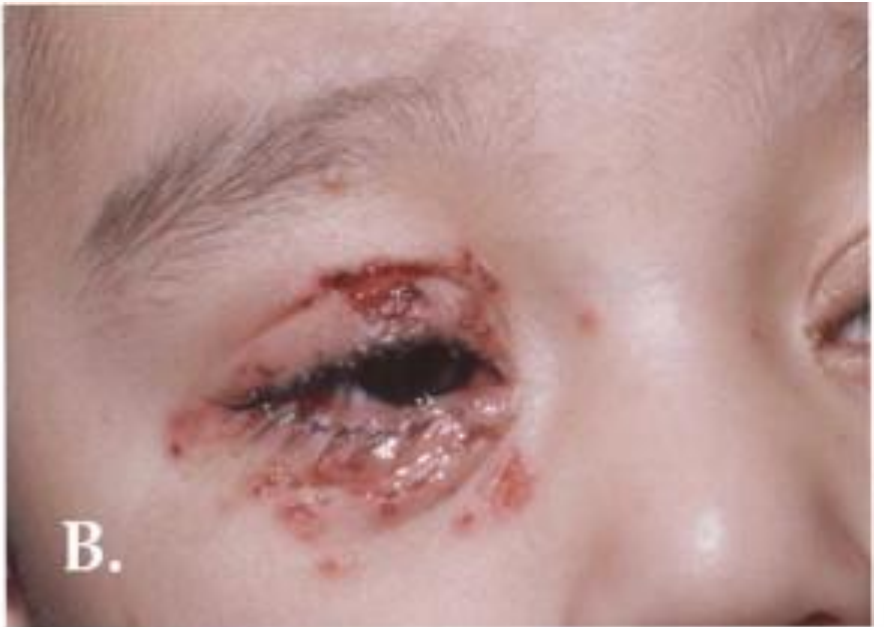
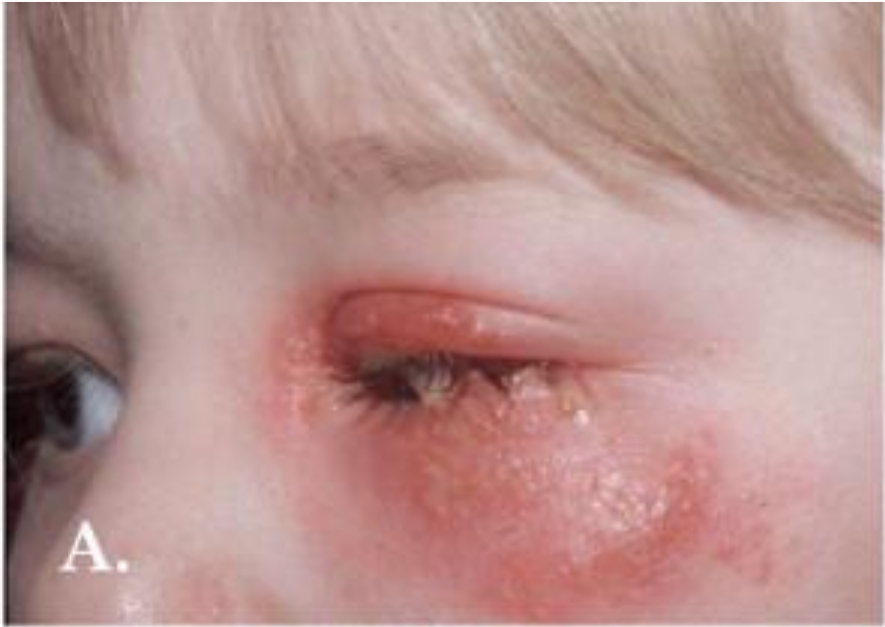









Режимы противовирусной терапии простого герпеса

1. Эпизодическая терапия в остром периоде:

- **ацикловир 200 мг перорально 5 раз в сутки в течение 5 дней.** Или
- **валацикловир 500 мг 2 раза в сутки 3-5 дней.** Лечение необходимо начинать в течение первого дня появления поражений или во время продромального периода.

2. Кратковременная профилактическая терапия в ожидании рецидива при действии факторов, провоцирующих рецидивы.

3. Длительная супрессивная терапия (до 3-6 месяцев), позволяющая достигнуть стойкой ремиссии:

- **Ацикловир 200 мг перорально 2 раза в сутки или валацикловир 500 мг 1 раз в сутки.**