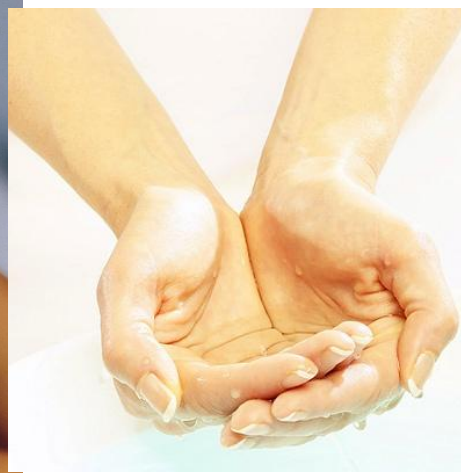

Болезни и травмы кожи. Гигиена кожи.

Гигиена кожи и волос

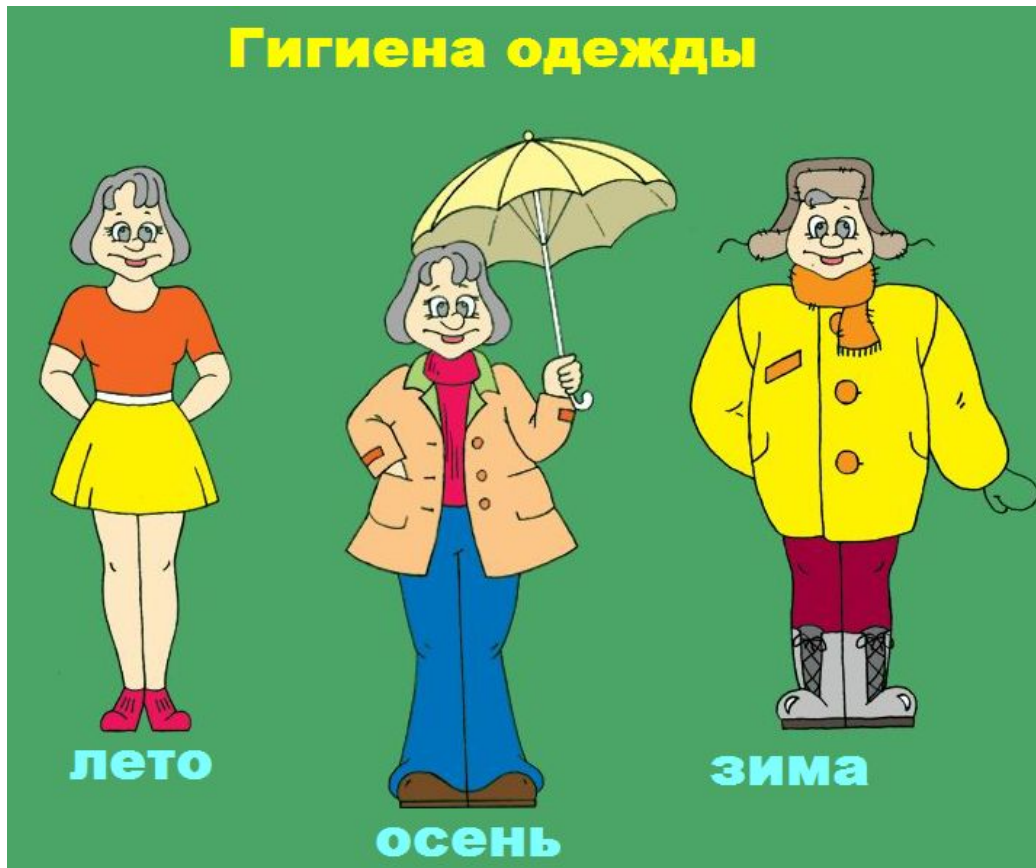

- Содержать тело в чистоте (душ, ванна, баня).
- Ухаживать за кожей лица, рук, ног, тела.
(умываться, стричь регулярно ногти, пользоваться кремами, лосьонами и т.д.)
- Регулярно менять нижнее белье и носки.
- Регулярно мыть волосы, состригать секущиеся концы.

Гигиена одежды и обуви

Одежда и обувь должны:

- Соответствовать размерам
- Позволять коже дышать.
- Соответствовать погоде и сезону года.
- Соответствовать виду деятельности.
- Быть чистыми.



Первая помощь при повреждении кожи



- 1) Поверхность **вокруг раны** нужно обработать **настойкой иода**, можно промыть **раствором перекиси водорода**.
- 2) Наложить **стерильную повязку**.
- 3) В случае попадания в рану земли следует обратиться в лечебное учреждение, где будет введена **противостолбнячная сыворотка**.

Причины нарушения кожных покровов



ВНЕШНИЕ

- **Травмы**
- **Вирусные заболевания**
- **Грибковые заболевания**
- **Кожные паразиты**



ВНУТРЕННИЕ

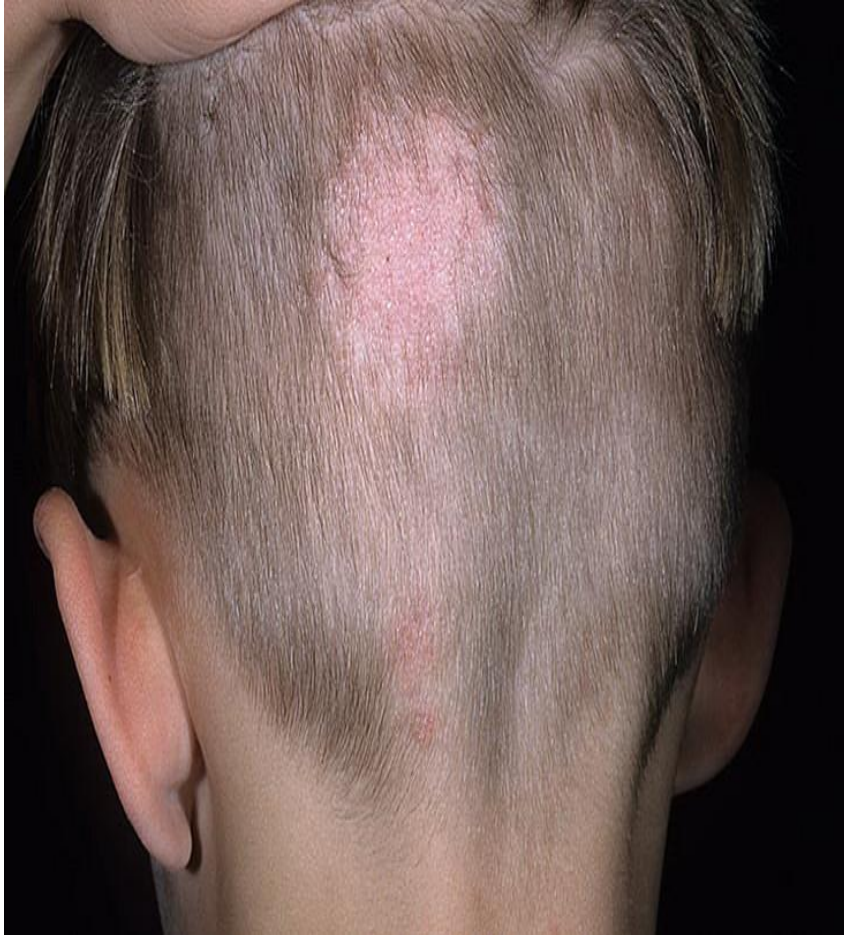- **Погрешности в диете**
- **Контакты с веществами, вызывающими аллергию**
- **Гормональные нарушения**
- **Авитаминозы**
- **Пренебрежение правилами гигиены**
- **Нарушение работы внутренних органов. Заболевания печени и желчного пузыря приводят к пожелтению кожных покровов, слизистых век**

ВНУТРЕННИЕ

- Так, слишком обильное питание приводит к тому, что кожа краснеет, приобретает сальный вид.
- Потребление алкогольных напитков, курение изменяет цвет лица, ведет к отечности и другим косметическим дефектам из-за нарушения функционирования кожных сосудов.
- Чрезмерное увлечение моно диетами может привести к разбалансированности организма, что отразится на коже, например сильно сухая и раздраженная
- Контакт с моющими средствами, избыточное употребление продуктов аллергенов (апельсины, шоколад), реакция на косметические средства и тд
- Особенно велико влияние на состояние кожных покровов недостатка витаминов. Если не хватает **витамина А**, кожа делается сухой, трескается, темнеет, часто возникает плешивость. Недостаток **витамина В2** может привести к появлению трещин в углах рта, к ломке ногтей, к экземам, а недостаток **витамина С** – к подкожным кровоизлияниям.
- Перестройки желёз внутренней секреции, необдуманный прием лекарственных препаратов – угревая сыпь подростков

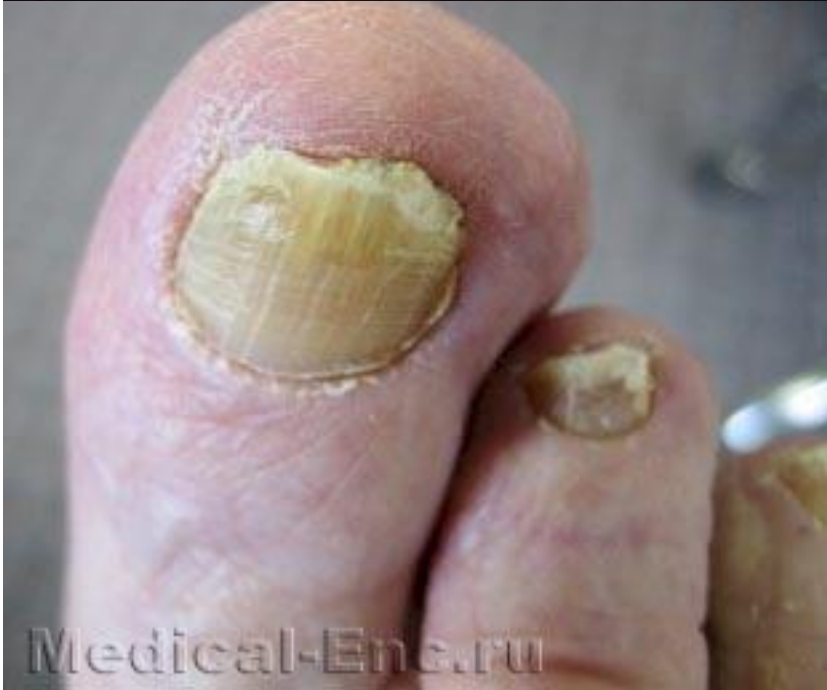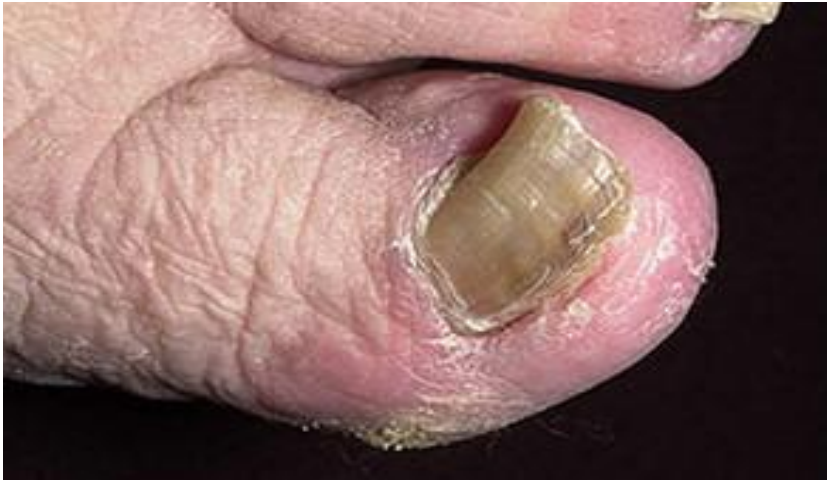ГРИБКОВЫЕ ЗАБОЛЕВАНИЯ

СТРИГУЩИЙ ЛИШАЙ



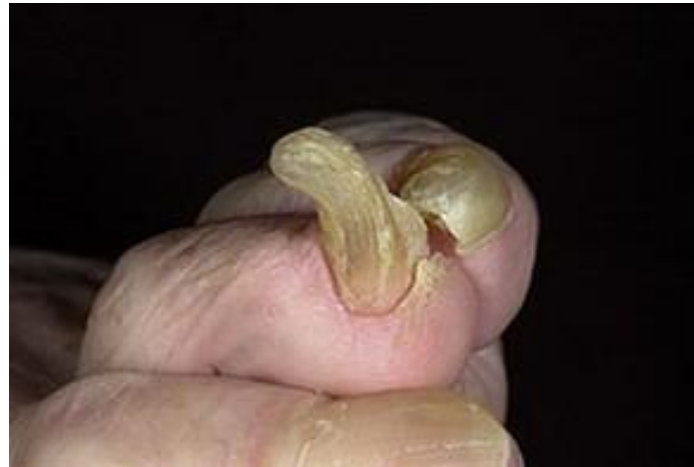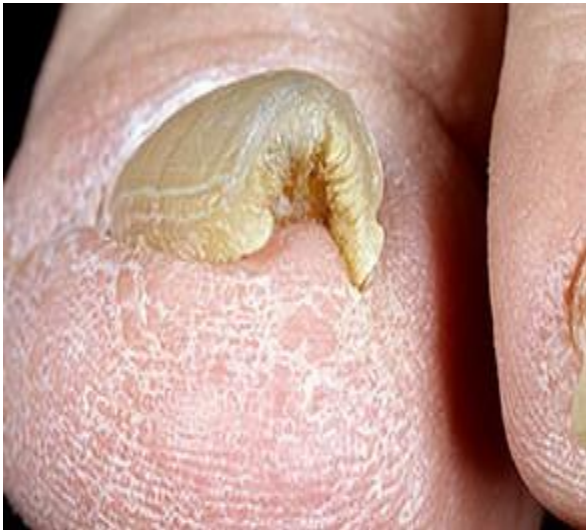- Возбудители – патогенные грибы или грибки: они вызывают воспаления на коже, разрушая при этом волосы и ногти. На месте проплешин волосы обламываются, словно состриженные.
- Переносчики – инфицированные животные (кошки, собаки, лошади, коровы, хомяки)
- На месте бляшек волосы, выпавшие во время заболевания, уже никогда не восстановятся.

ГРИБКОВЫЕ ЗАБОЛЕВАНИЯ КОЖИ

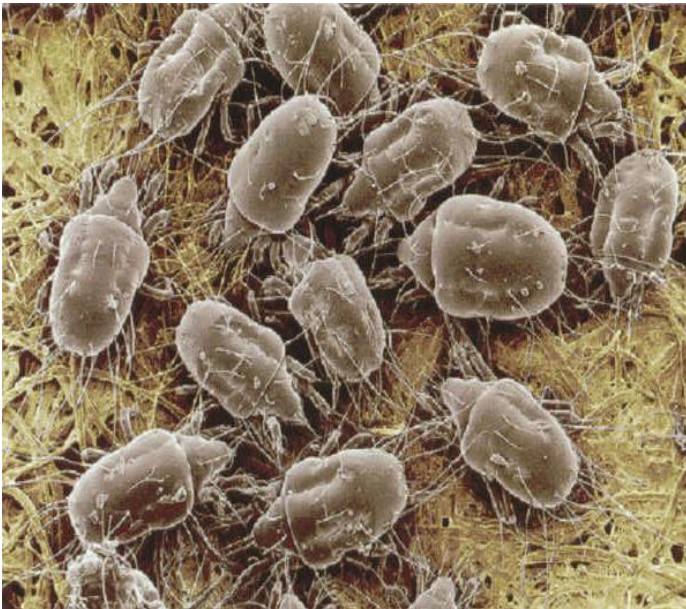
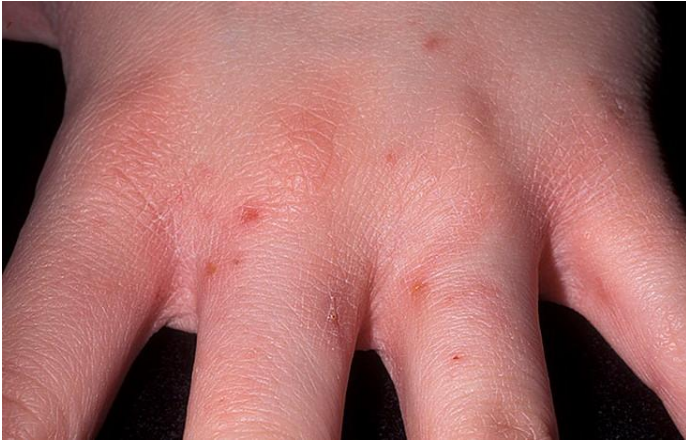

- Причины образования онихогрифоза различны: механические травмы, в том числе длительное ношение узкой неудобной обуви, возраст (пожилые и старые люди, расстройства кровообращения в нижних конечностях).

- Онихогрифоз (onychogryphosis) - увеличение, утолщение и искривление ногтя, напоминающего коготь птицы.
- Ногтевая пластинка имеет очень плотную консистенцию. Иногда ноготь при онихогрифозе может иметь форму рога или даже закручиваться в виде спирали. Цвет ногтя обычно грязно-серый, желтый, бурый, черный.

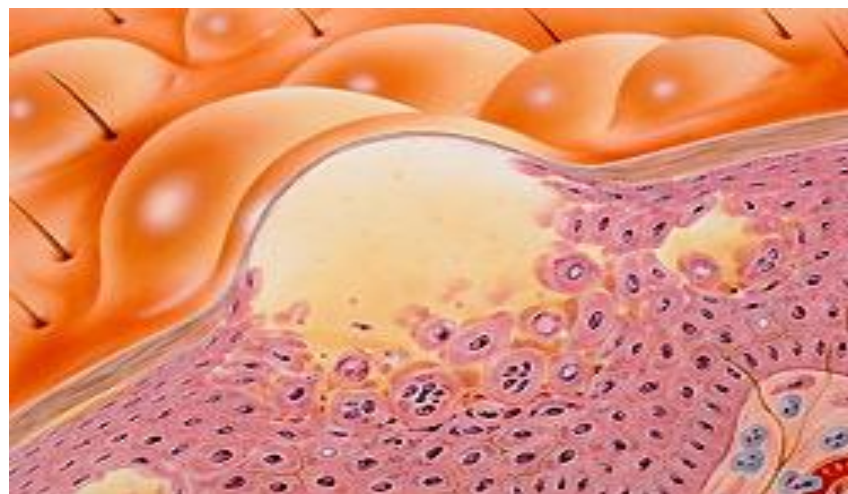
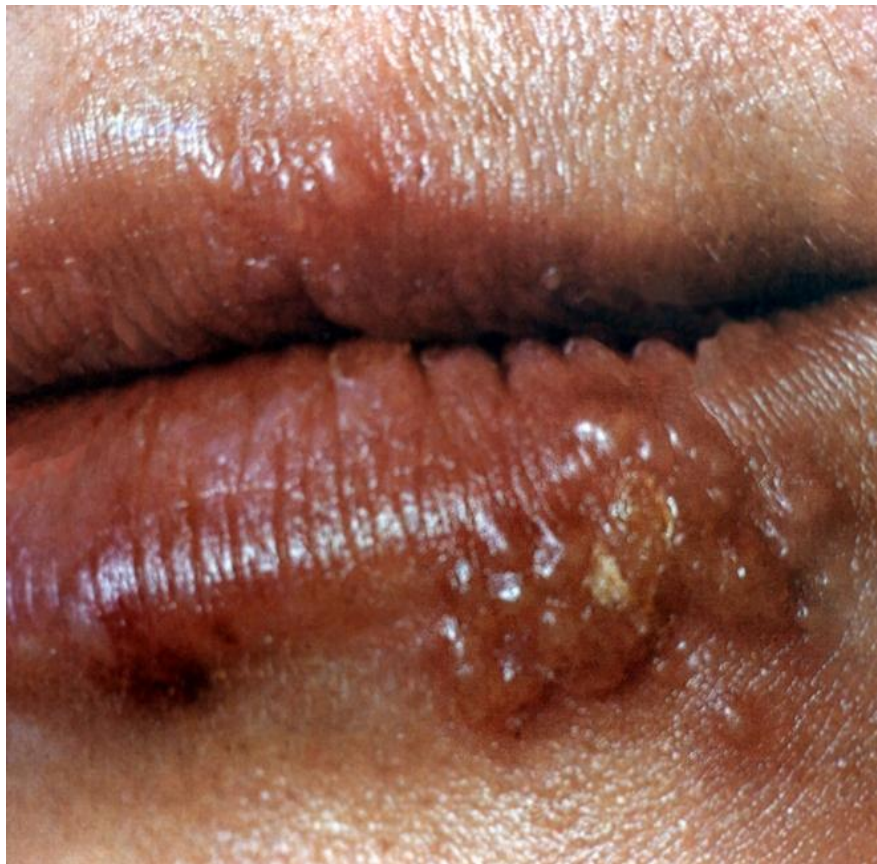

ЧЕСОТКА



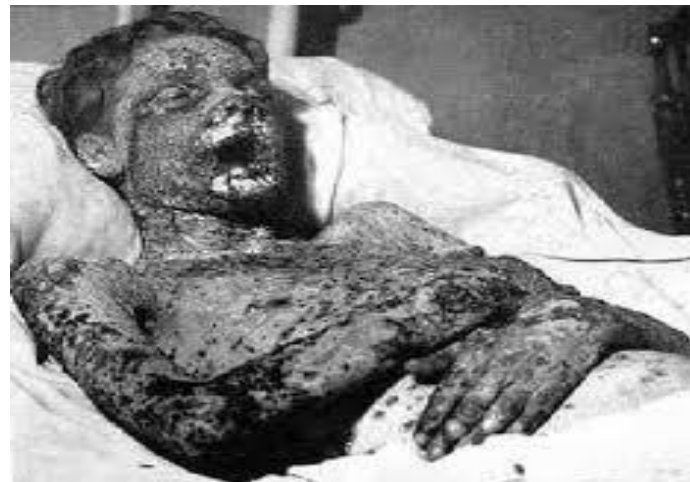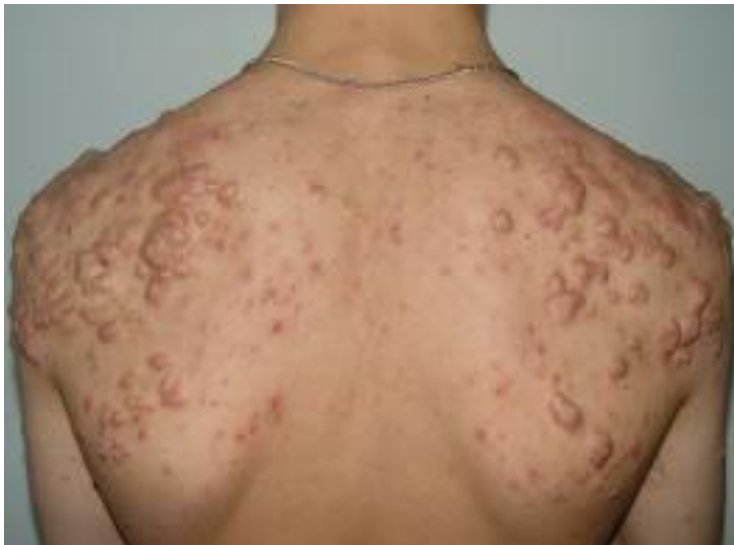Сама по себе чесотка не представляет никакой опасности для жизни здорового человека. Однако сопутствующий этому заболеванию нестерпимый кожный зуд, лишаящий больного возможности спокойно спать ночью, может довести последнего до нервного и физического истощения. Помимо этого, на фоне расчесов на коже зараженного человека могут начаться гнойные воспалительные процессы, а отходы жизнедеятельности клещей могут вызвать у него аллергические реакции. Вызывается микроскопическим внутрикожным паразитом *Sarcoptes scabiei* – чесоточным зуднем или чесоточным клещом. Нападению клеща подвергаются боковые поверхности пальцев, внутренние поверхности бедер.

ВИРУСНОЕ ЗАБОЛЕВАНИЕ ГЕРПЕС



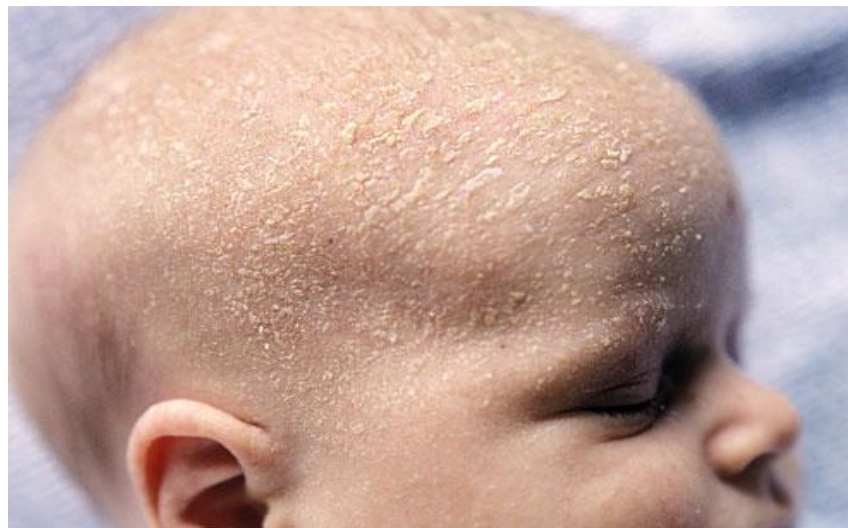Оспа

- Остро протекающая инфекционная болезнь характеризующаяся лихорадкой и папулезно-пустулезной сыпью в эпителии кожи и слизистых оболочек. Восприимчив и человек. Инфекционную природу болезни установил в 1766 г. Буржеля. Оспу коров описал Э. Дженнер в 1896 г. и предложил вакцину (коровью оспу) для прививки людей.

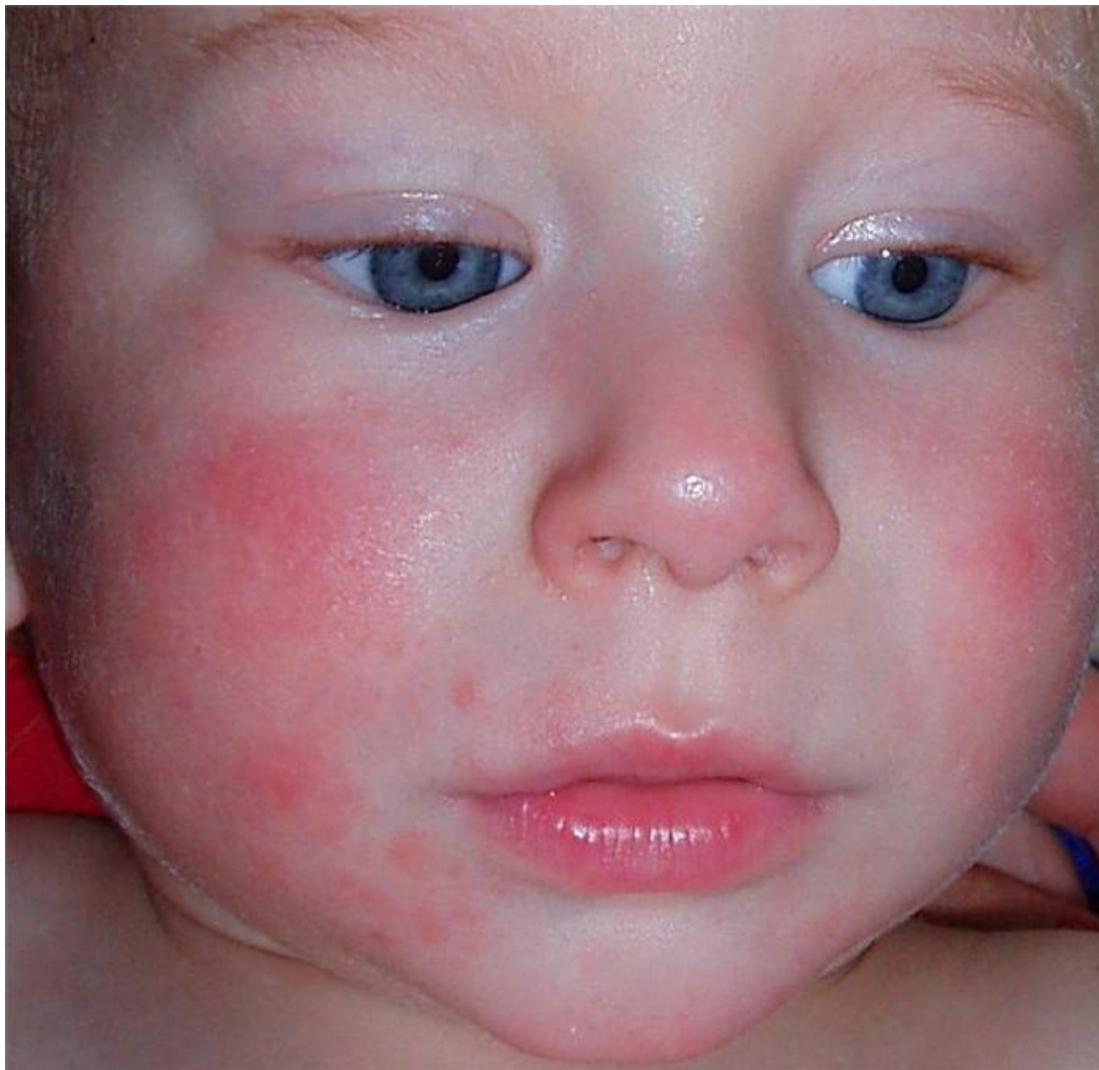

ШЕЛУШЕНИЕ КОЖИ

news.kozelok.ru

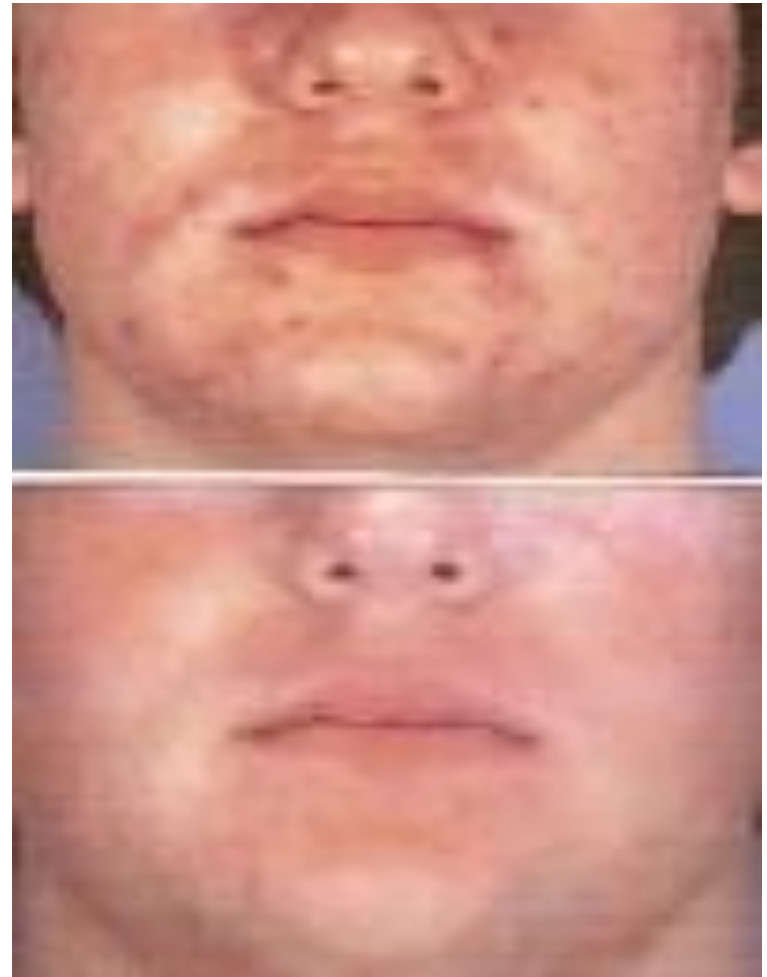

АЛЛЕРГИЯ



Кожа в беде

Бывает такое, сто как раз в то самое время, когда начинаешь обращать внимание на свою внешность, когда хочешь быть красивым т.е., в 13-15 лет, кожа становится жирной – пористой, лицо покрывается угрями, нарывчиками. Вызвано это деятельностью желез внутренней секреции подростка. Сальные железы работают с усиленной нагрузкой, излишки сала скапливаются в дольке сальной железы и появляются белые угри.



Чёрные угри – комедоны – это сальные пробки в которые попала грязь и пыль. Воспалясь, угри превращаются в гнойники, а затем появляются рубцы

РОДИНКИ

Родинки - понятие неоднозначное. Они или украшают, или уродуют

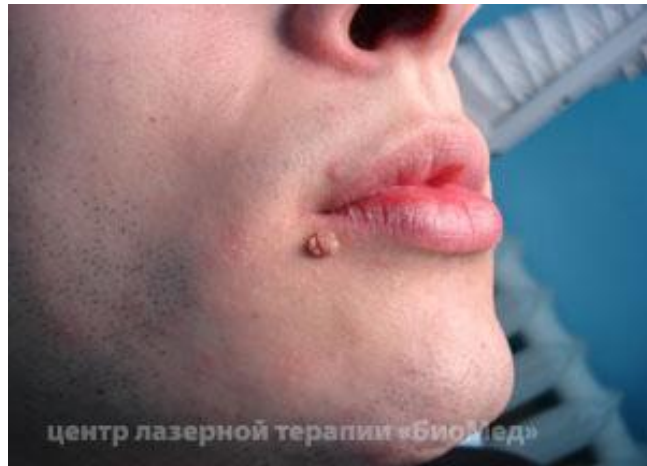


Но бывает и так, что они становятся опасными. И здесь главное - вовремя это заметить и обратиться за помощью. А заметить можно только то, о чем хоть что-то знаешь.

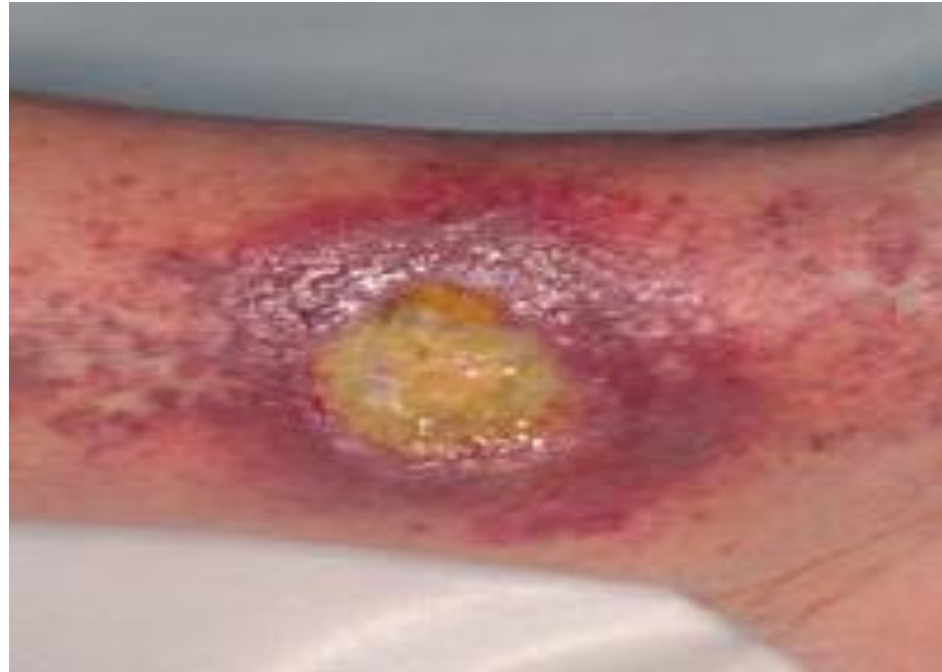Бородавки



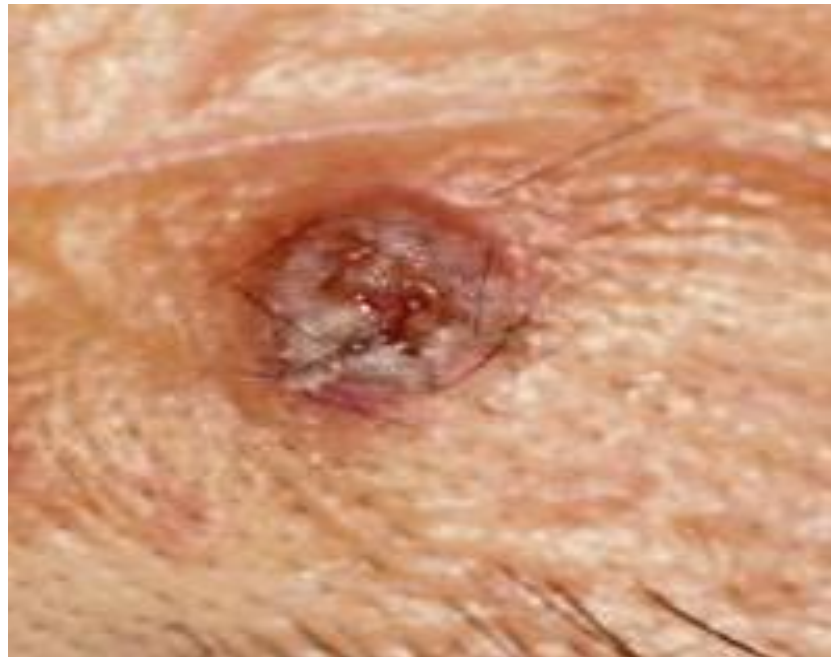- Бородавки вызваны вирусной инфекцией. Бородавки имеют круглую форму, тверды на ощупь и слегка выступают над поверхностью кожи. Верхушка бородавки жесткая и шероховатая.



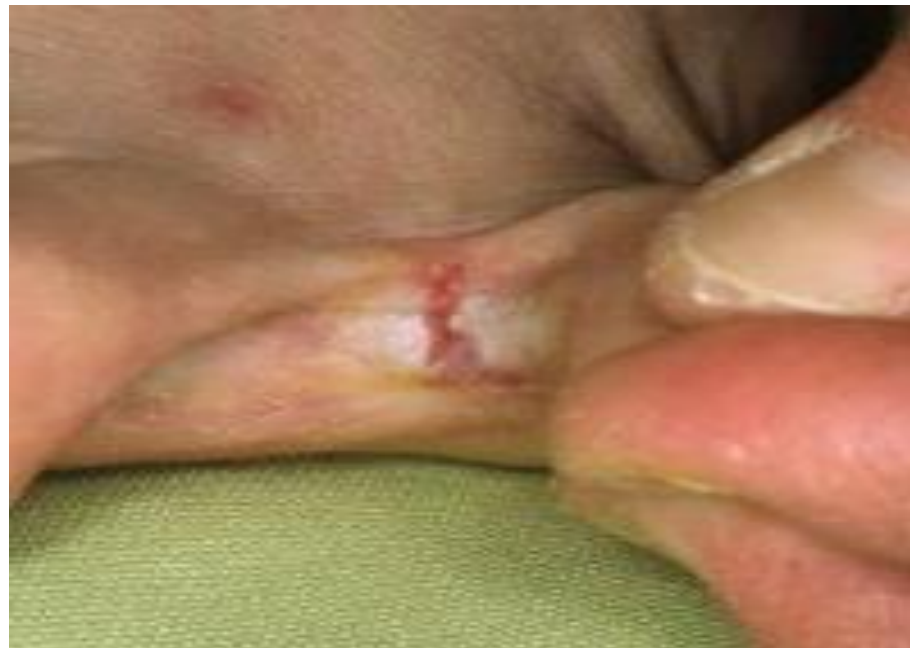- Застойный дерматит это болезненное состояние нижней части ног вызванное хронической венозной недостаточностью. Повреждения в ряде случаев преобразовываются в язвы. Стоит заострить внимание, что при контакте с раздраженными местами через бактерицидные препараты состояние язв ухудшается.



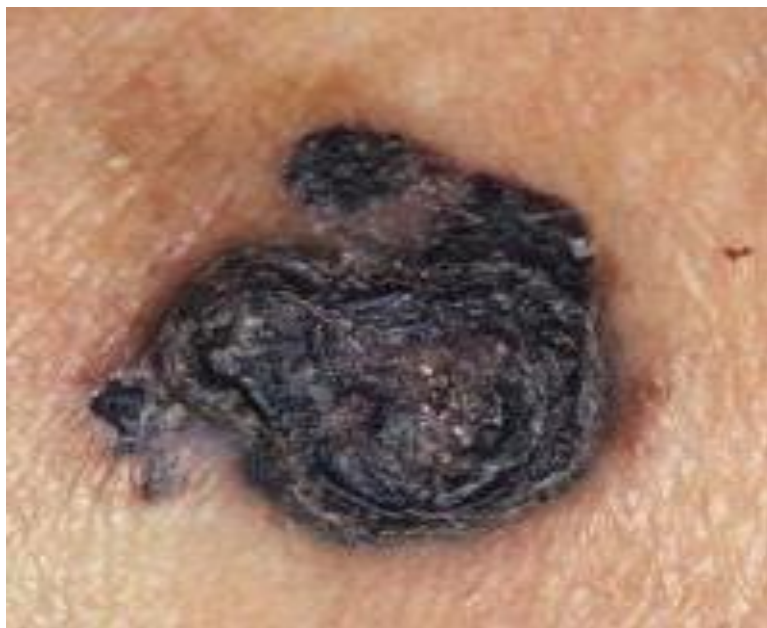- Сквамозная клеточная карцинома - плоскоклеточный рак кожи. Чаще всего появляется на открытых солнцу участках тела. Ультрафиолетовые солнечные лучи увеличивают вероятность развития этого рака. Для диагноза требуется биопсия кожи.



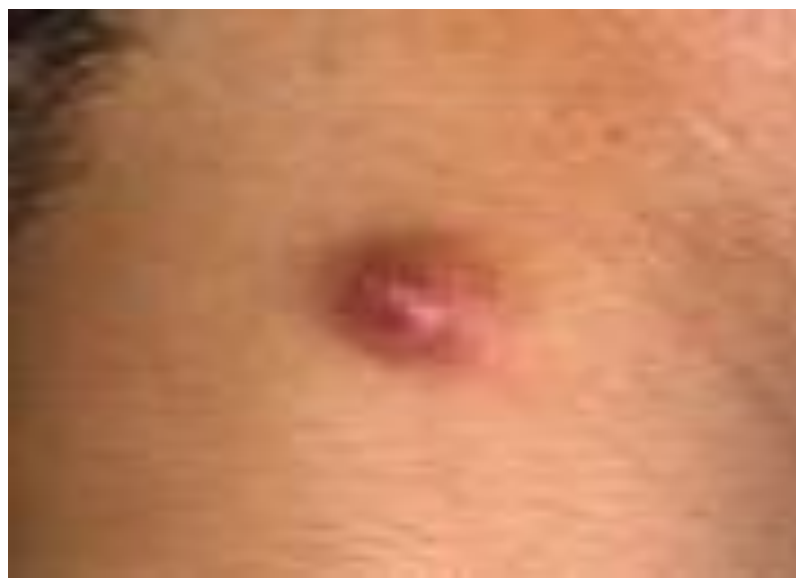- Межпальцевая дермофилия стопы - это распространенное грибковое кожное заболевание ступней. Бактериальная инфекция иногда усиливается из-за не вылеченной межпальцевой дермофилии. В случае осложнений, врачом назначаются антибиотики внутреннего применения.



- Злокачественная меланома - одна из самых тяжелых меланосарком кожи. Болезнь Меланома может быть разных цветовых оттенков, как правило, ассиметрична, неправильной формы, диаметром более 6 миллиметров. Очень важно заметить и начать лечение еще на ранней стадии..



- Фурункул - болезненный кожный нарыв, вызванный глубокой кожной инфекцией. Обычно для лечения прописывают систематическую терапию антибиотиками. Иногда требуется небольшая хирургическая операция для вскрытия фурункула и извлечения гноя.



ВОЗРАСТНЫЕ ИЗМЕНЕНИЯ КОЖИ

