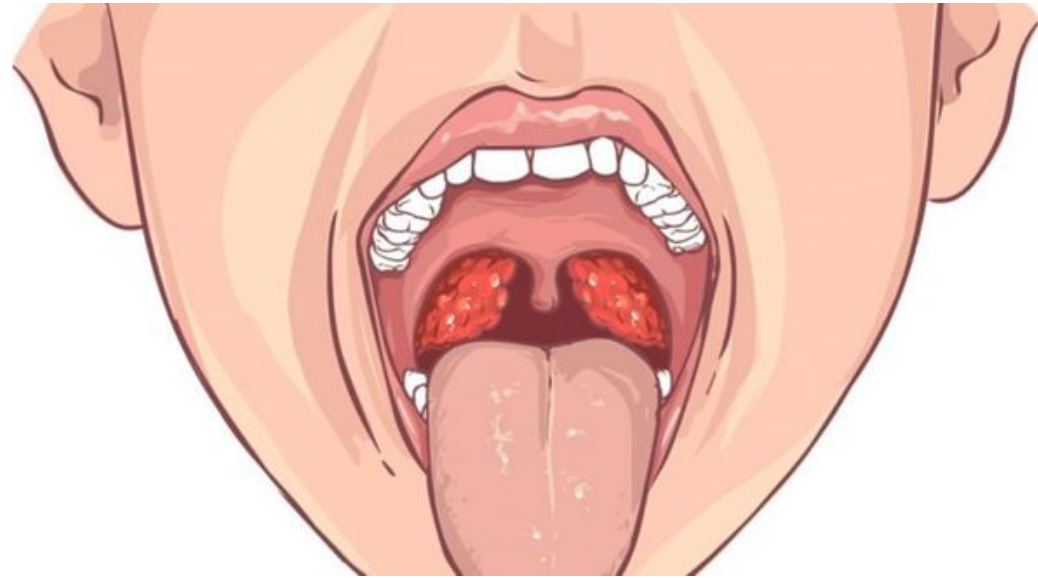


Клиника болезней уха, горла и носа



СЕЧЕНОВСКИЙ
УНИВЕРСИТЕТ



Хронический ТОНЗИЛЛИТ у детей

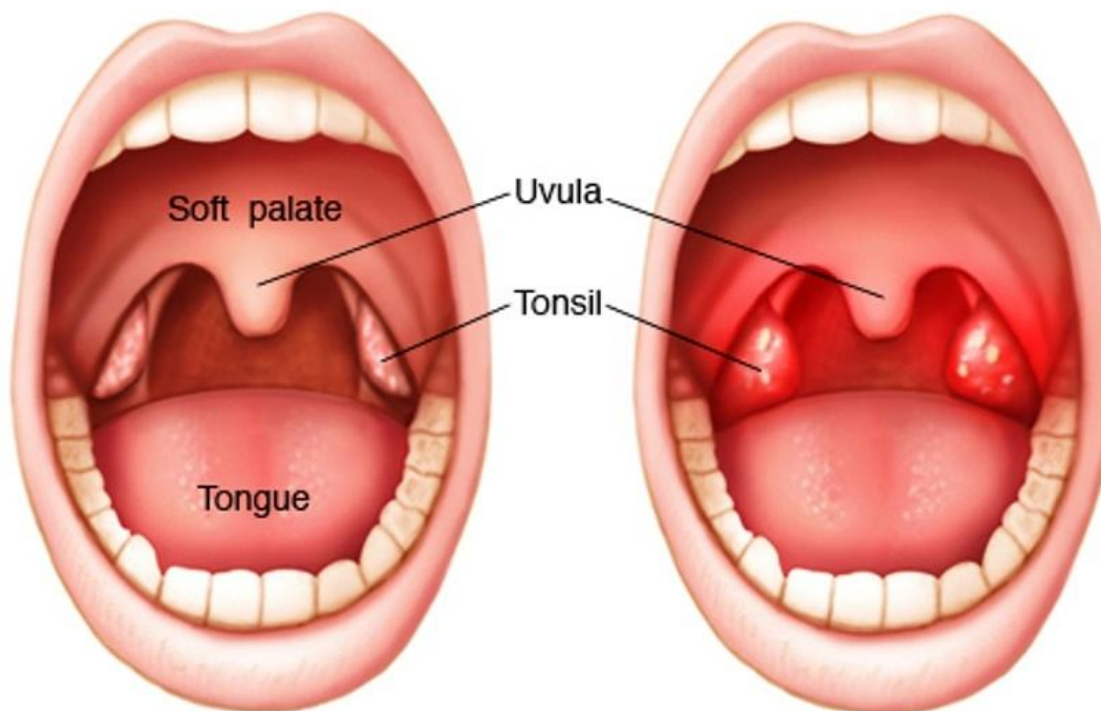
Хаддадин Д.Т.
34 группа, ИКМ

Руководитель: Соболев Василий Петрович
К.м.н., доцент кафедры болезней уха горла и
носа



Определение

Это заболевание верхних дыхательных путей, характеризующееся наличием длительного воспалительного процесса в миндалинах

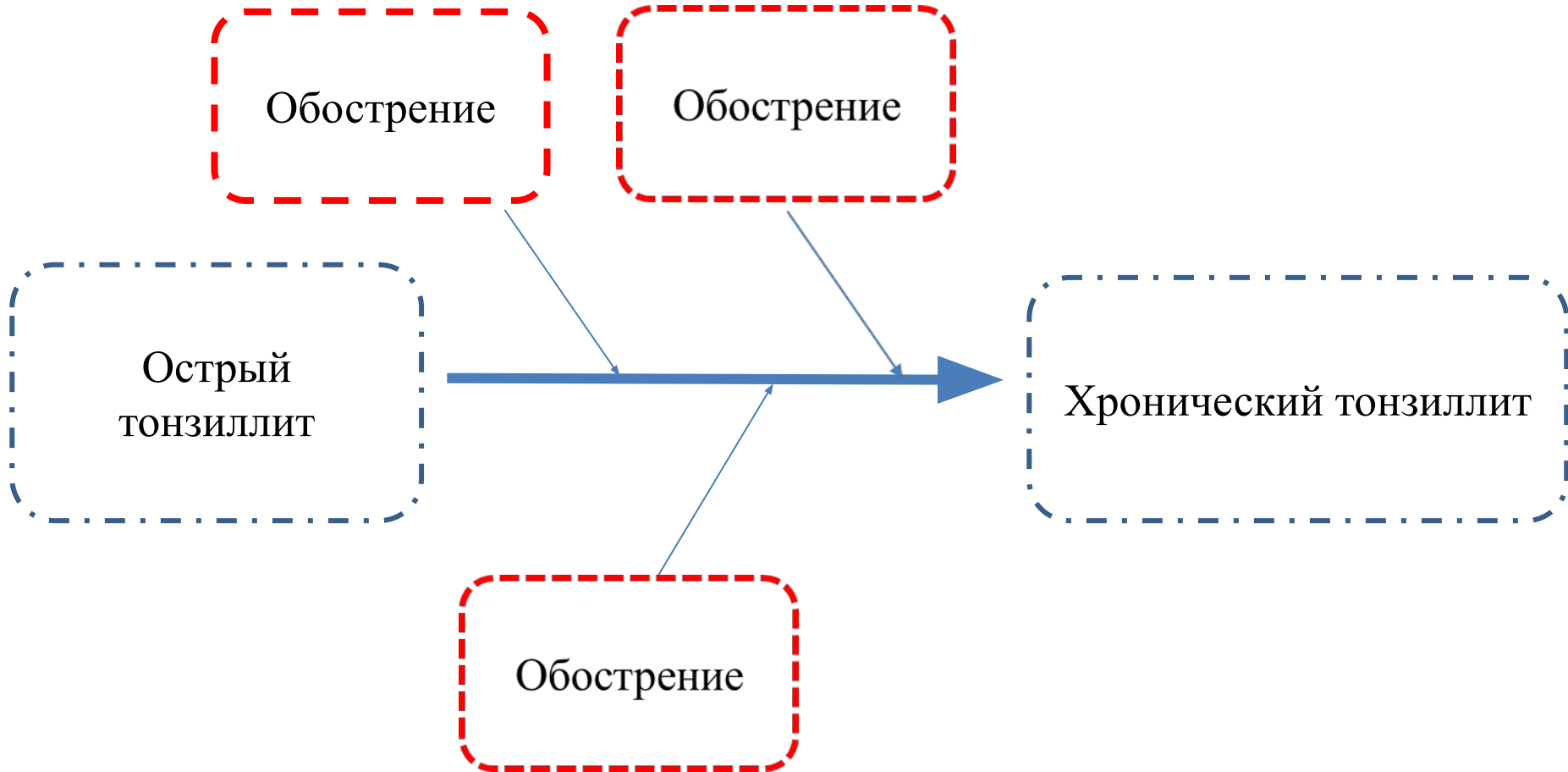


Normal tonsils

Inflamed tonsils



Хронический тонзиллит





Классификация

Хронический тонзиллит

Простая форма

Токсико-аллергическая
форма

I степень

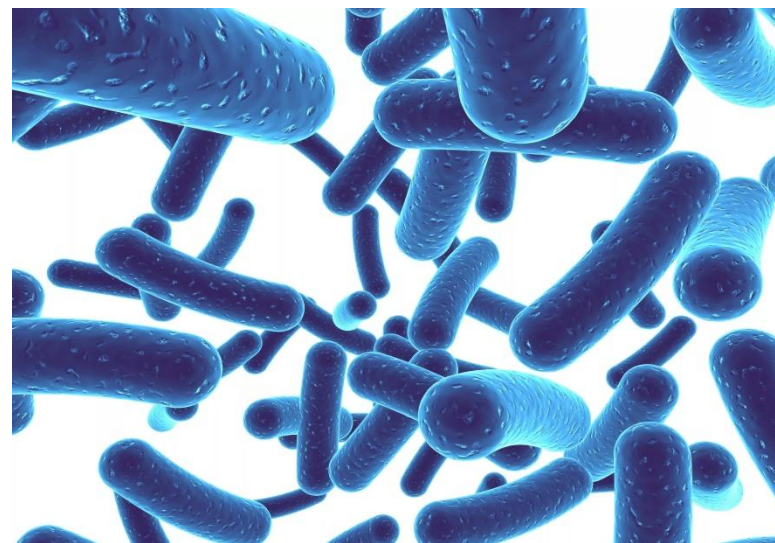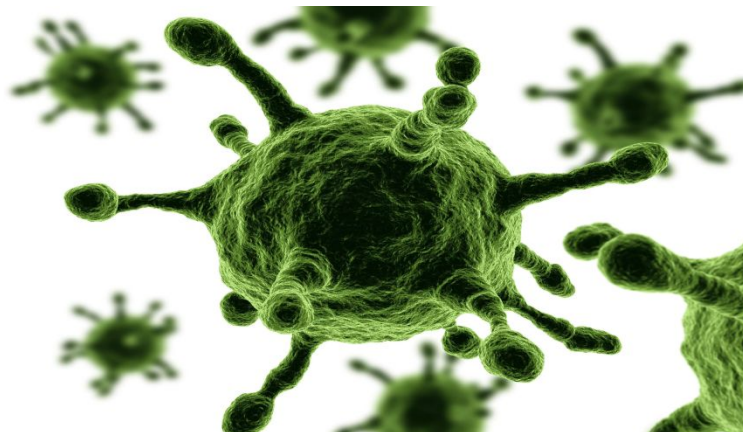
II степень



Этиология



- Бактерии (стрептококки, стафилококки, актиномицеты анаэробная флора полости рта)
- Вирусы (аденовирус, Эпштейн-Барр, вирус гриппа и парагриппа)
- Грибы (кандида)





У детей vs У взрослых

Тонзиллит у детей

- Преобладают системные проявления над местными
- «Всё надо попробовать на вкус»
- Сложность в интерпретации симптомов
- Острая ревматическая лихорадка!

vs

Тонзиллит у взрослых

- Преобладают местные проявления над системными
- Реактивность иммунного ответа зачастую ниже, чем у детей
- Недооценка серьезности проблемы («поболит горло и перестанет»)



Клиника



- боль в горле, дискомфорт при глотании
- симптомы интоксикации (лихорадка, головная боль, снижение аппетита)
- увеличение и болезненность при пальпации регионарных лимфоузлов
- изменение вкуса и запаха изо рта
- местные признаки (симптомы Гизе и Зака)

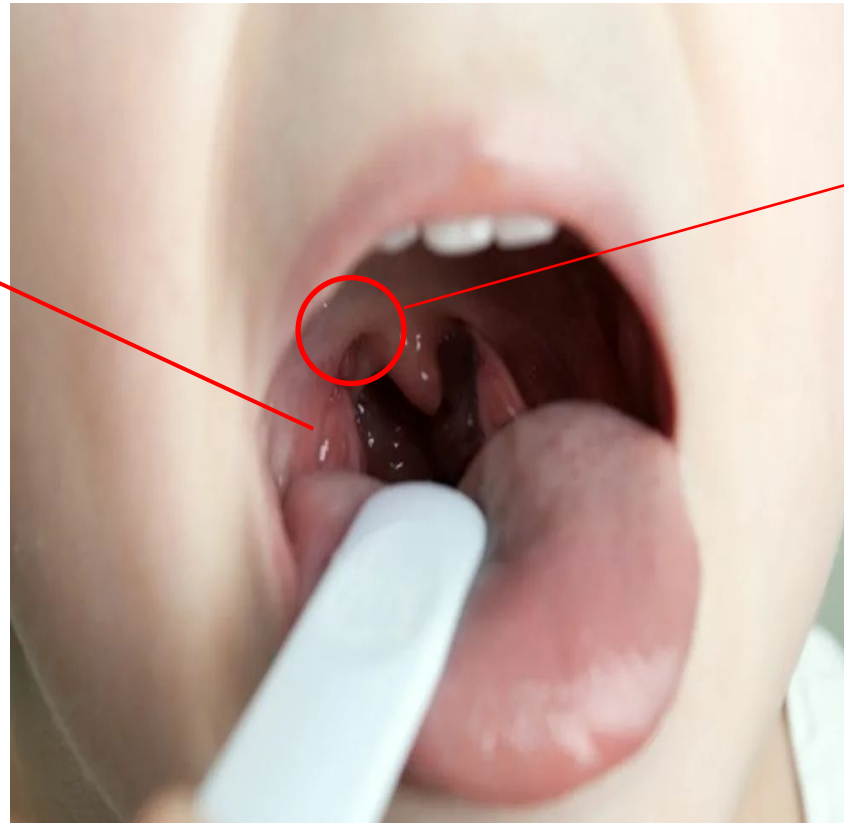




Клиника



Симптом Гизе



Симптом Зака



Диагностика

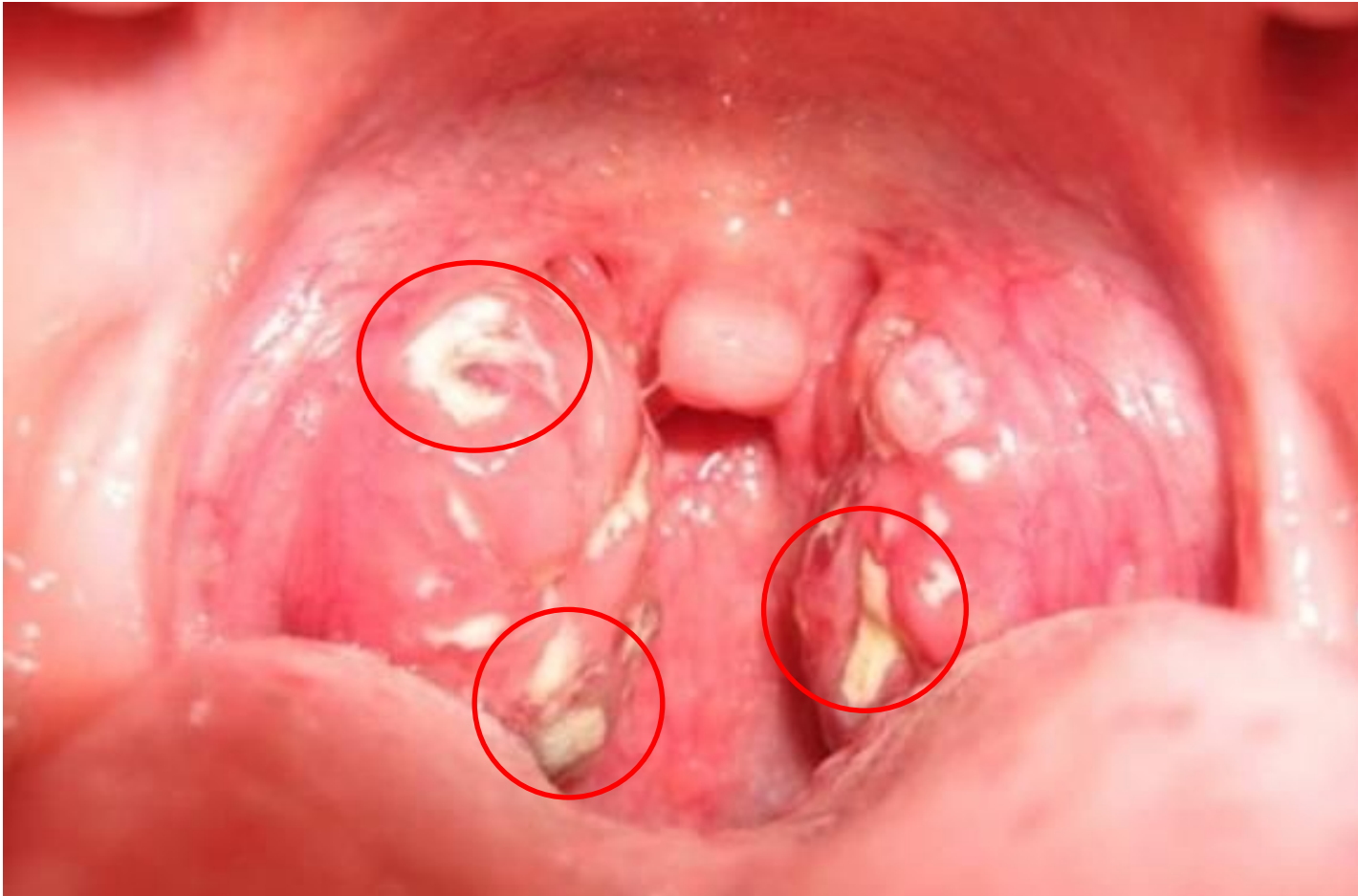

- Фарингоскопия (спайки миндалин с дужками, гнойные пробки в лакунах (при надавливании), изменение формы и размеров передней и задней дужек миндалин (симптом Преображенского),
- Биохимическое исследование смывов с миндалин
- Общий анализ крови
- Биохимический анализ крови
- Общий анализ мочи



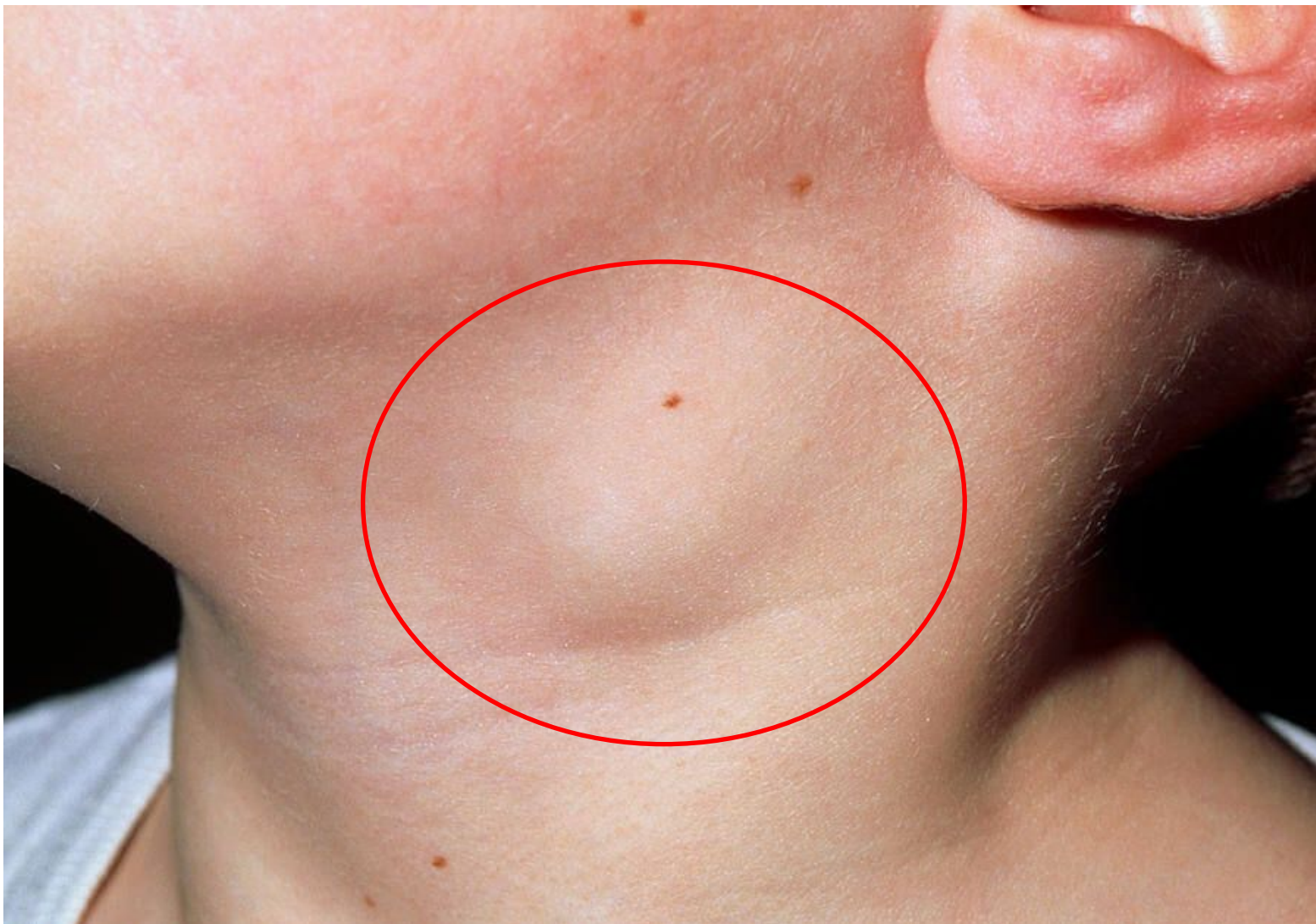

Диагностика





Диагностика





Лечение

Лечение

Консервативное:

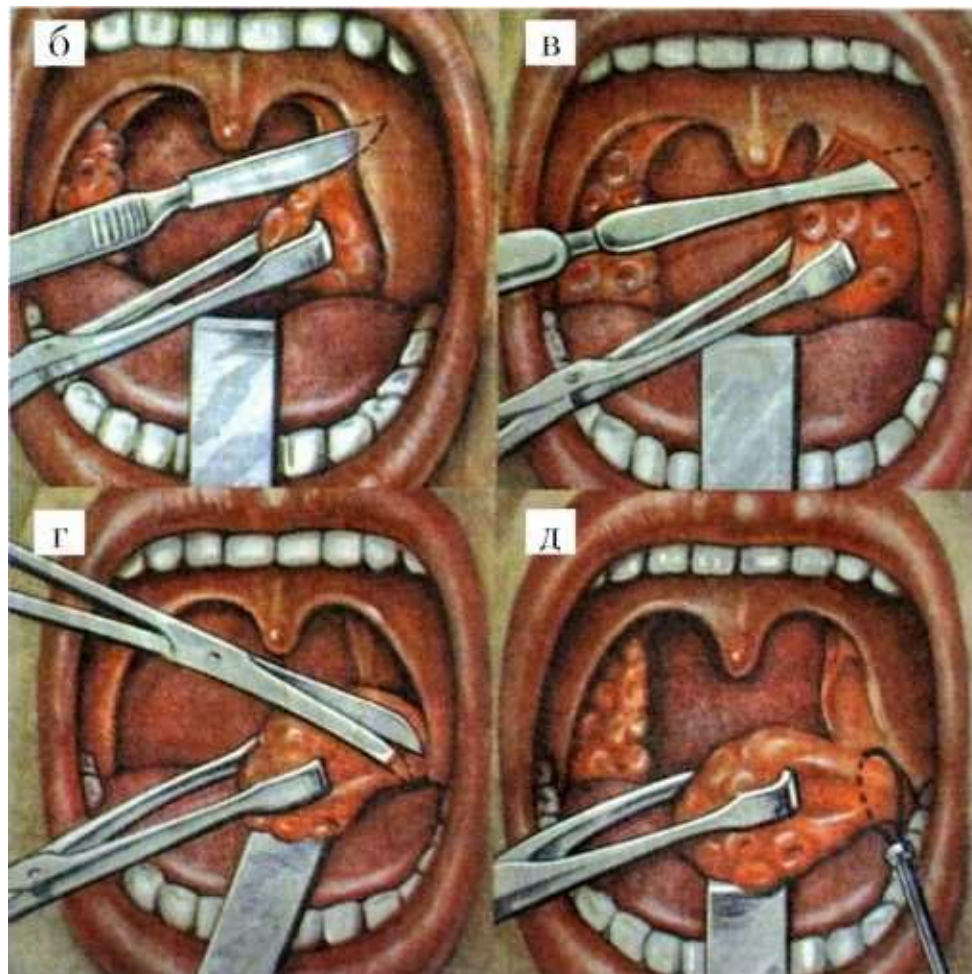
- Промывание антисептическими растворами
- Антибактериальная терапия
- Санация очагов хронической инфекции полости рта и верхних дыхательных путей

Хирургическое:

Тонзиллэктомия
(классический вариант, с помощью различных видов энергии:
электрокоагуляция,
ультразвуковой скальпель, термическая абляция)



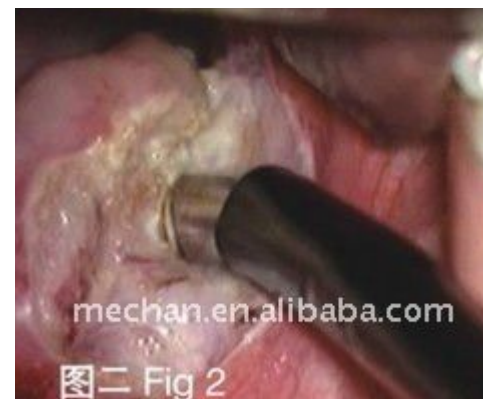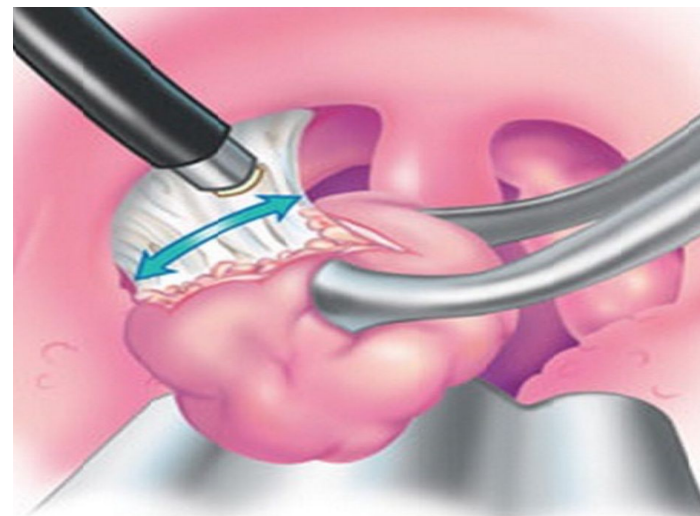
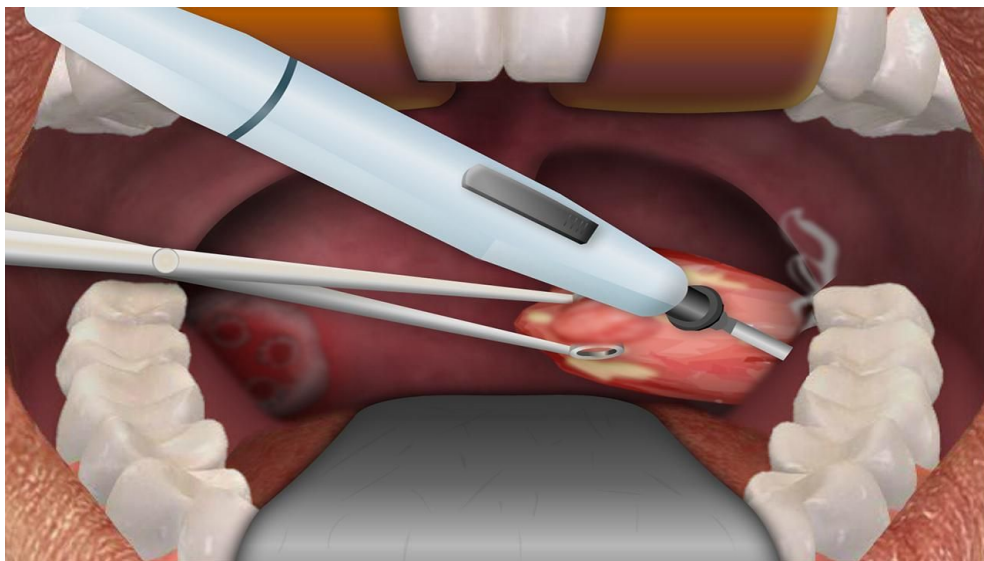
Лечение



Классическая тонзиллэктомия



Лечение



С использованием различных видов энергии



СЕЧЕНОВСКИЙ
УНИВЕРСИТЕТ

A close-up photograph of a baby's face, smiling and looking towards the camera. The baby is lying down, and their face is framed by a thick, white, textured blanket. The background is a soft, light-colored surface.

**Спасибо за
внимание!**