

ҚР ДЕНСАУЛЫҚ САҚТАУ МИНИСТРЛІГІ

С.Д.АСФЕНДИЯРОВ АТЫНДАҒЫ

ҚАЗАҚ ҰЛТТЫҚ МЕДИЦИНА УНИВЕРСИТЕТІ



МИНИСТЕРСТВО ЗДРАВООХРАНЕНИЯ РК

КАЗАХСКИЙ НАЦИОНАЛЬНЫЙ МЕДИЦИНСКИЙ
УНИВЕРСИТЕТ ИМЕНИ С.Д.АСФЕНДИЯРОВА

СРС

Тақырыбы:

Нейроспид

Орындаған: Мухамеджан Ә.Н

Мамандығы: ЖТД

Курс: 6

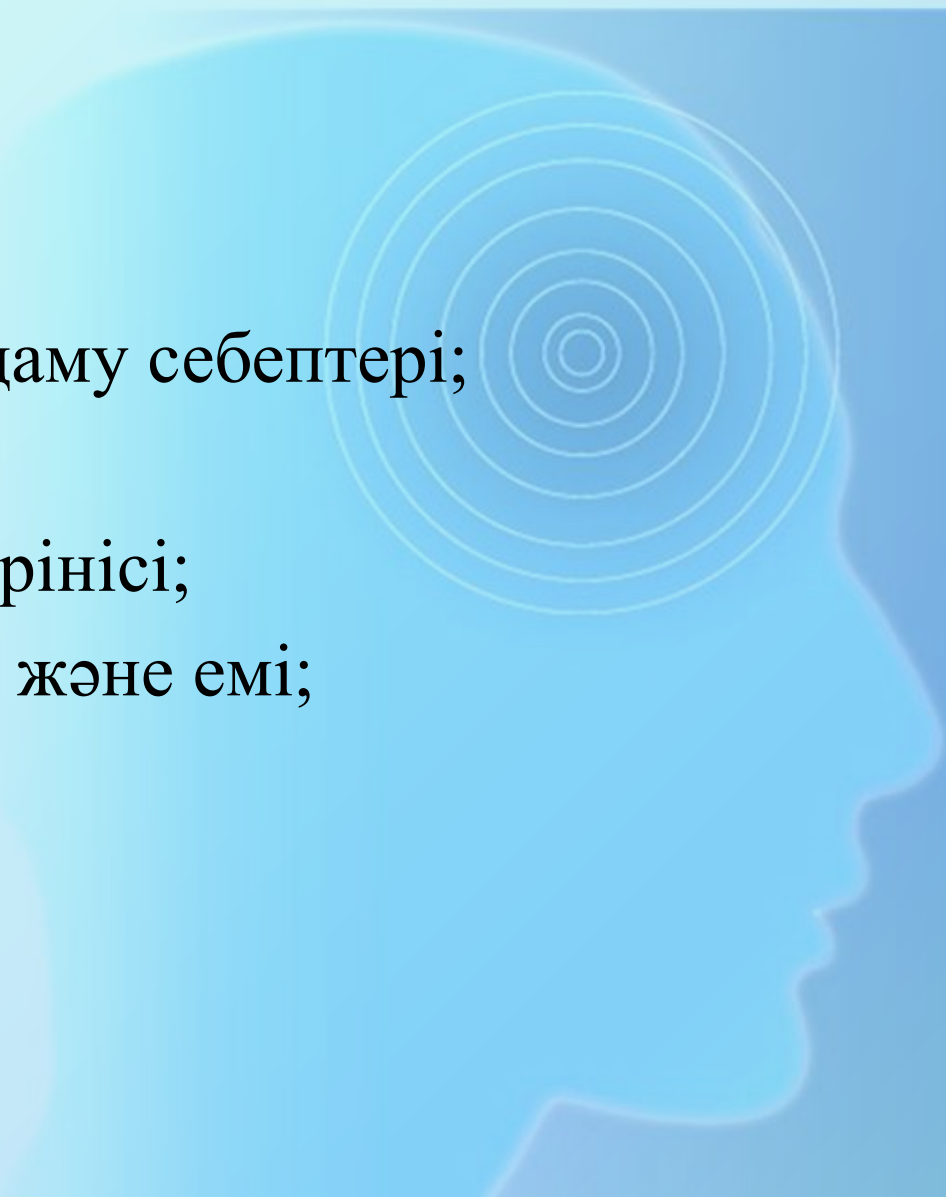
Тобы: 26-2к

Тексерген:

Алматы 2016 г.

Жоспар:

- Кіріспе
- Негізгі бөлім:
 - Нейрооспаидтің даму себептері;
 - Жіктелуі;
 - Клиникалық көрінісі;
 - Диагностикасы және емі;
- Қорытынды



Кірісп

е

ЖИТС-тің даму барысында өмірге маңызды мүшелердің және жүйелердің паталогиялық өзгерістеріне алып келетіндігі белгілі. Сонымен қатар, ЖИТС мультидисциплинарлы паталогия қатарына жатқызылады. Негізгі ауырлық ОЖЖ түседі.

Даму

себептері:

Гипотеза №1

Тікелей әсер ету: АИТВ-инфекциясының CD4 рецепторларына троптылығы; ГЭТ өткізгіштігінің жоғарылауы;

Гипотеза №2

Макрофагтар;

Гипотеза №3

Иммунитет төмендеуі; Нейротоксикалық әсер ету;

Жіктелу

Біріншілік

- Жедел септикалық менингит;
- АИТВ энцефалопатия, миелопатия;
- Миопатия, перифериялық жүйке жүйесінің зақымы

Екіншілік

- Ісіктер
- Оппортунистік инфекциялар

Клиникалық

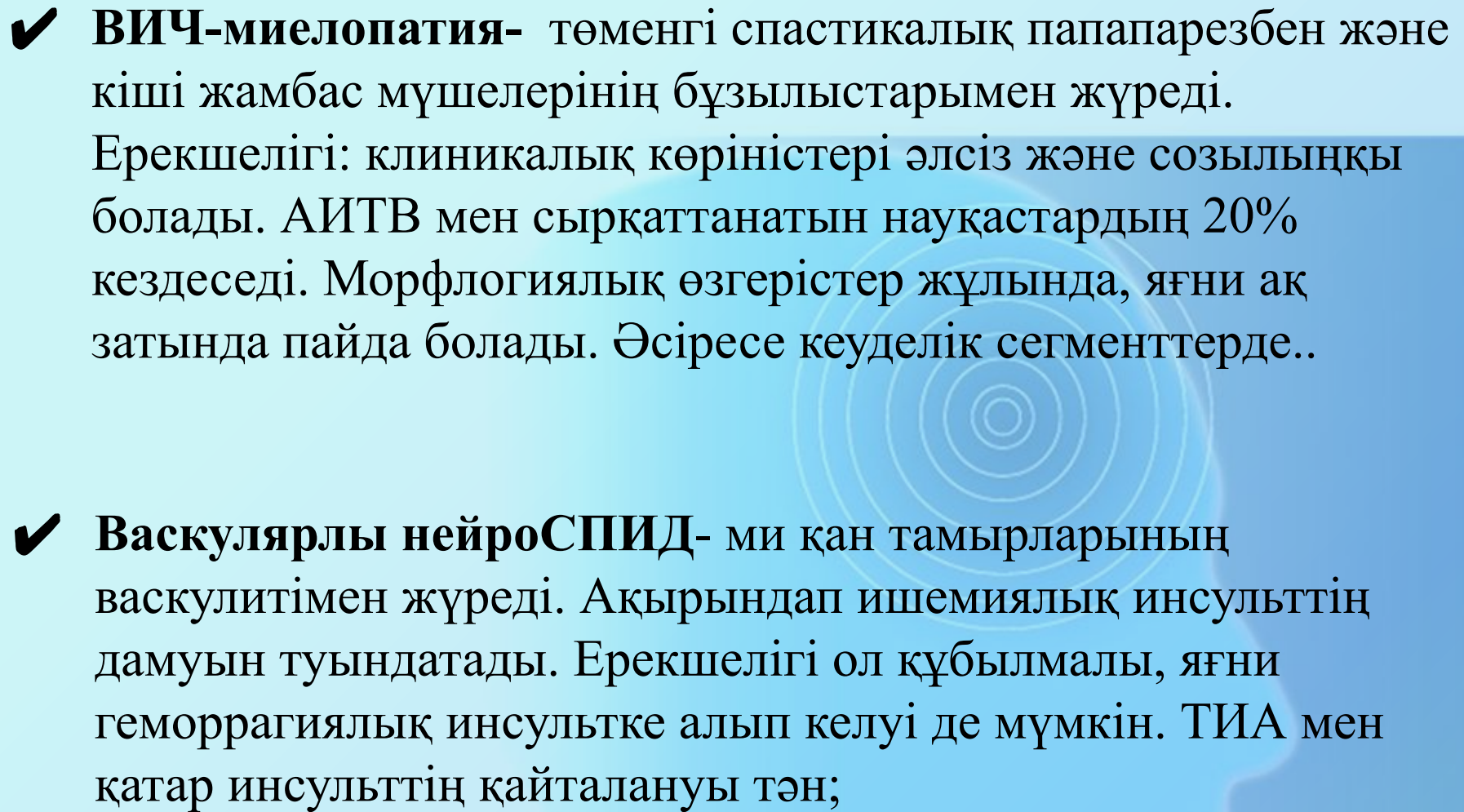
көріністері:

- ✓ Біріншілік нейроСПИД:
Симптомсыз. 10-20% жағдайда неврологиялық симптомдар 2-6 аптада пайда болады. Алғашында лимфаденопатия, терілік бөртпелермен бірге асептикалық менингит және жедел радикулоневропатия көріністері дамиды.
- ✓ Екіншілік нейроСПИД:
Алғашқы клиникалық көріністер пайда болғаннан кейін 2-15 жыл аралығында көрініс береді.
- ✓ Жеке неврологиялық симптомдар: АРТ токсикалық әсерінен (бас ауруы, депрессия, астения, ұйқының бұзылысы, миопатия)

Біріншілік нейроСПИД:

ВИЧ-энцефалопатия- нейроСПИД-тің ең жиі кездесетін түрі. Конгитивті және қимыл қозғалыстық өзгерістермен жүреді. Кейіннен мишықтық атаксия, тремор, пирамидтік жеткіліксіздік, екіншілік Паркинсонизм, гиперкинездермен көрінеді.

Морфологиялық субстраттары мультифокальді үлкен клеткалар болып табылады. Маңдай және самай бөлімдерінде, мишықта және көпірде орналасады;

- 
- ✓ **ВИЧ-миелопатия-** төменгі спастикалық папапарезбен және кіші жамбас мүшелерінің бұзылыстарымен жүреді. Ерекшелігі: клиникалық көріністері әлсіз және созылыңқы болады. АИТВ мен сырқаттанатын науқастардың 20% кездеседі. Морфологиялық өзгерістер жұлында, яғни ақ затында пайда болады. Әсіресе кеуделік сегменттерде..
 - ✓ **Васкулярлы нейроСПИД-** ми қан тамырларының васкулитімен жүреді. Ақырындап ишемиялық инсульттің дамуын туындатады. Ерекшелігі ол құбылмалы, яғни геморрагиялық инсультке алып келуі де мүмкін. ТИА мен қатар инсульттің қайталануы тән;

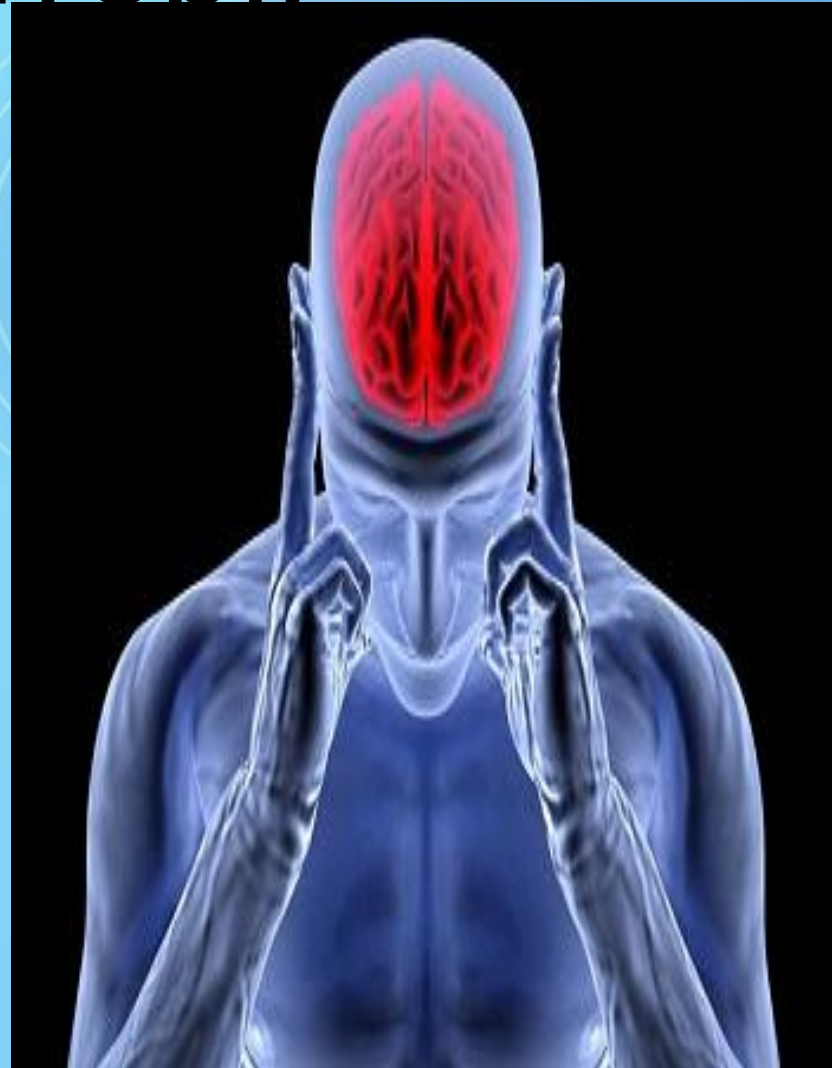Екіншілік

нейроспид:

- ✓ Церебральді токсоплазмоз- зoonozдар тобына жатқызылатын паразитарлық ауру. Негізгі қоздырғышы *Toxoplasma gondii*. Ену жолы АІЖ арқылы. Токсоплазмозды энцефалит- ЖИТС-пен сырқаттанатын науқастардың 20-30% кездеседі. Негізгі ошақтар мидың барлық бөлімдеріне таралады, әсіресе жиі ми қабықтарында және қарыншаларында анықталады.
- ✓ **Криптококкты менингит**-*Cryptococcus neoformans* қоздырғышымен шақырылады. Қоздырғыштың ми қабығына негізгі ену жолы-өкпе. Жұмсақ және қатты қабыққа нүктелі қан құюлулармен басталады. Ми қабықтары қалыңдайды, олардың беткейінде төмпешіктер пайда болады.

Диагностикалық принциптері:

1. Эпидемиологиялық анализ;
2. Аурудың клиникалық белгілері;
3. Лабораториялық көрсеткіштер нәтижесі;



Диагностикасы

Белгілер: салмақтың төмендеуі, лимфаденит, шашының түсуі;

ИФА, ПЦР

Люмбальді
пункция

КТ

МРТ

Ликворды
иммунологиялық
тексеру

Емі

- ✓ АРТ: азидотимидин, ставудин, зидовудин, абакавир;
- ✓ ВИЧ-энцефалопатияда: глиатилин және жұмсақ ноотроптар (адаптол, цераксон, тиоцетам, ноофен);
- ✓ Инсультта — антикоагулянттар және трентал;
- ✓ Полиневропатияда — цитиколин, мильгамма;
- ✓ Жедел психикалық бұзылыстарда — антипсихотикалық заттар (клозапин);
- ✓ Перифериялық ЖЖ өзгерістерінде: плазмаферез;
- ✓ Миопатияларда: плазмаферез және кортикостероидты терапия;

Қолданылған әдебиеттер

ТІЗІМІ:

- ✓ А.А.Скоромец, А.П.Скромец, Т.А.Скоромец
«Нервные болезни» - 2007ж, 339-343беттер;
- ✓ Нейроспид. Неврологические расстройства при
ВИЧ-инфекции - Яковлев Н.А. - Практическое
пособие-2005г;

Назарларыңызға
рахмет!!!

