Федеральное государственное бюджетное образовательное учреждение высшего образования
«Курский государственный медицинский университет»
Министерства здравоохранения Российской Федерации
(ФГБОУ ВО КГМУ Минздрава России)
Кафедра: патофизиологии

Ревматоидный артрит

Выполнила студентка
лечебного факультета
3 курса 6 группы

Ревматоидный артрит **— системное заболевание соединительной ткани, проявляющееся главным образом хроническим воспалением суставов.**

Этиология

Генетическая предрасположенность

❖Наследственная склонность к аутоиммунным реакциям.
❖Чаще встречается у носителей определенного антигена класса MHC II: HLA — DR1, DR4

Инфекционный фактор

❖ парамиксовирусы — вирусы паротита, кори, респираторно-синцитиальной инфекции
❖ гепатовирусы — вирус гепатита В
❖ герпесвирусы — вирусы простого герпеса, опоясывающего лишая, Цитомегаловирус, вирус Эпштейна-Барр(значительно выше в синовиальной жидкости * больных РА)
❖ ретровирусы —Т-лимфотропный вирус

Пусковой фактор

❖Переохлаждение
❖Гиперинсоляция
❖Интоксикации
❖Мутагенные медикаменты
❖ Эндокринопатии
❖Стрессы
❖ Для женщин длительность кормления грудью снижает вероятность развития РА. Кормление грудью в течение 24 месяцев и дольше понижает риск развития РА вдвое.

Ревматоидный артрит

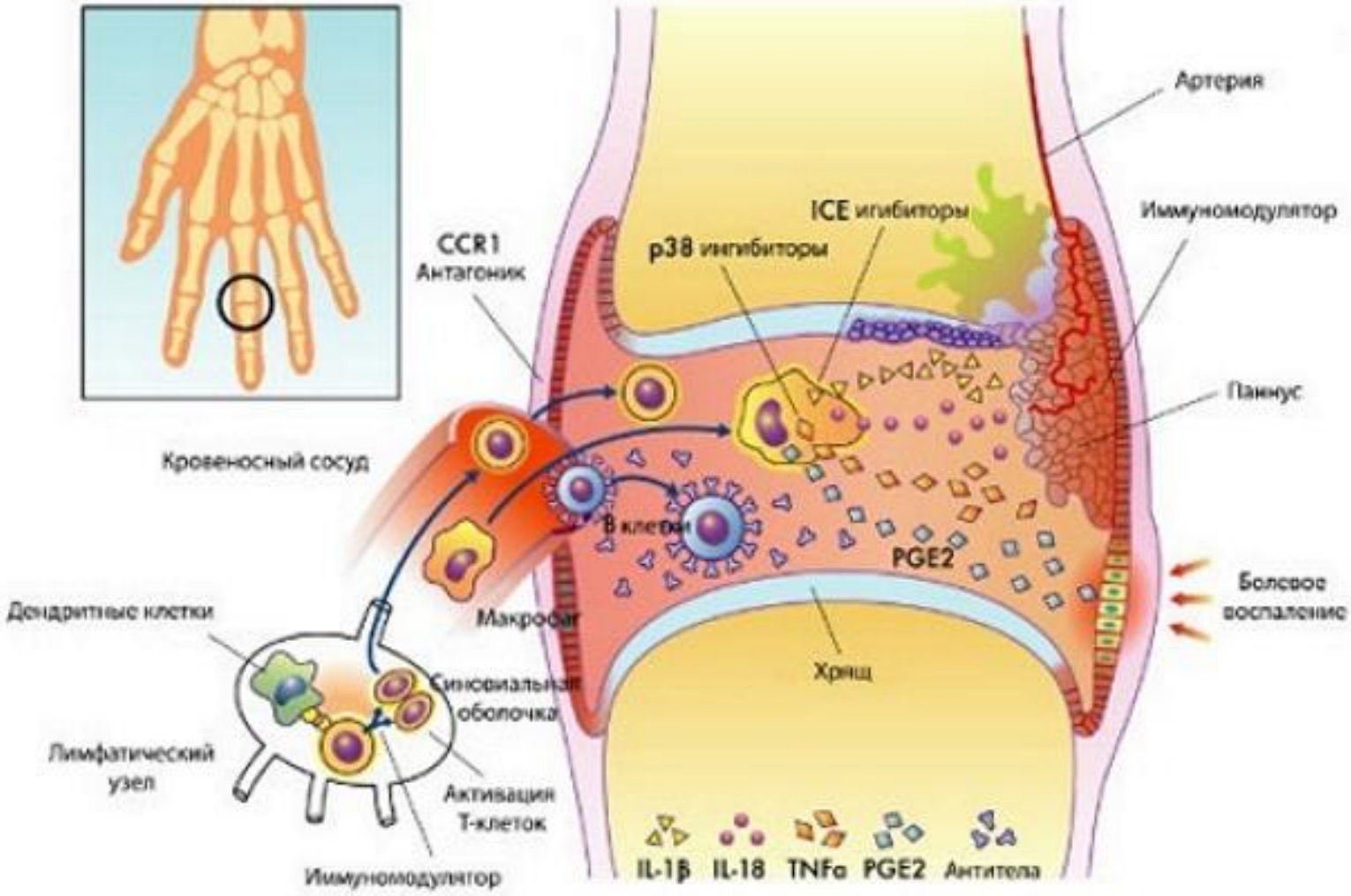

Патогенез

НОРМАЛЬНЫЕ И АРТРИЧЕСКИЕ СУСТАВЫ

Воспаление

вызывает утолщение синовиальной оболочки, тонкой в норме, что может привести к припуханию сустава. Припухшая синовиальная оболочка может превращаться в плотную массу, именуемую "паннус". Возможно воспаление сухожилий, что влияет на связки

Разрушение хряща

начинается по мере роста паннуса. Это может приводить к ослаблению мышц, связок и сухожилий

Разрушение кости

происходит со временем на фоне сохраняющегося воспаления.

При тяжелом РА, который может длиться годами, концы костей могут приходить в контакт и частично соединяться.

В конечном счете, сустав может все больше и больше терять свою нормальную функцию.

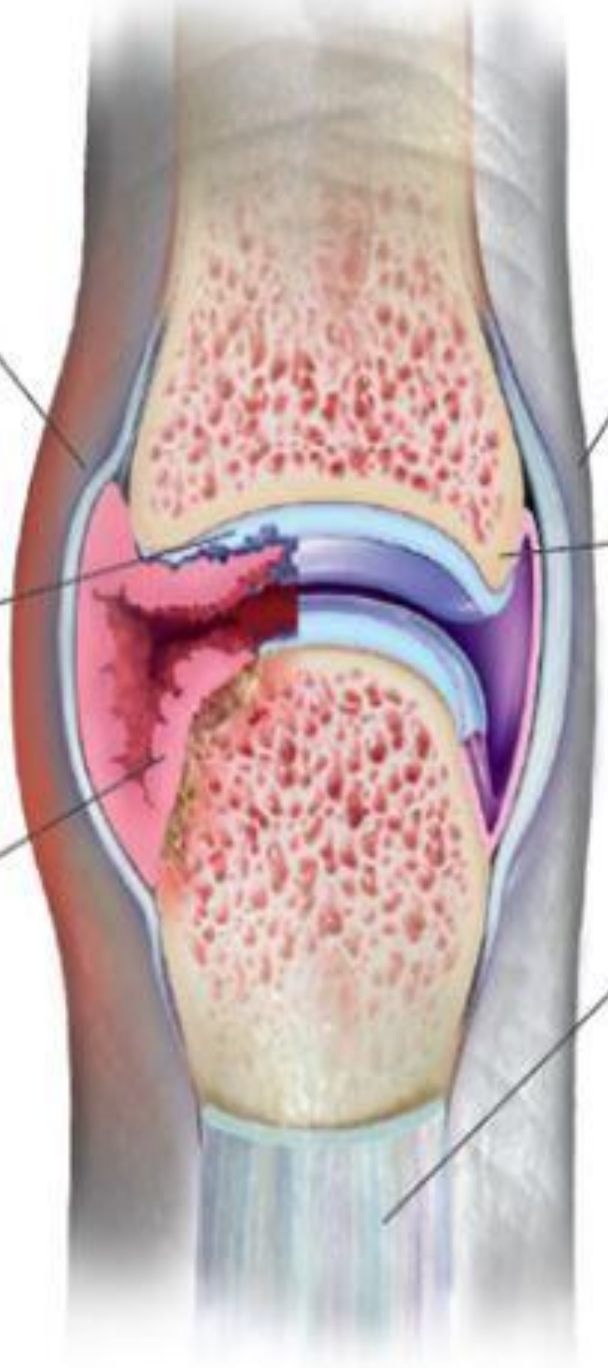

Капсула сустава

охватывает сустав, защищая и поддерживая его

Синовиальная жидкость

смазывает и питает хрящ и кость внутри суставной капсулы

Сухожилия и связки

помогают поддерживать сустав

Стадии ревматоидного артрита

Здоровый сустав

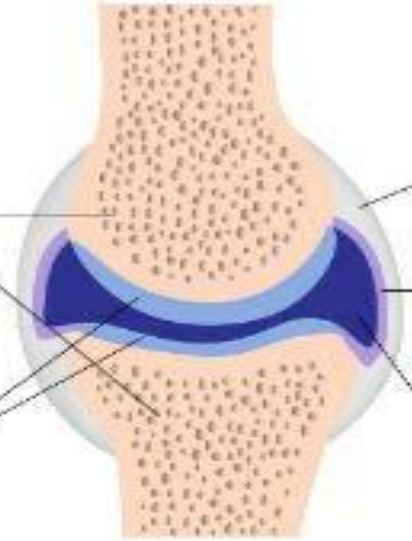

1. Синовит

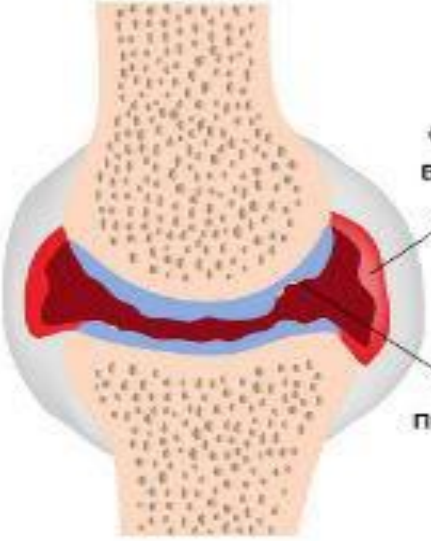

2. Паннус

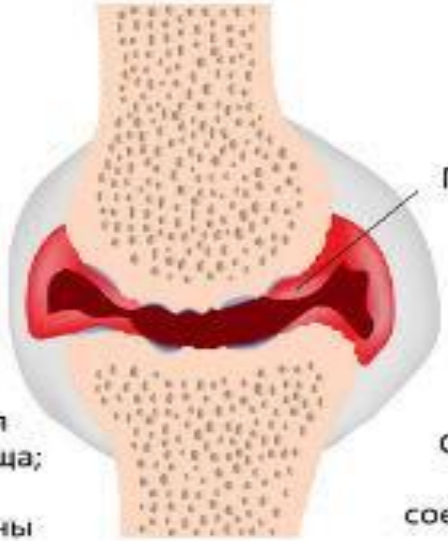

3. Волокнистый анкилоз

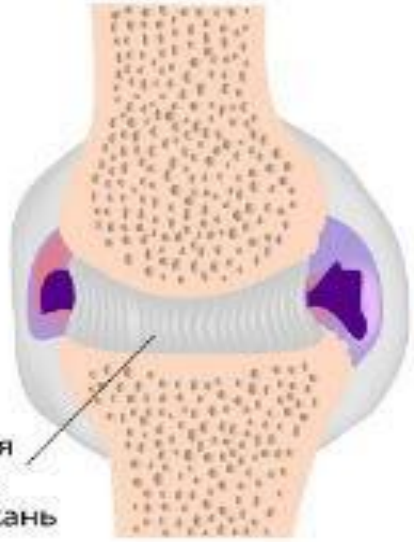

4. Костный анкилоз

Стадии ревматоидного артрита

Начальная | Средняя | Тяжелая

Деформация по типу «бутоньерки» (*boutonnière deformity*)

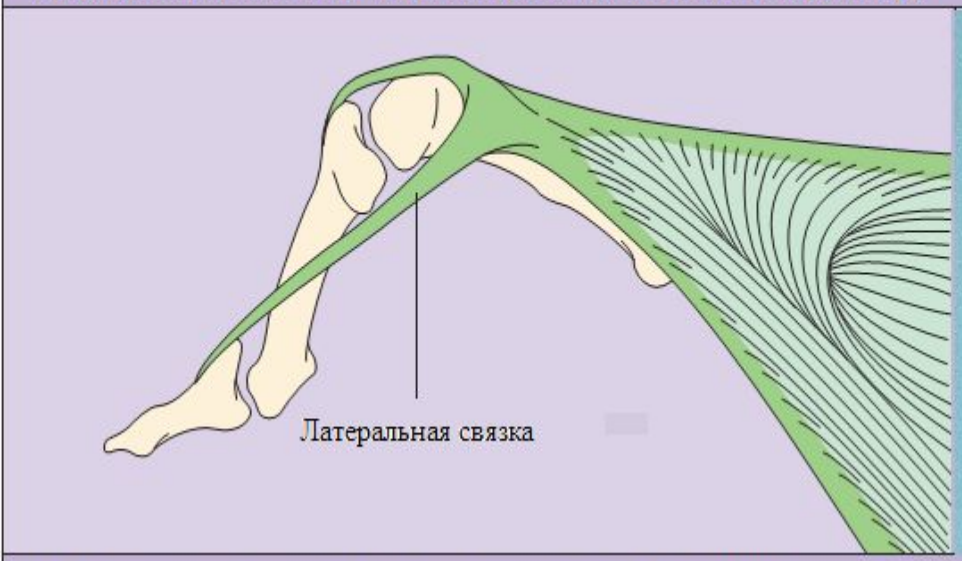

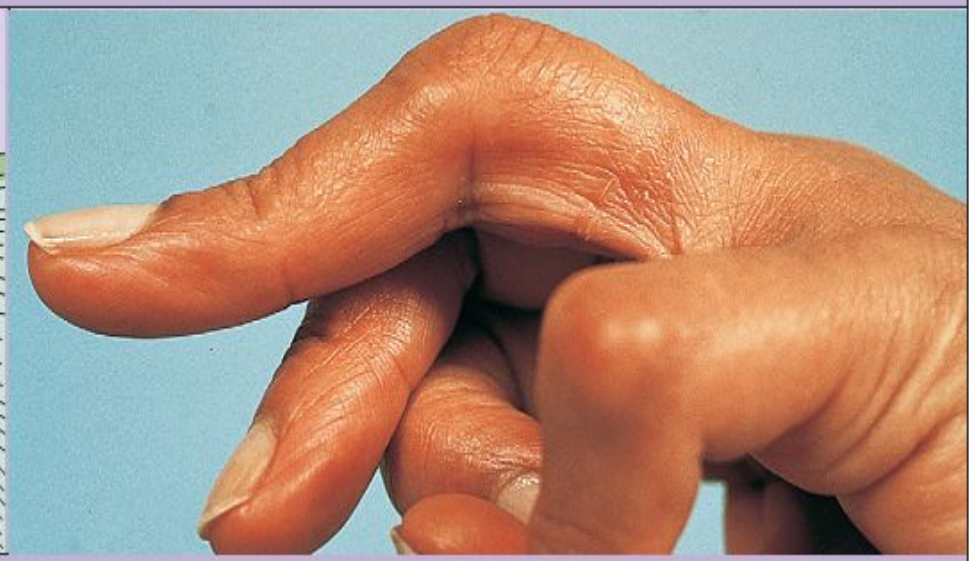

Деформация «шея лебедя» (*swan-neck deformity*)

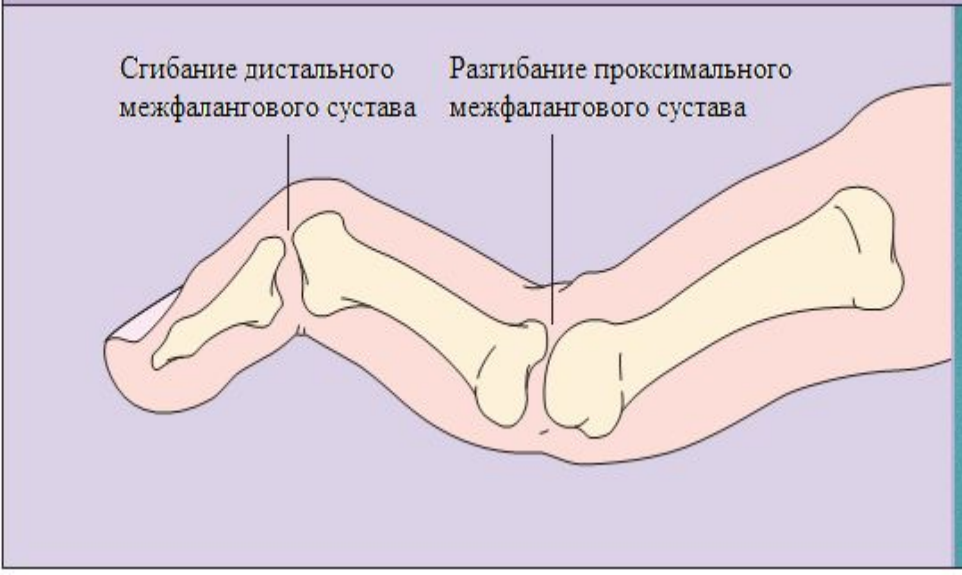

Морфологические изменения про ревматоидном артрите

В суставах и околосуставной ткани:

- Синовиит
- Разрастание грануляционной ткани(ПАННУС)
- Разрушение зрящевой ткани с образованием УЗУР, ТРЕЩИН, СЕКВЕСТРОВ
- Разрушение суставного хряща разрушение костной ткани
- Анкилоз

Внесуставные поражения

- Очаги фибриноидного некроза, окруженные фиброзной капсулой, в которую быстро прорастаю сосуды