Анатомо-физиологические особенности сердечно-сосудистой системы

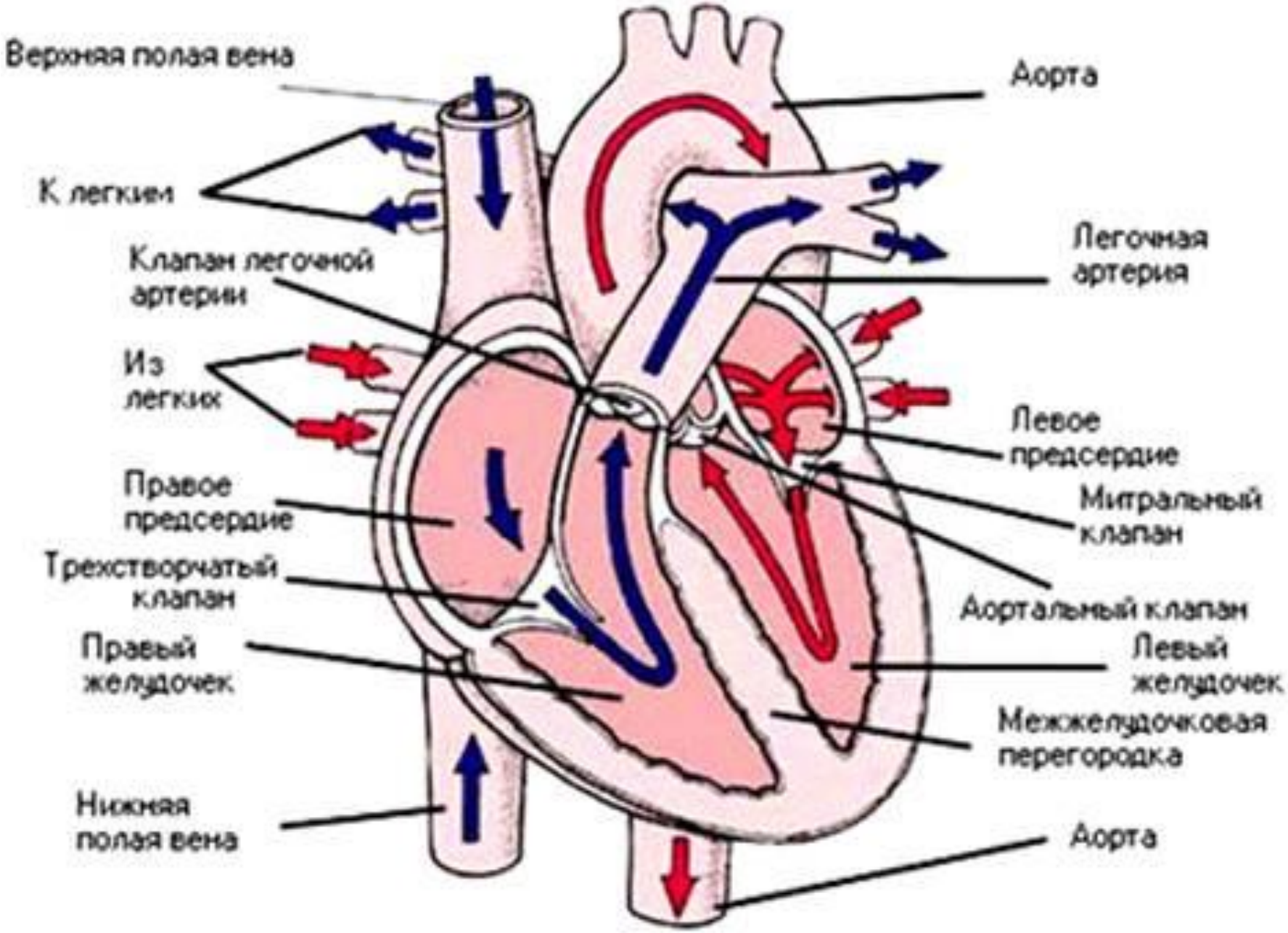
Верхняя полая вена
Аорта
К легким
Легочная артерия
Клапан легочной артерии
Из легких
Левое предсердие
Правое предсердие
Митральный клапан
Трехстворчатый клапан
Аортальный клапан
Правый желудочек
Левый желудочек
Межжелудочковая перегородка
Нижняя полая вена
Аорта

Кровеносные сосуды

Как артерии, так и вены, представляют собой трубки, состоящие из 4 слоев:

Артерия

Вена

Защитная фиброзная оболочка

Гладкие мышцы и эластические волокна

Соединительная ткань

Гладкий эндотелиальный клеточный слой

На разрезе артерии (аорты) и вены (верхней полой вены) видна различная толщина сосудов

Артерия

Вена

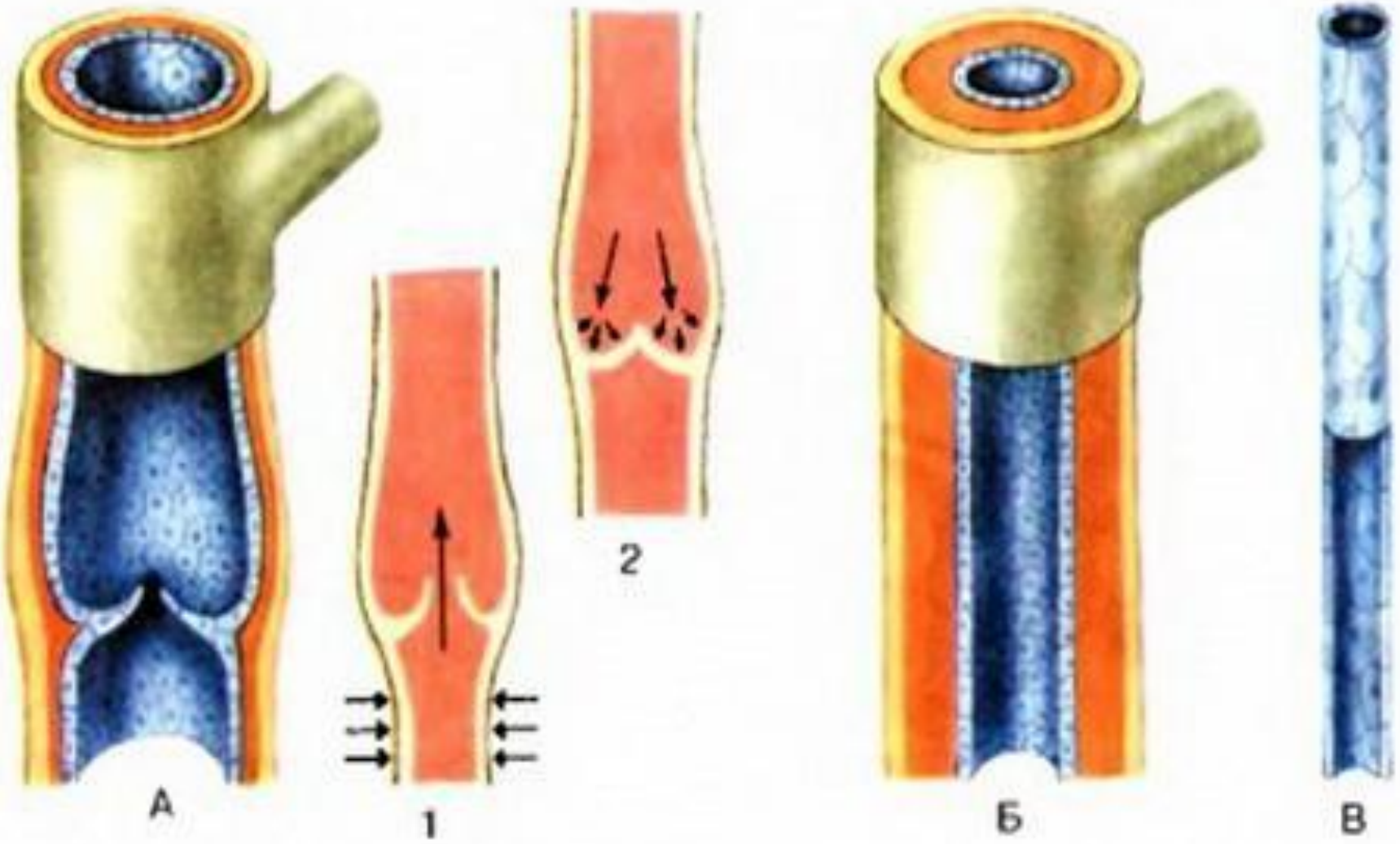

Рис. 50. *Кровеносные сосуды:*
А — *вена с кармановидными клапанами*; 1 и 2 — *действие кармановидных клапанов при сдавливании вены мышцами*; Б — *артерия*; В — *капилляр*

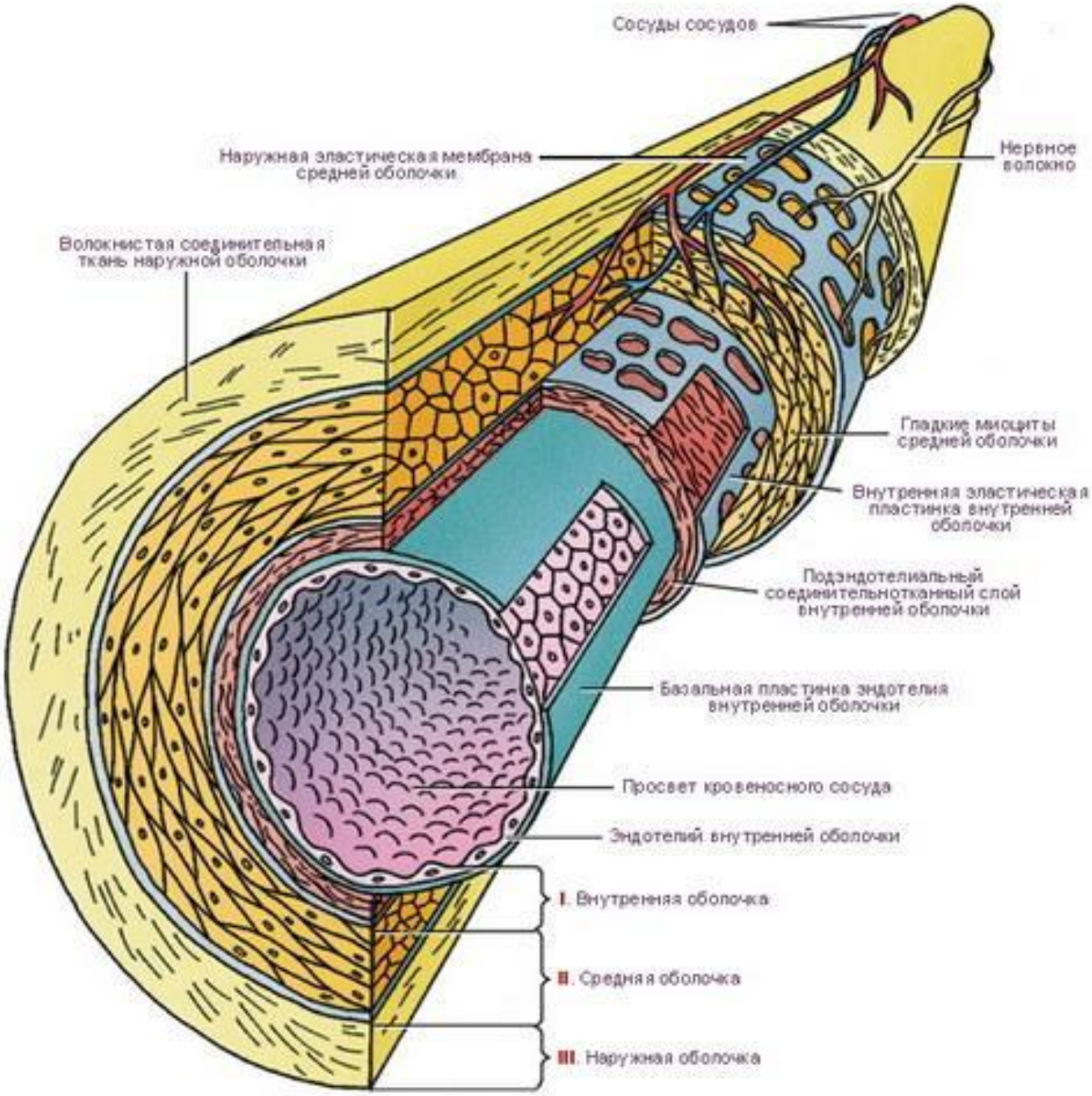
Сосуды сосудов
Наружная эластическая мембрана средней оболочки
Нервное волокно
Волокнистая соединительная ткань наружной оболочки
Гладкие миоциты средней оболочки
Внутренняя эластическая пластинка внутренней оболочки
Подэндотелиальный соединительнотканный слой внутренней оболочки
Базальная пластинка эндотелия внутренней оболочки
Просвет кровеносного сосуда
Эндотелий внутренней оболочки
I. Внутренняя оболочка
II. Средняя оболочка
III. Наружная оболочка

сердце
аорта
правое лёгкое
левое
лёгкое

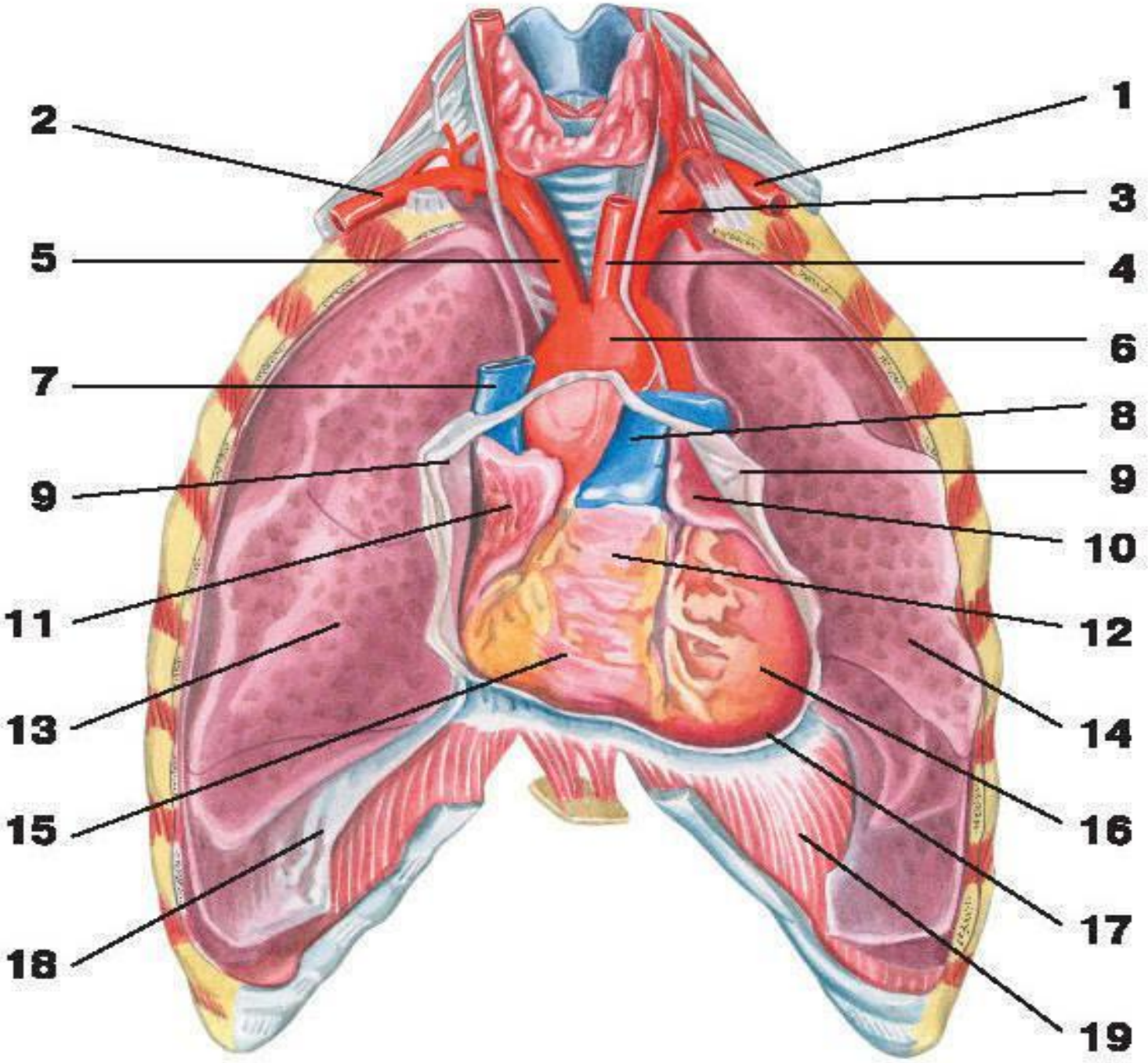
1
2
3
4
5
6
7
8
9
9
10
11
12
13
14
15
16
17
18
19

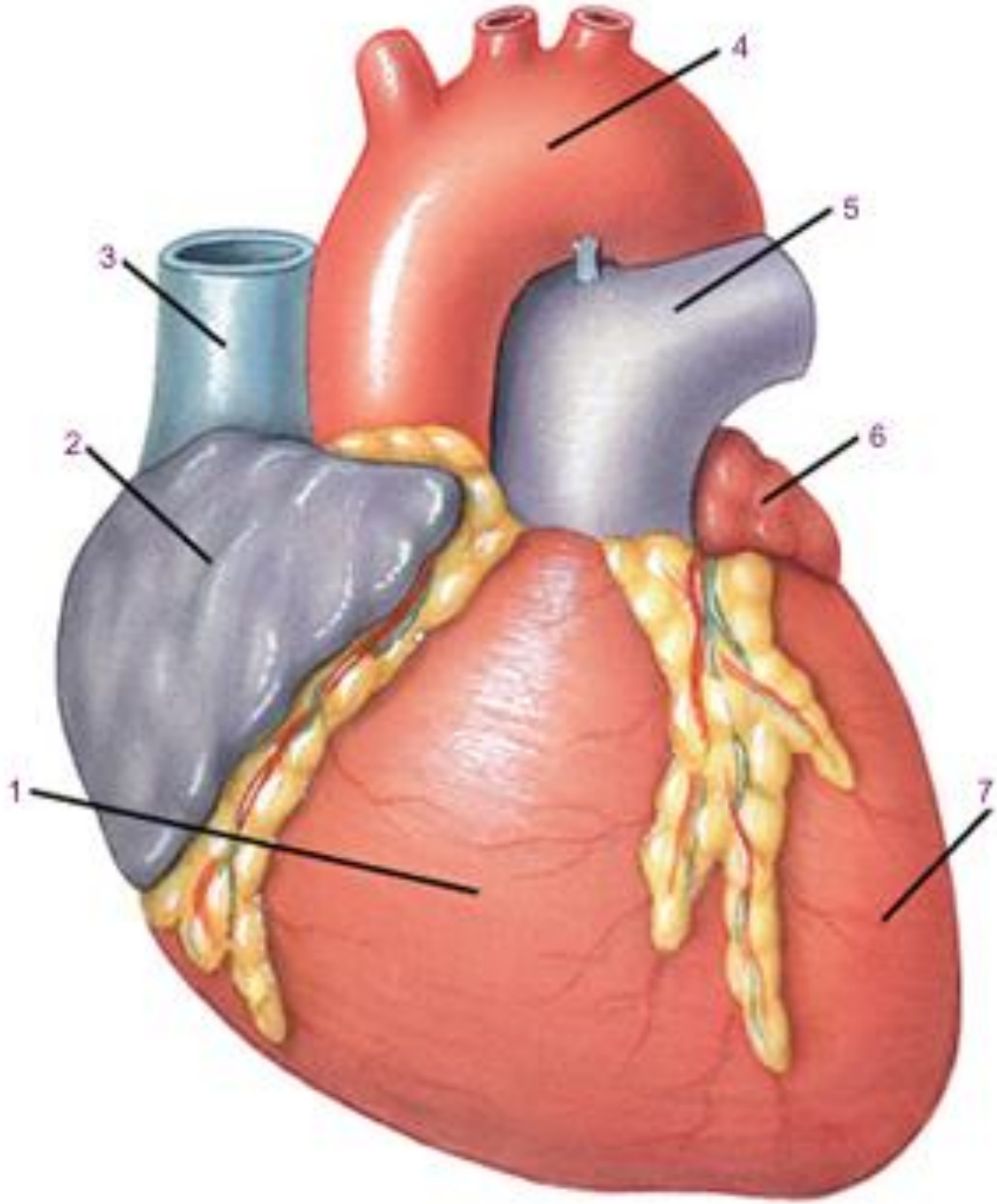
4
5
3
6
2
1
7

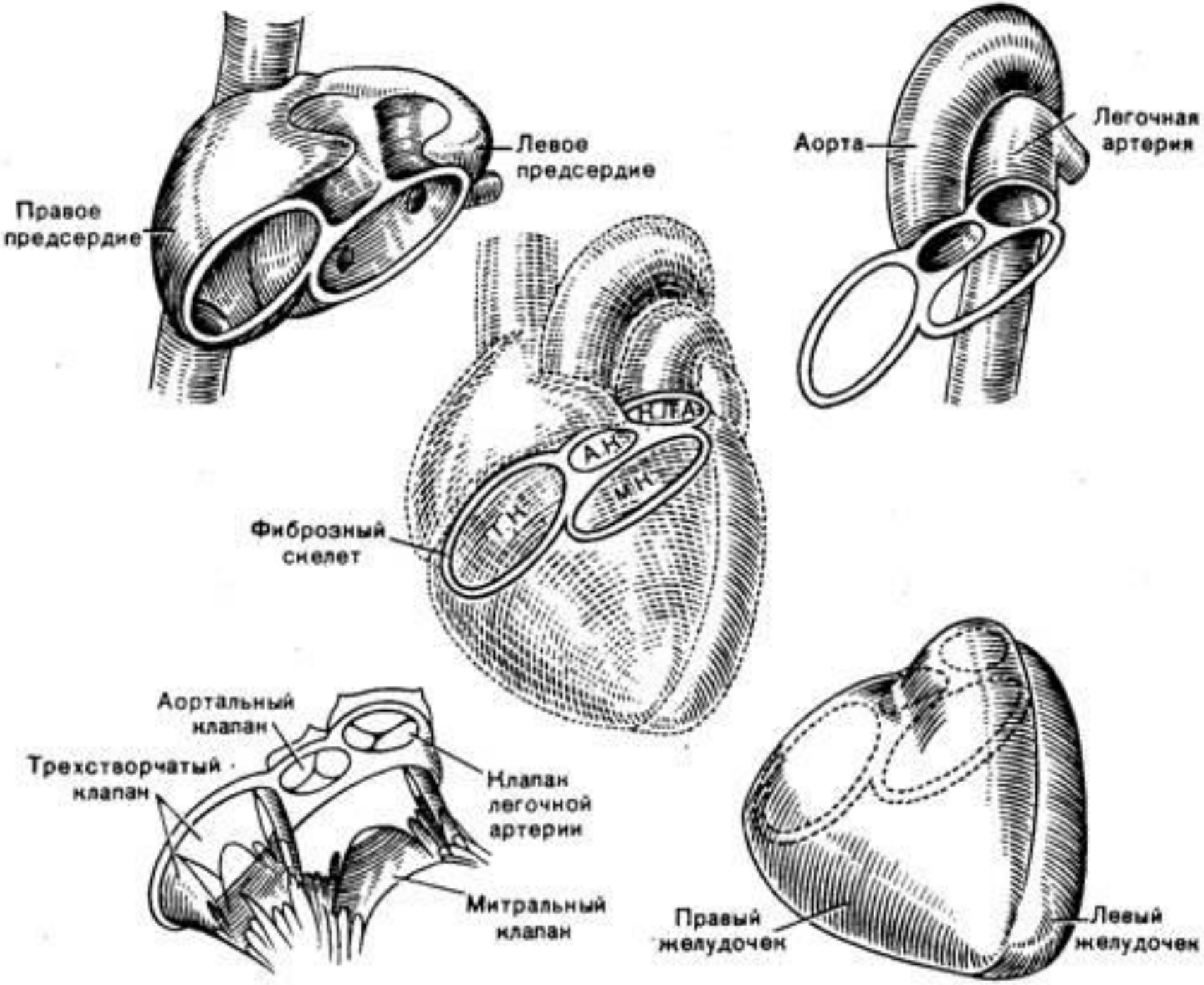
Левое предсердие
Правое предсердие
Аорта
Легочная артерия
Н.ЛА
А.Н.
М.Н.
Т.Н.
Фиброзный скелет
Аортальный клапан
Трехстворчатый клапан
Клапан легочной артерии
Митральный клапан
Правый желудочек
Левый желудочек

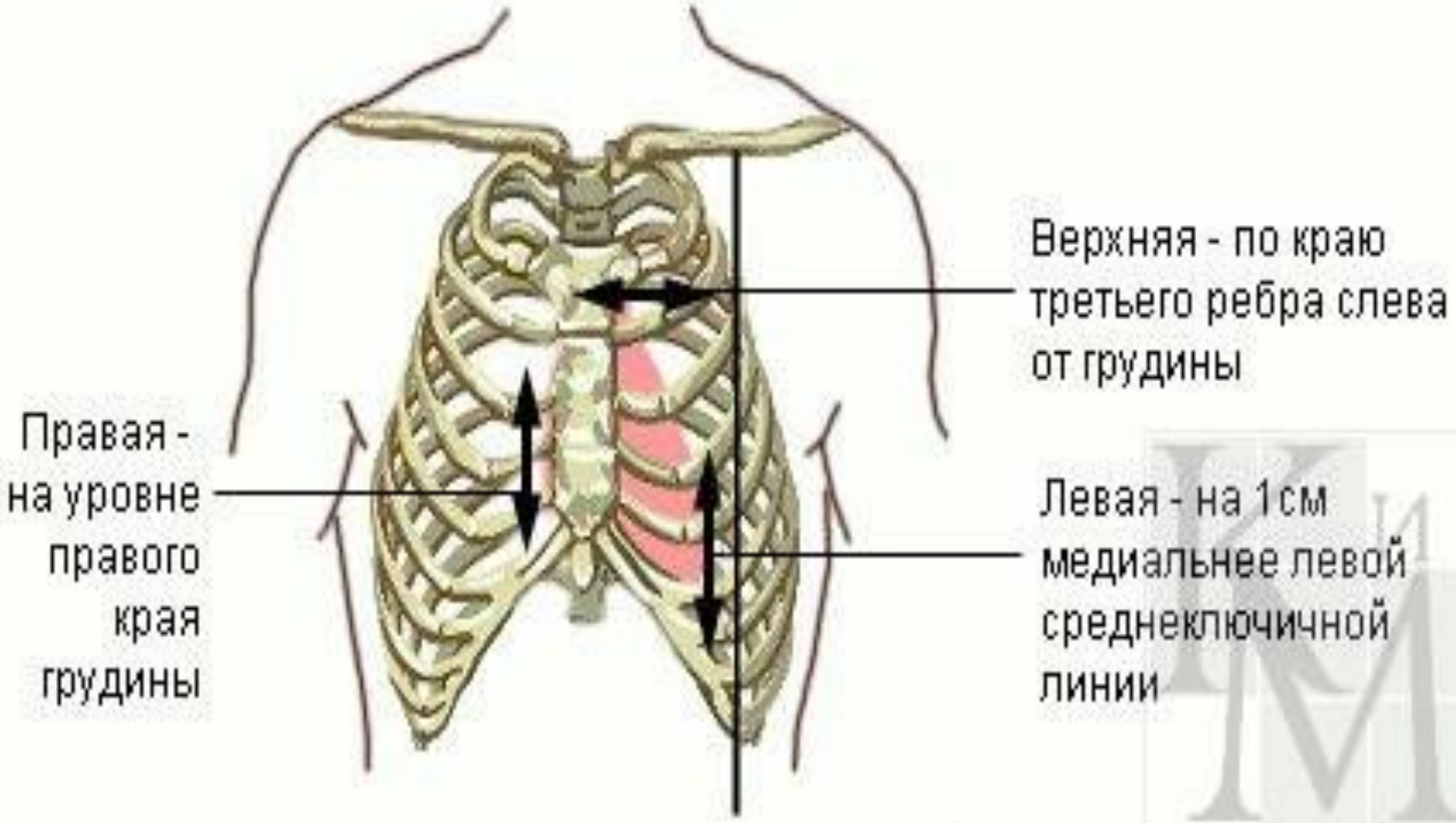
Верхняя - по краю третьего ребра слева от грудины
Правая - на уровне правого края грудины
Левая - на 1см медиальнее левой среднеключичной линии

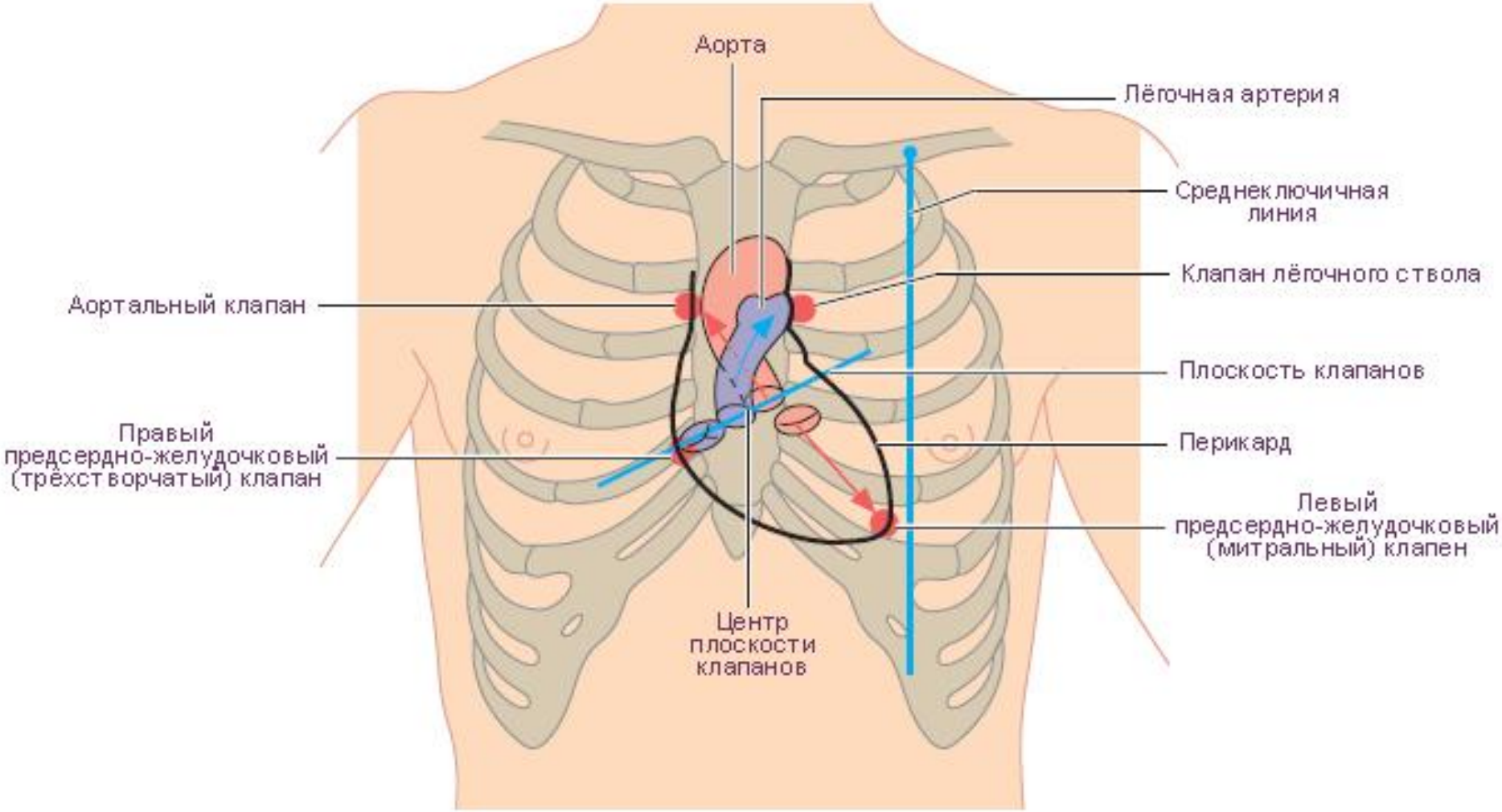
Аорта
Лёгочная артерия
Среднеключичная линия
Клапан лёгочного ствола
Аортальный клапан
Плоскость клапанов
Правый предсердно-желудочковый (трёхстворчатый) клапан
Перикард
Левый предсердно-желудочковый (митральный) клапен
Центр плоскости клапанов

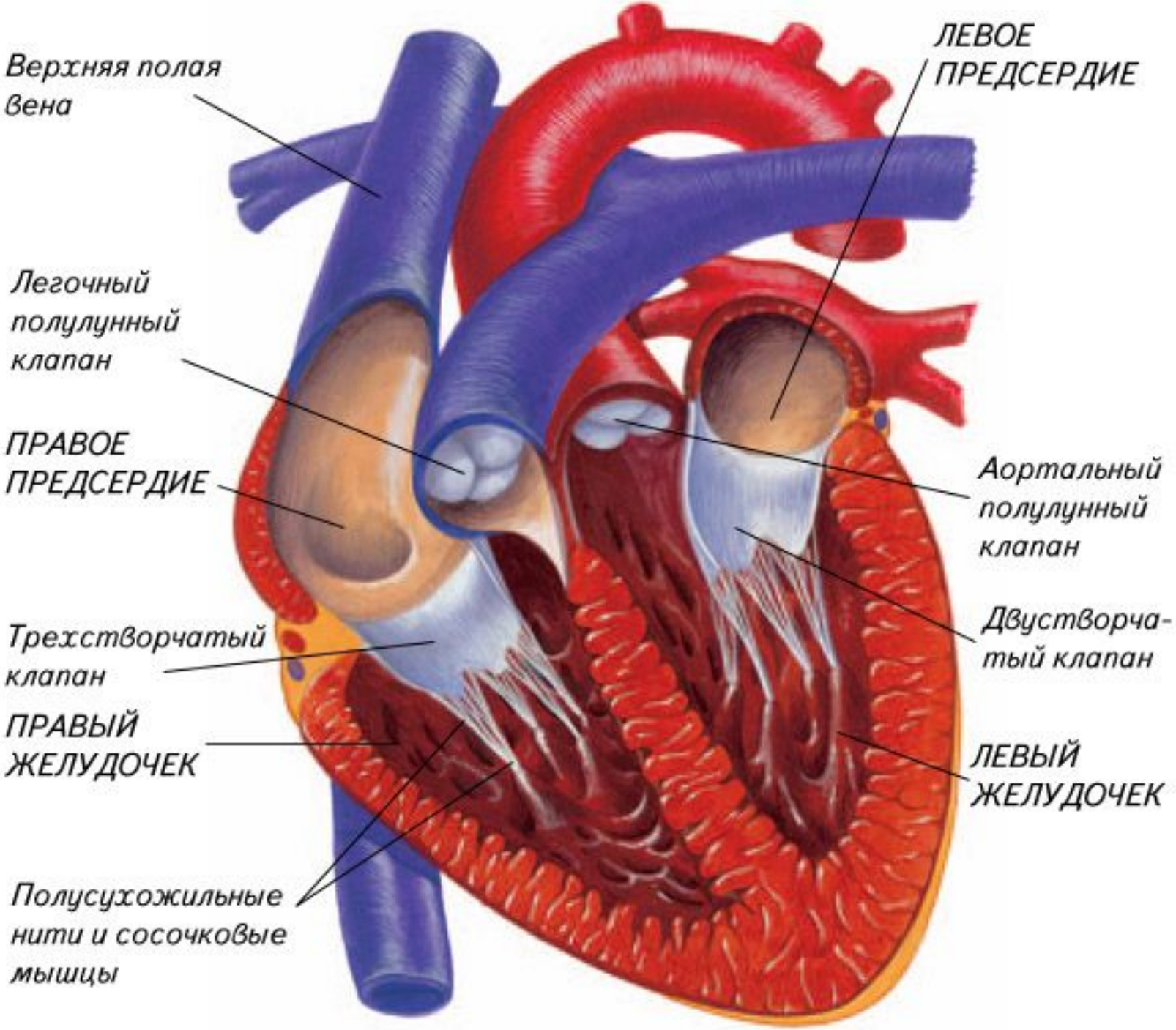
Верхняя полая вена
ЛЕВОЕ ПРЕДСЕРДИЕ
Легочный полулунный клапан
ПРАВОЕ ПРЕДСЕРДИЕ
Аортальный полулунный клапан
Двустворчатый клапан
Трехстворчатый клапан
ПРАВЫЙ ЖЕЛУДОЧЕК
ЛЕВЫЙ ЖЕЛУДОЧЕК
Полусухожильные нити и сосочковые мышцы

A

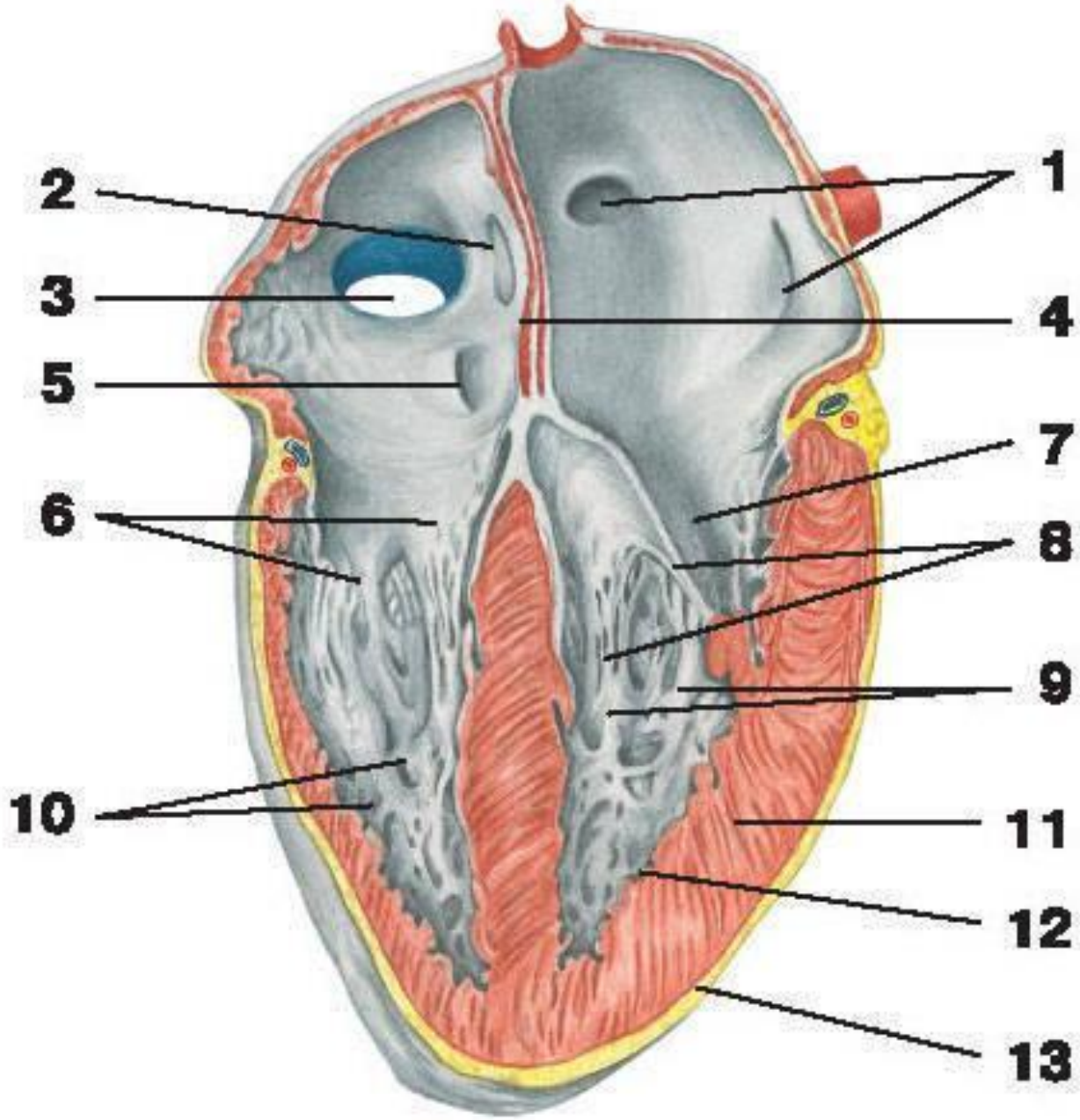

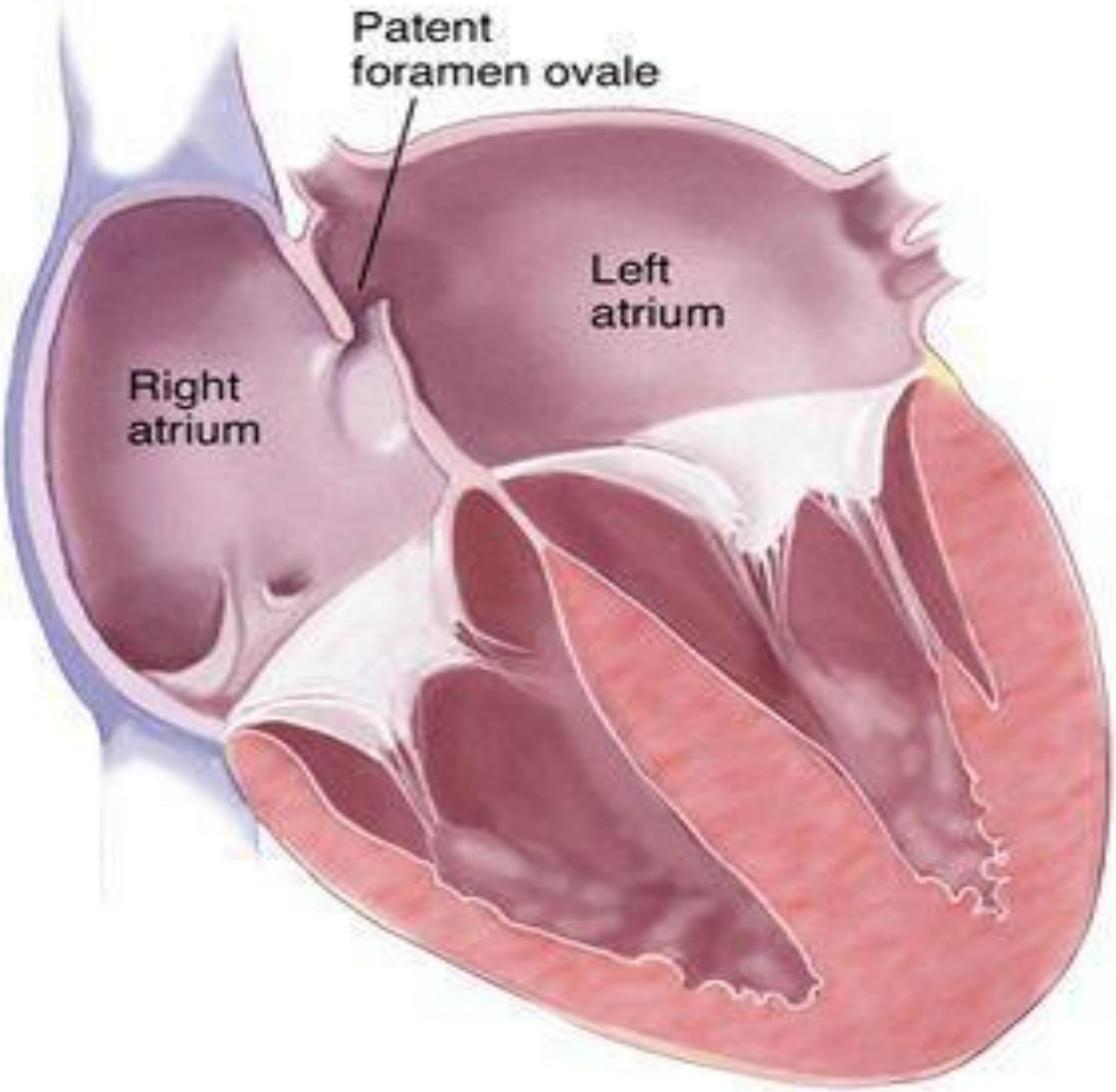
Patent
foramen ovale
Left
atrium
Right
atrium

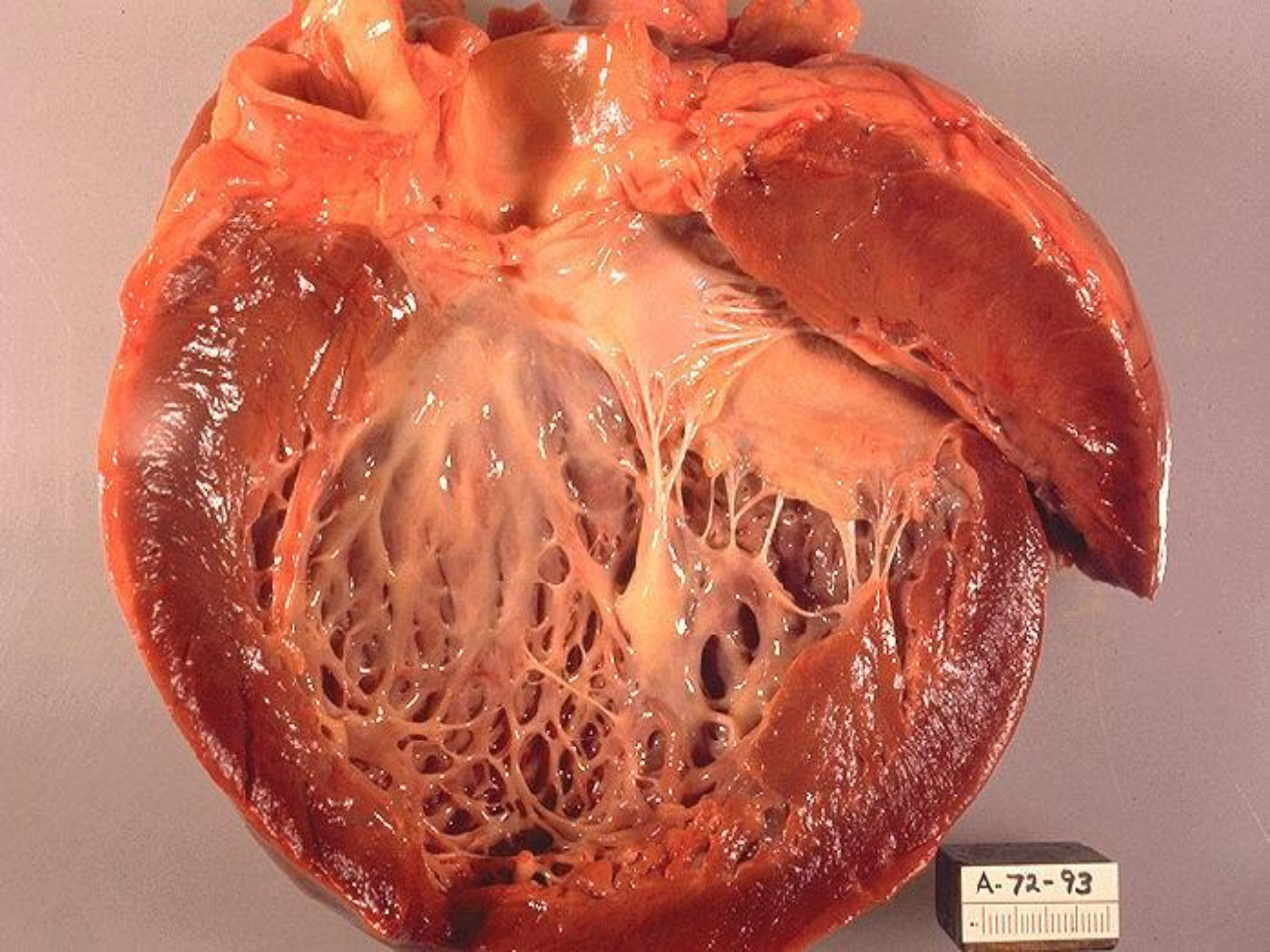
A-72-93

A

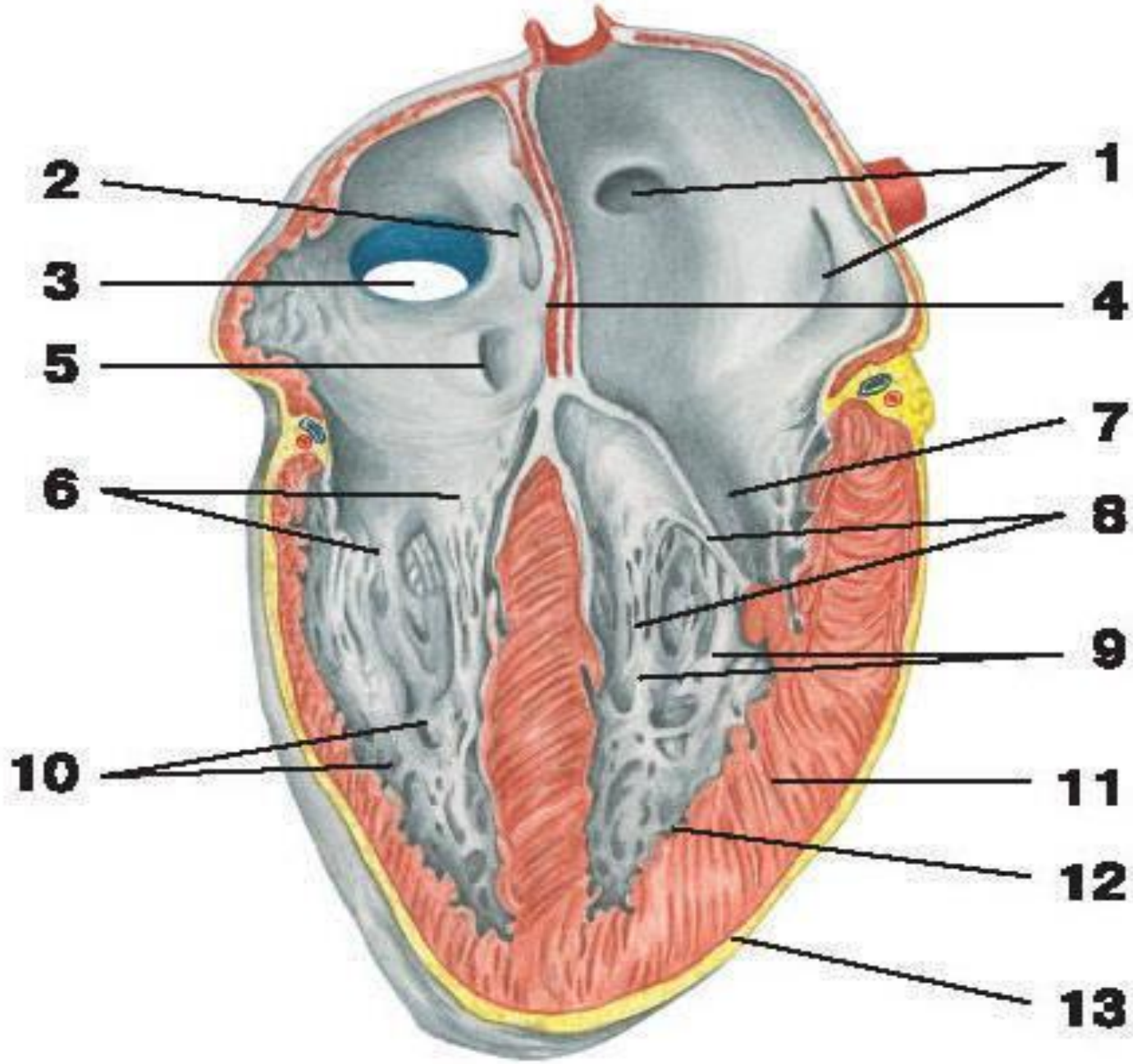

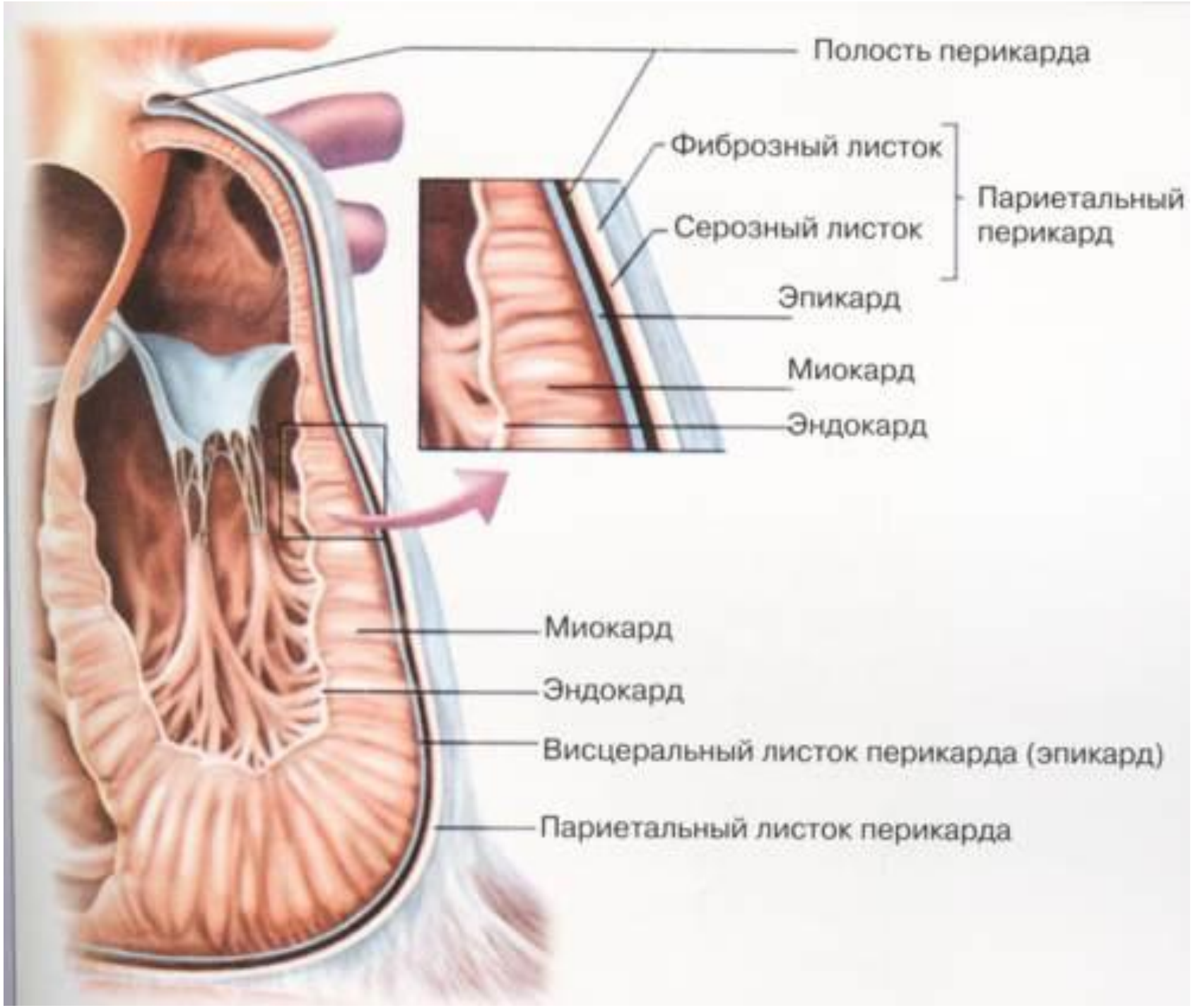
Полость перикарда
Фиброзный листок
Серозный листок
Париетальный перикард
Эпикард
Миокард
Эндокард
Миокард
Эндокард
Висцеральный листок перикарда (эпикард)
Париетальный листок перикарда

Стенка сердца

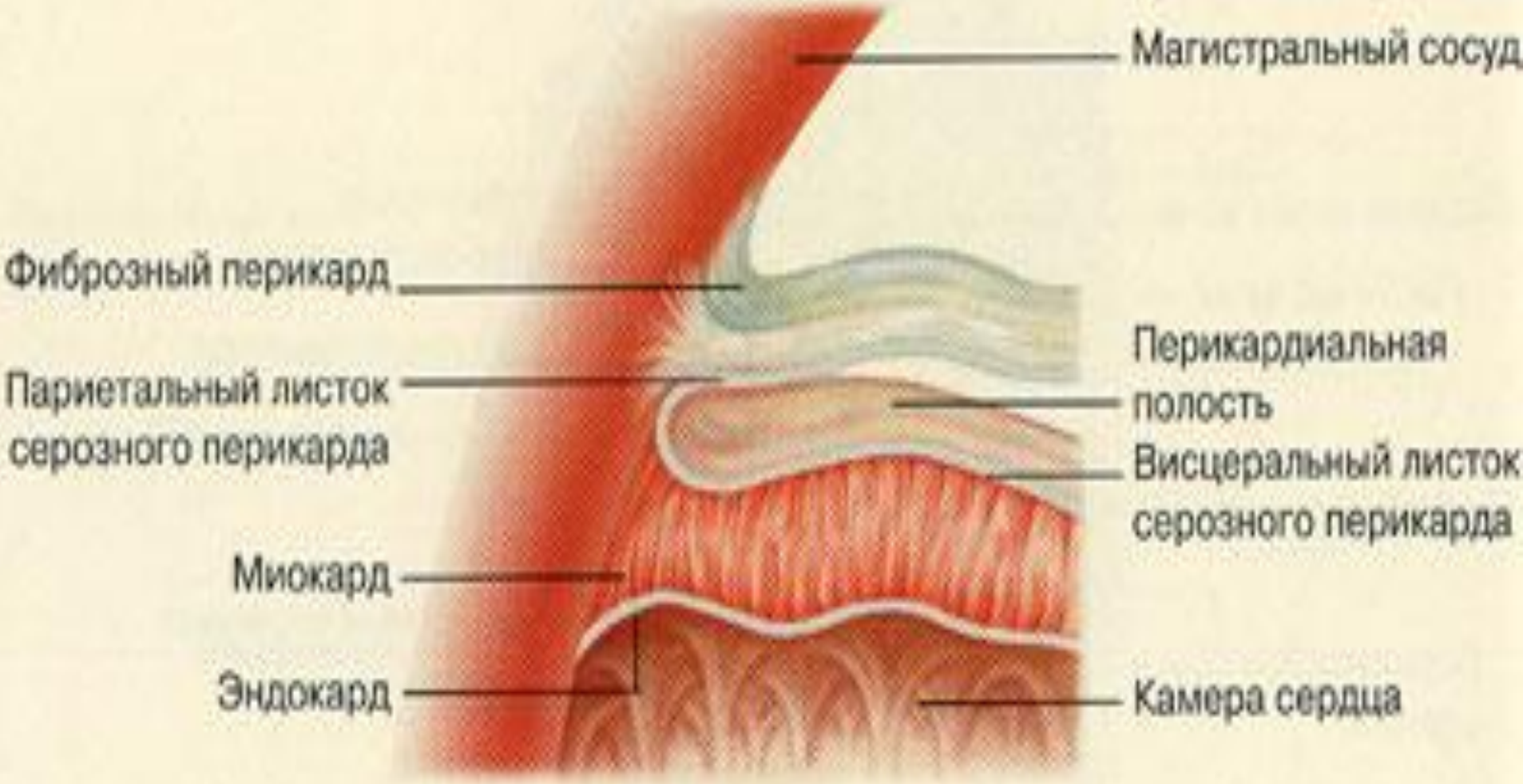

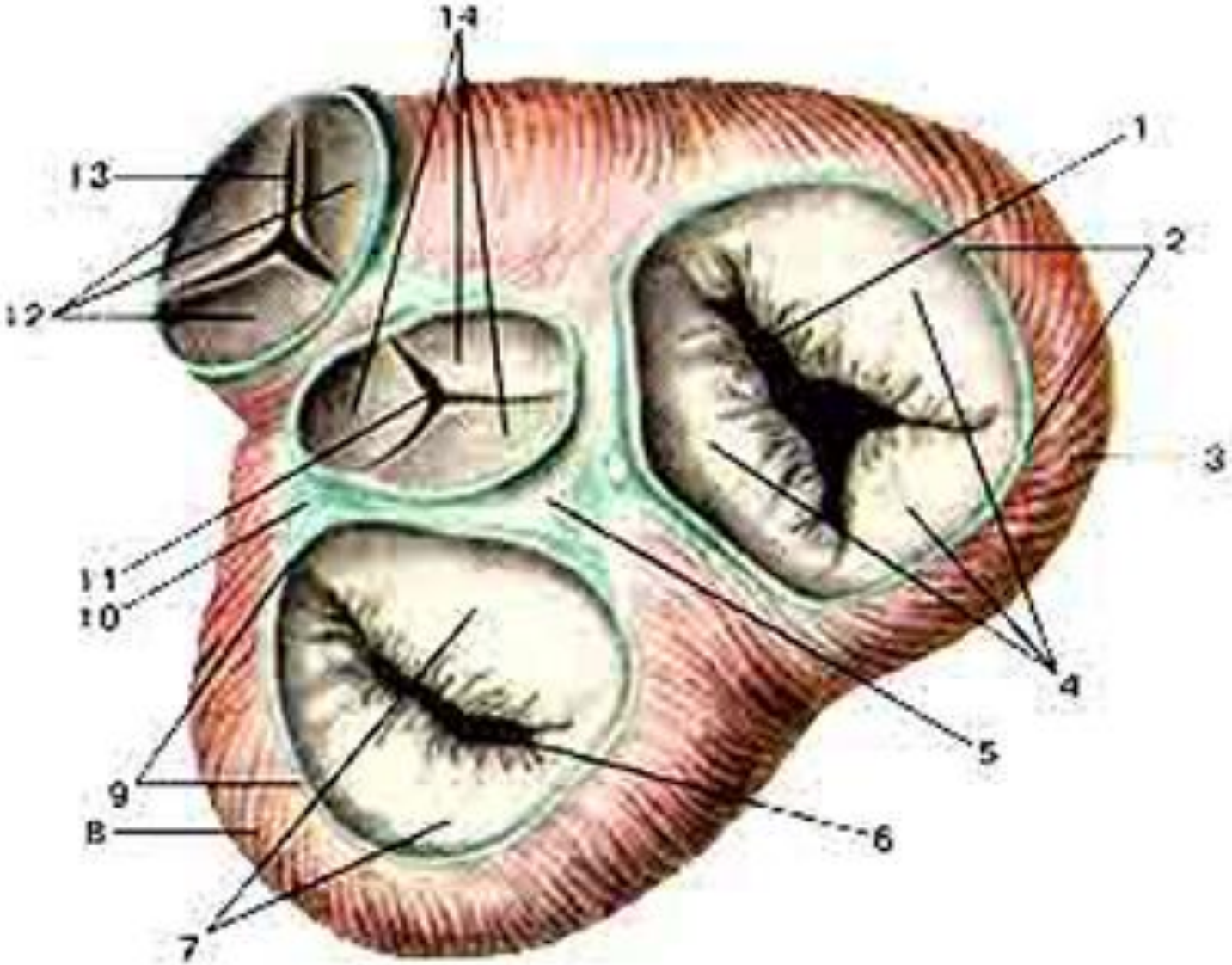
14
13
12
1
2
3
11
10
4
5
9
8
6
7

виды мышечной ткани

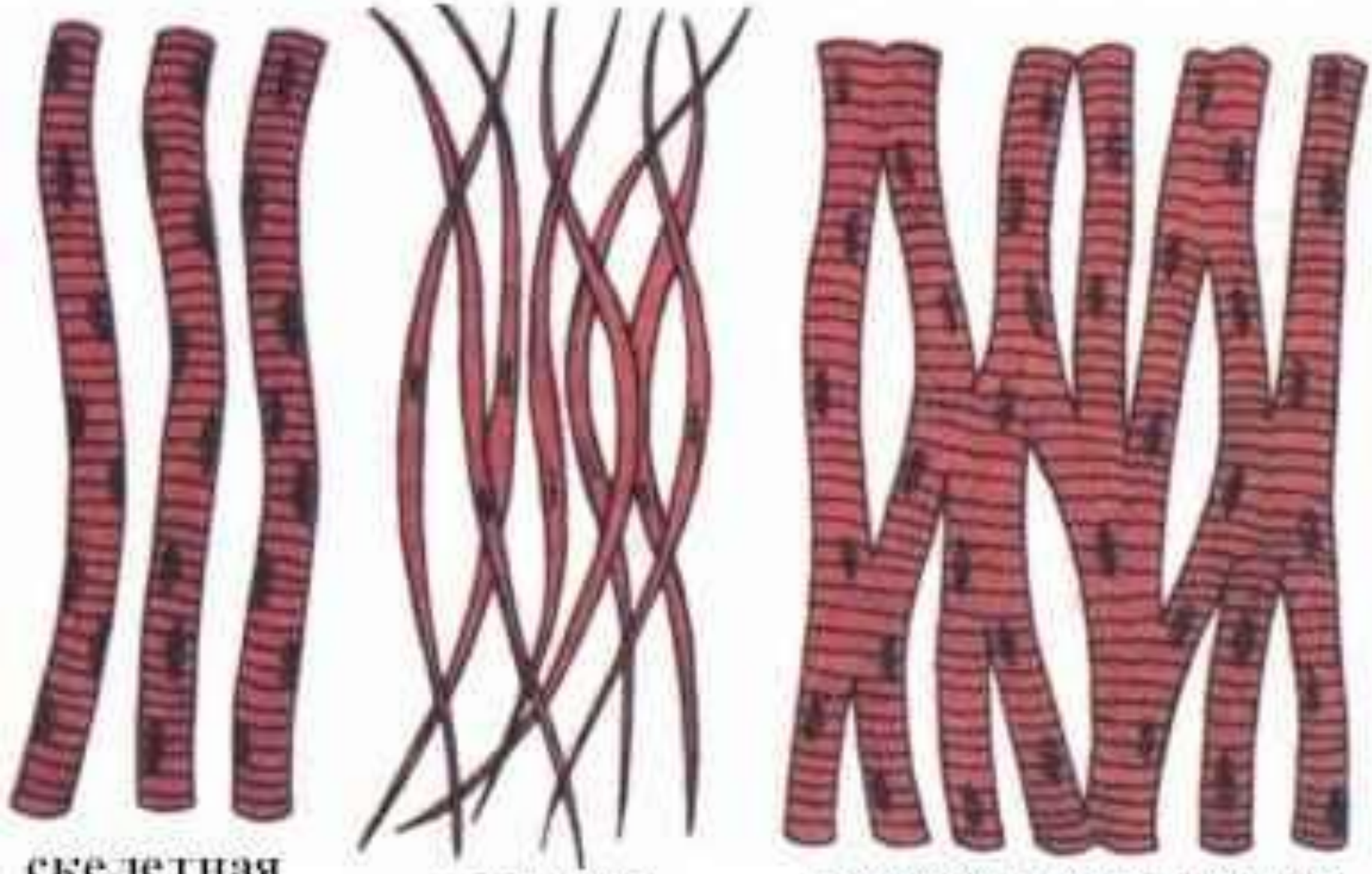

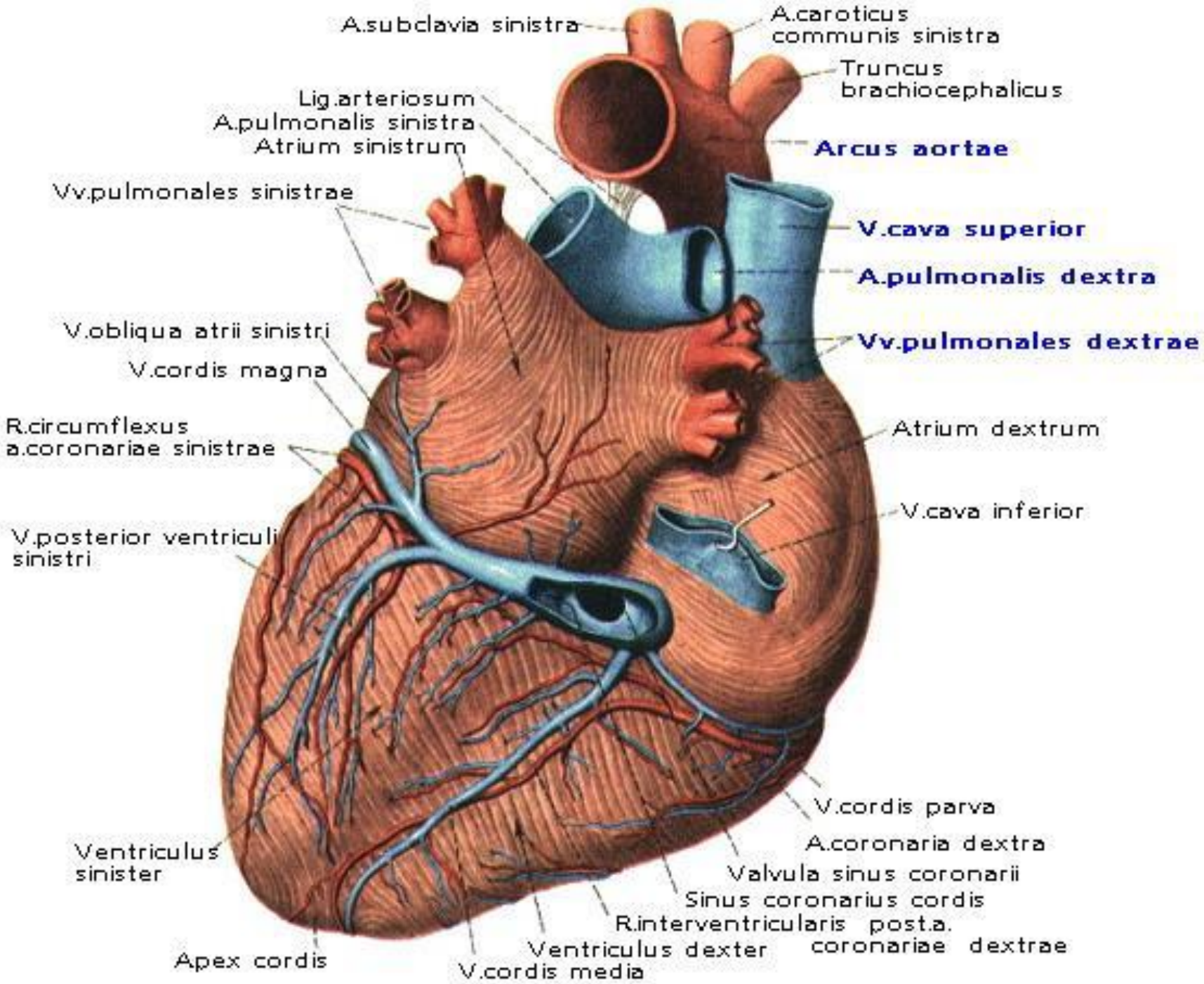
A.subclavia sinistra
A.caroticus communis sinistra
Truncus brachiocephalicus
Lig.arteriosum
A.pulmonalis sinistra
Atrium sinistrum
Arcus aortae
Vv.pulmonales sinistrae
V.cava superior
A.pulmonalis dextra
V.obliqua atrii sinistri
Vv.pulmonales dextrae
V.cordis magna
R.circumflexus a.coronariae sinistrae
Atrium dextrum
V.cava inferior
V.posterior ventriculi sinistri
V.cordis parva
A.coronaria dextra
Ventriculus sinister
Valvula sinus coronarii
Sinus coronarius cordis
R.interventricularis post.a. coronariae dextrae
Ventriculus dexter
Apex cordis
V.cordis media

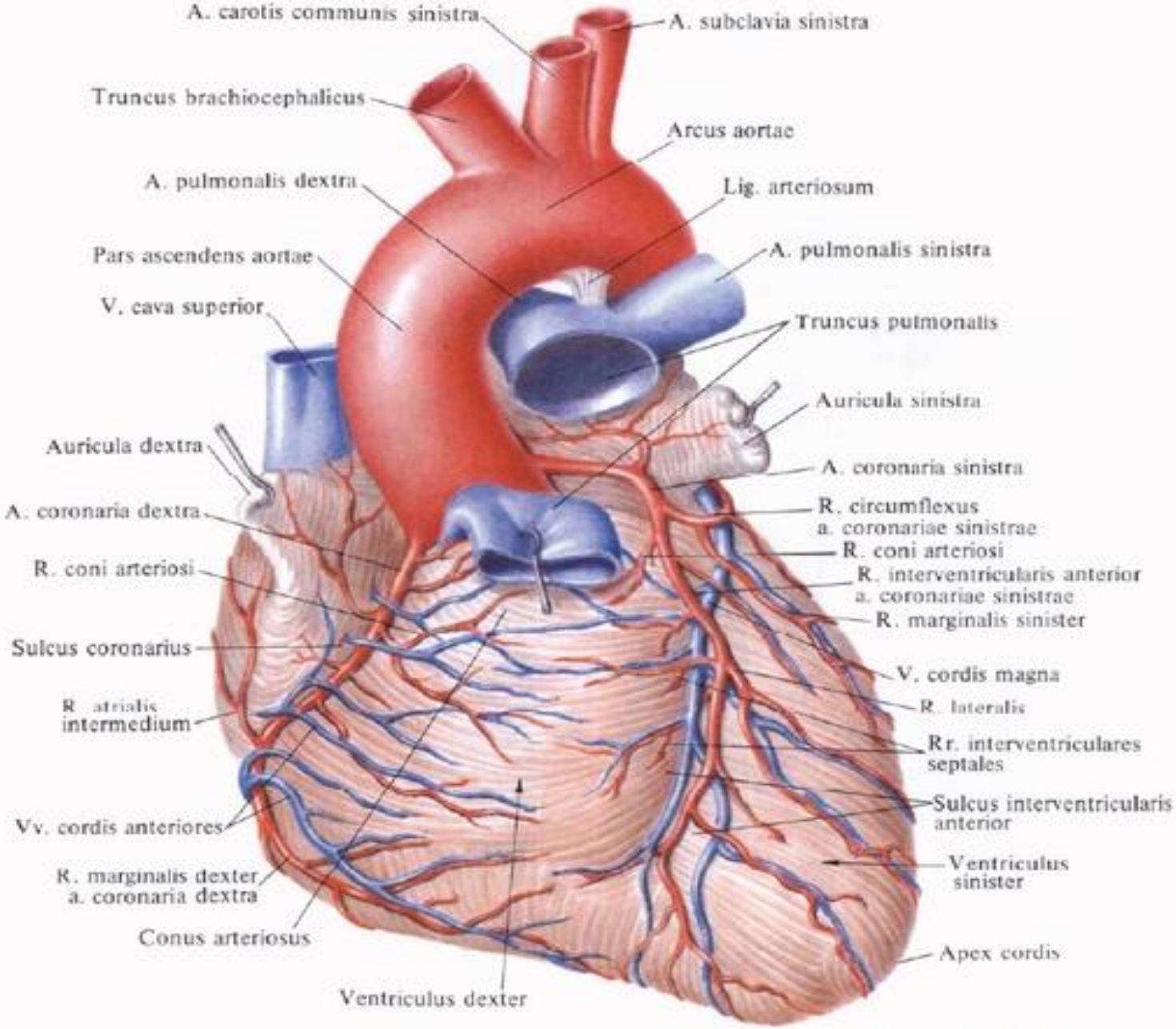

Рис. 716. Артерии и вены сердца, aa. et vv.cordis. (Грудино-реберная поверхность.)

FireAiD - все по медицине.

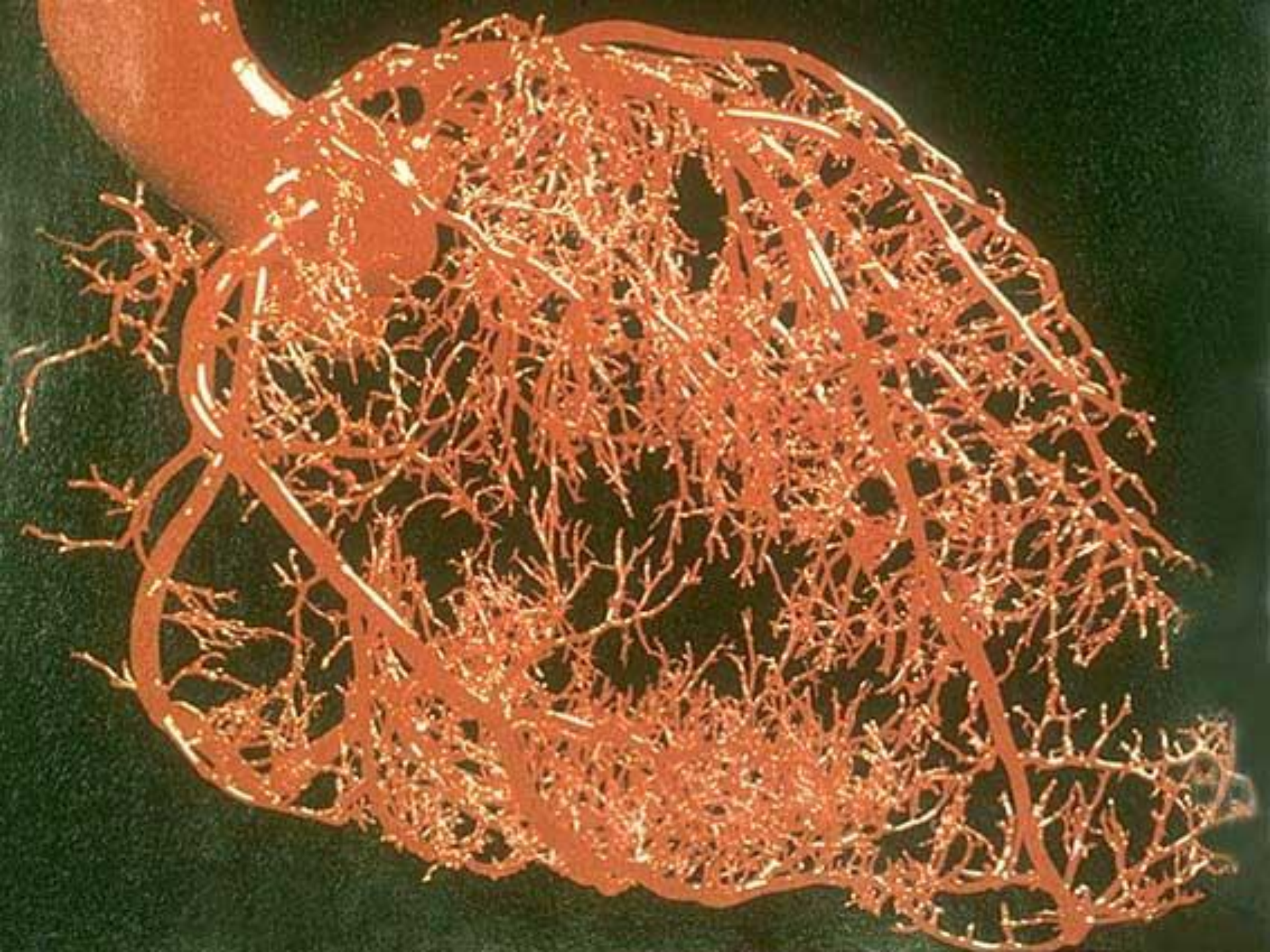

ZyGOTe

Самостоятельная работа

Заполните таблицу:

Сердечный цикл

Фазы сердечного цикла	Продолжи - тельность фаз (с)	Состояние клапанов	Движение крови
Сокращение предсердий (систола)	**0.1**	**Створчатые открыты, полулунные закрыты**	**предсердия - желудочки**
Сокращение желудочков (систола)	**0.3**	**Створчатые закрыты, полулунные открыты**	**желудочки - артерии**
Пауза. Расслабление предсердий и желудочков (диастола)	**0.4**	**Створчатые открыты, полулунные закрыты**	**вены - предсердия - желудочки**

Нужно около 0,8 секунд, чтобы 70 мл крови поступило в сердце, прошло через него и вышло в артерию. Этот цикл включает фазу расслабления (диастолу) и две фазы сокращения (систолы).

ДИАСТОЛА

В фазе мышечного расслабления (**диастоле**) происходит общее расширение. Кровь в желудочке заполняет 70% его объема.

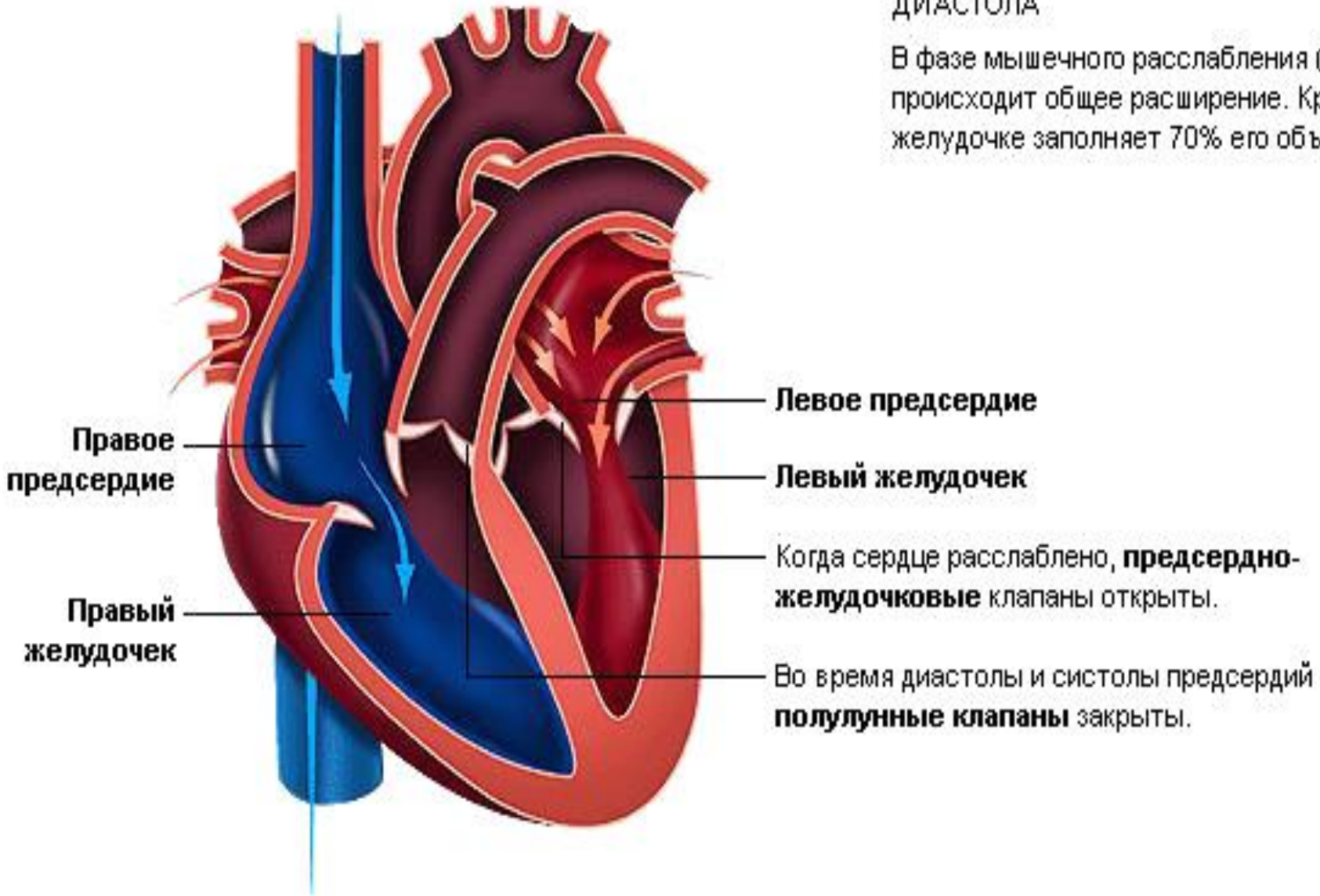

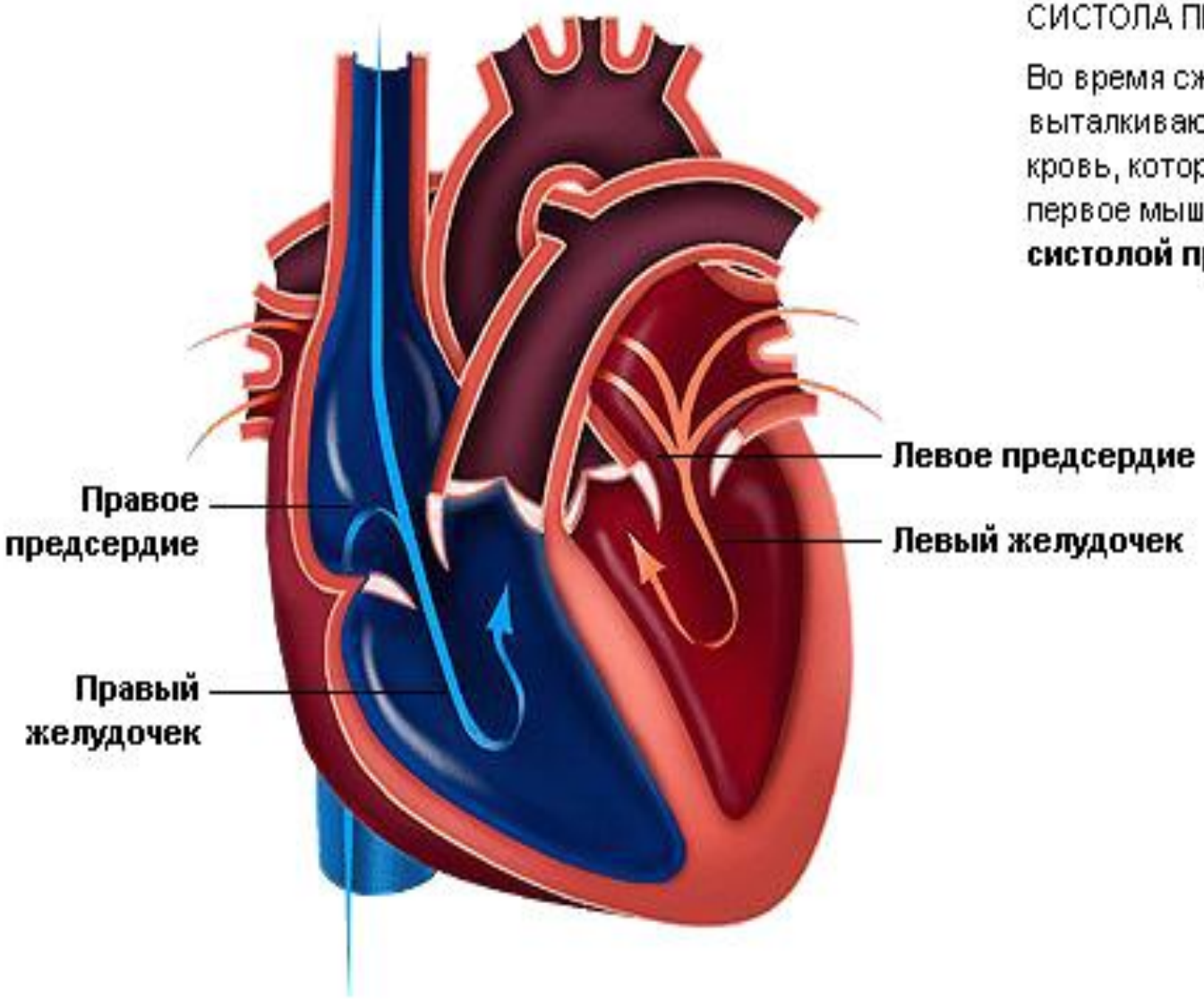

СИСТОЛА ПРЕДСЕРДИЙ

Во время сжатия оба предсердия выталкивают из себя содержащуюся в них кровь, которая заполняет желудочки. Это первое мышечное сокращение называется **систолой предсердия**.

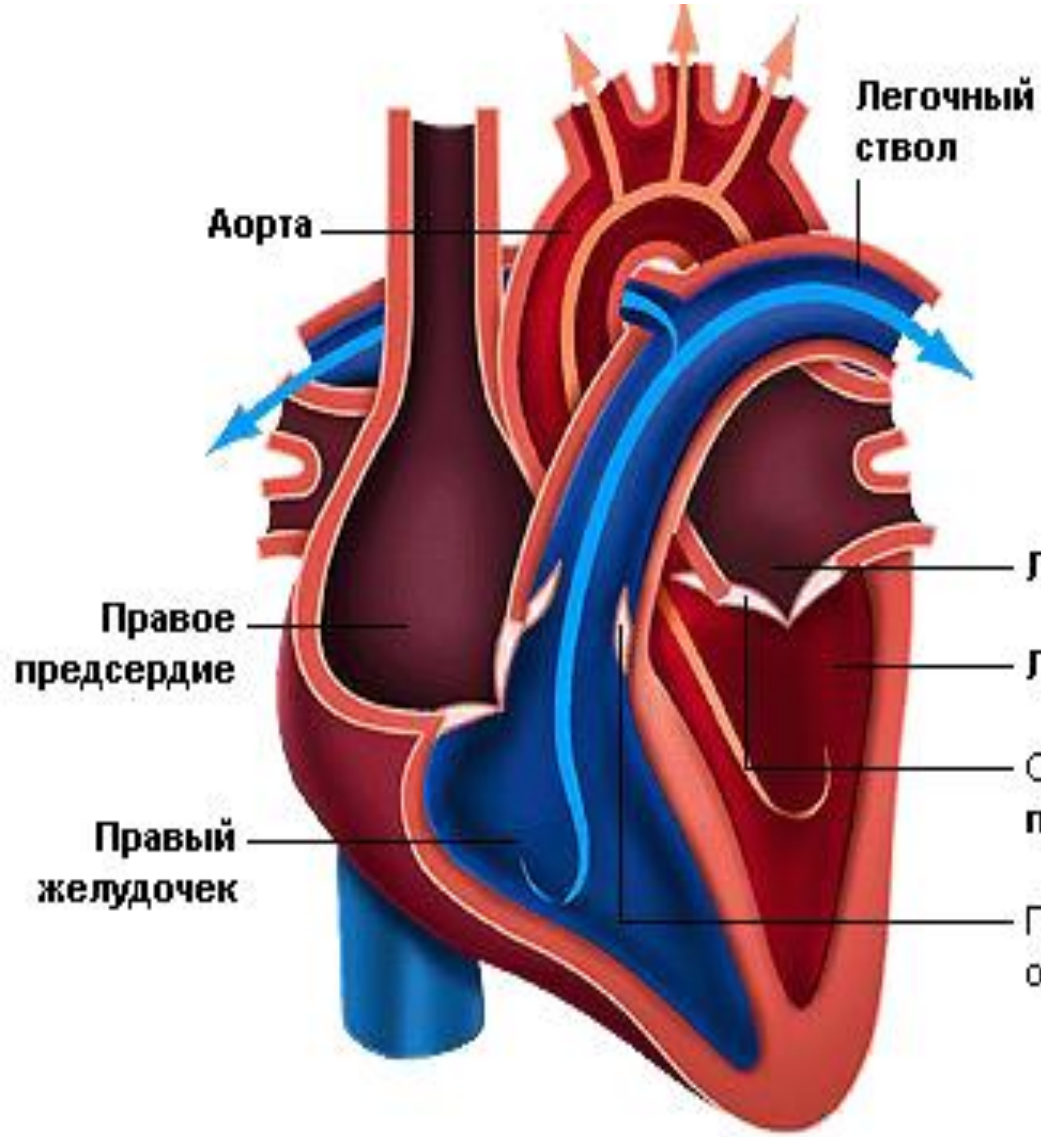

СИСТОЛА ЖЕЛУДОЧКОВ

Систола желудочков - это сокращение желудочков. Предсердно-желудочковые клапаны закрываются и не дают крови вытекать из предсердия, а полулунные клапаны открываются и пропускают кровь в легочный ствол и аорту.

Левое предсердие

Левый желудочек

Сокращение желудочков закрывает **предсердно-желудочковые клапаны**.

Под воздействием кровяного давления открываются **полулунные клапаны**.

Регуляция работы сердца

Нервная регуляция

Симпатическая нервная система

усиливает работу сердца

Парасимпатическая нервная система

ослабляет работу сердца

Гуморальная регуляция активности сердца обеспечивается веществами, циркулирующими в крови

Гуморальная регуляция

Усиливают работу сердца

гормоны надпочечников (адреналин, норадреналин);

ионы кальция

Тормозят работу сердца

ацетилхолин;

ионы калия;

Нервная и гуморальная регуляция – единый механизм регуляции работы сердца. Изменяется интенсивность работы сердца, частота и сила сердечных сокращений под влиянием импульсов ЦНС и поступающих с кровью биологически активных веществ. При этом последовательность фаз сердечного цикла не меняется.

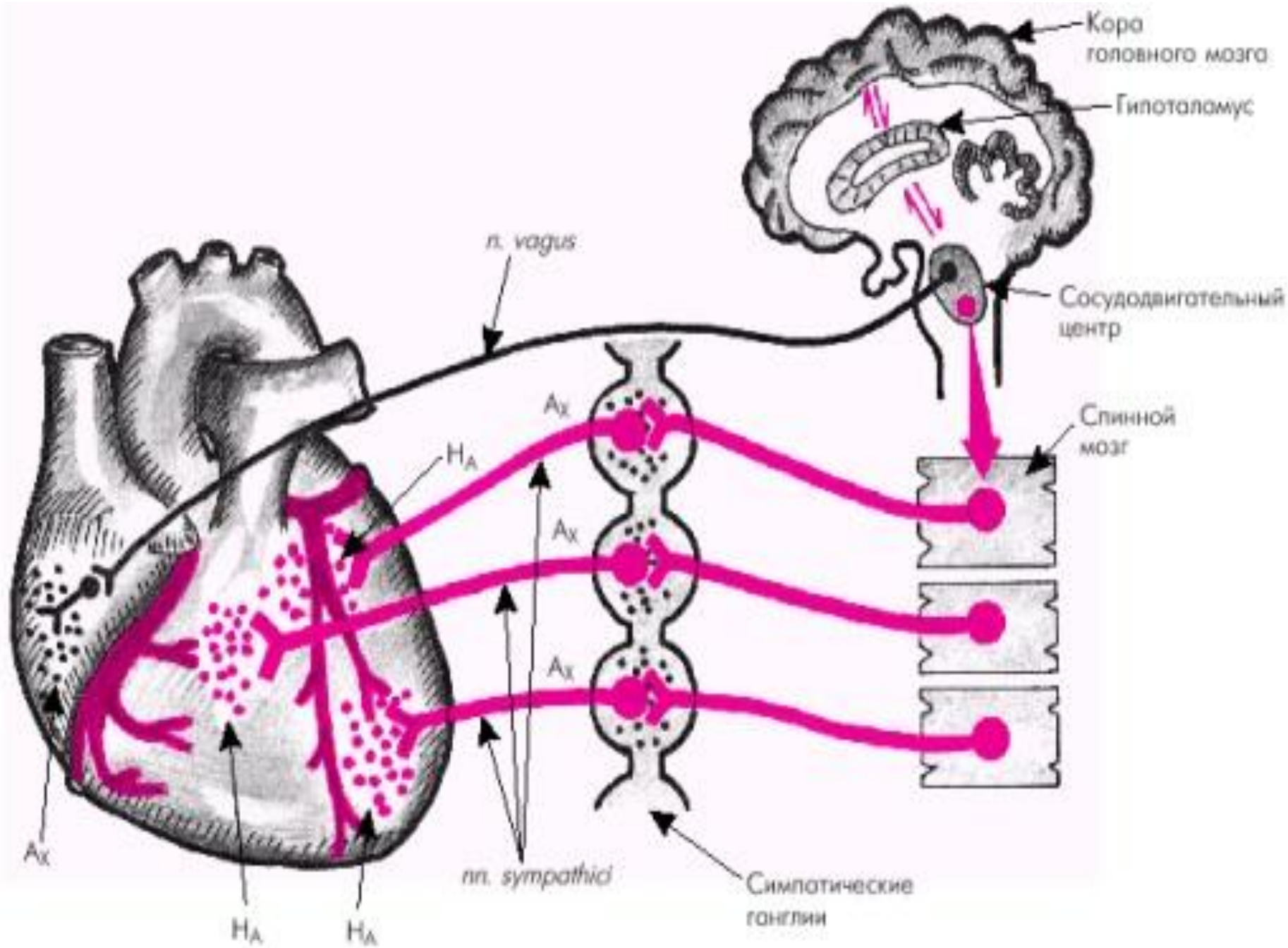
Кора
головного мозга
Гипоталамус
n. vagus
Сосудодвигательный
центр
Спинной
мозг
Ax
HA
Ax
Ax
Ax
HA
HA
nn. sympathici
Симпатические
ганглии

Артериальная система

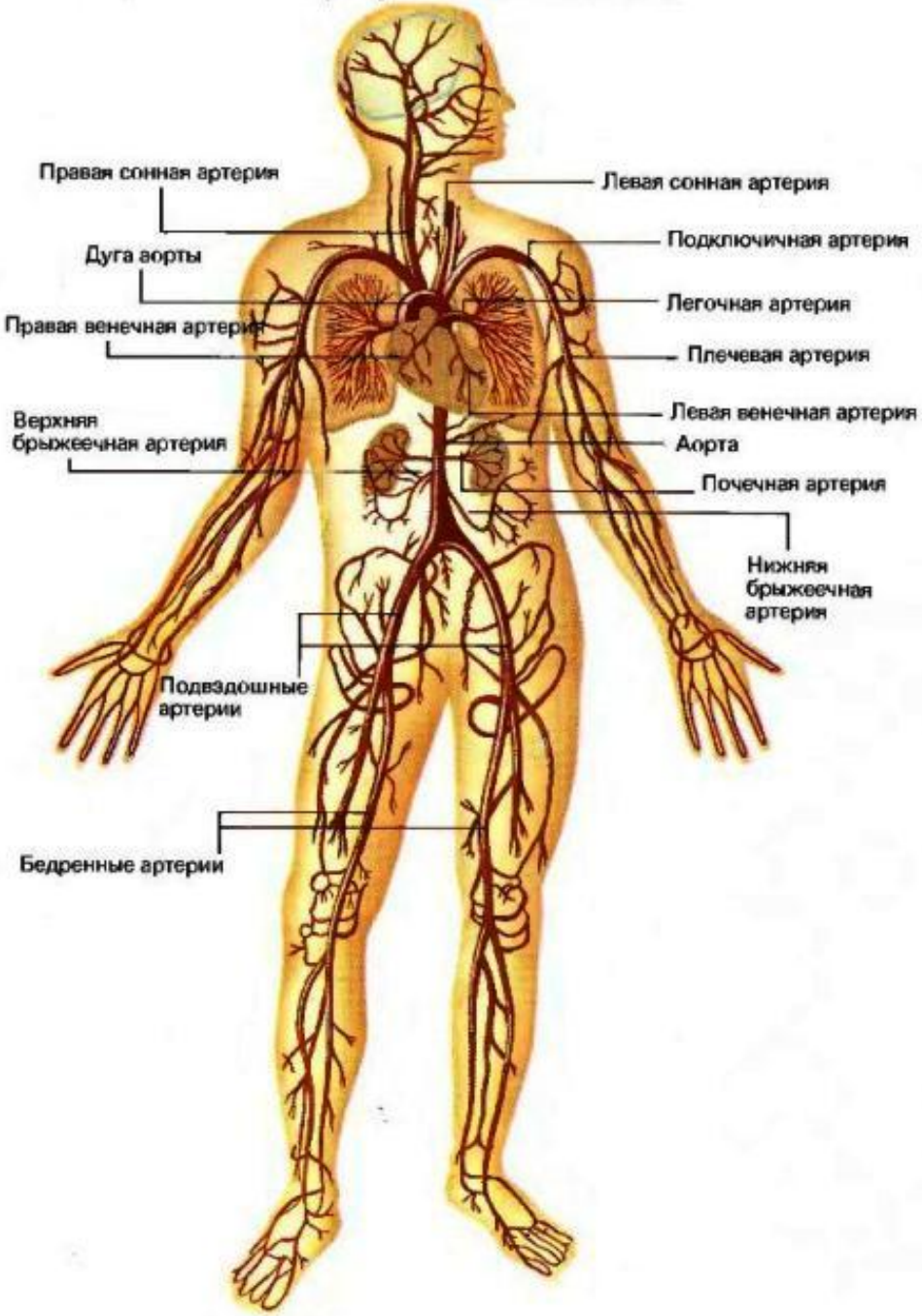

Венозная сеть

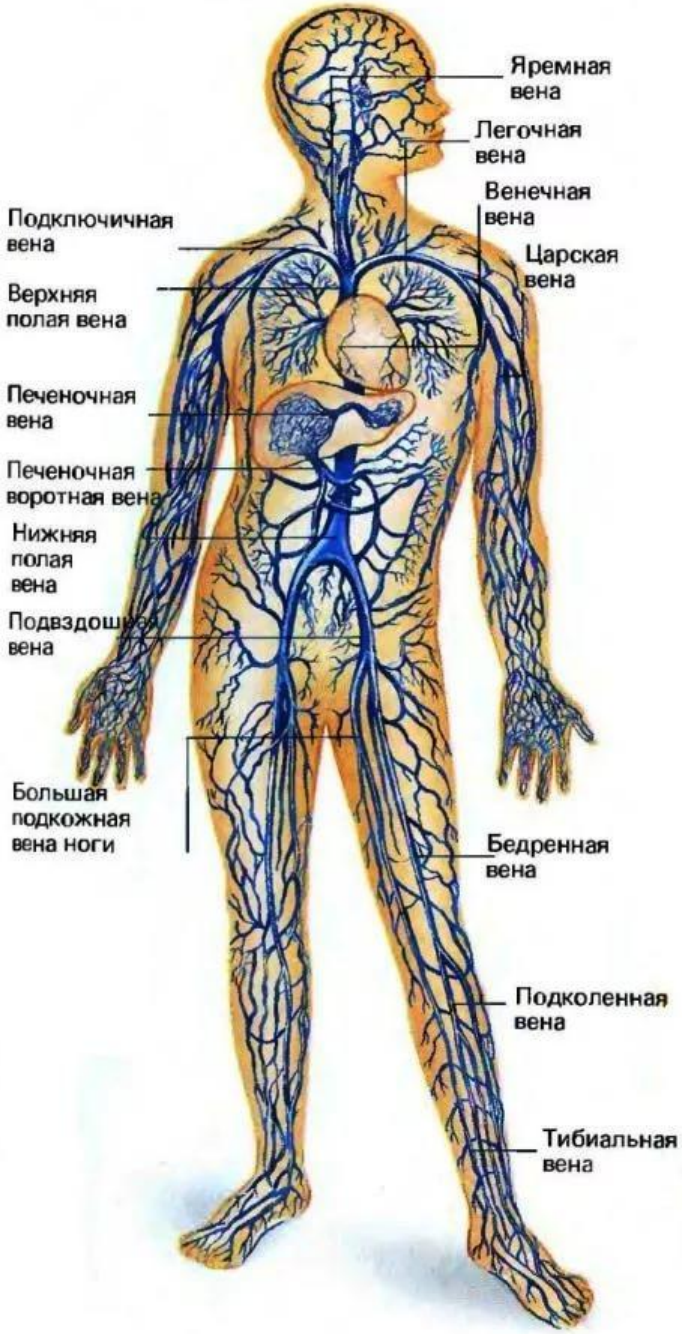

Aorta

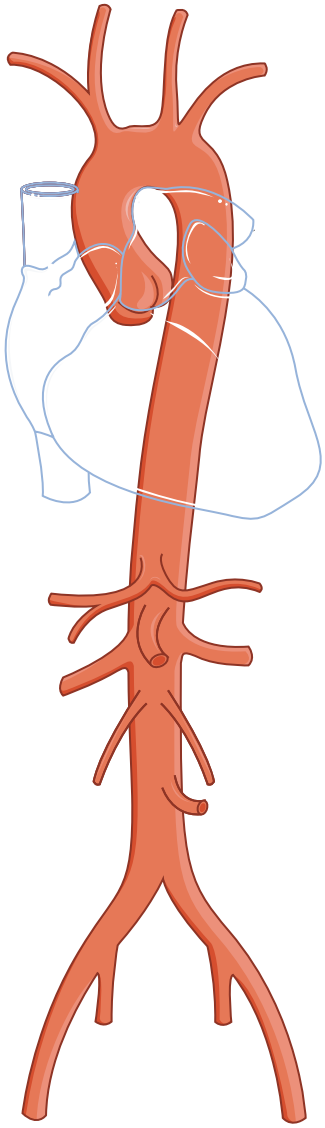

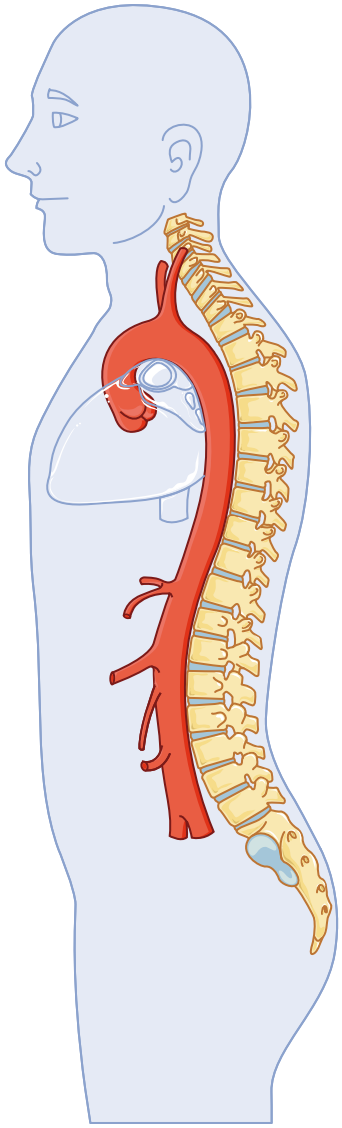

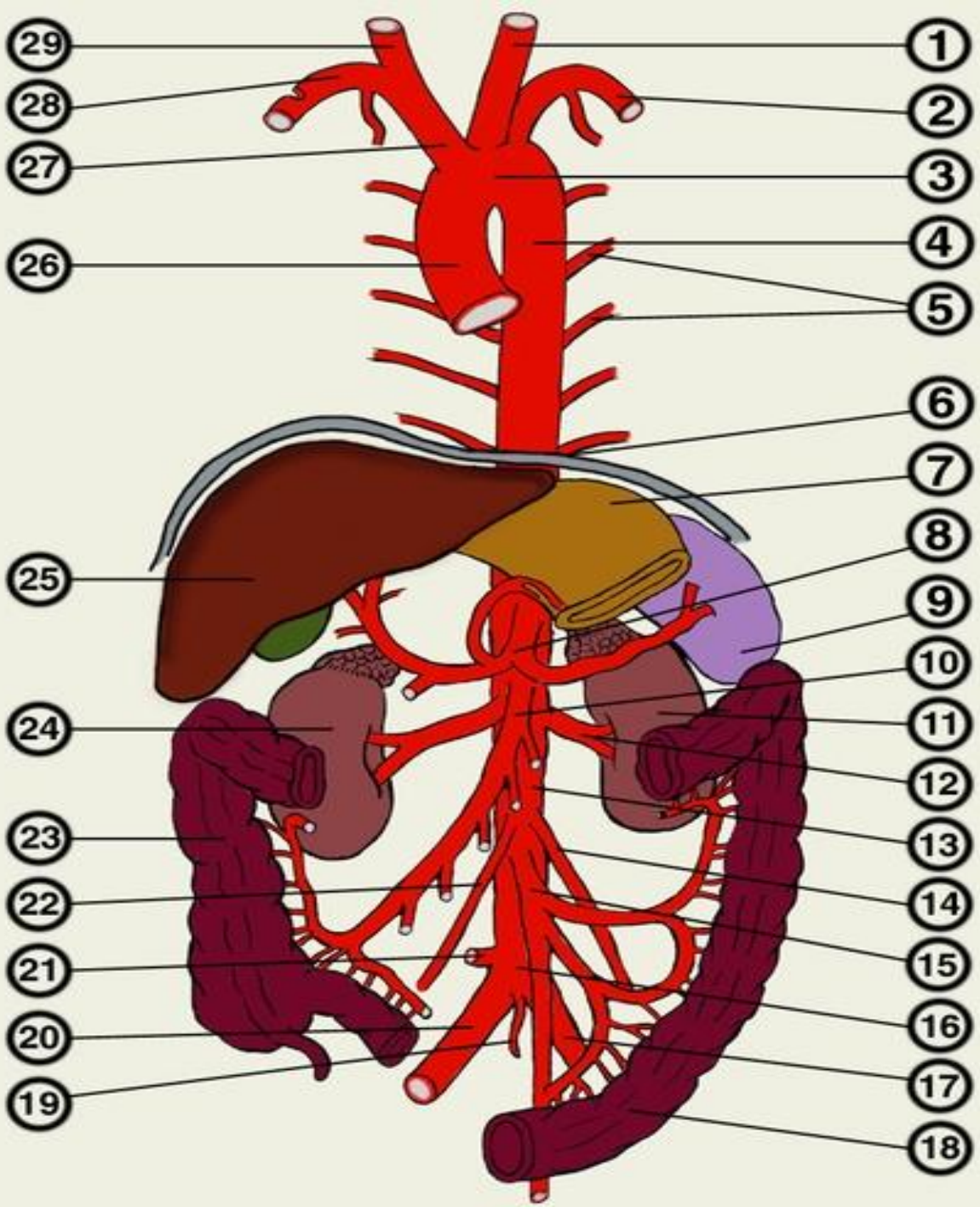
29
28
27
26
25
24
23
22
21
20
19
1
2
3
4
5
6
7
8
9
10
11
12
13
14
15
16
17
18

Портальное кровообращение

Кровь в системе П. к. проходит через две сети капилляров. К первой из них относят капилляры, расположенные в стенках органов пищеварения, и капилляры селезенки. Вторая сеть капилляров находится в паренхиме печени и обеспечивает обменную и экскреторную функции непосредственно печени. Из воротной вены (7) кровь попадает в нижнюю полую вену (11) и возвращается к сердцу, **пройдя через печень**, где осуществляется обезвреживание токсических продуктов, образующихся в желудочно-кишечном тракте в процессе пищеварения. В печень поступает кровь из двух систем сосудов (артериальная — из собственной печеночной артерии, венозная — из воротной вены) с единым дренированием через печеночные вены.

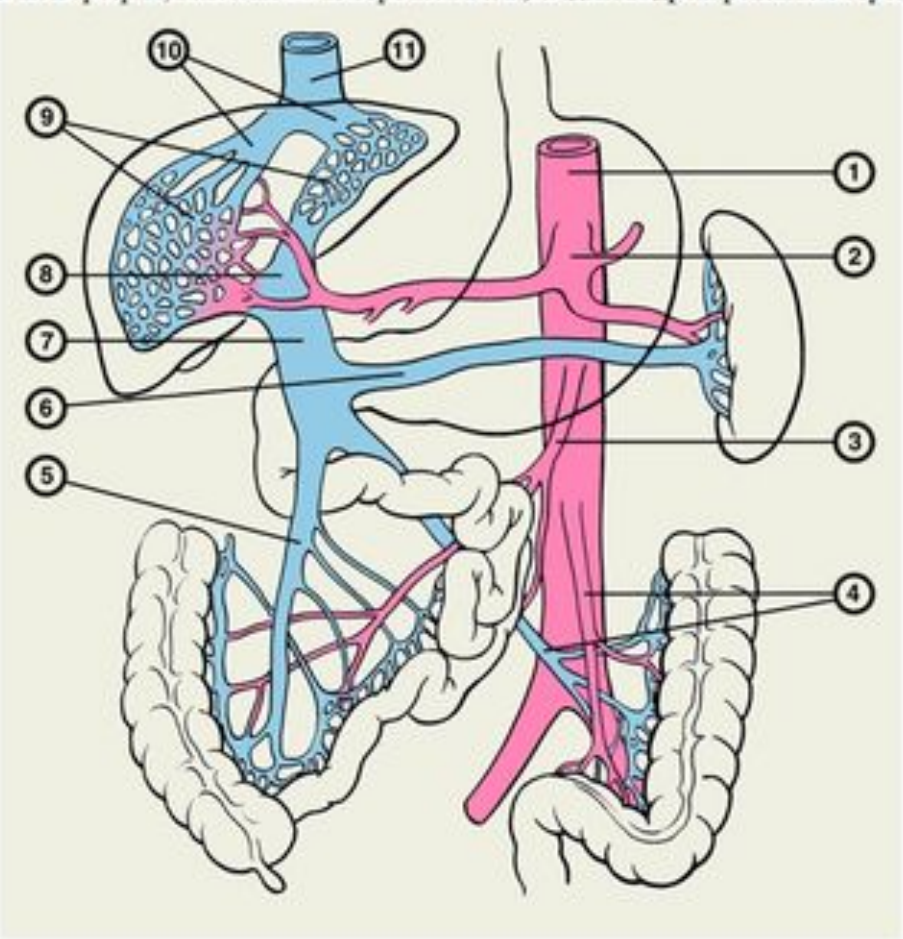

Рис. 1. Схематическое изображение артерий и вен, входящих в систему портального кровообращения:
1 — брюшная аорта; 2 — чревный ствол; 3 — верхняя брыжеечная артерия; 4 — нижние брыжеечные артерия и вена; 5 — верхняя брыжеечная вена; 6 — селезеночная вена; 7 — воротная вена; 8 — печеночная вена; 9 — ветвление воротной вены в печени; 10 — печеночные вены; 11 — нижняя полая вена.

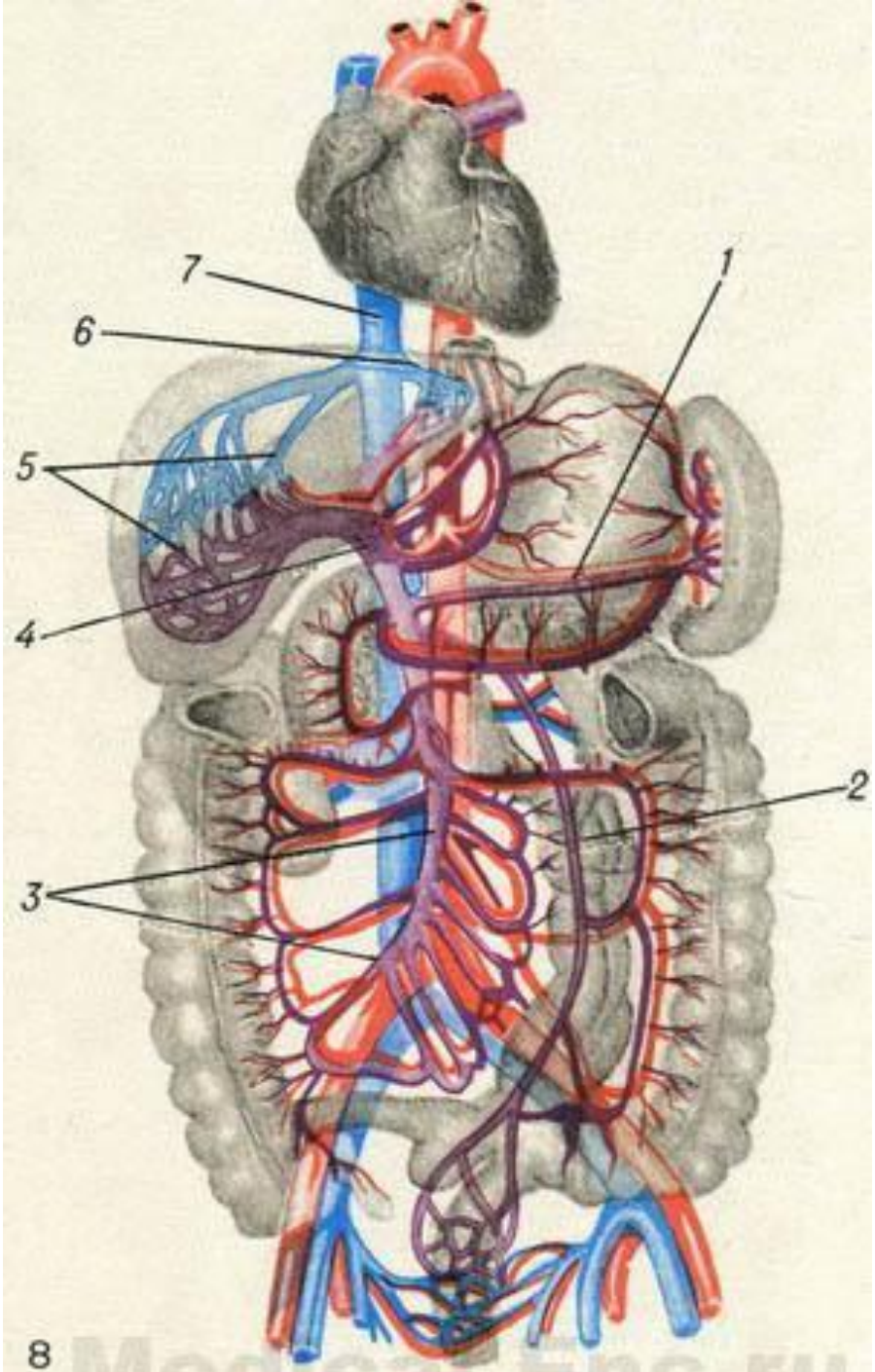

8

Medical-Enc.ru

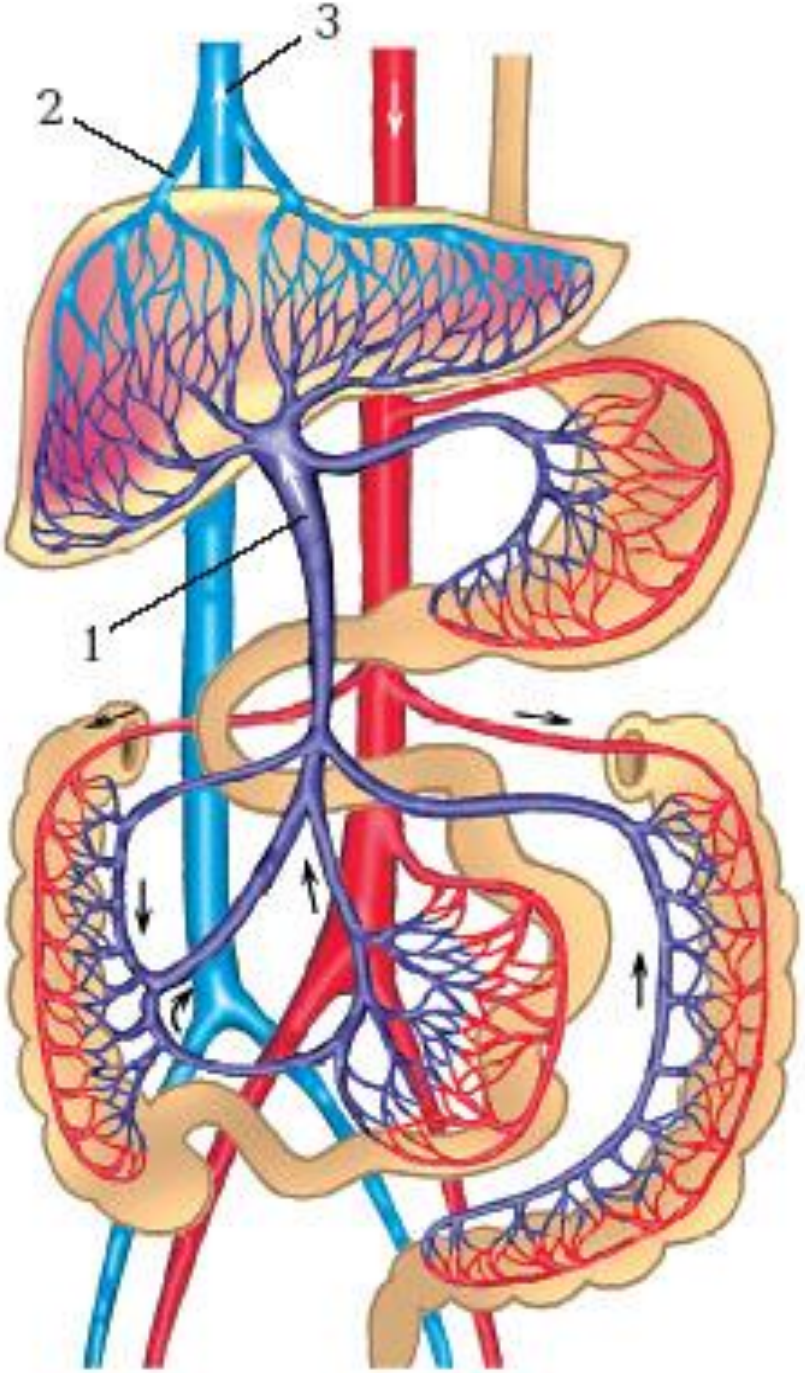
3
2
1

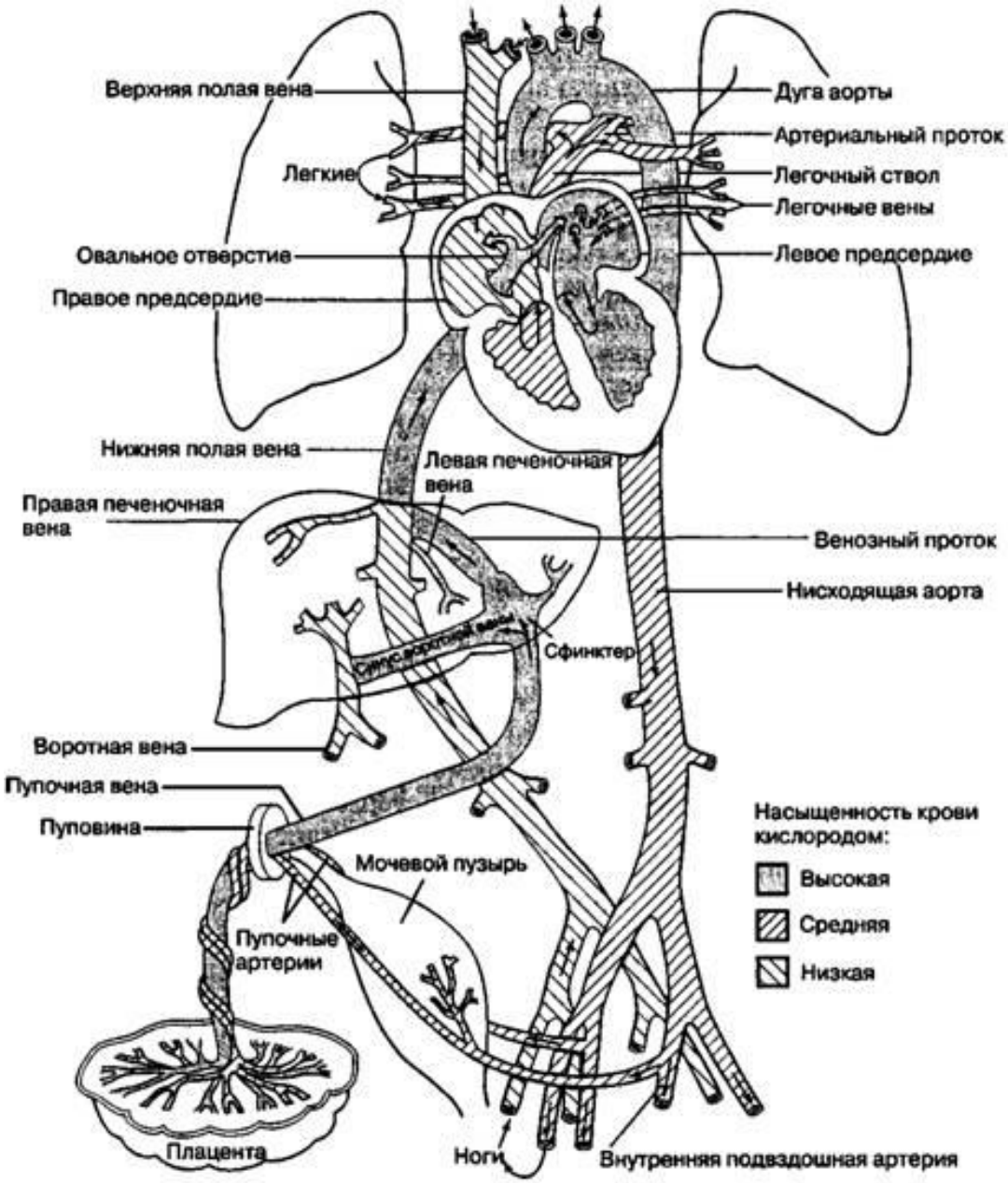

Рис. 16.10. Кровообращение плода (описание в тексте). Стрелками показано направление потока крови. В ходе внутриутробного развития три шунта (венозный проток, овальное отверстие и артериальный проток) позволяют большей части крови миновать легкие и печень, но вскоре после рождения эти шунты прекращают функционировать ((Модифицировано из работы: Moore KL, Persaud TVN. The Developing Human. Philadelphia: WB Saunders, 1993:344)

Лимфатическая система

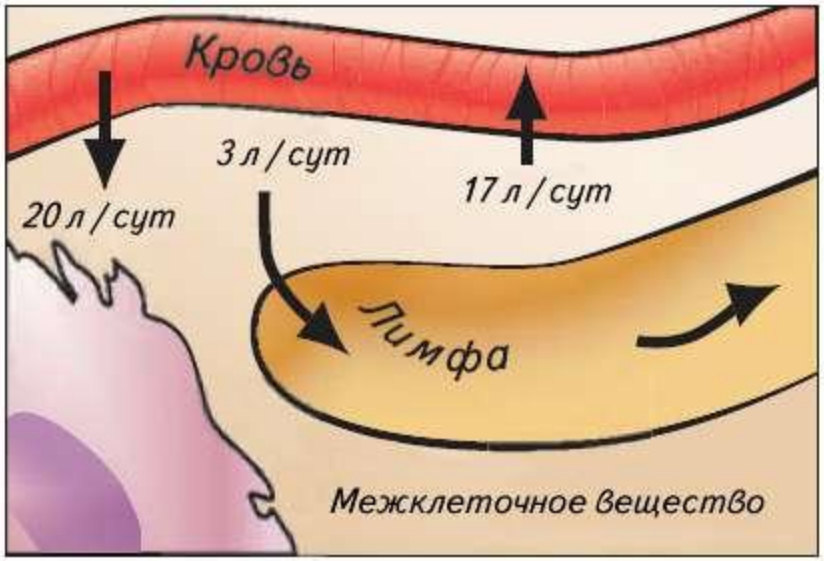

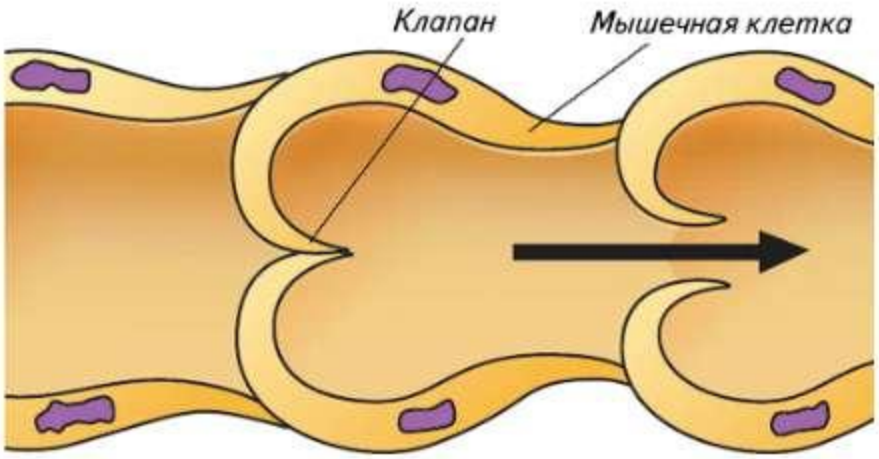

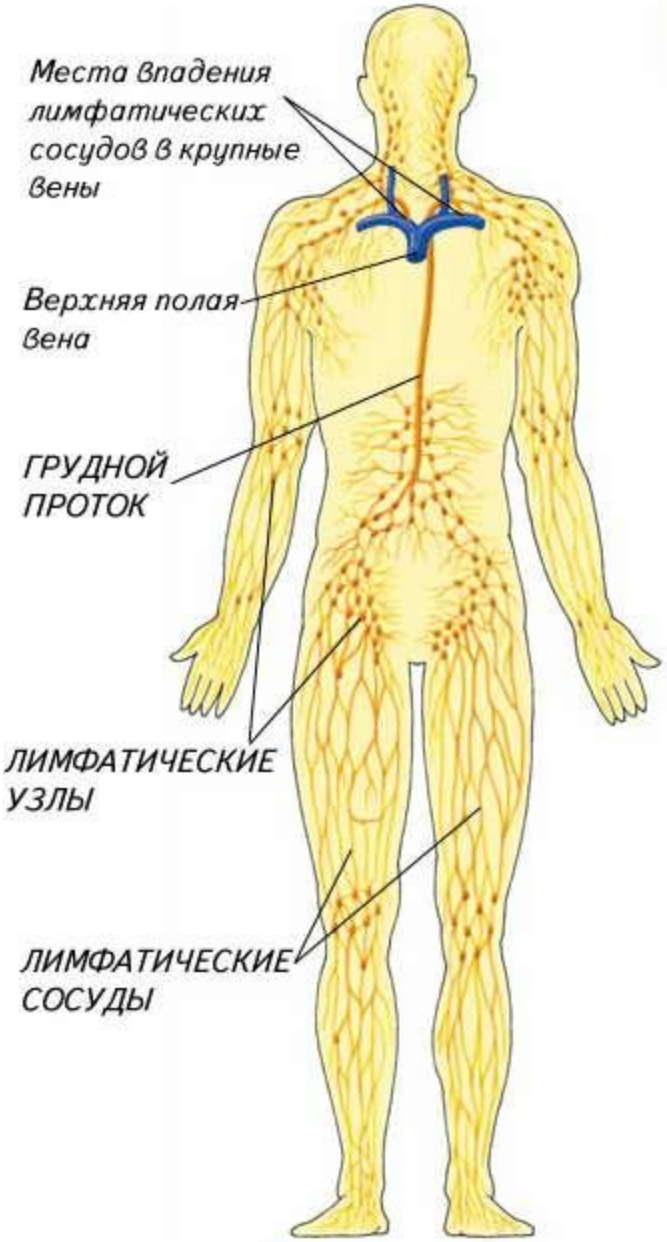

Лимфатическая система

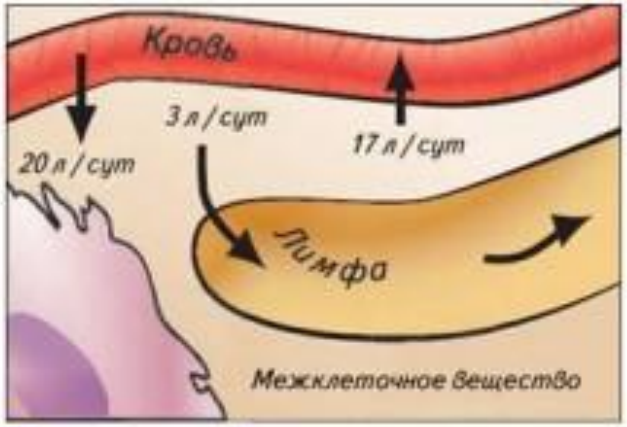

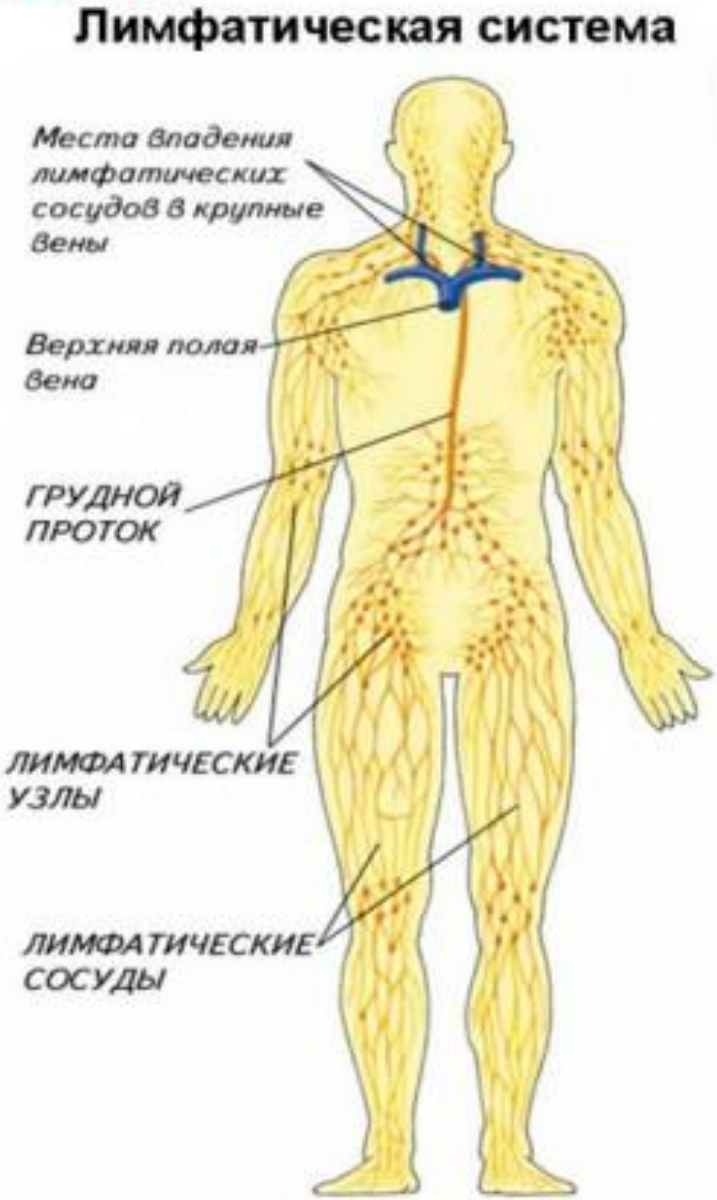

В лимфатическую систему входят: лимфатические капилляры, сосуды, узлы, стволы и протоки.

Функции лимфатической системы:

а) поддерживает постоянный объем крови;

б)возвращает в кровь белки и другие питательные вещества;

в) защищает организм от инфекций.

Особенности лимфатической системы:

1. Не является замкнутой.
2. Не имеет центрального насоса.
3. Лимфу приводят в движение сокращения мышц и полулунные клапаны.
4. Лимфа движется медленно и под небольшим давлением.

Система лимфатических сосудов

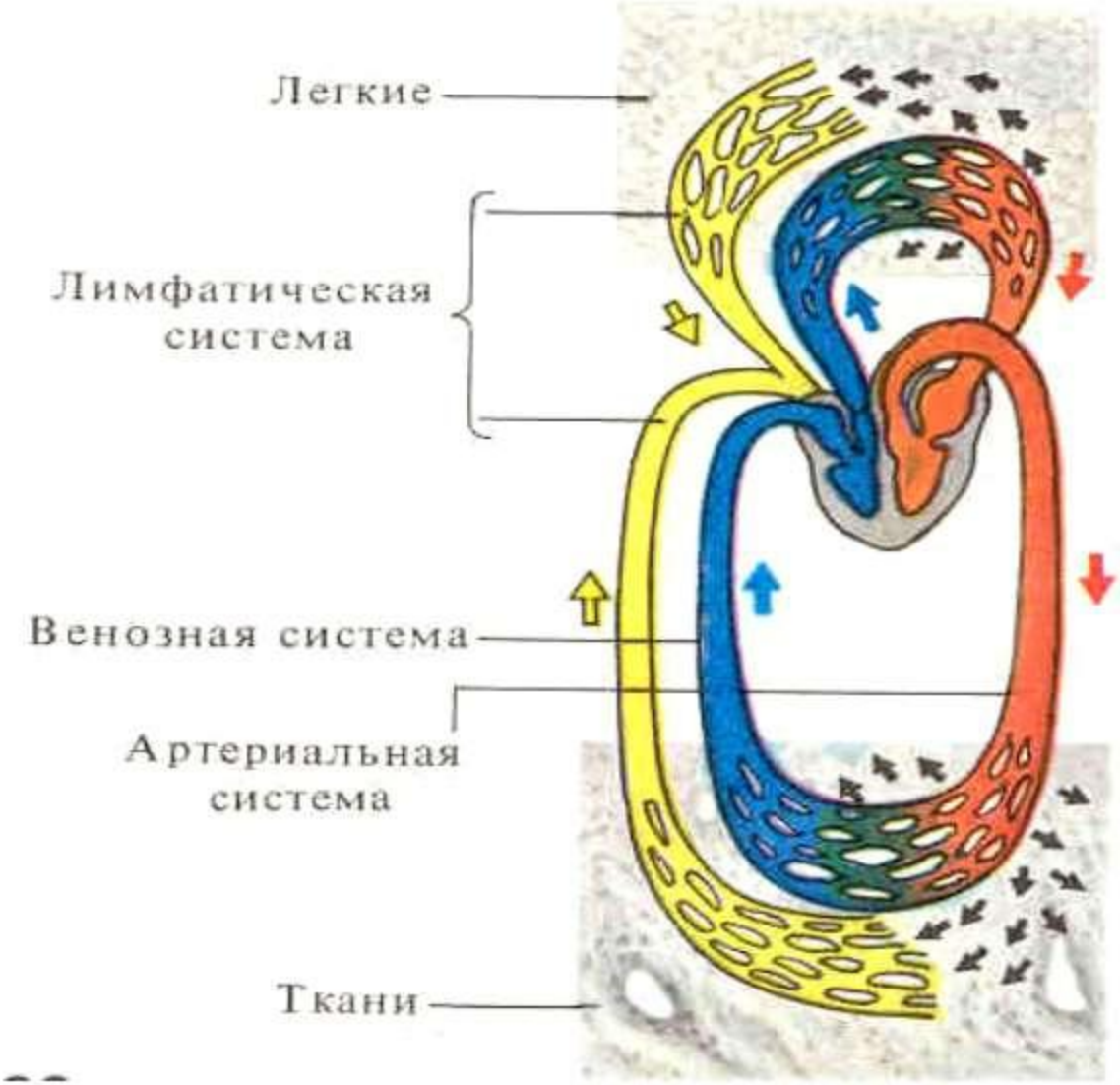

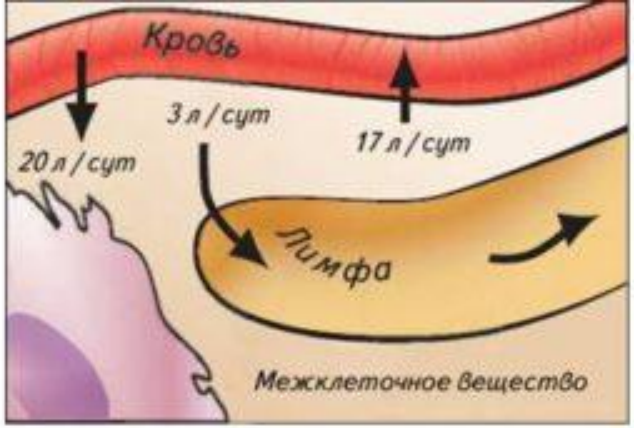

Движение лимфы

Лимфа

↓

Лимфатические капилляры

↓

Лимфатические сосуды

↓

Лимфатические узлы

↓

Лимфатические протоки

↓

В верхнюю полую вену

Лимфатическая система

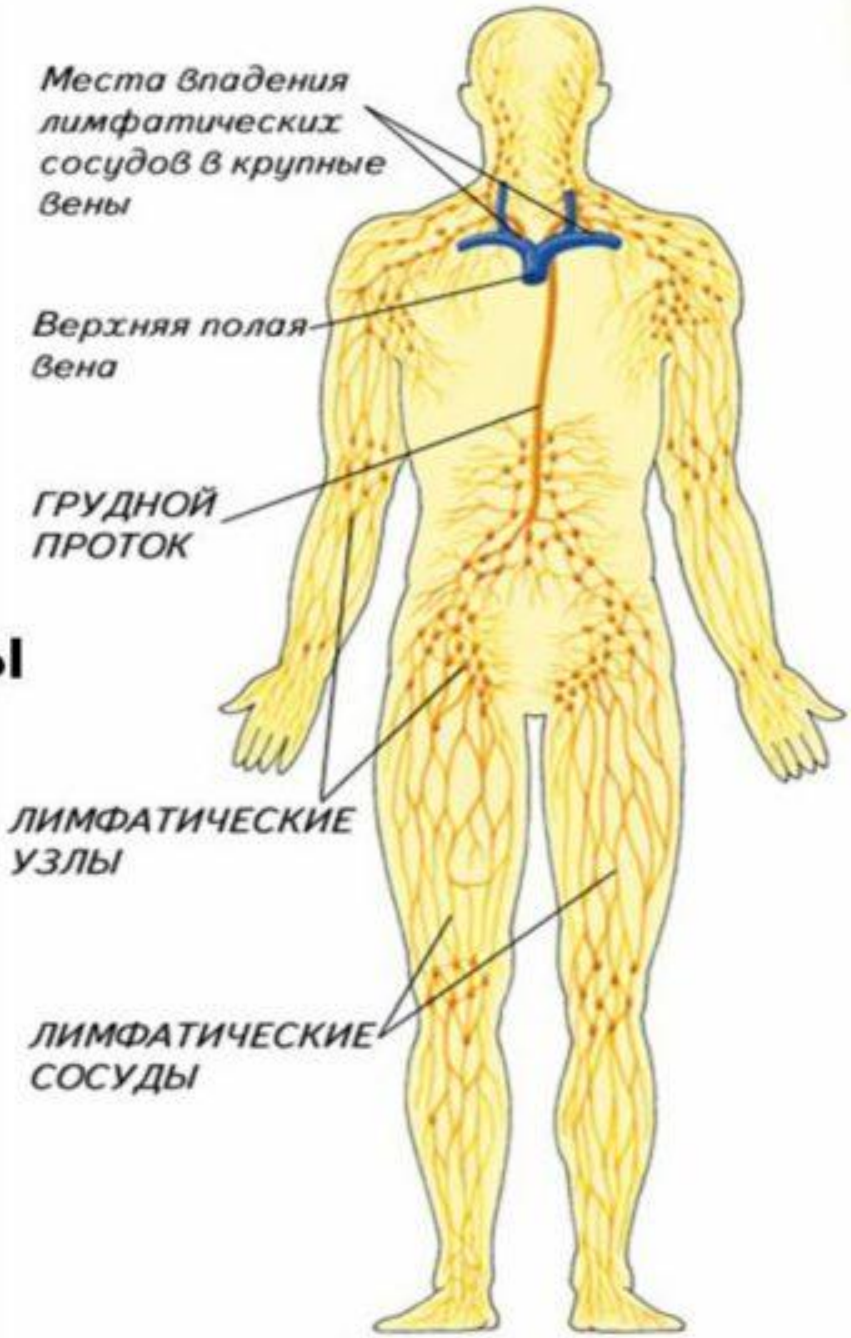

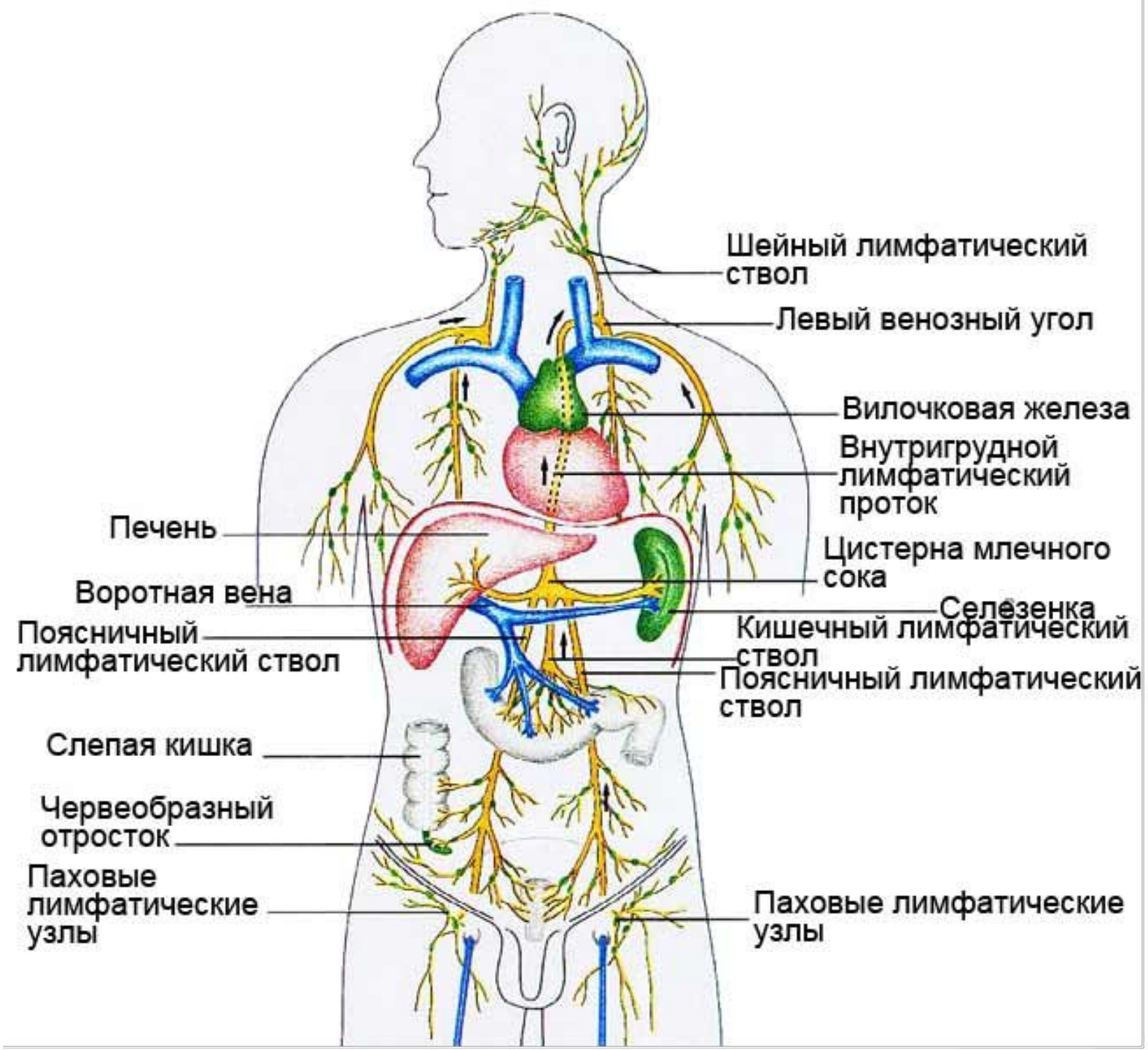
Шейный лимфатический ствол
Левый венозный угол
Вилочковая железа
Внутригрудной лимфатический проток
Печень
Цистерна млечного сока
Воротная вена
Селезенка
Поясничный лимфатический ствол
Кишечный лимфатический ствол
Поясничный лимфатический ствол
Слепая кишка
Червеобразный отросток
Паховые лимфатические узлы
Паховые лимфатические узлы

Органы иммунной системы
Центральные
Периферические
Тимус
Красный костный мозг
Лимфатические узлы
Селезенка
Миндалины и аденоиды
Лимфоидная ткань
Лимфоидные скопления в воздухоносных путях
Лимфоидные скопления в кишечнике
Лимфоидные скопления в мочеполовых путях

Губчатое вещество
Красный костный мозг
Гиалиновый хрящ
Эпифизарная линия
Надкостница
Компактное вещество кости
Медуллярная полость
Диафиз (тело кости)
Эпифиз головка кости)
Губчатое вещество
Компактное вещество кости
Гиалиновый хрящ
Эндост
Желтый костный мозг
Компактное вещество кости
Надкостница
Перфорационные волокна
Артерия

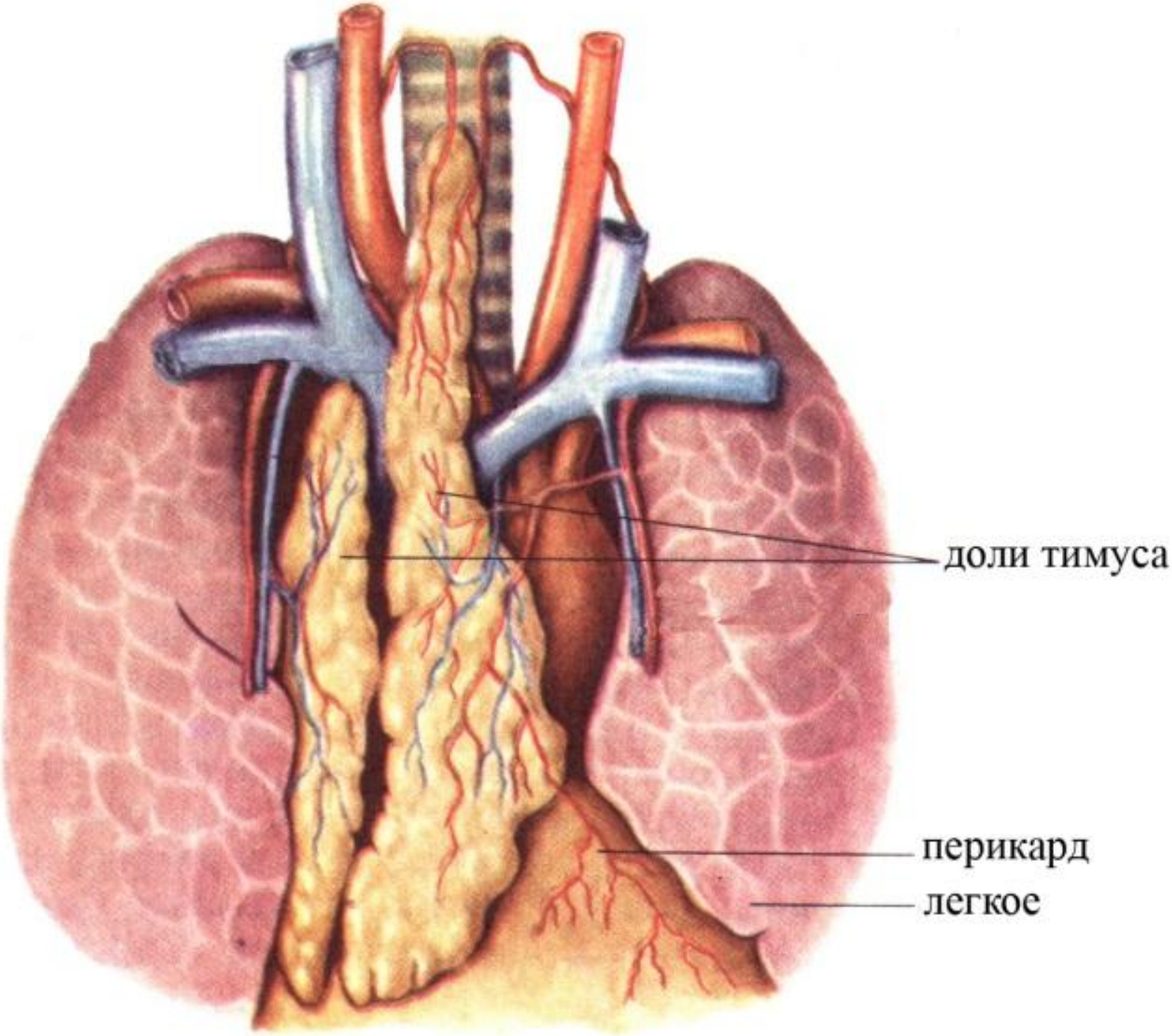
доли тимуса
перикард
легкое

Расположение селезенки

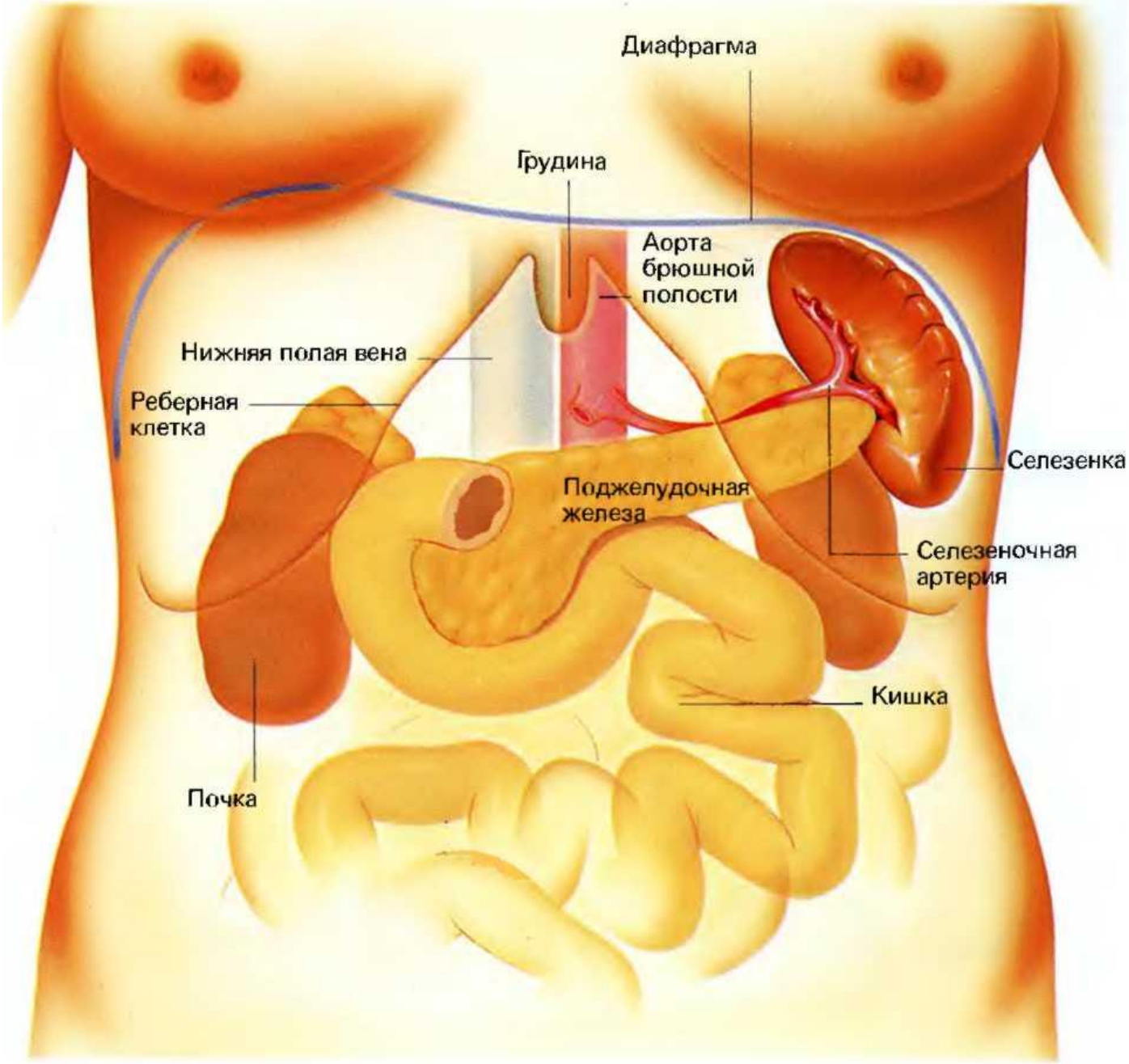

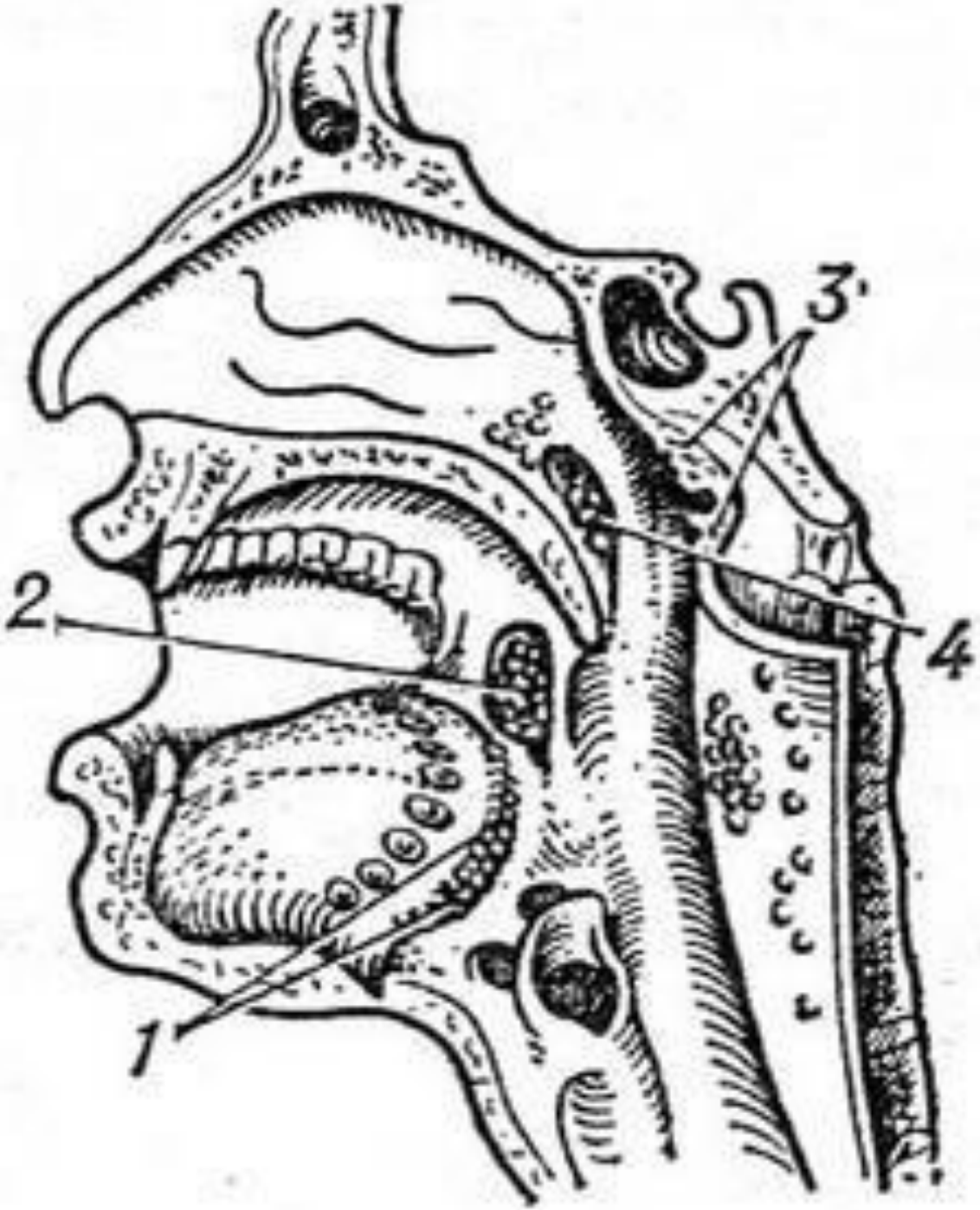
3
3'
2
4
1

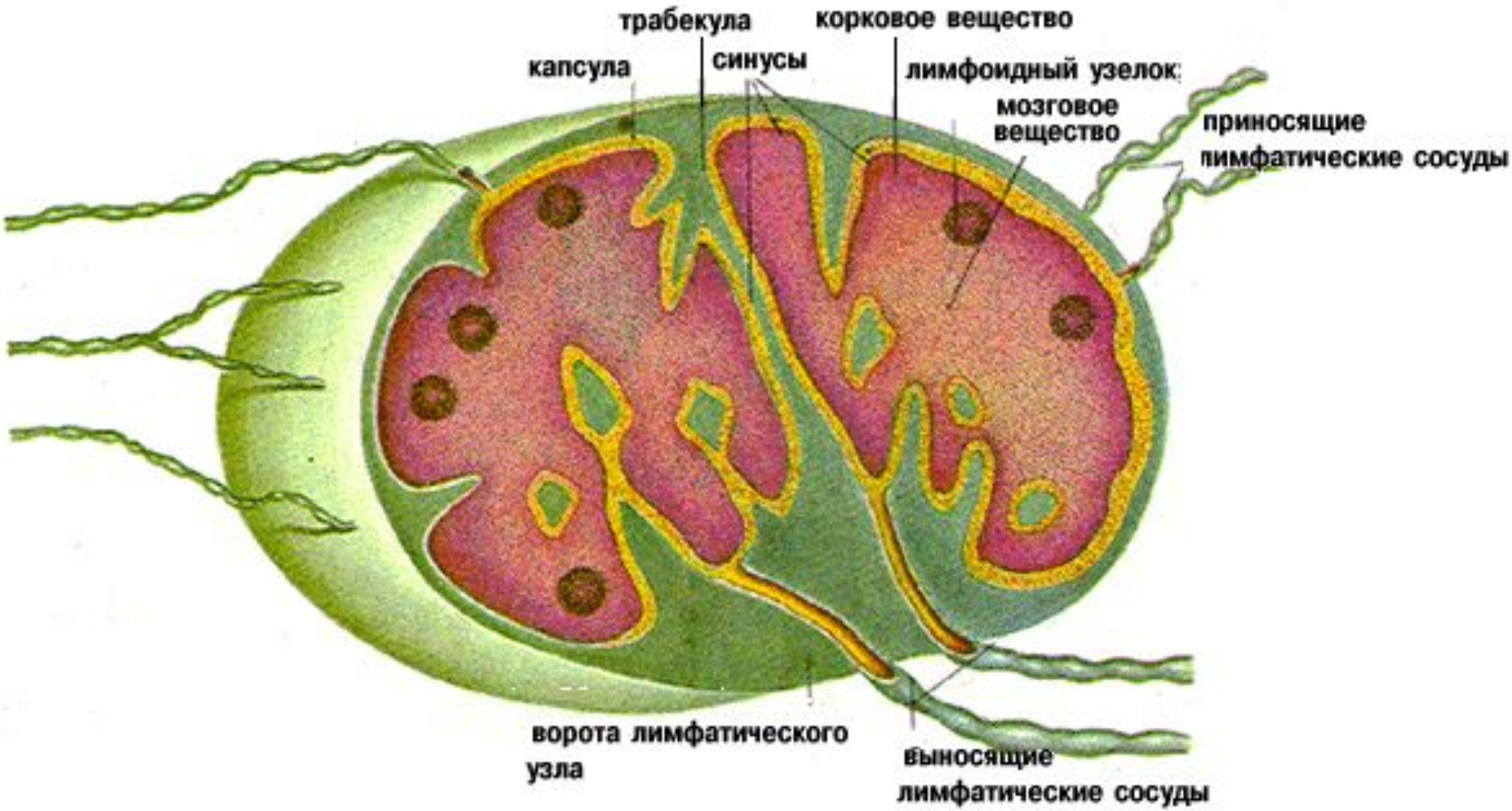
трабекула
корковое вещество
капсула
синусы
лимфоидный узелок
мозговое вещество
приносящие лимфатические сосуды
ворота лимфатического узла
выносящие лимфатические сосуды