

**ПЛОСКОСТИ ТЕЛА ЧЕЛОВЕКА,  
ТЕРМИНЫ ОПИСЫВАЮЩИЕ  
ПРОСТРАНСТВЕННЫЕ  
ОТНОШЕНИЯ В ТЕЛЕ ЧЕЛОВЕКА**

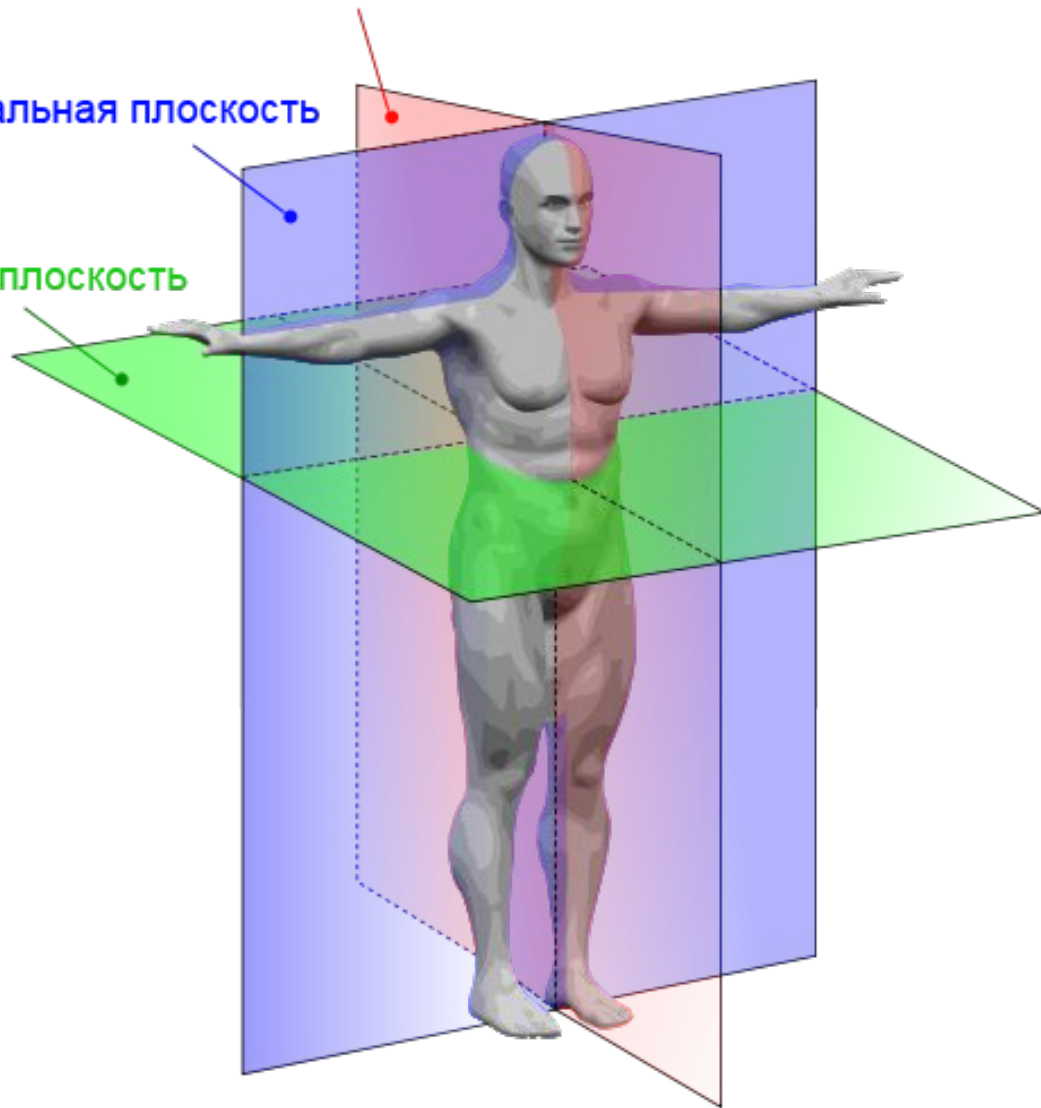
# ПЛОСКОСТИ ТЕЛА

- Тело человека, для удобства относительного описания положения его частей, органов, рассматривается в трехмерном пространстве. При этом пользуются тремя плоскостями, в которых и рассматривается тело человека.

Сагиттальная плоскость

Фронтальная плоскость

Аксиальная плоскость



- **Фронтальная плоскость** (лат. frons, frontis - лоб) - параллельна лбу пересекает тело продольно, разделяя тело на спинную, или дорсальную (лат. dorsalis - тыльный, спиной) и брюшную, или вентральную (лат. ventralis - передний, брюшной) части.
- **Сагиттальная плоскость** (лат. sagitta - стрела) - срединная плоскость - делит тело человека на две симметричные половины - правую и левую.
- **Парасагиттальная плоскость** - плоскость, идущая параллельно плоскости двусторонней симметрии тела.

- **Аксиальная - поперечная или, горизонтальная плоскость - расположена поперек телу и делит его на верхнюю и нижнюю части.**

Русский хирург и анатом, **Николай Иванович Пирогов** (1810 - 1881), проводил распилы замороженных трупов в этих трех плоскостях. Рисунки этих распилов с соответствующими комментариями он опубликовал в своем атласе топографической анатомии.

# АНАТОМИЧЕСКИЕ ТЕРМИНЫ

Кроме трех плоскостей, относительно которых описывается положение органов и частей тела, используются также некоторые другие термины, характеризующие более точное расположение этих органов.

Вот некоторые из них.

- То, что находится ближе к сагиттальной плоскости, обозначается как **медиальное** (лат. *mediale* - середина)
- То, что - отдаленнее от нее, обозначается как **латеральное** (лат. *latus, lateris* -бок)

- То, что находится ближе к верхнему концу тела - **краниально** (лат. cranium - череп)
- То, что находится ближе к заднему концу тела - **каудально** (лат. caudo - хвост)
- То, что расположено ближе к месту прикрепления органа - **проксимально**
- То, что расположено дальше от места прикрепления органа - **дистально**
- **Аборальный** — располагающийся на противоположном рту полюсе тела
- **Адоральный** (оральный) — располагающийся вблизи рта
- **Ростральный** — носовой, буквально — располагающийся ближе к клюву. Располагающийся ближе к голове или к переднему концу тела.

- **Абаксиальный** — располагающийся дальше от оси или плоскости
- **Адаксиальный** — располагающийся ближе к оси или плоскости
- **Апикальный** — располагающийся у вершины.
- **Базальный** — располагающийся у основания.