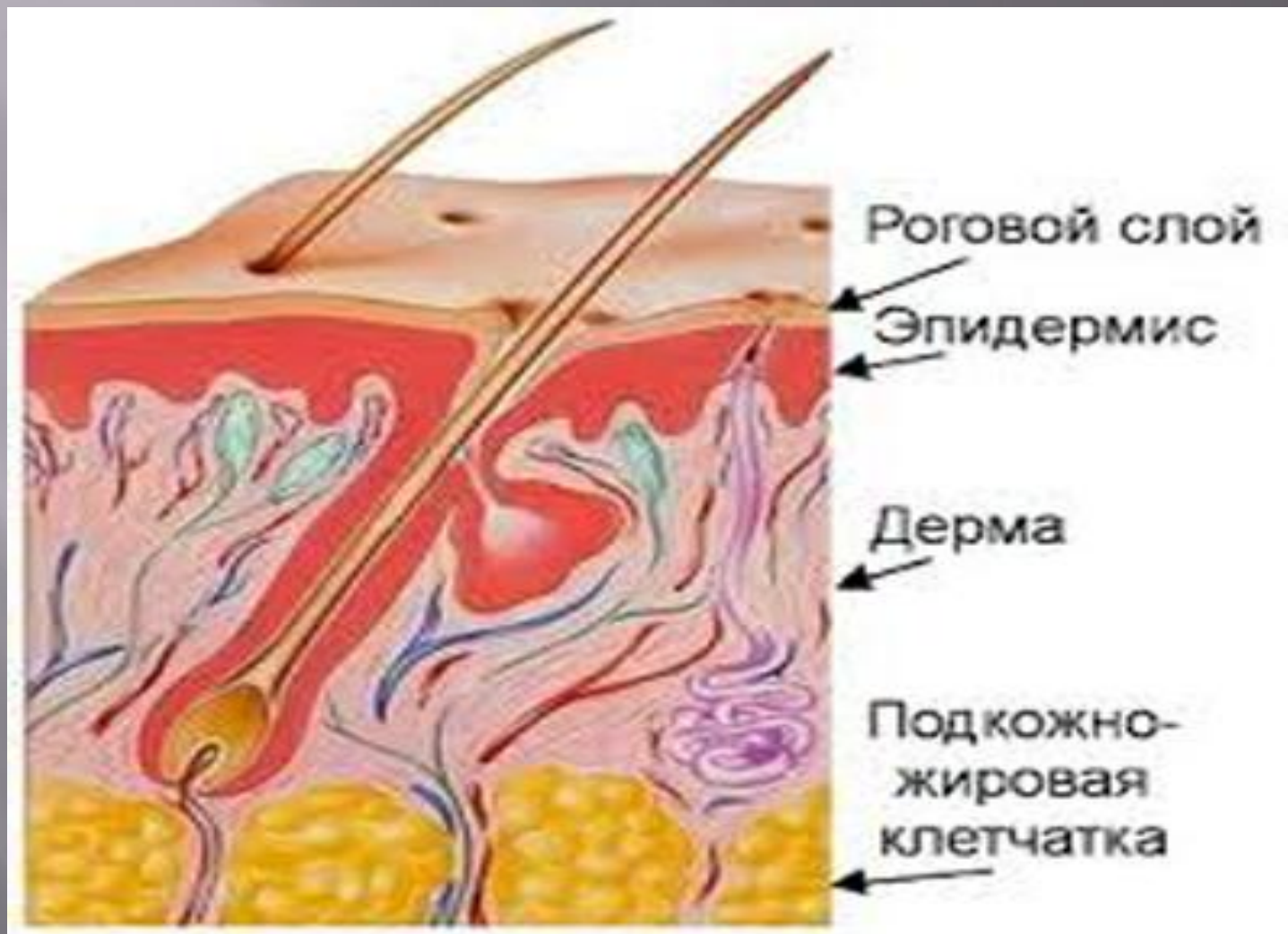


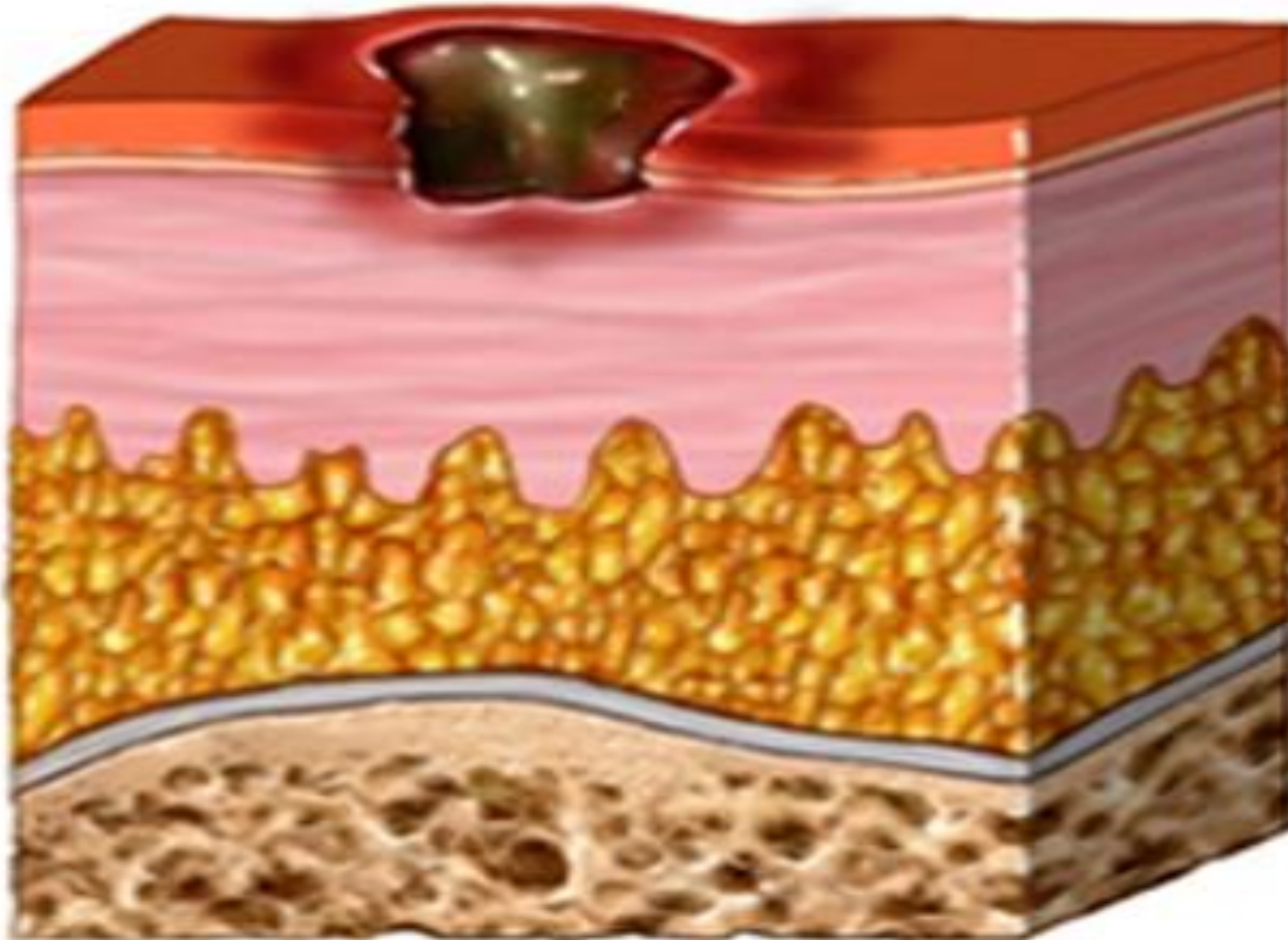
# ГНОЙНИЧКОВЫЕ ЗАБОЛЕВАНИЯ КОЖИ

Педикулез.  
Чесотка

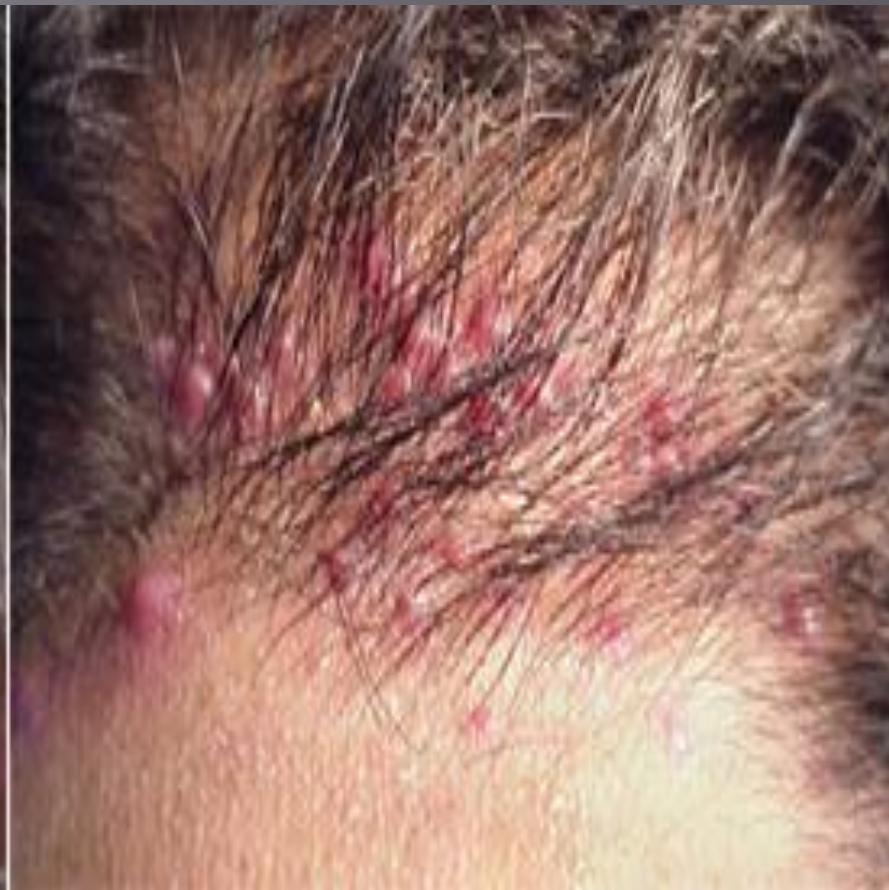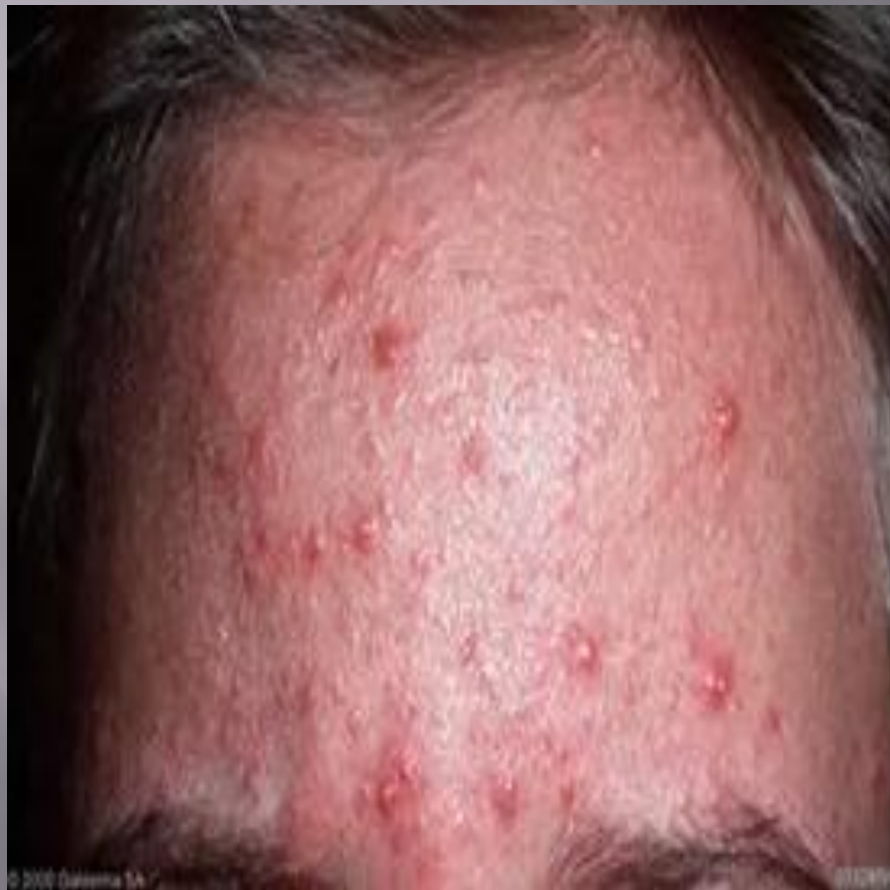# Строение кожи



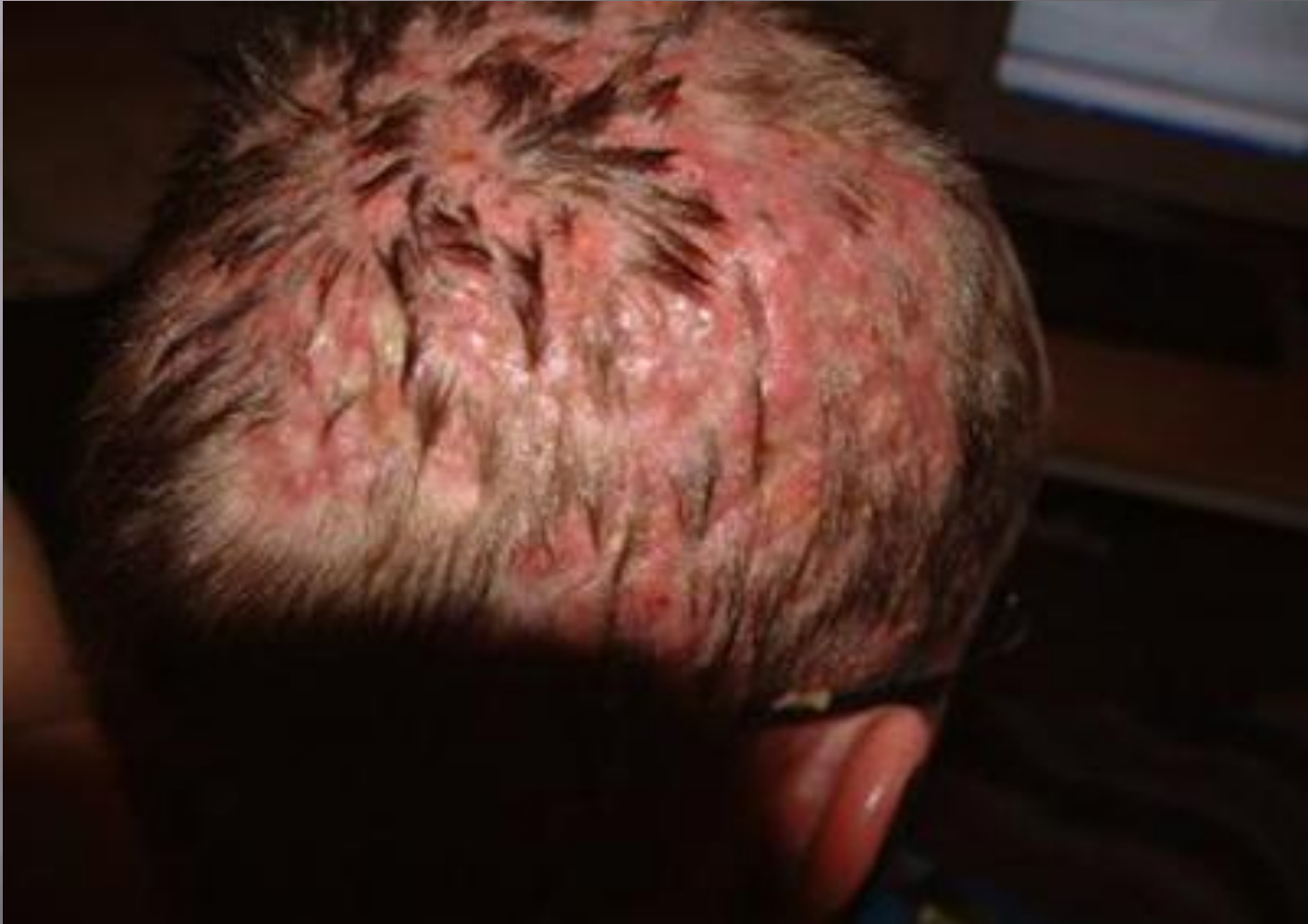# Поверхностая стрептодермия



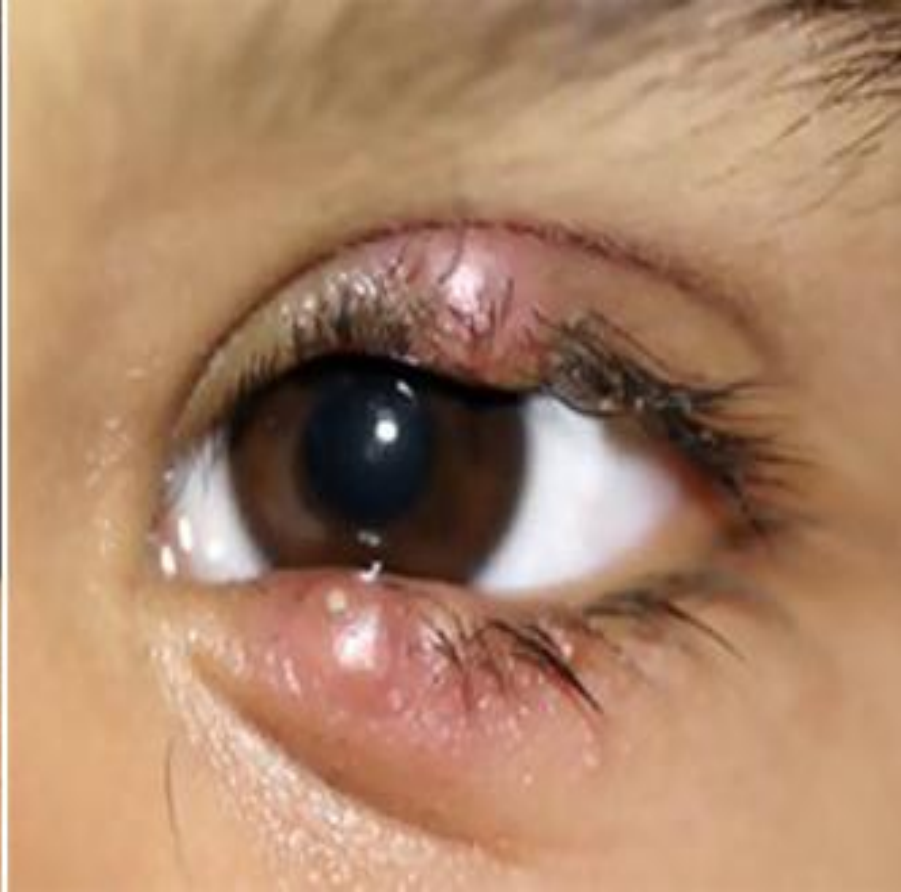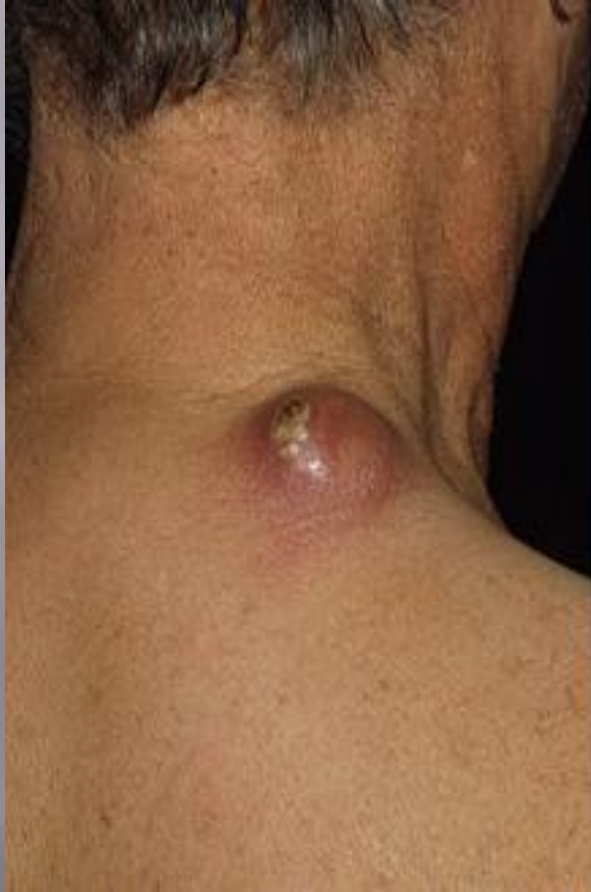# Остиофолликулит (стафилококковое импетиго)



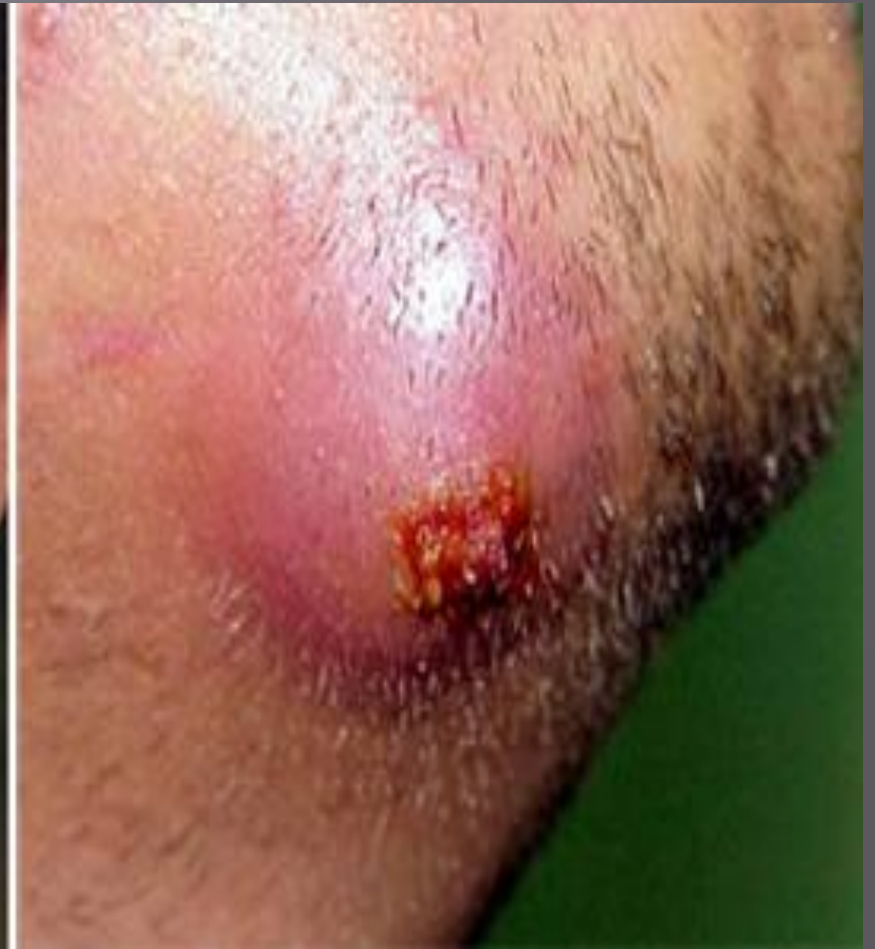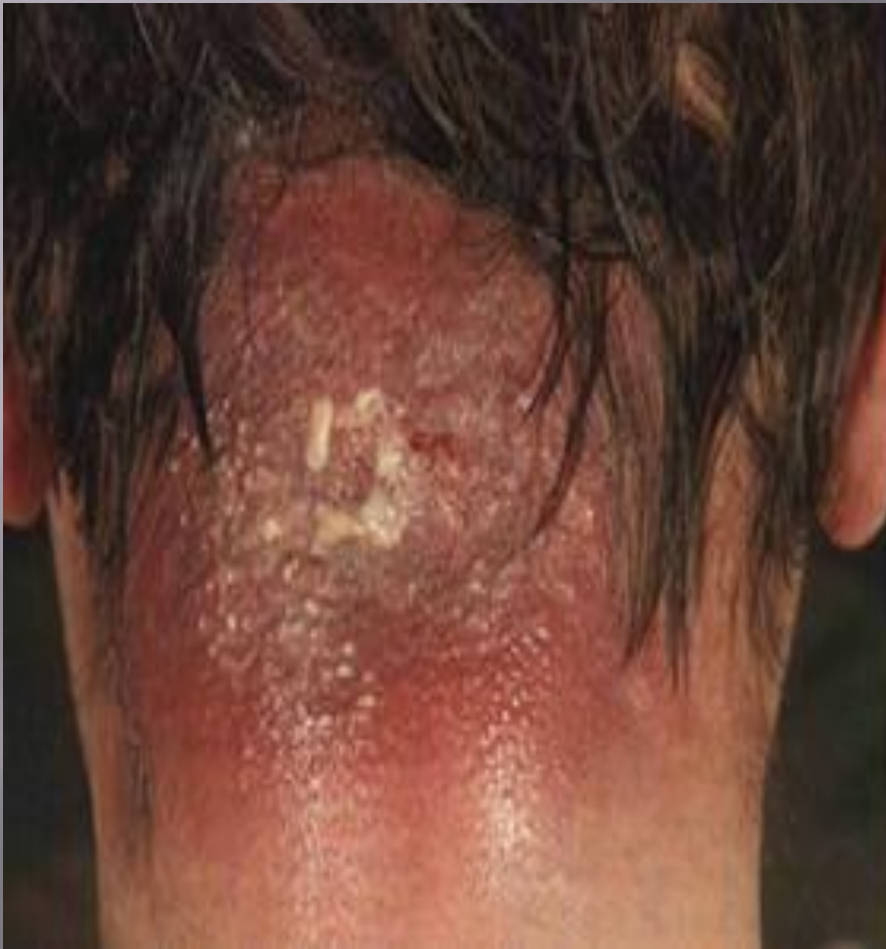# Фолликулит абсцедирующий



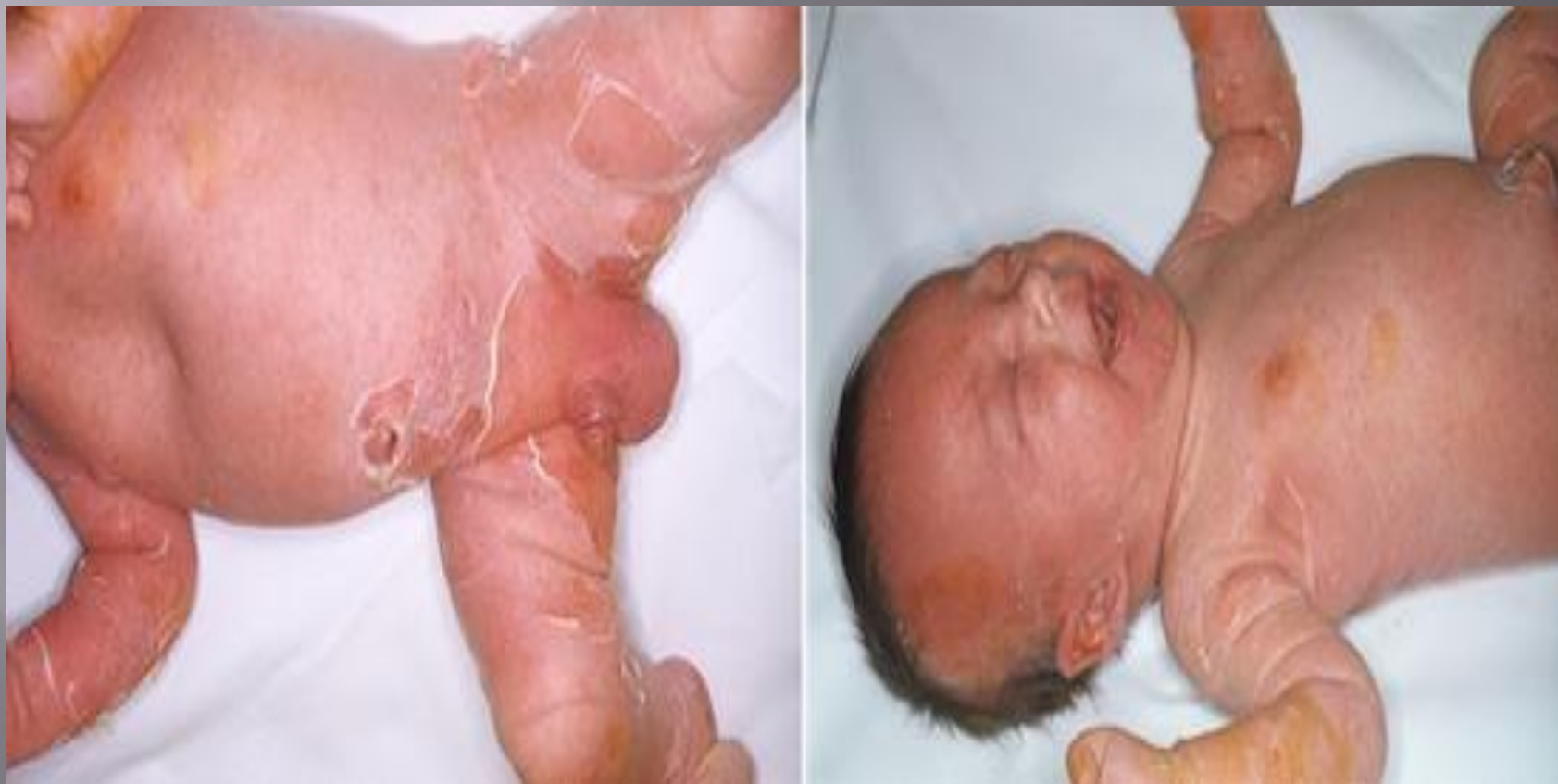# Фурункул



# Карбункул

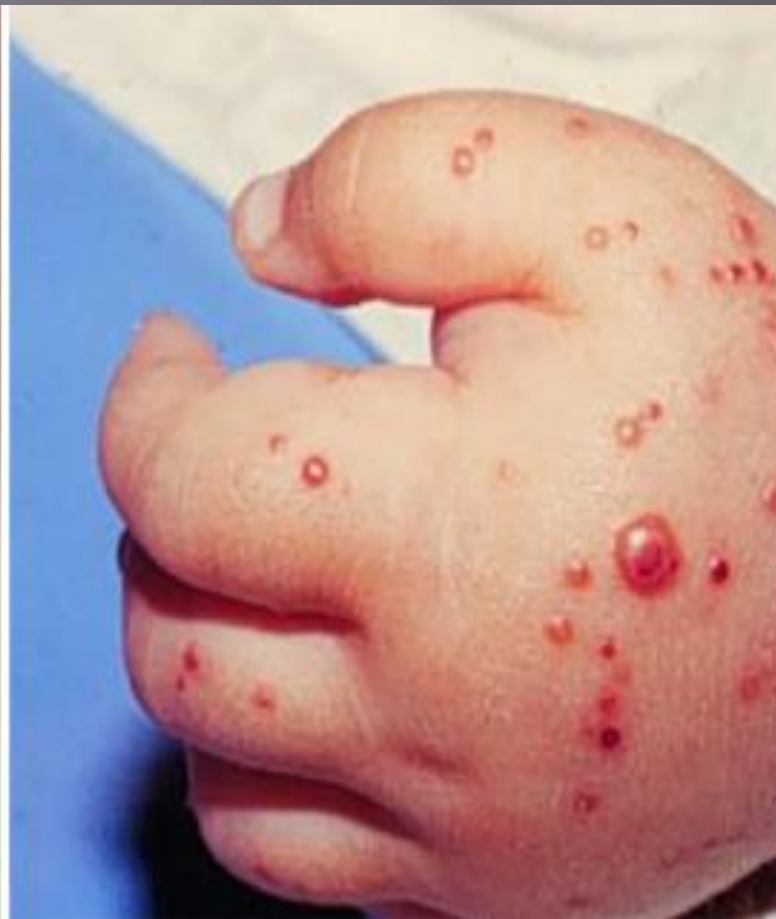
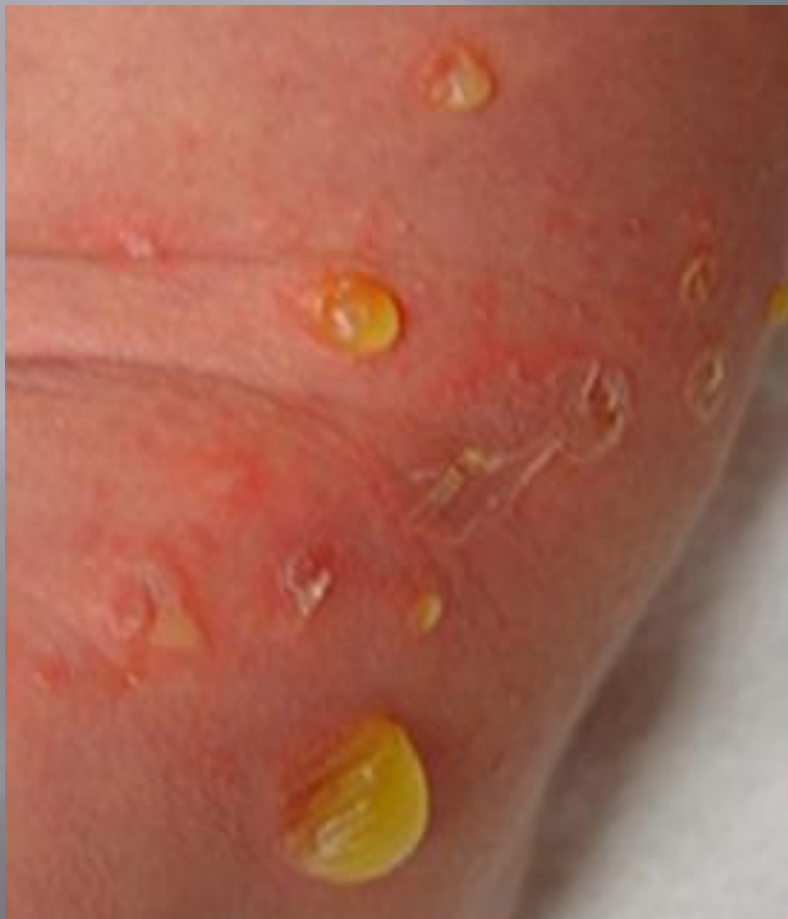
# Эксфолиативный листовидный дерматит новорожденных

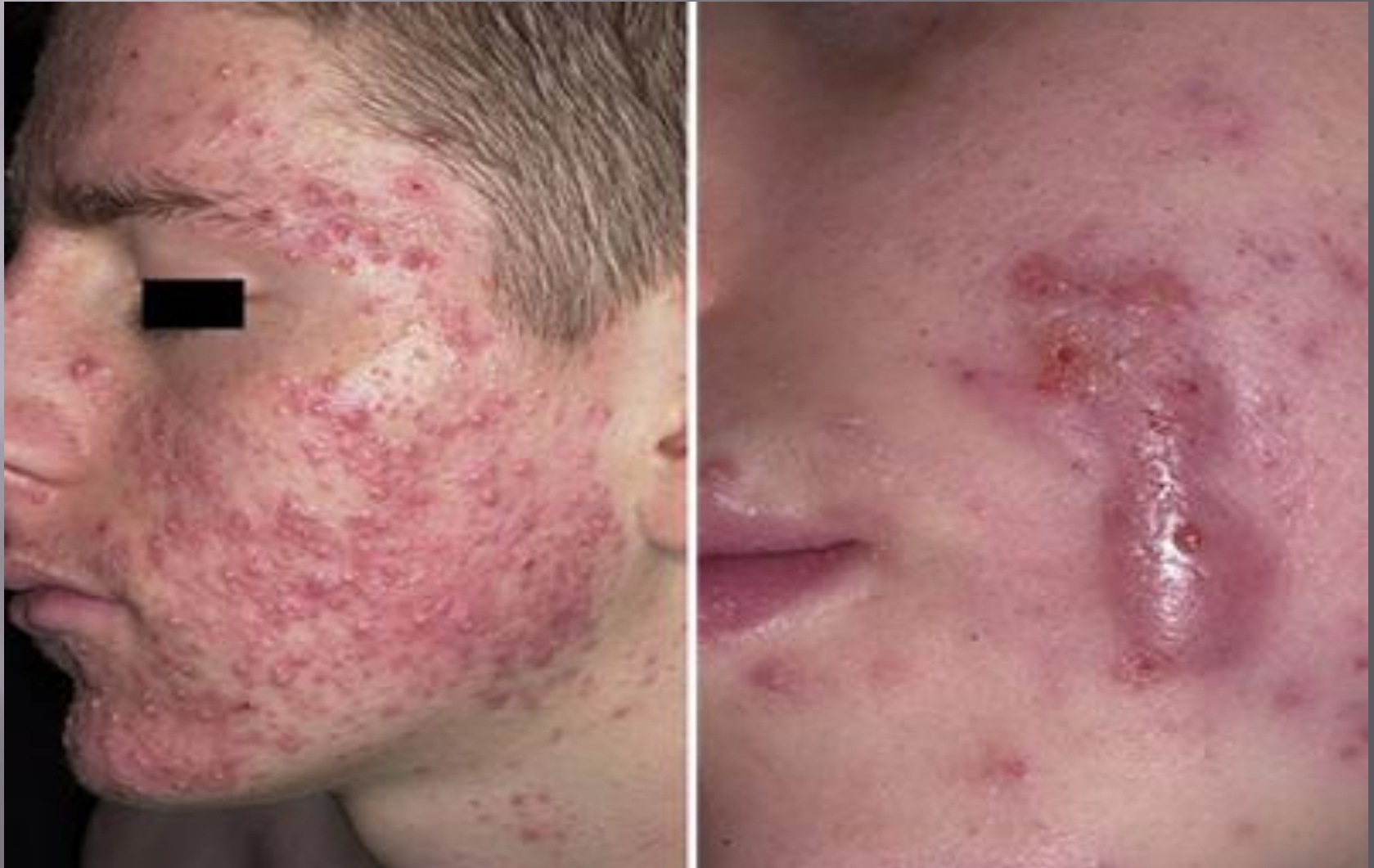



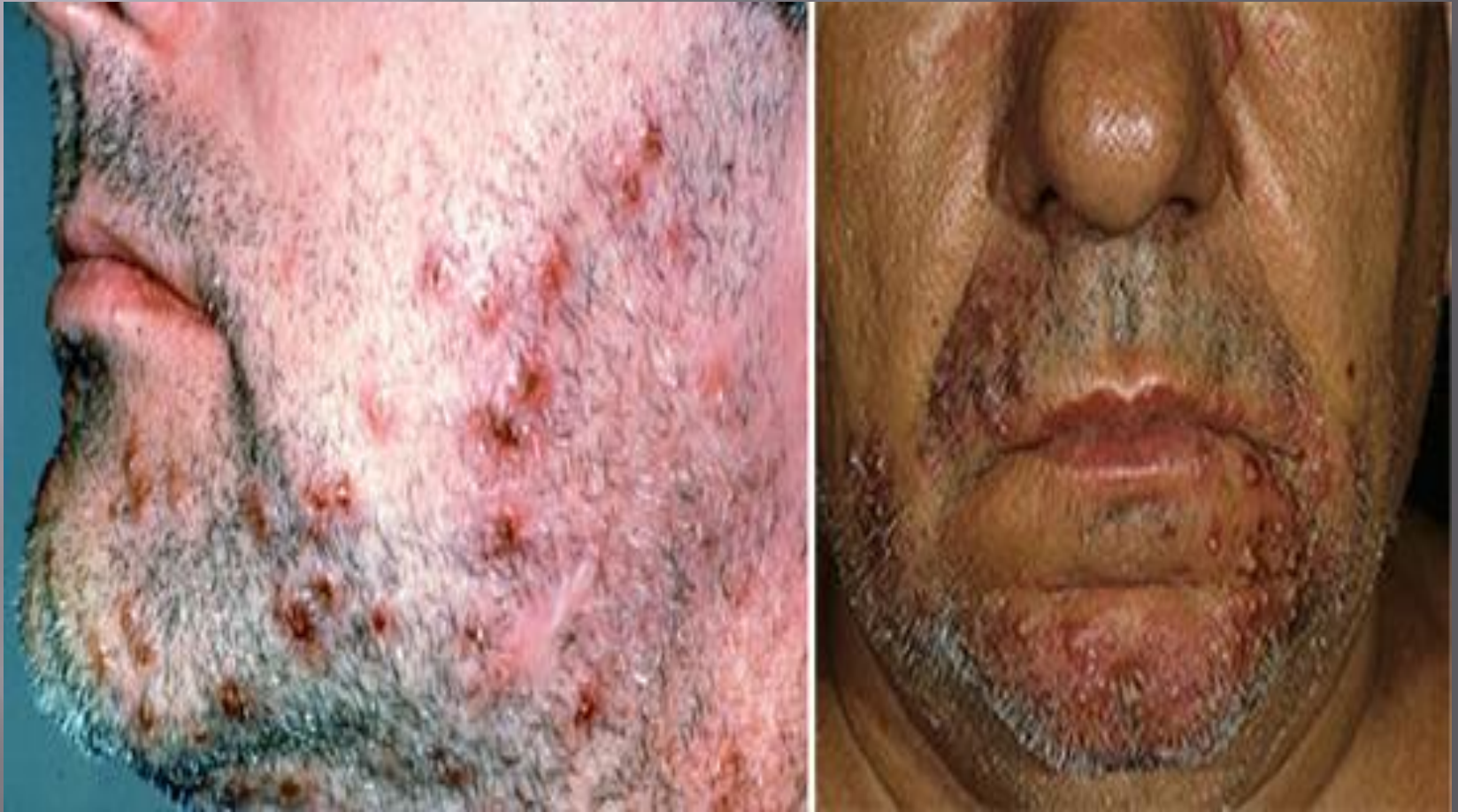# Эпидемическая пузырчатка новорожденных



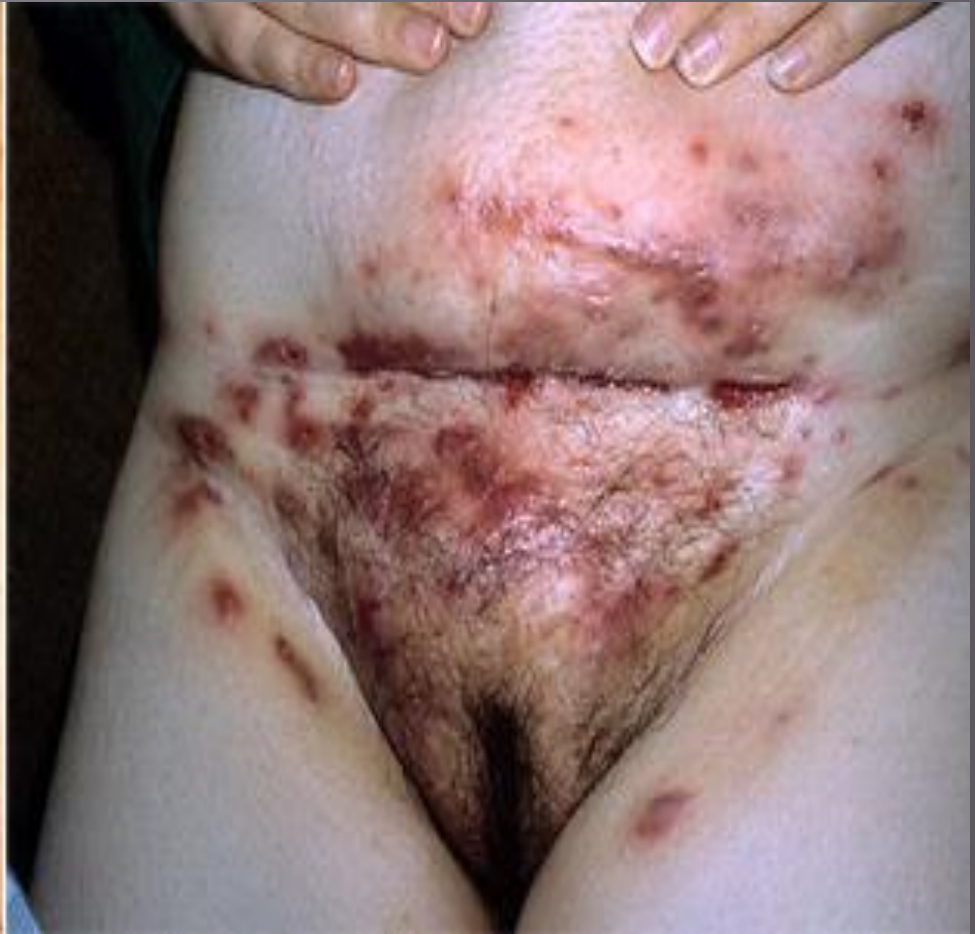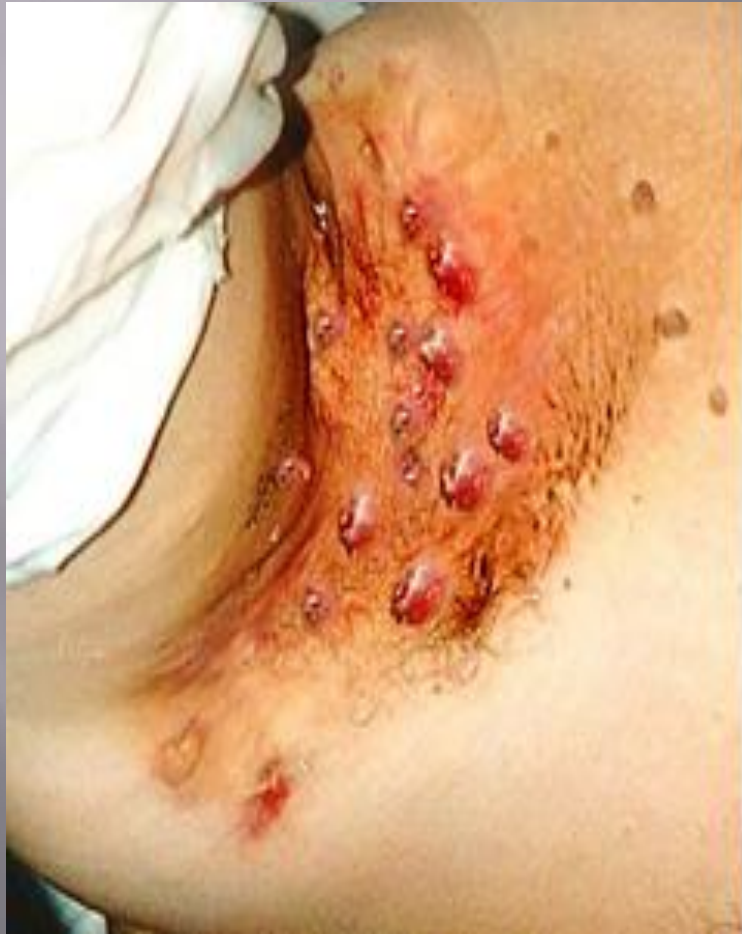# Акне



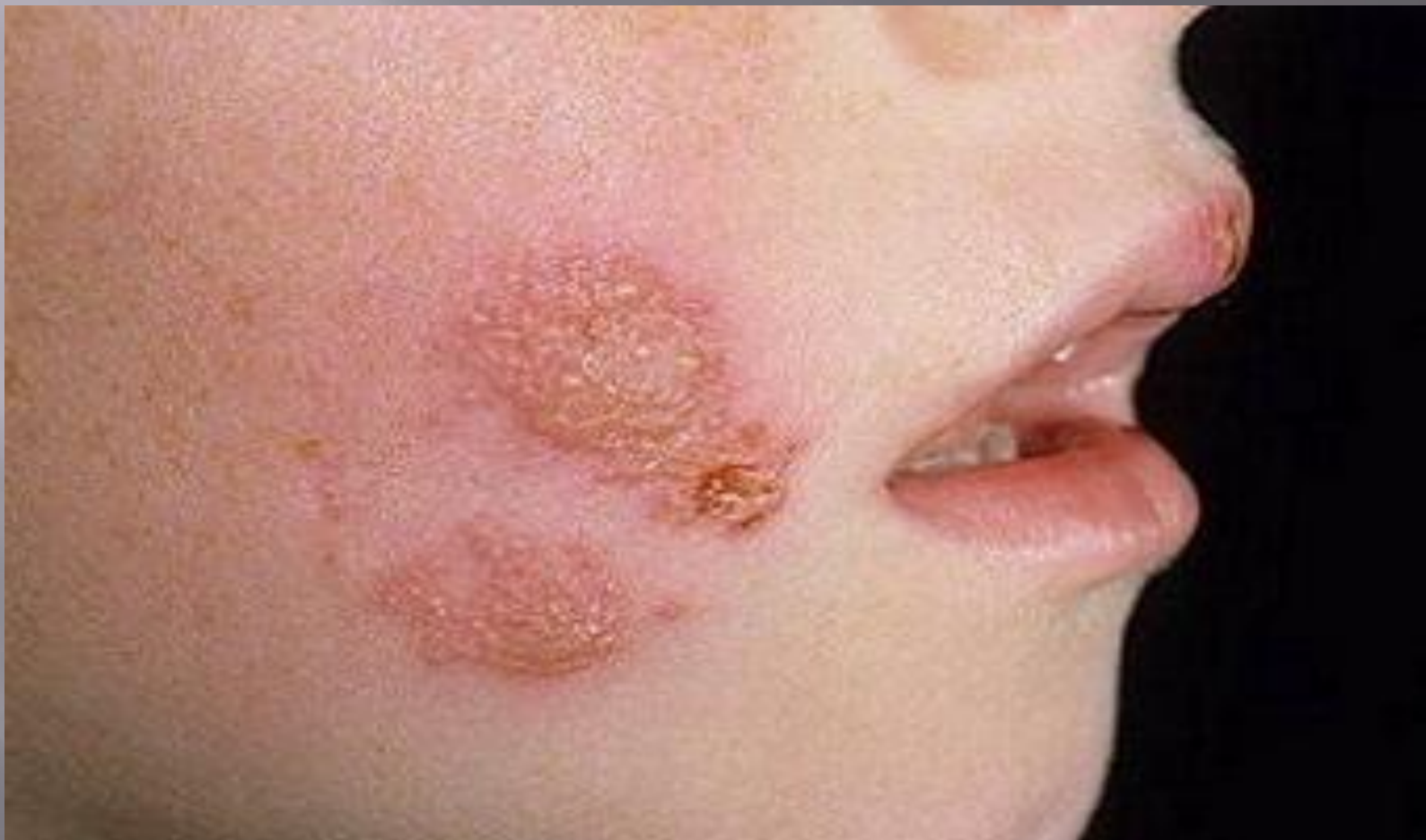# Вульгарный сикоз



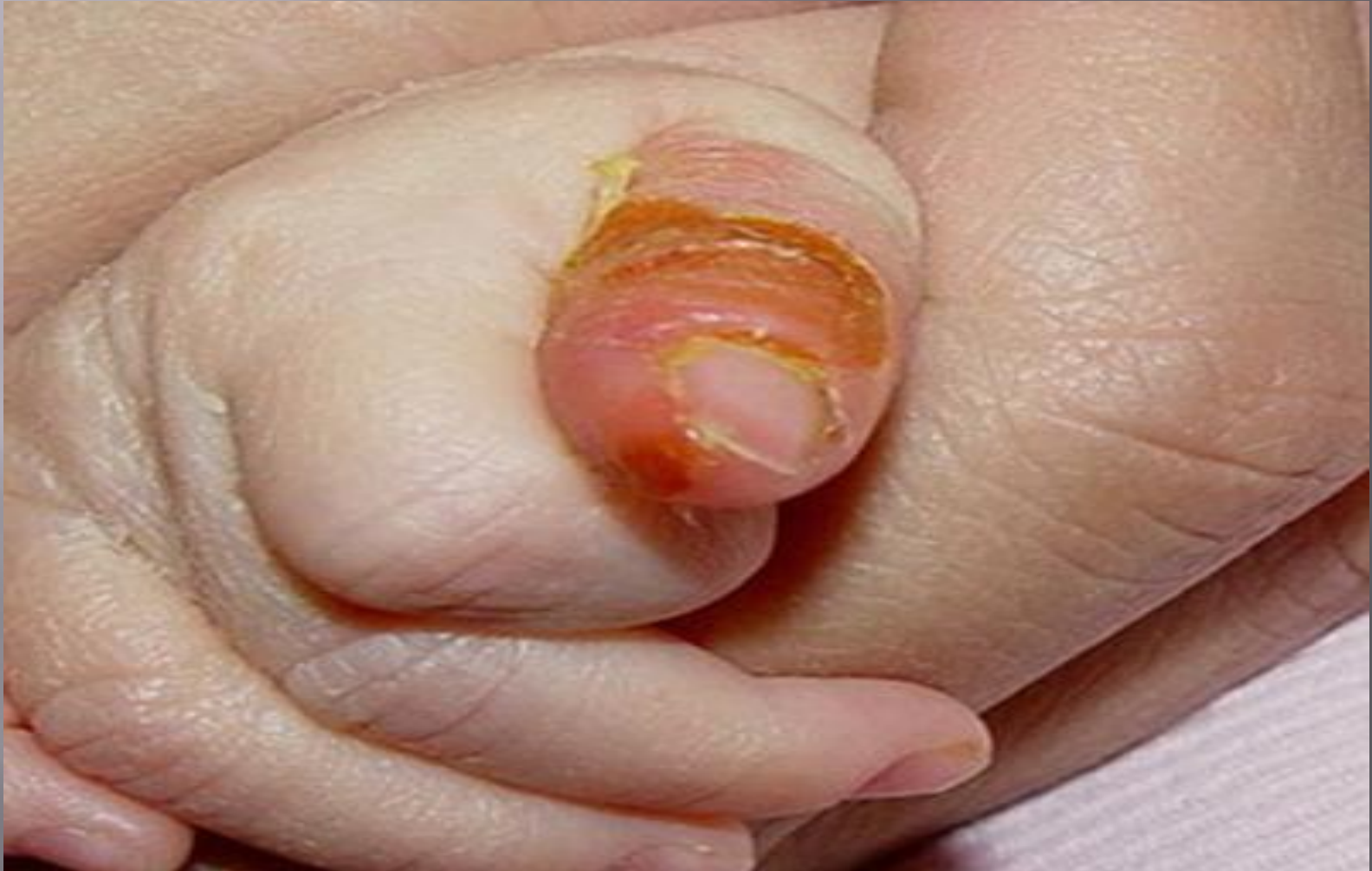# Гидроденит



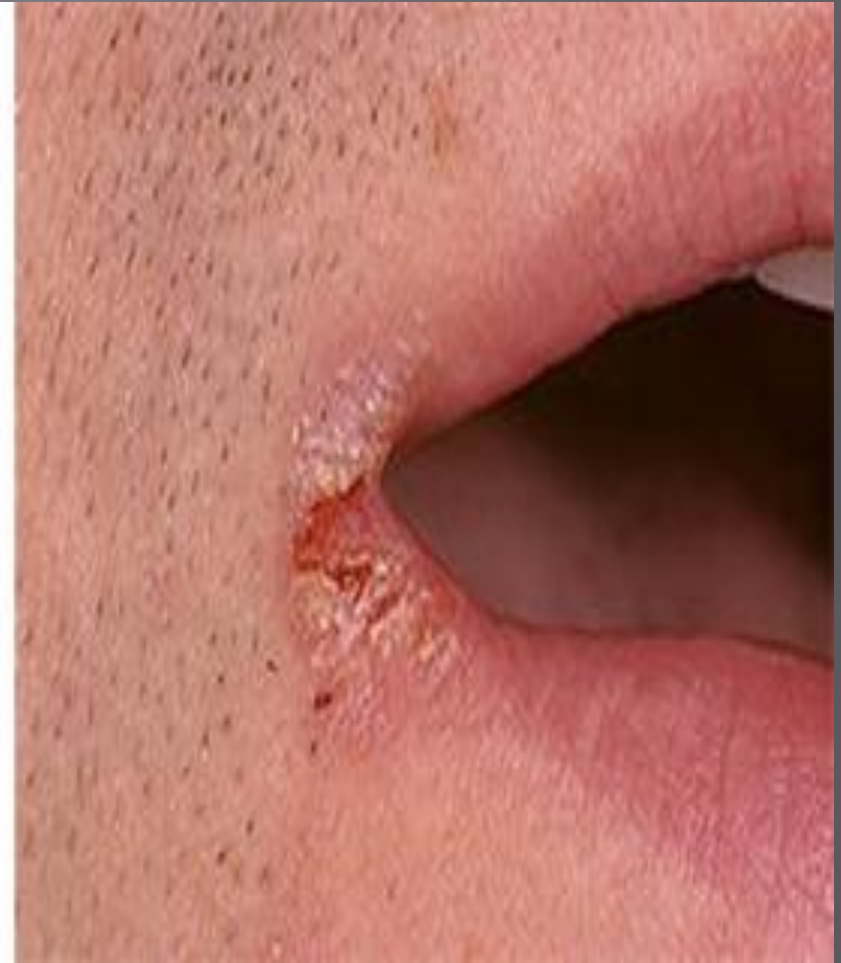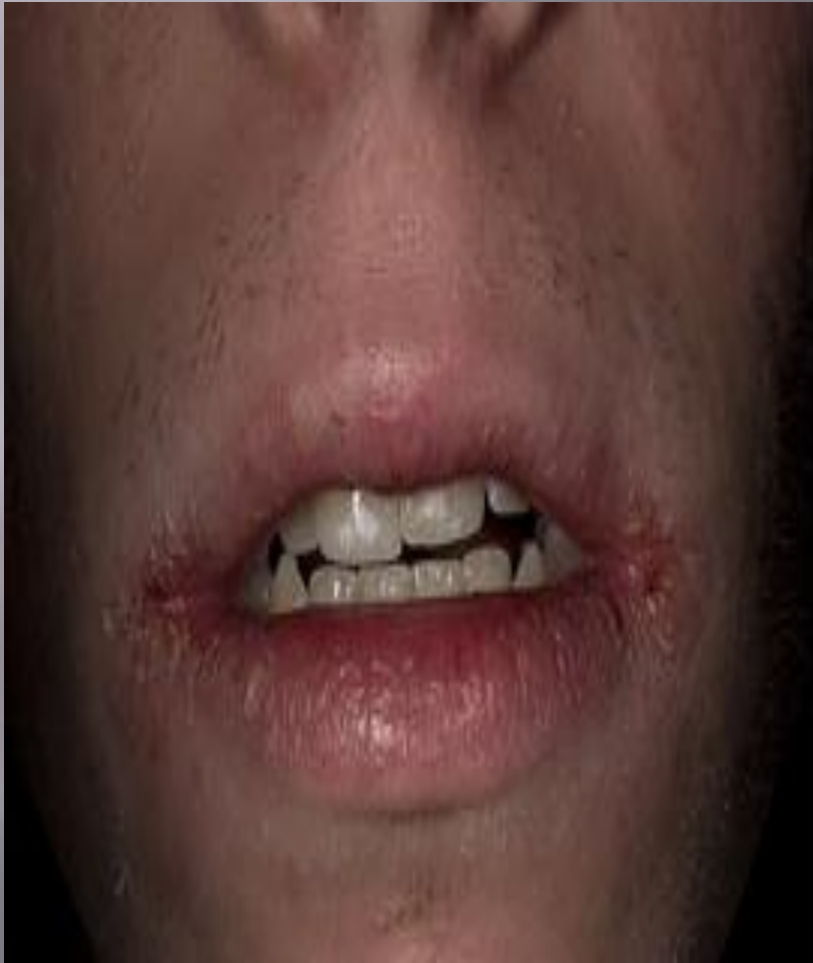# Стрептококковое импетиго



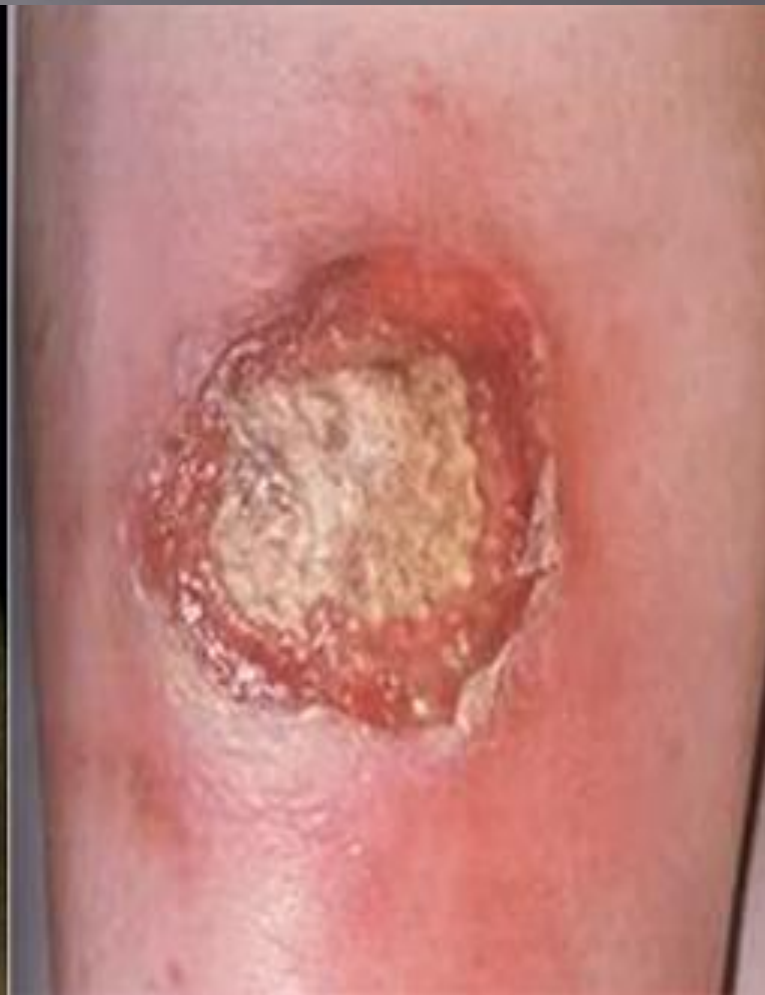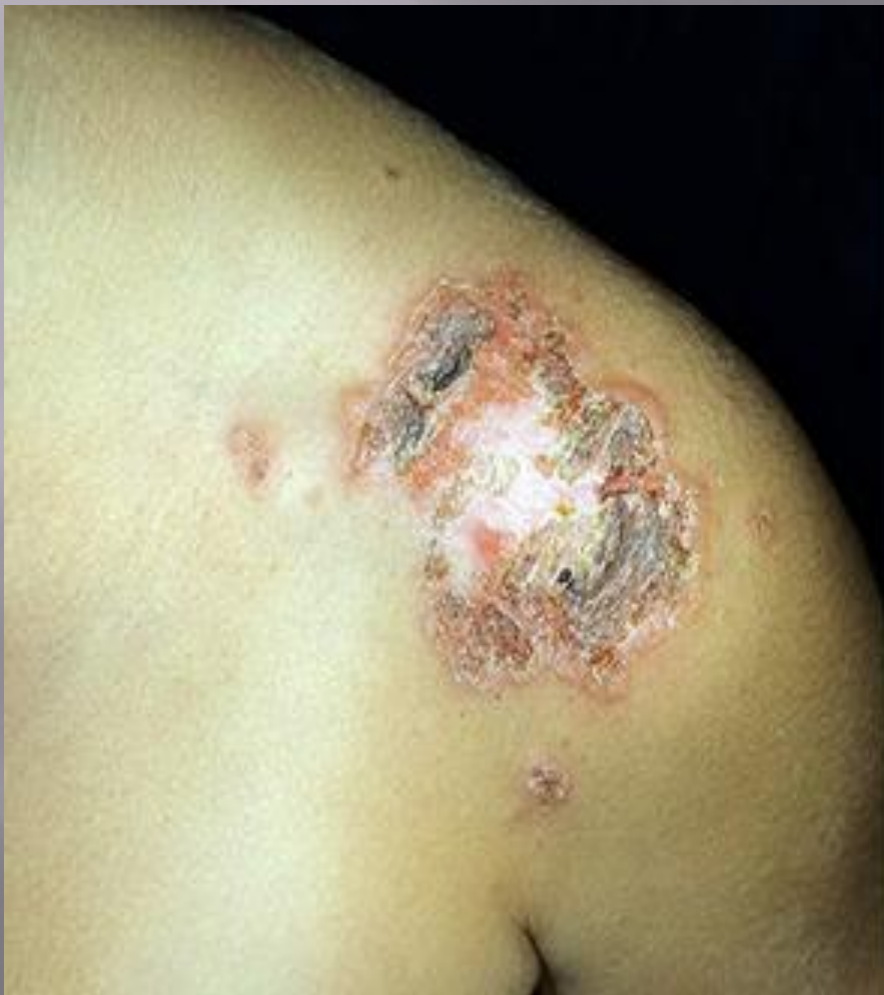# Стрептококковый панариций



# Стрептококковое импетиго(заеда)

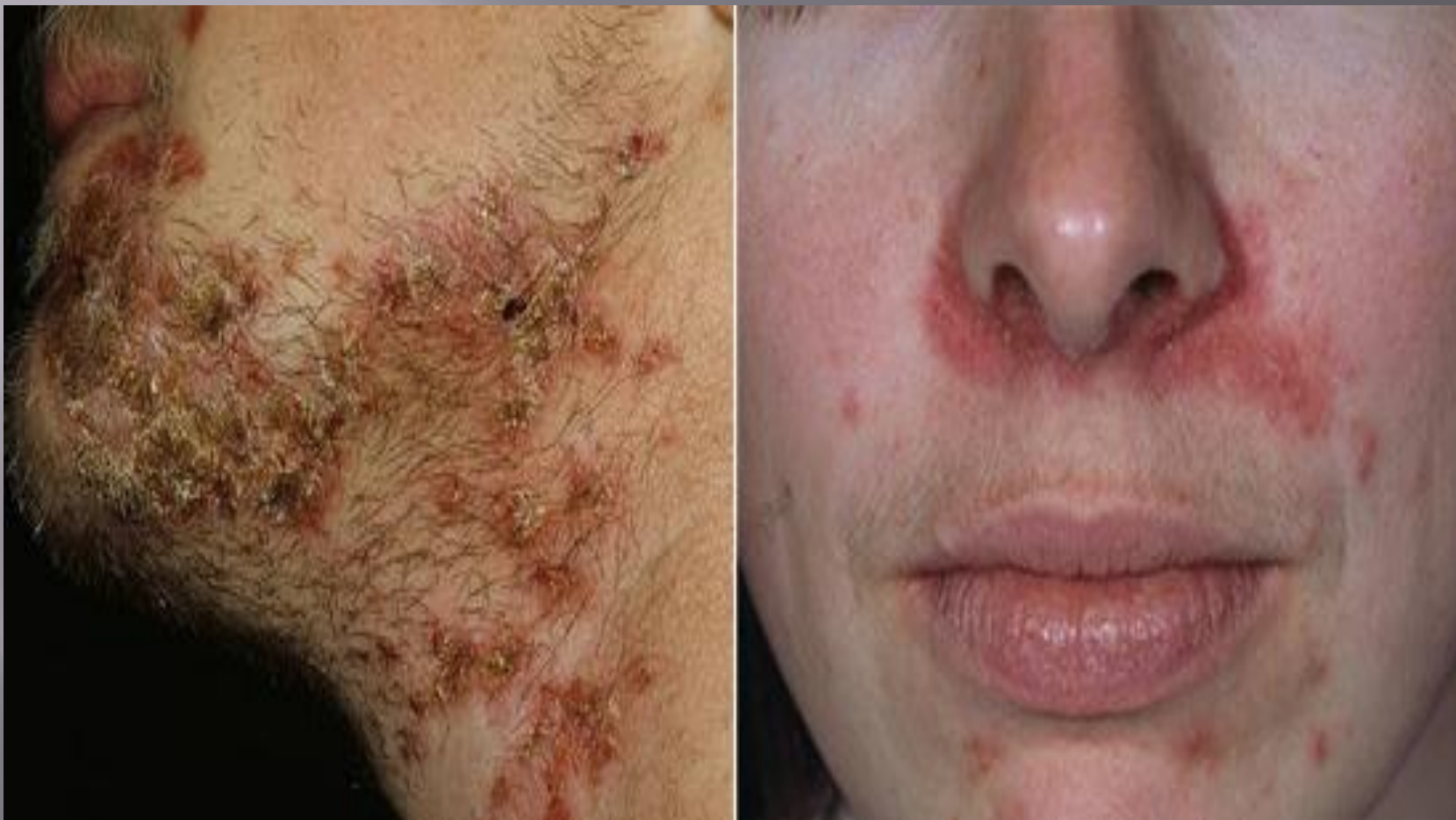

# Стрептококковая эктима

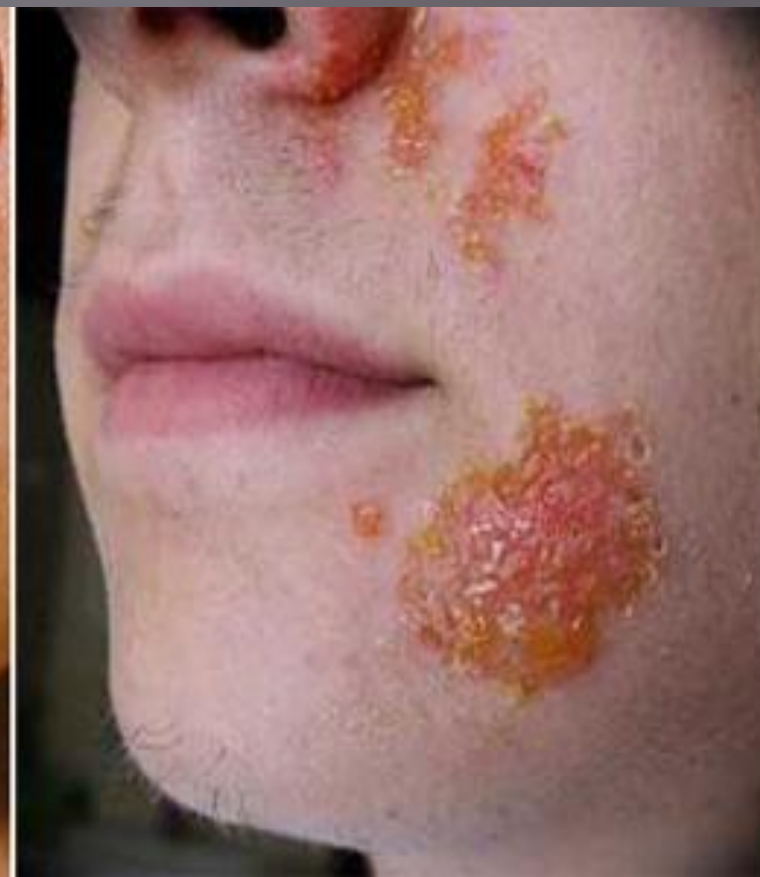
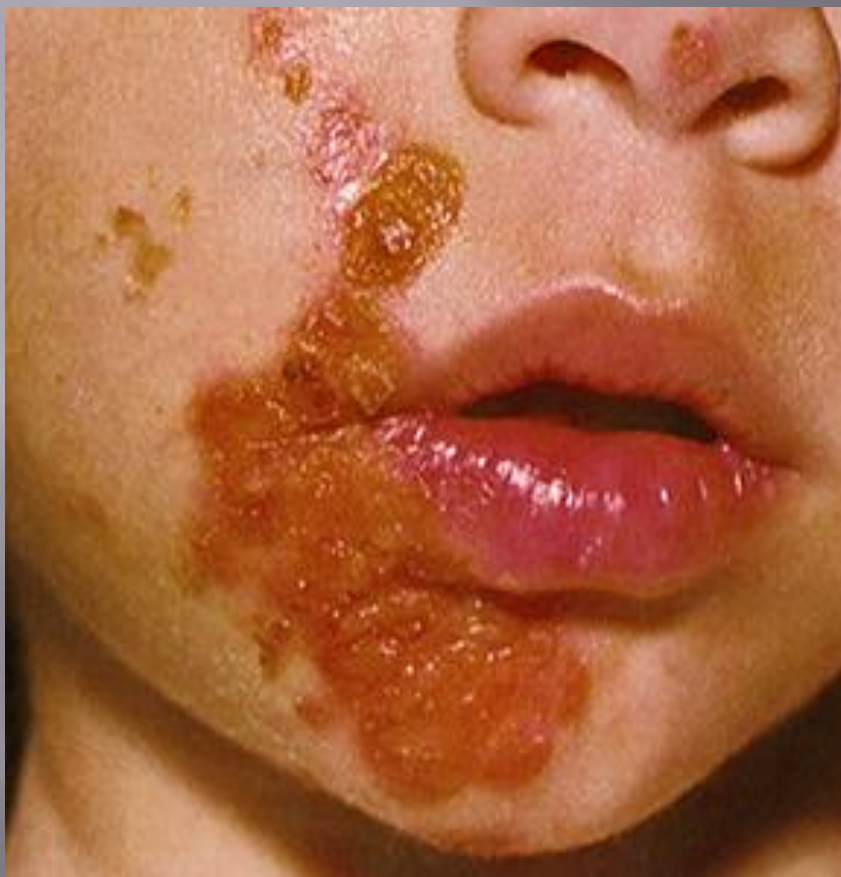


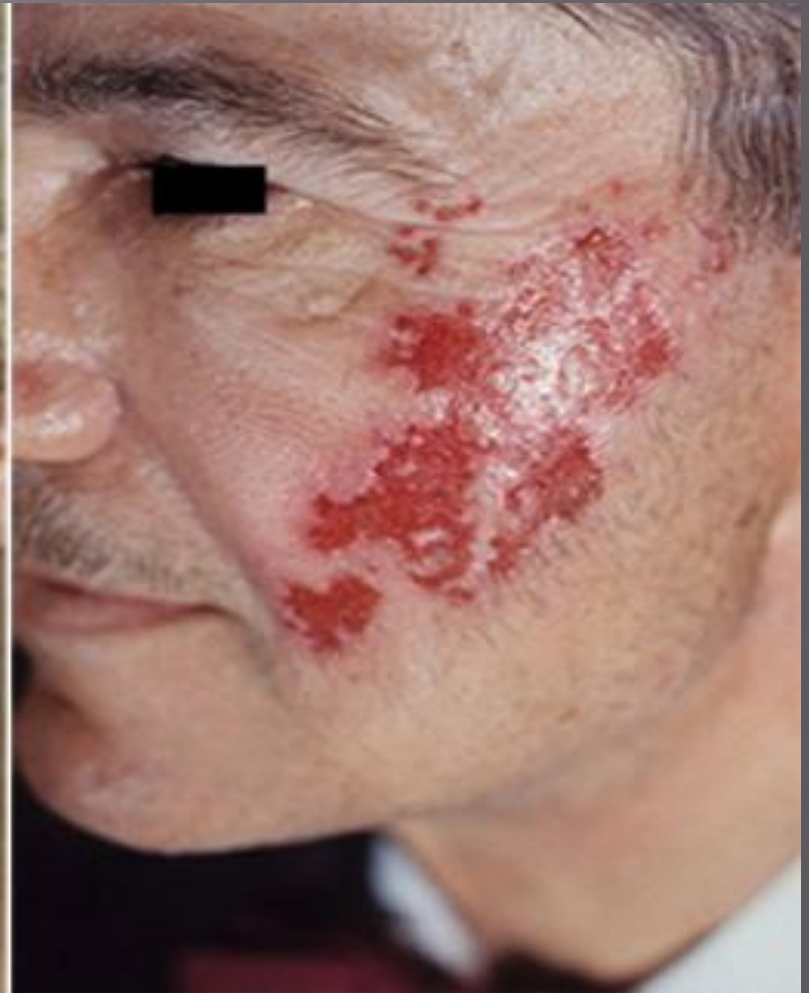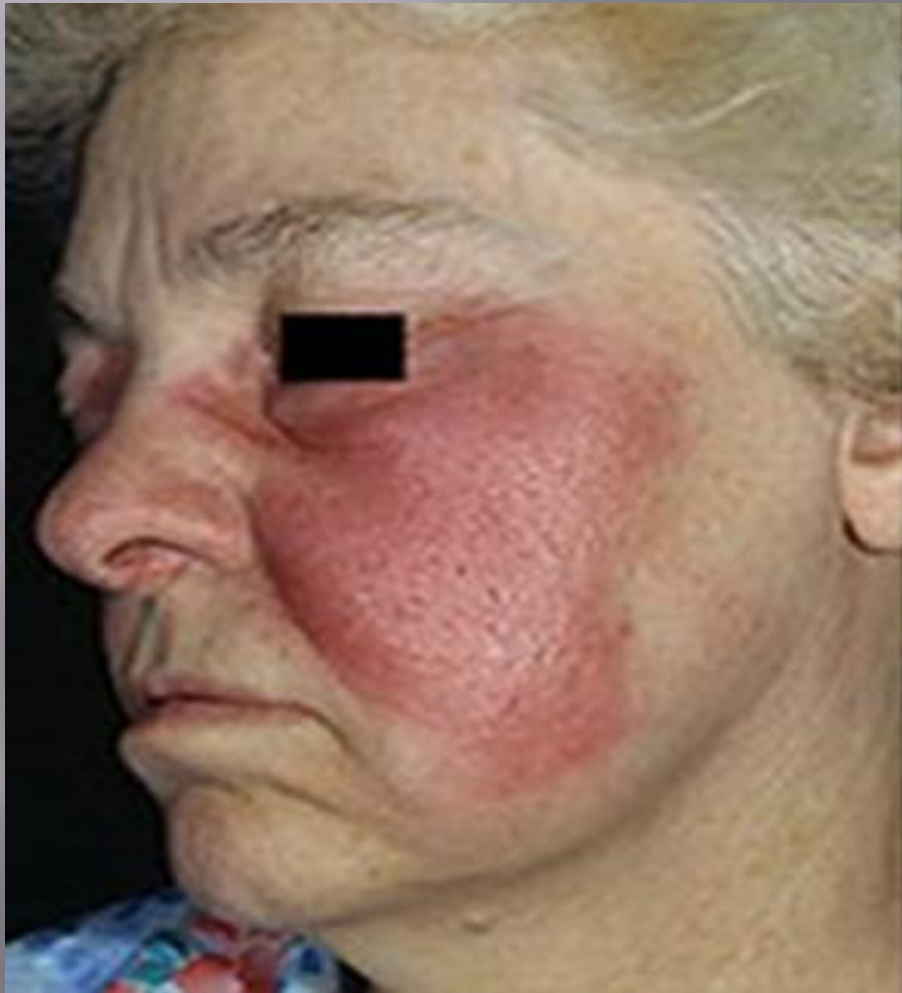# Стрептококковое импетиго



# Стрептостафилококковое импетиго



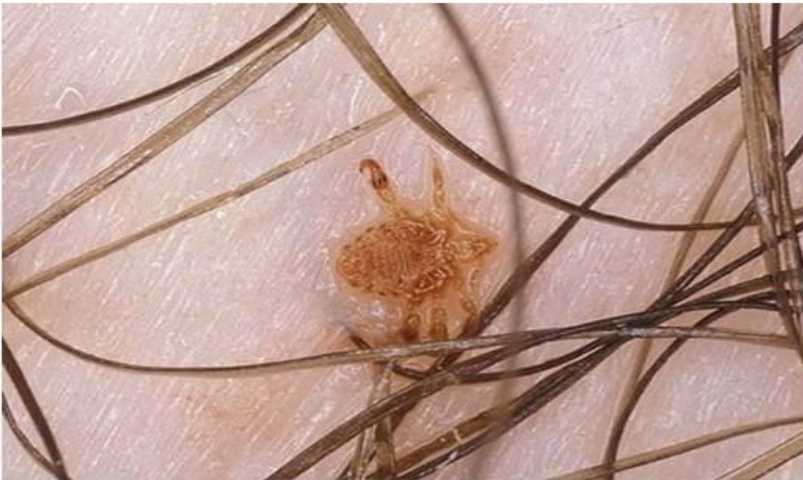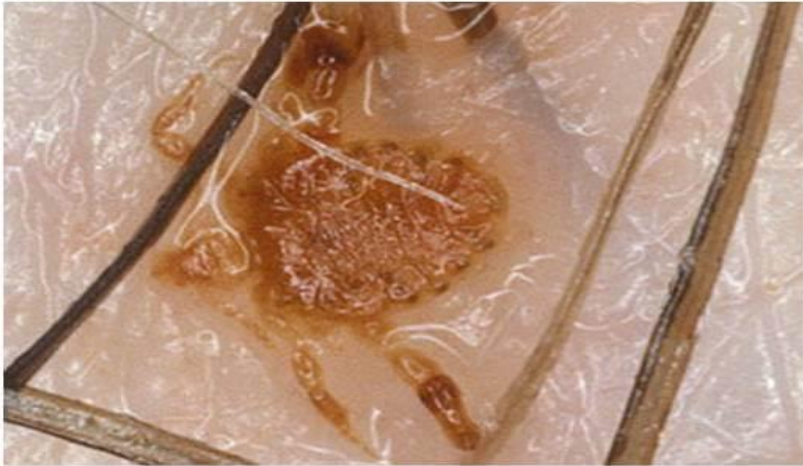
# Рожа



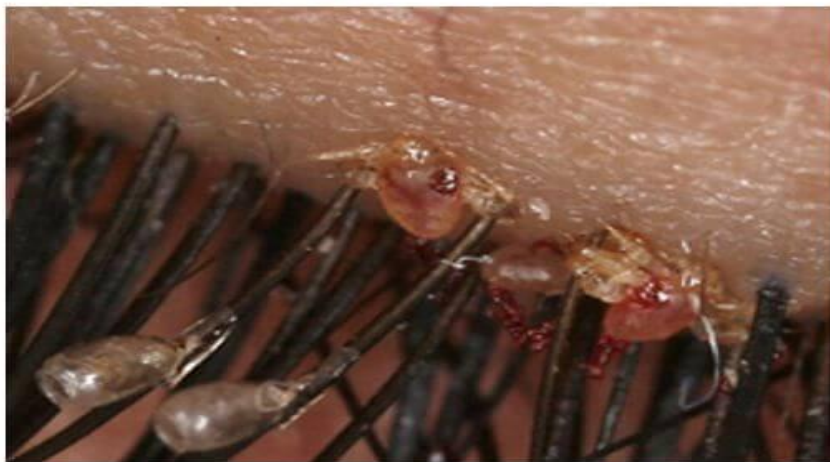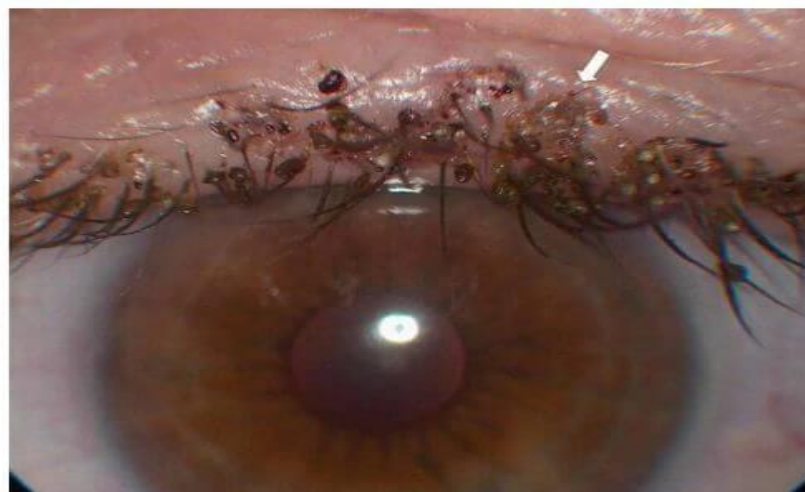
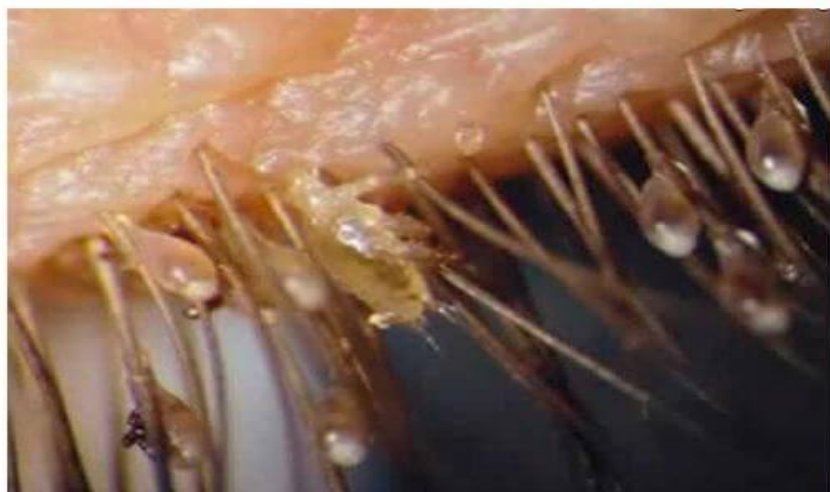# ПЕДИКУЛЕЗ



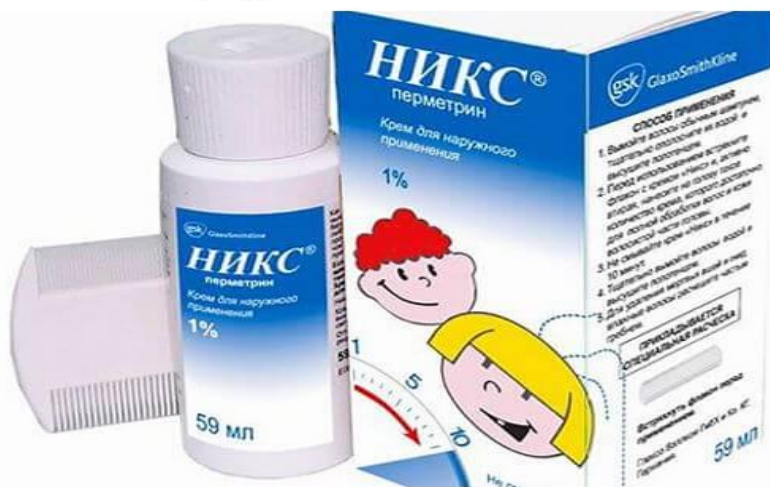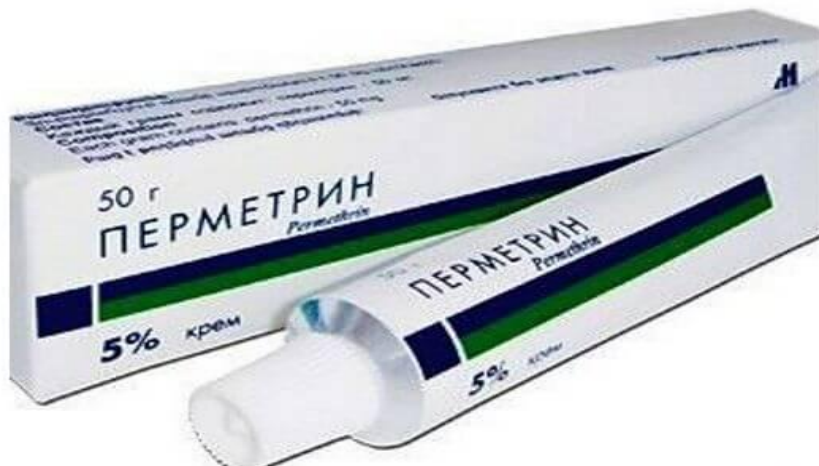# Лобковая вошь



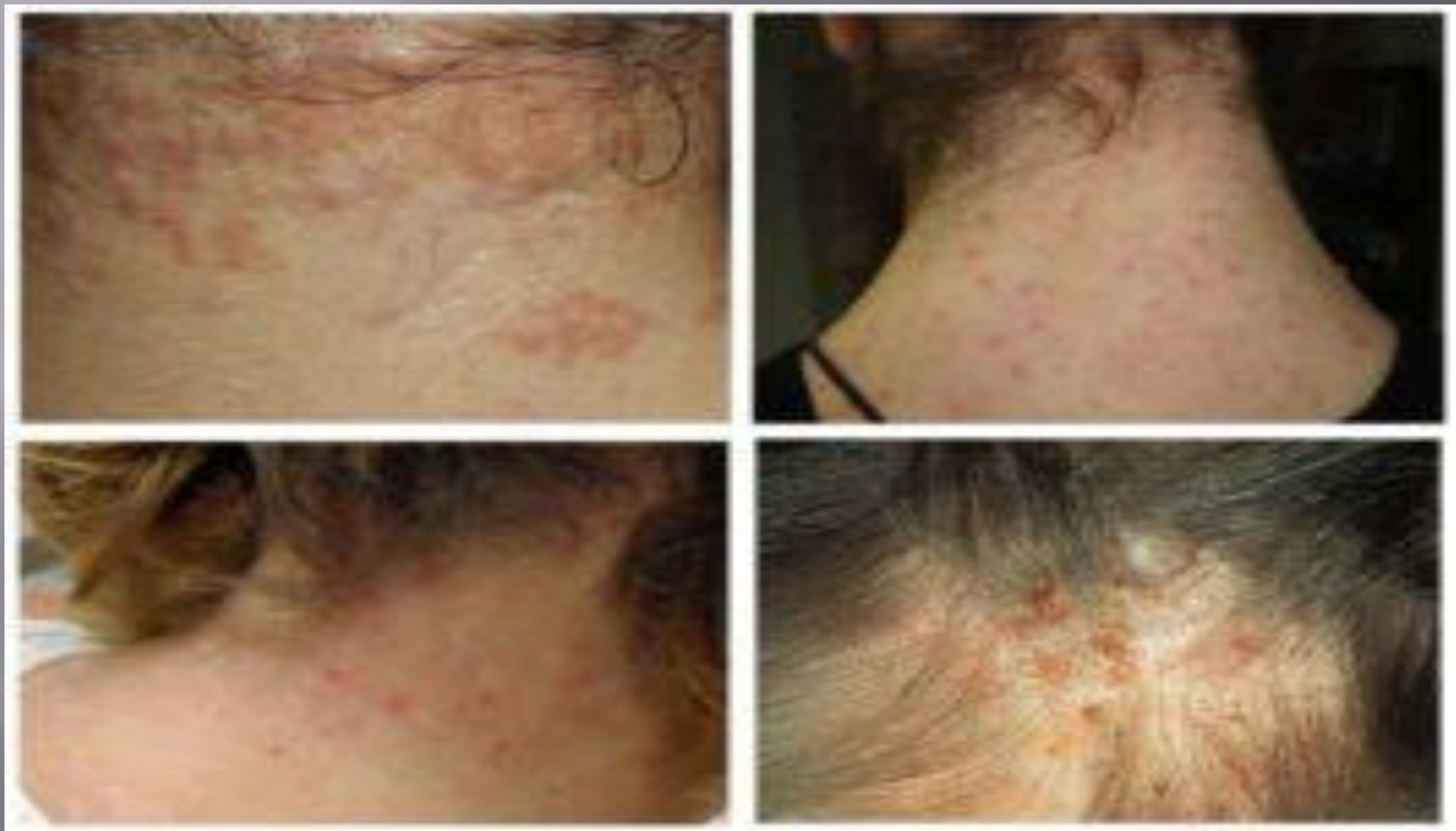# Ресничная вошь



# Лечение педикулеза

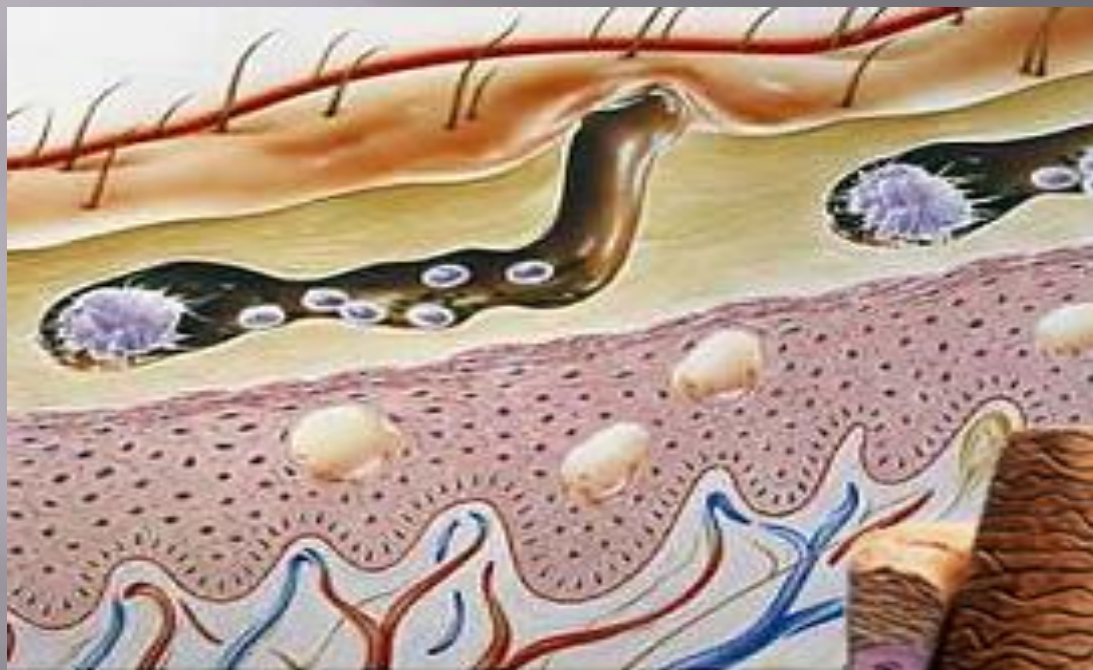

# Укусы бельевых и головных вшей





# Чесоточный клещ

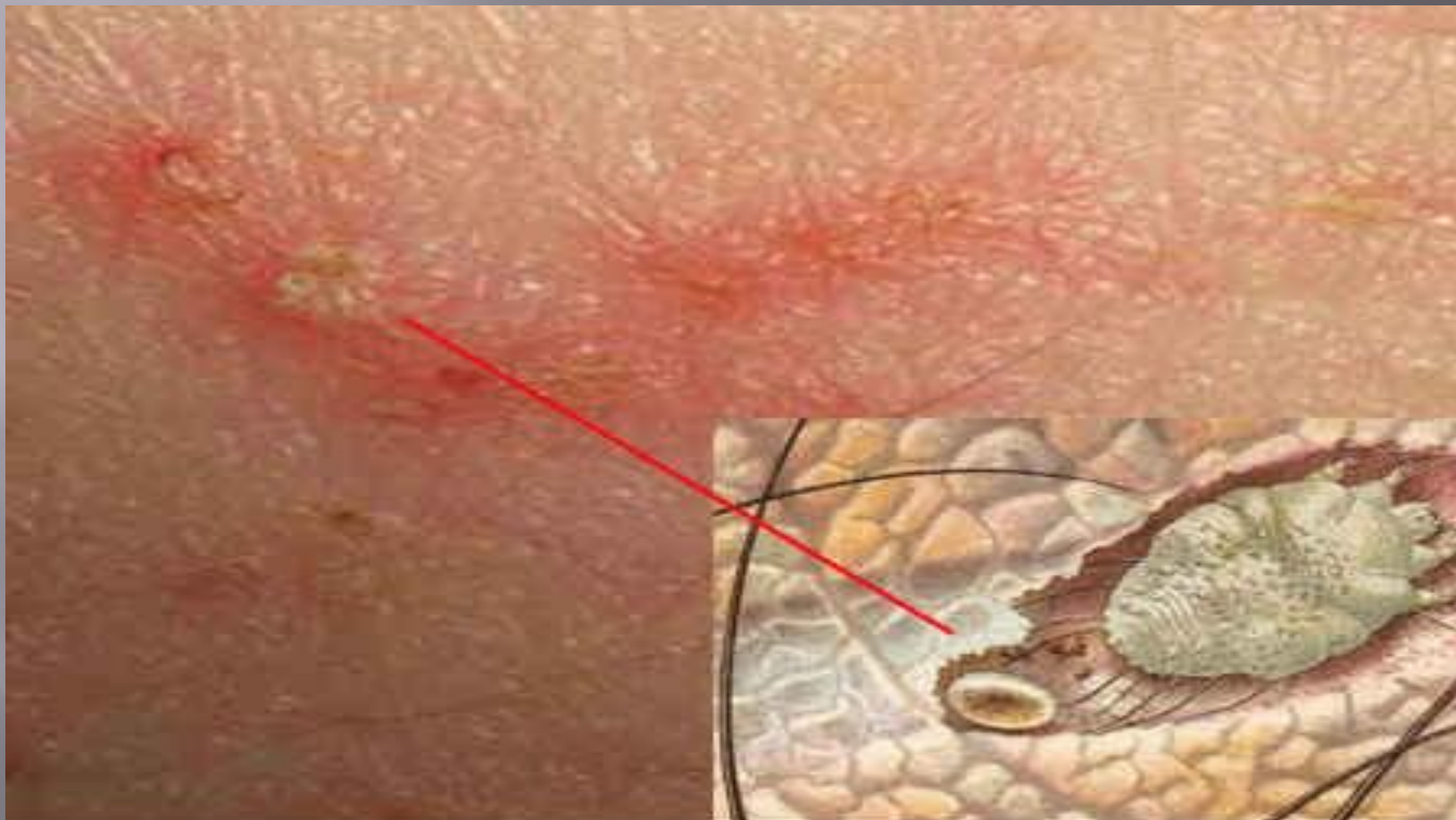

Самка чесоточного клеща формирует в коже чесоточный ход, в котором откладывает по 2-4 яйца за ночь.

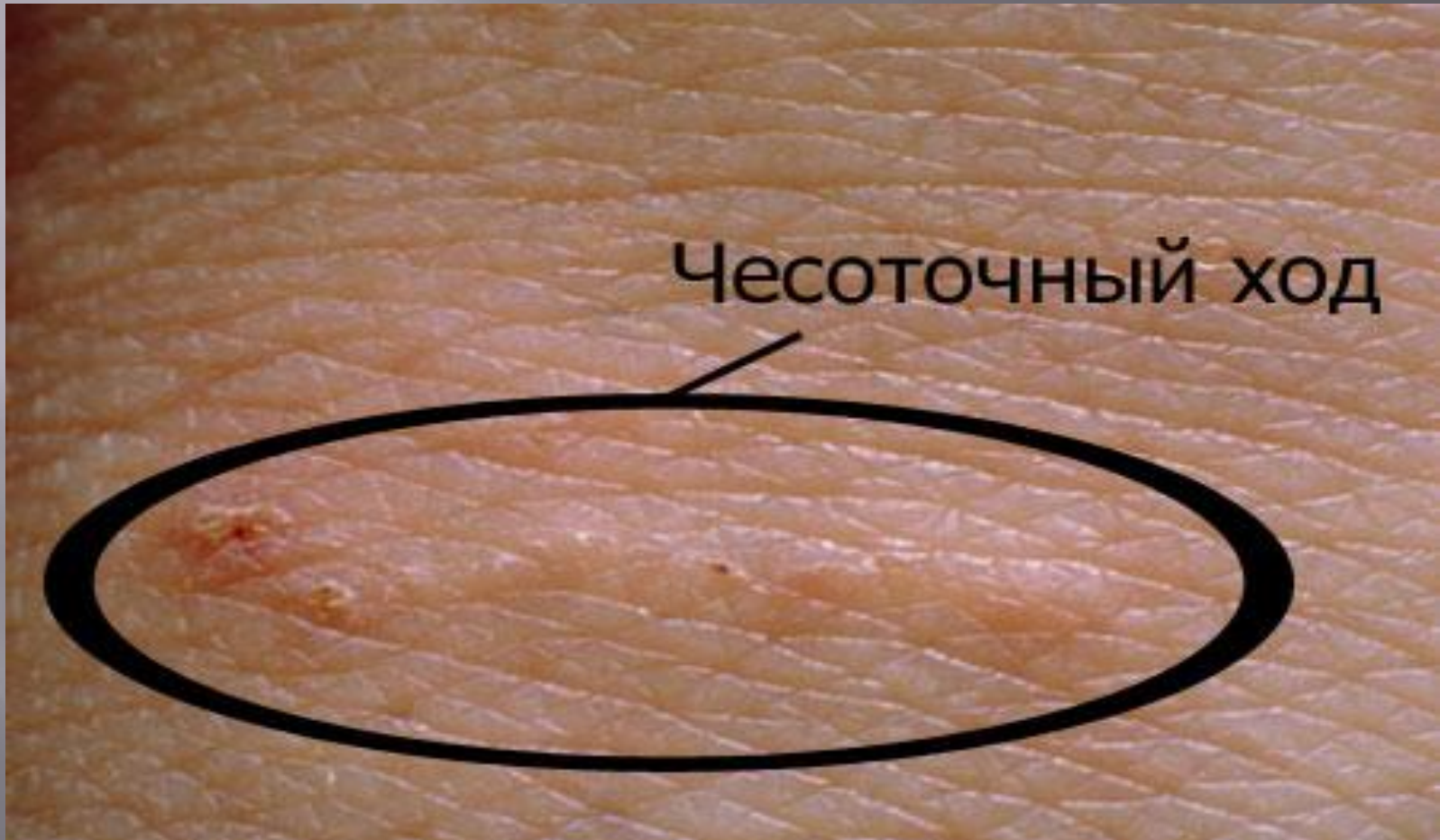
Личинки вылупляются через 2-4 дня и сразу начинают формировать ходы в самом верхнем слое кожи, вызывая зуд.



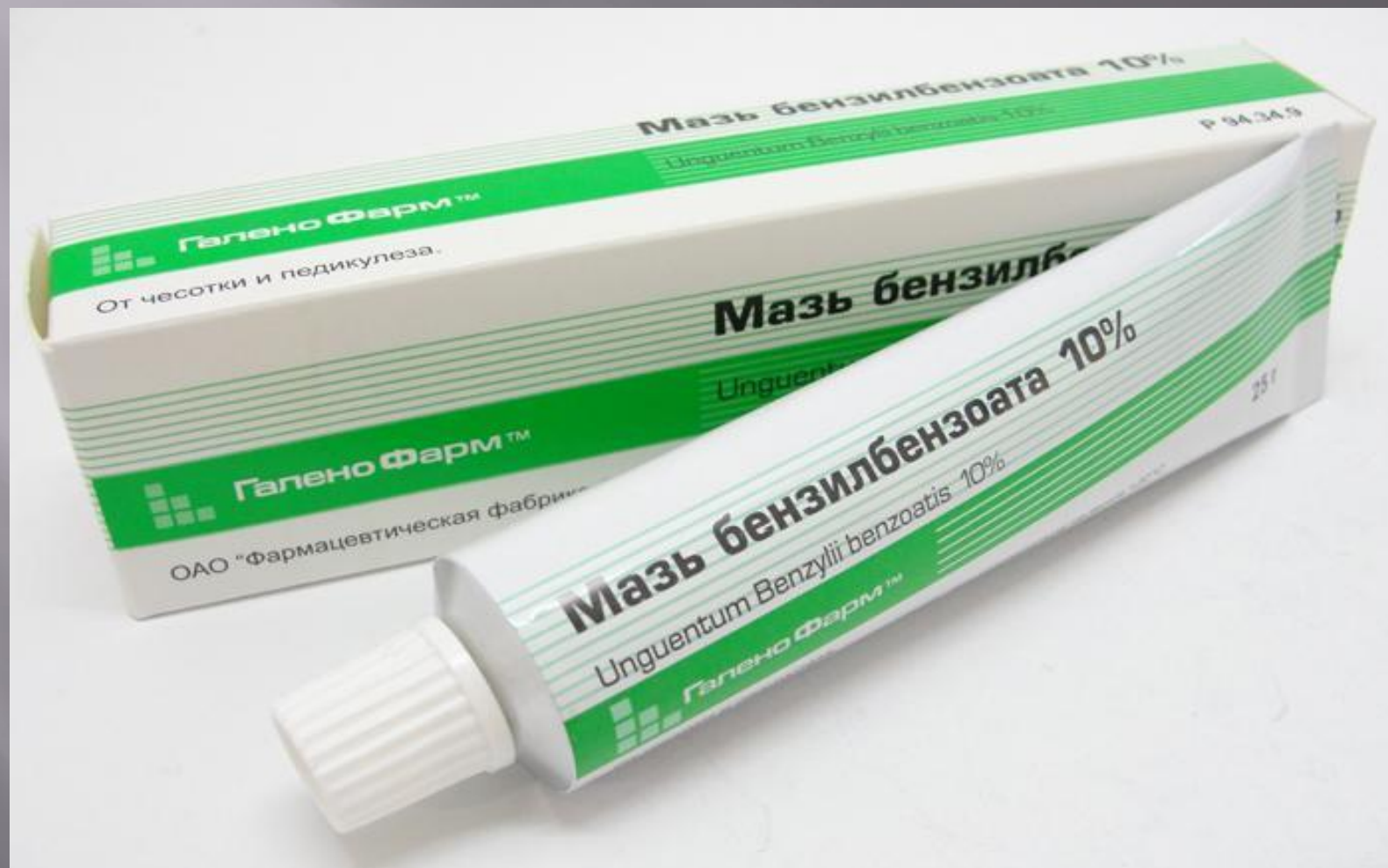# Перемещение клеща



# Чесоточный ход



# Лечение чесотки



**Спасибо за  
внимание**