Рак толстого кишечника

Рак толстого кишечника

Эпидемиология и патогенез

- Наиболее частая причина смертельного исхода онкологических заболеваний на Западе после рака легких и рака молочной железы
- > 50.000 пациентов в год (Г)

Рак толстого кишечника

Эпидемиология

- С 2012 года по распространенности в РФ колоректальный рак занимает второе-третье место

- 84% спорадически
  16% наследственно (1% FAP-фамильный аденоматозный полипоз, 6-15% HNPCC - наследственный неполипозный колоректальный рак)

Как возникает рак толстого кишечника?

- Экзогенные (внешнее влияние): низкая физическая активность, избыточная масса тела, возможные факторы питания (красное мясо, употребление алкоголя)

- Эндогенные (внутренние факторы): язвенный колит, болезнь Крона, колоректальные интраэпителиальные неоплазии = аденомы

- Генетические (наследственно-обусловленные): отягоженный семейный анамнез (родственники первой линии с колоректальной карциномой (КРК) или аденомой), наследственные (унаследованные) синдромы рака

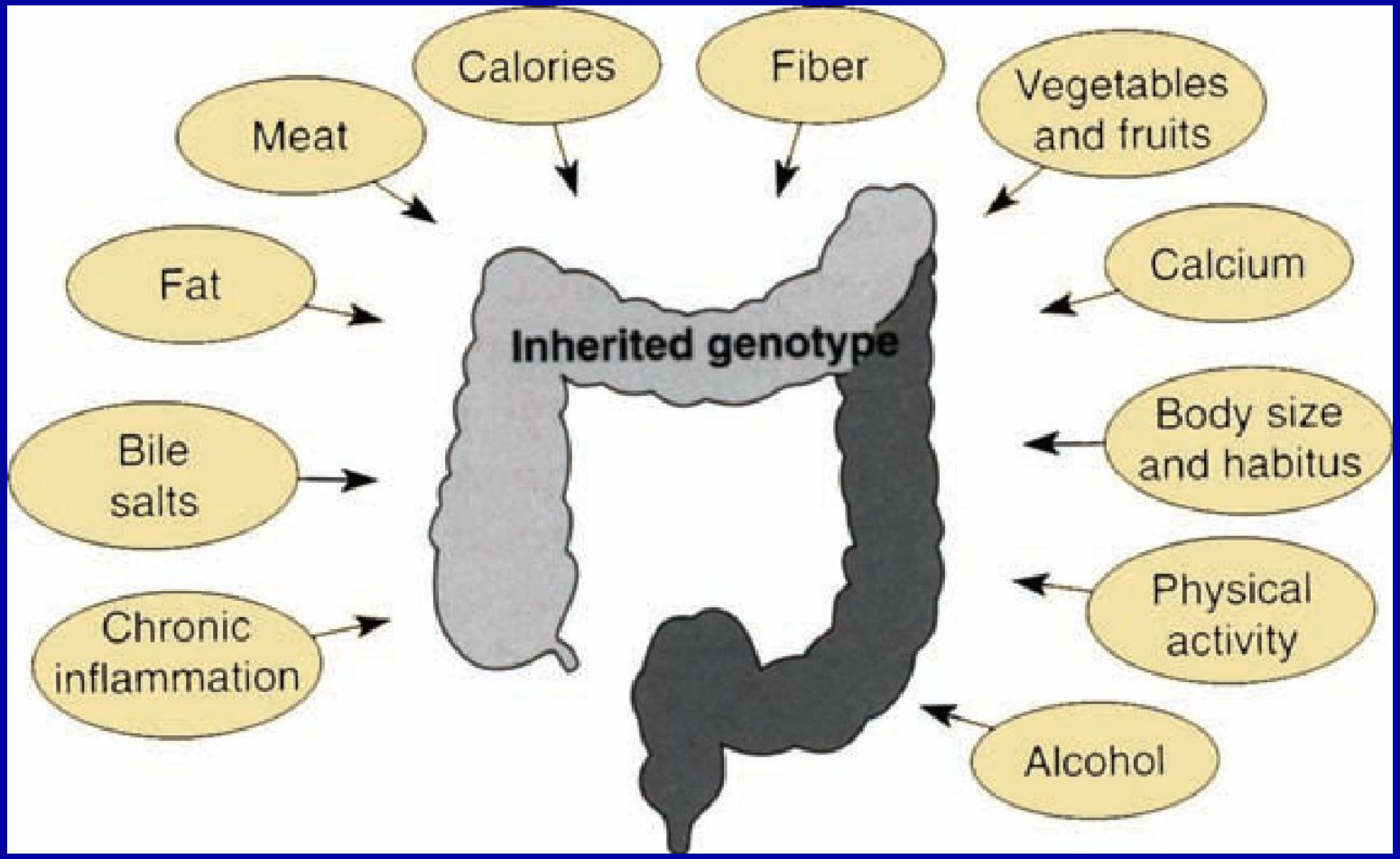
Calories
Fiber
Meat
Vegetables and fruits
Fat
Calcium
Inherited genotype
Bile salts
Body size and habitus
Chronic inflammation
Physical activity
Alcohol

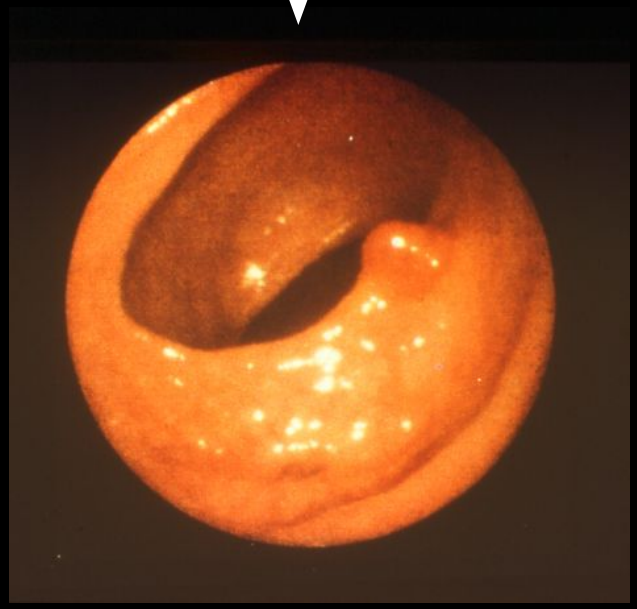

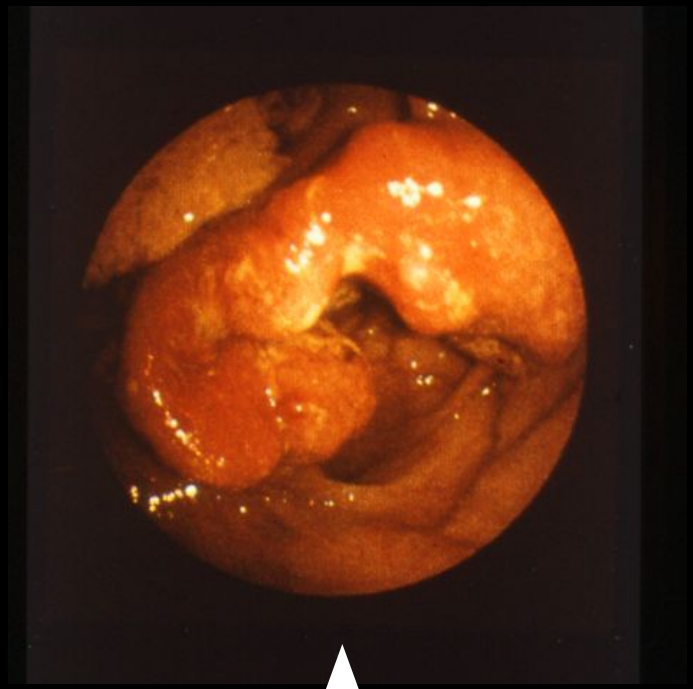

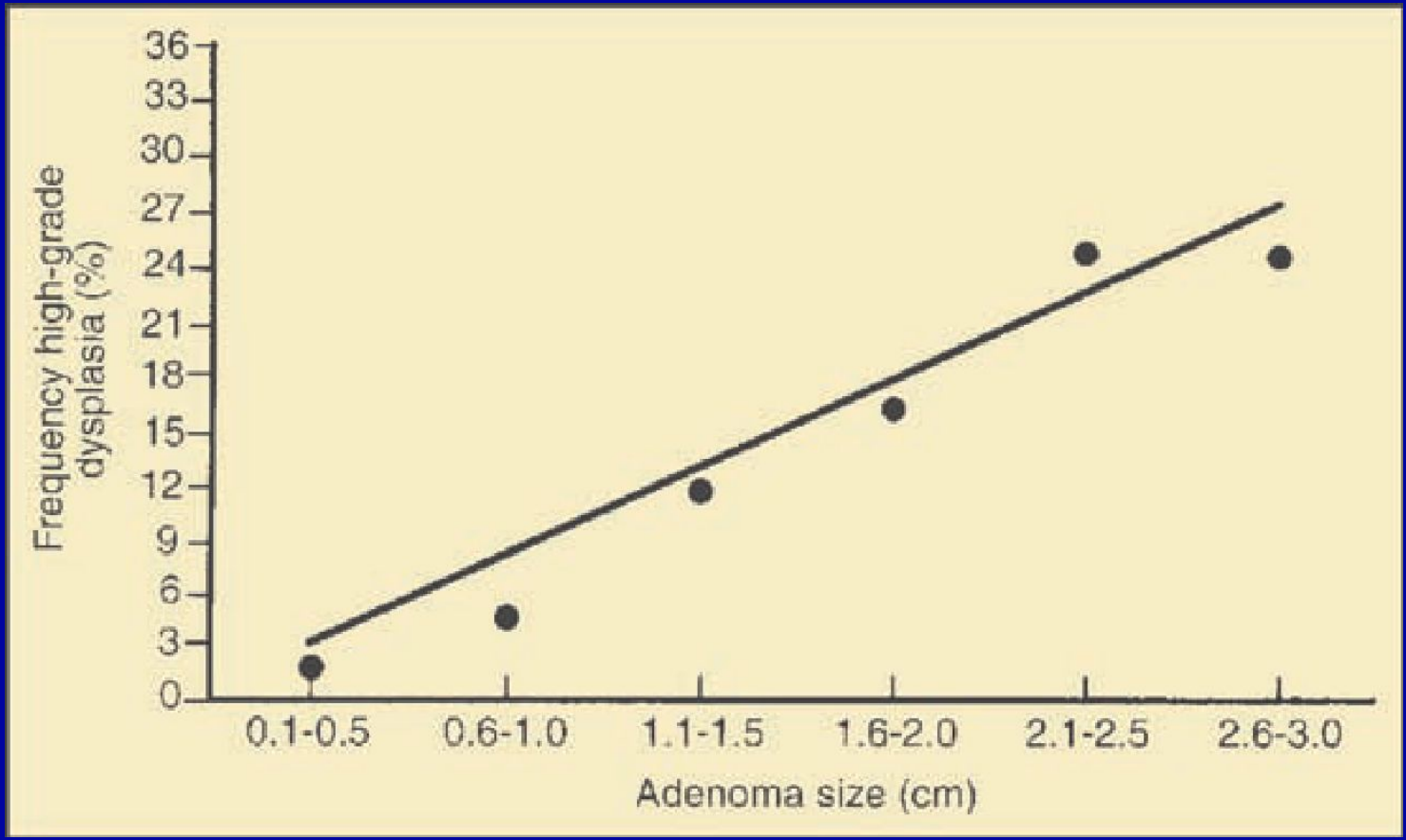
Frequency high-grade dysplasia (%)
36
33
30
27
24
21
18
15
12
9
6
3
0
0.1-0.5
0.6-1.0
1.1-1.5
1.6-2.0
2.1-2.5
2.6-3.0
Adenoma size (cm)

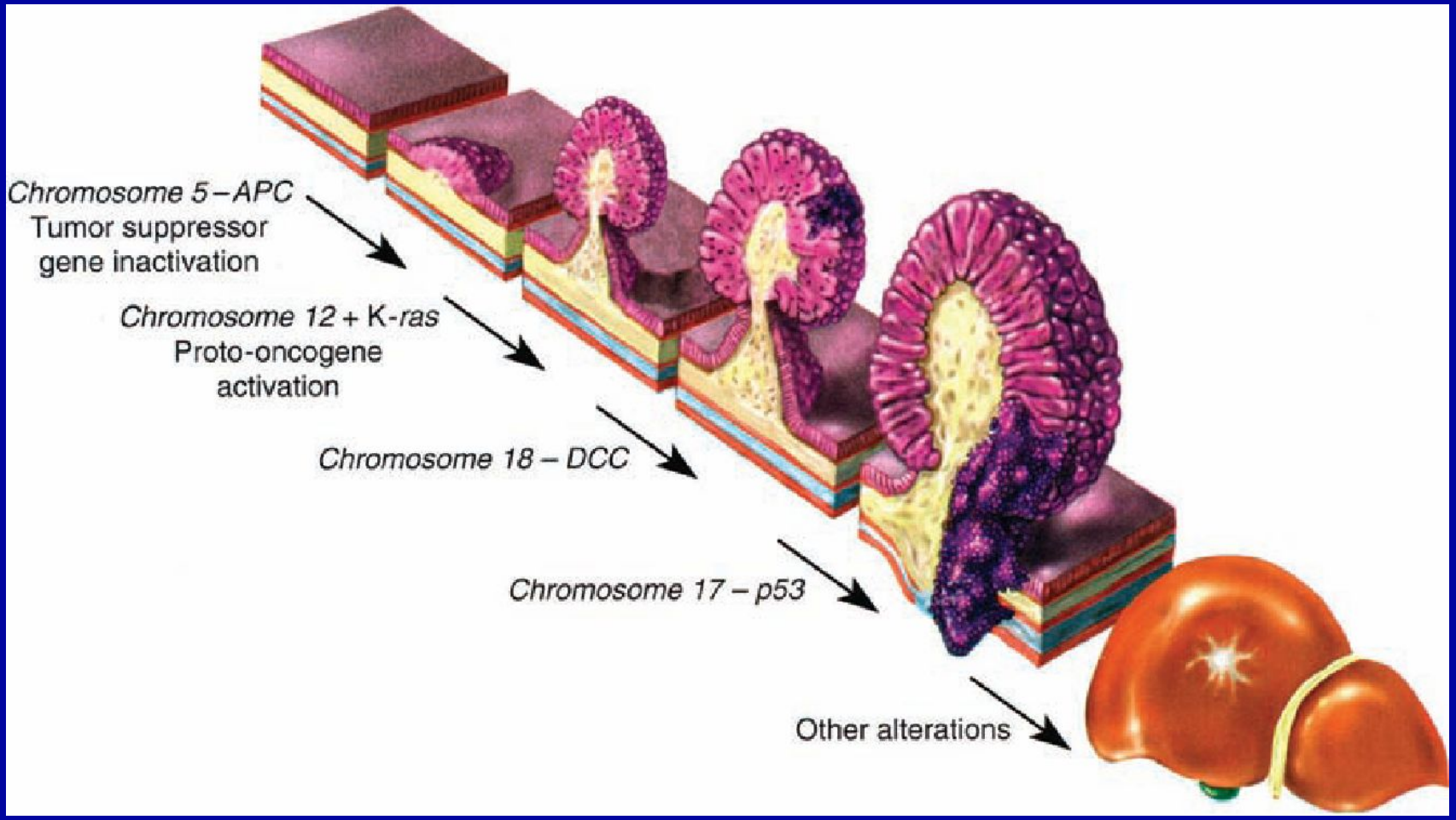
Chromosome 5 – APC
Tumor suppressor
gene inactivation
Chromosome 12 + K-ras
Proto-oncogene
activation
Chromosome 18 – DCC
Chromosome 17 – p53
Other alterations

Молекулярный патогенез колоректальной карциномы (КРК)

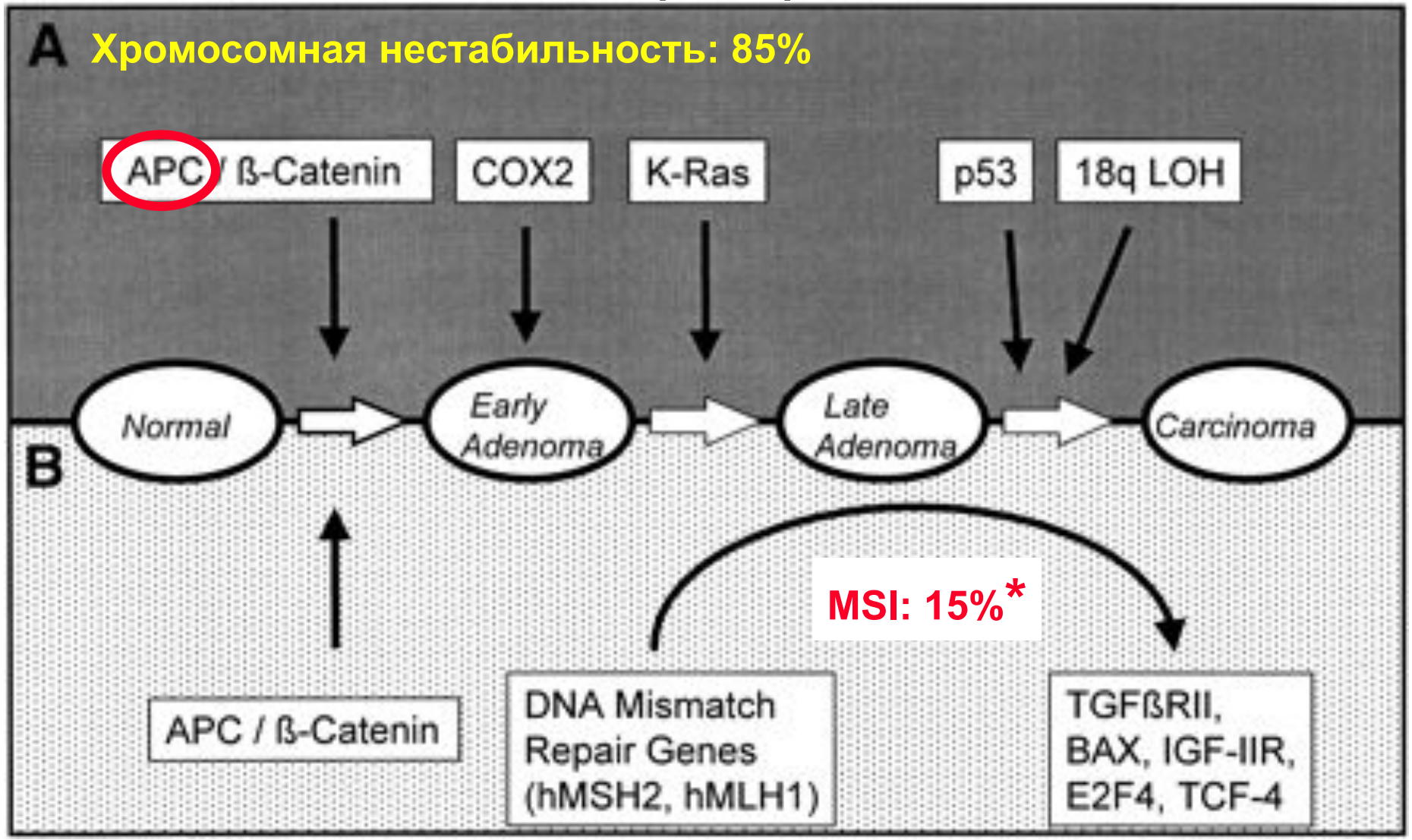

*чем позже метастазирование, тем лучше прогноз

Chung, Gastroenterology, 2000

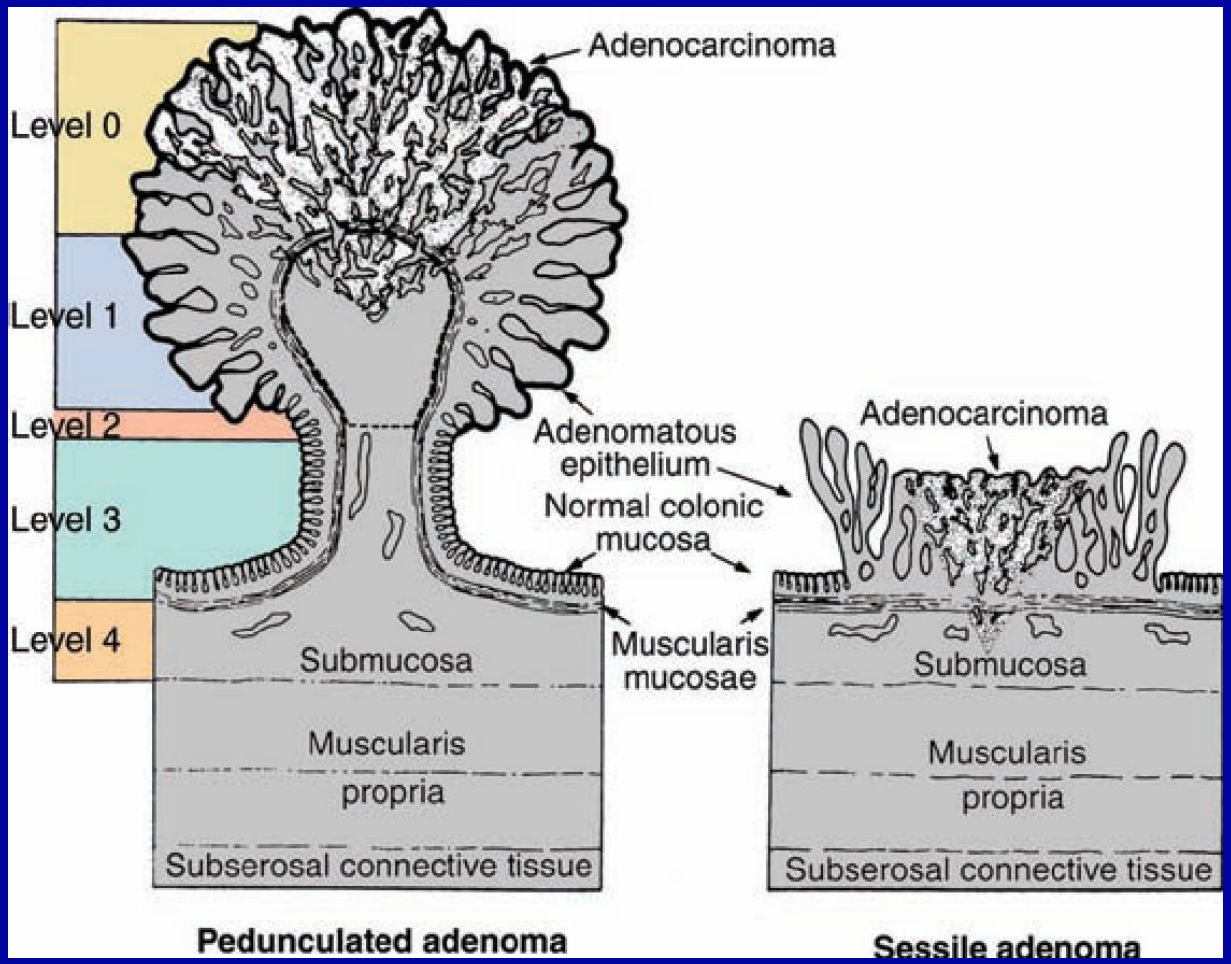
Adenocarcinoma
Level 0
Level 1
Level 2
Level 3
Level 4
Adenomatous epithelium
Normal colonic mucosa
Muscularis mucosae
Submucosa
Muscularis propria
Subserosal connective tissue
Pedunculated adenoma
Adenocarcinoma
Submucosa
Muscularis propria
Subserosal connective tissue
Sessile adenoma

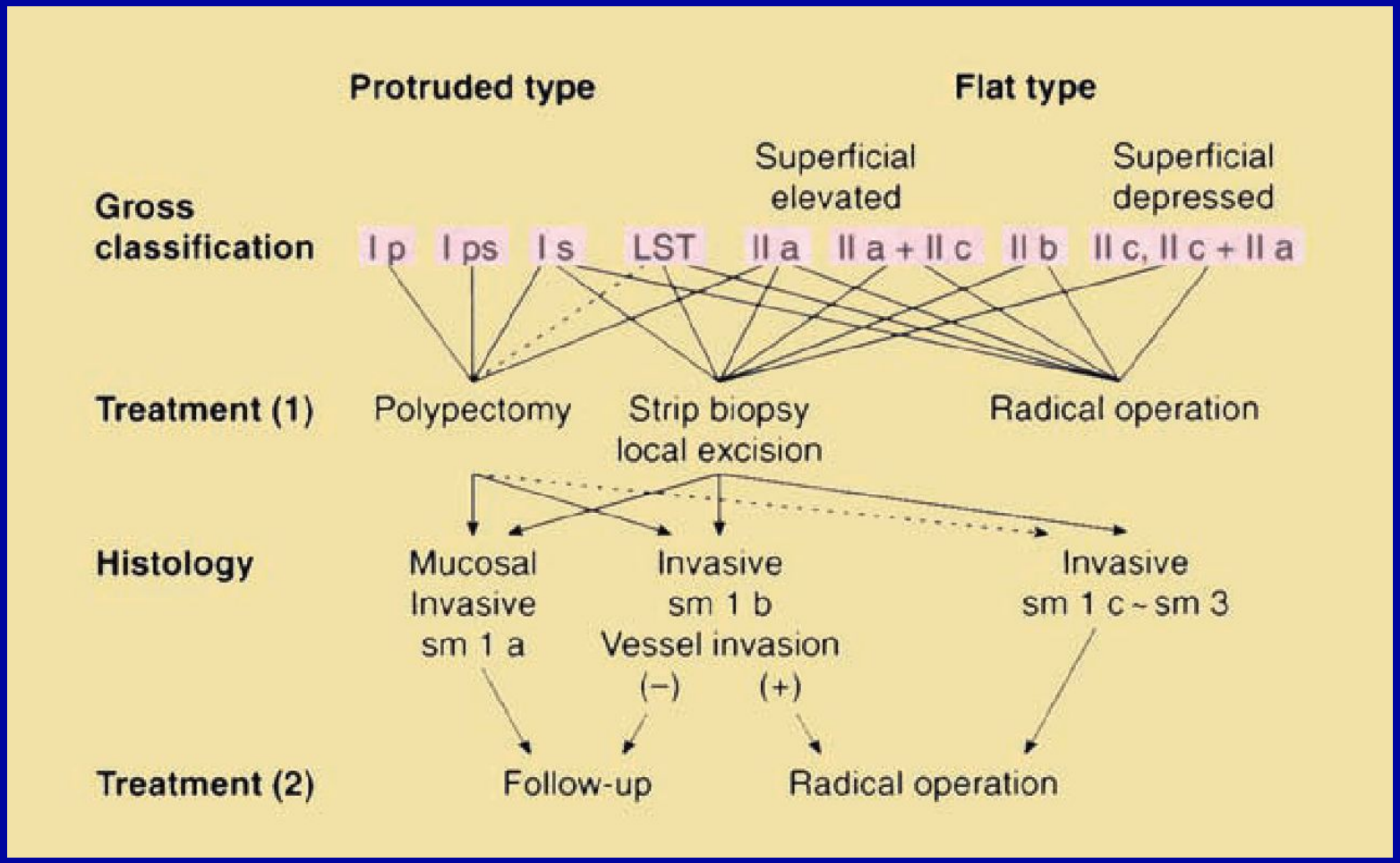
Protruded type
Flat type
Gross classification
Superficial elevated
Superficial depressed
I p
I ps
I s
LST
II a
II a + II c
II b
II c, II c + II a
Treatment (1)
Polypectomy
Strip biopsy local excision
Radical operation
Histology
Mucosal Invasive sm 1 a
Invasive sm 1 b Vessel invasion
(−)
(+)
Invasive sm 1 c ~ sm 3
Treatment (2)
Follow-up
Radical operation

Международная гистологическая классификация опухолей кишечника (J.J.Jass et. L.H.Sobin WHO, 1989)

Эпителиальные

А. Доброкачественные

- аденома: тубулярная, ворсинчатая, аденоматоз (полипоз кишечника)

Б. Злокачественные

- Аденокарцинома
- Слизистая аденокарцинома
- Перстневидно-клеточный рак
- Поскоклеточный рак
- Прочие (карциноид, недифференцированный рак и др.)

Неэпителиальные

- Гастроинтестинальные стромальные опухоли (GIST's)
- Лейомиома, Лейомиосаркома
- Меланома
- Злокачественная лимфома (MALT , В-клеточная, зоны мантии, лимфома Беркита)
- Нейрогенные опухоли (шванномы, невриномы и др.)

Международная гистологическая классификация (ВОЗ 2010)

- *Эпителиальные опухоли*
  - Доброкачественные опухоли
    - Тубулярная аденома
    - Ворсинчатая аденома
    - Тубуло-ворсинчатая аденома
    - Аденоматозный полип
  - Интраэпителиальная неоплазия (дисплазия), связанная с хроническими воспалительными заболеваниями кишечника
    - Железистая интраэпителиальная неоплазия высокой степени
    - Железистая интраэпителиальная неоплазия низкой степени

Международная гистологическая классификация (ВОЗ 2010)

- Рак*

  Аденокарцинома

  Слизистая аденокарцинома**

  Перстневидноклеточный рак***

  Мелкоклеточный рак

  Плоскоклеточный рак

  Аденоплоскоклеточный рак

  Медуллярный рак

  Недифференцированный рак

Международная гистологическая классификация (ВОЗ 2010)

- *Рак* - опухоли делятся на высоко-(более чем в 95% клеток определяются железистые структуры), умеренно- (железистые структуры определяются в 50-95% клеток), низкодифференцированные (железистые структуры определяются в 5-50% клеток) и недифференцированные (железистые структуры определяются в <5% клеток)

Международная гистологическая классификация (ВОЗ 2010)

- *Перстневидноклеточный рак* :

  устанавливается, если >50% внутриклеточного объёма представлено слизью. Всегда расцениваются как низкодифференцированные.

Международная гистологическая классификация (ВОЗ 2010)

- *Слизистая аденокарцинома* :

  устанавливается, если >50% объёма опухоли представлено внеклеточной слизью. Всегда расцениваются как низкодифференцированные.

Группировка по стадиям TNM

				Dukes
• Стадия 0	Tis	N0	M0	
• Стадия I	T1,T2	N0	M0	A
• Стадия IIA	T3	N0	M0	
IIB	T4	N0	M0	B
• Стадия IIIA	T1,T2	N1	M0	
IIIB	T3,T4	N1	M0	
IIIC	любая T	N2	M0	C
• Стадия IV	любая T	любая N	M1	D

Классификация рака толстой кишки по системе TNM

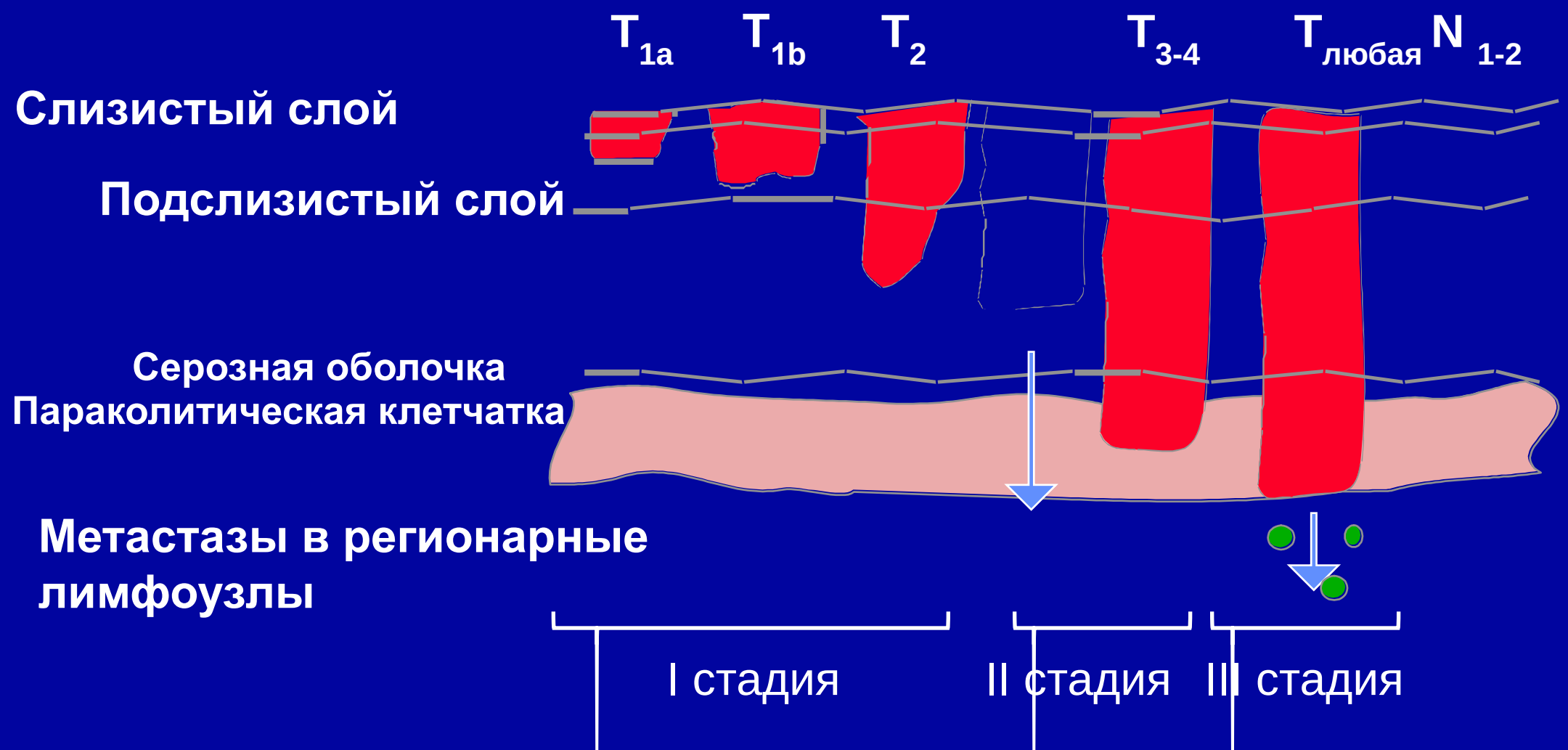

Классификация Haggitt системы Sm

Sm1 - Invasion into upper 1 /3
Sm2 - Invasion into middle 1/3
Sm3 - Invasion into distal 1/3
Для пролипов на ножке Haggitt:
уровень 1, 2, 3 всегда Sm1;
уровень 4 может быть Sm1, Sm2 или Sm3

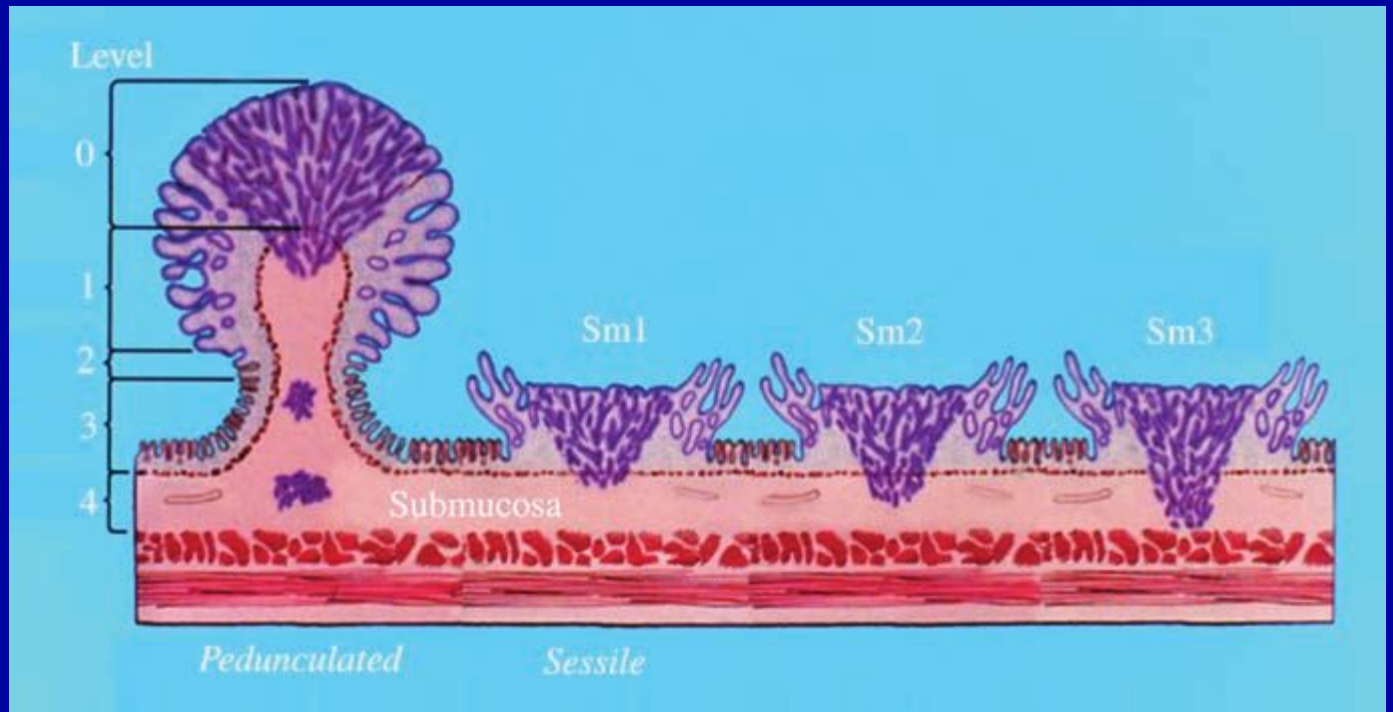

Классификация SM

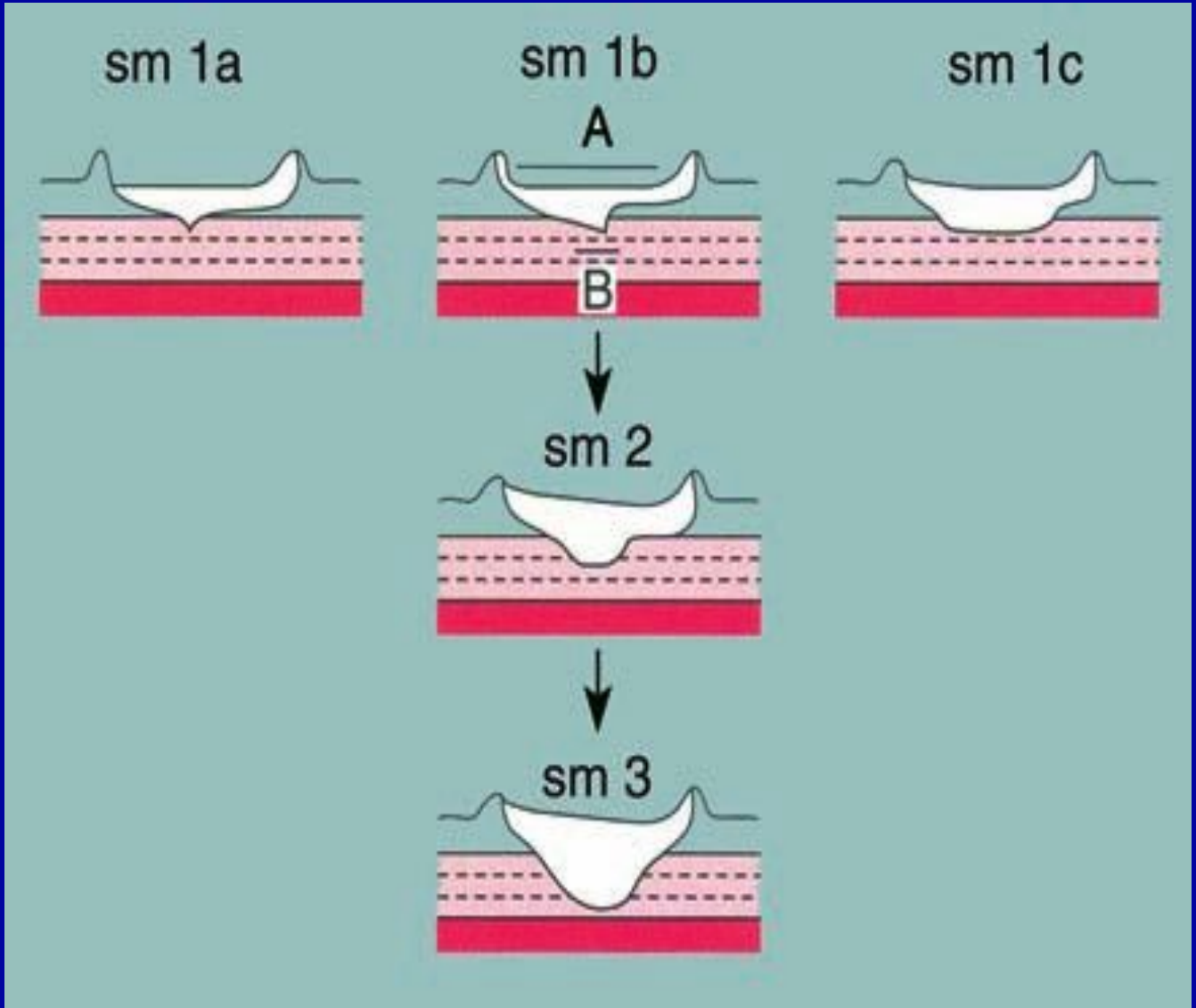

Вариант латерально растущей неоплазии

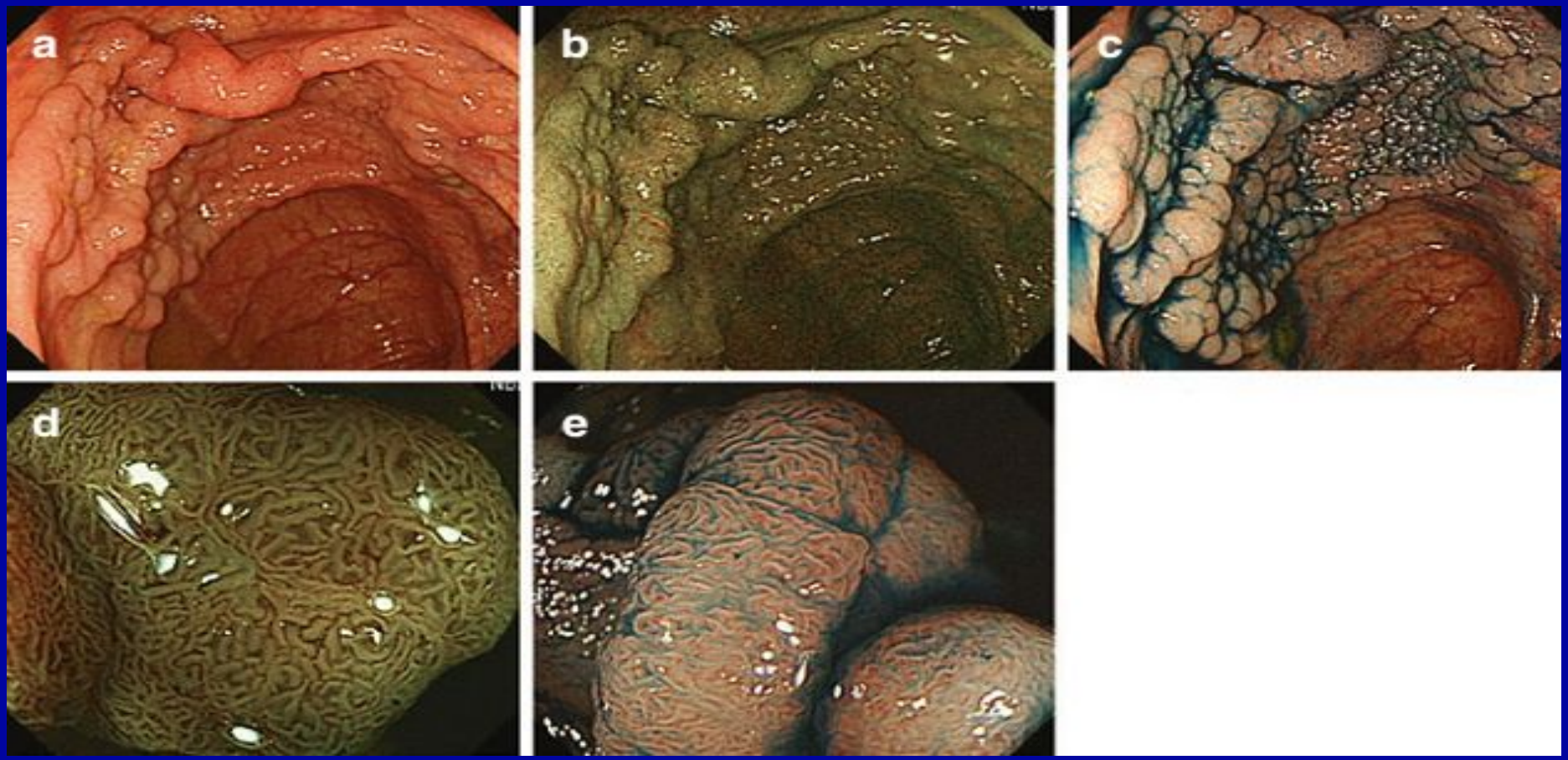

Результаты микроскопии участка резецированной слизистой– подслизистая инвазия

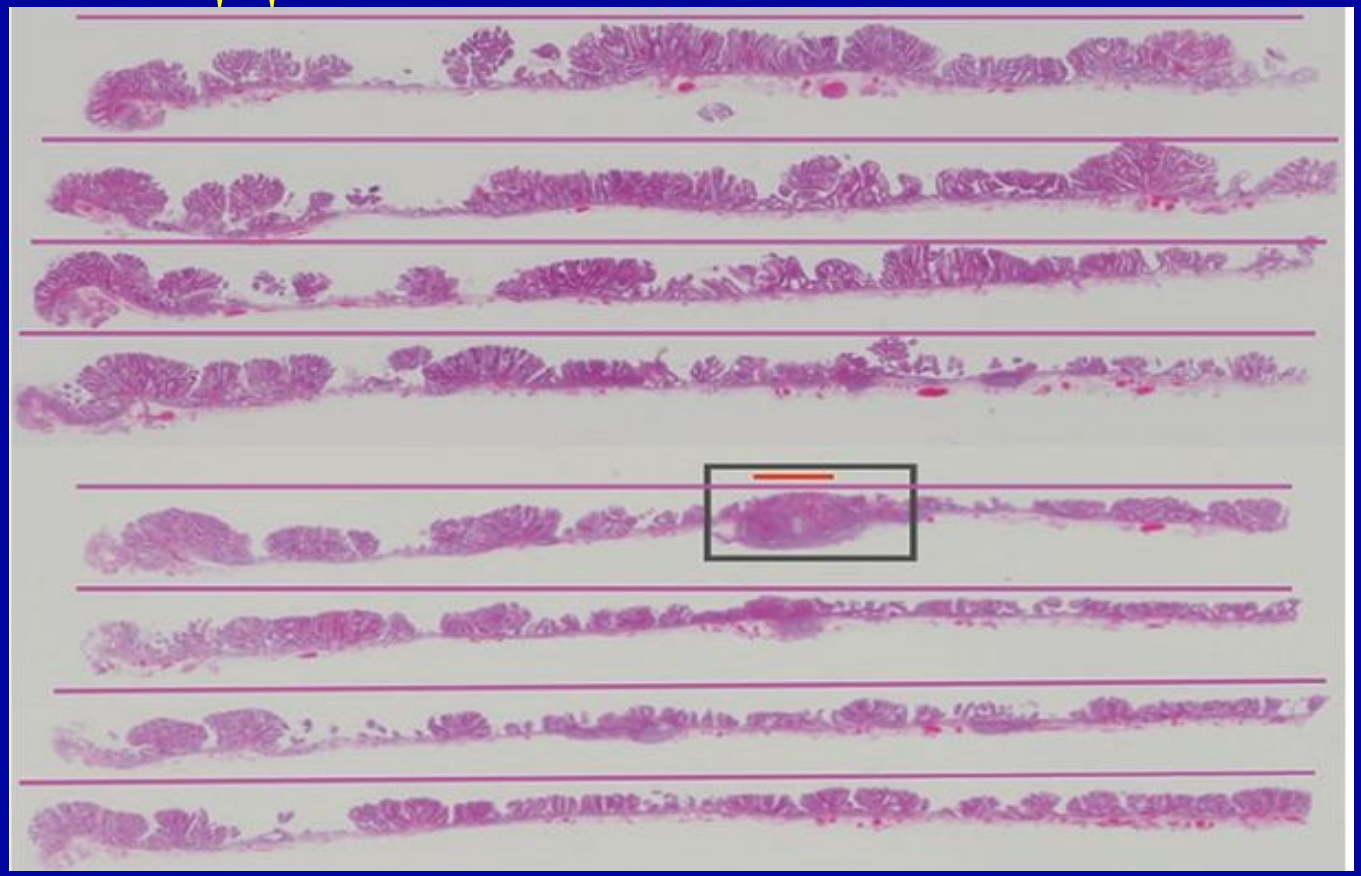

Степень инвазии – 1300 микрон: риск локальных мтс

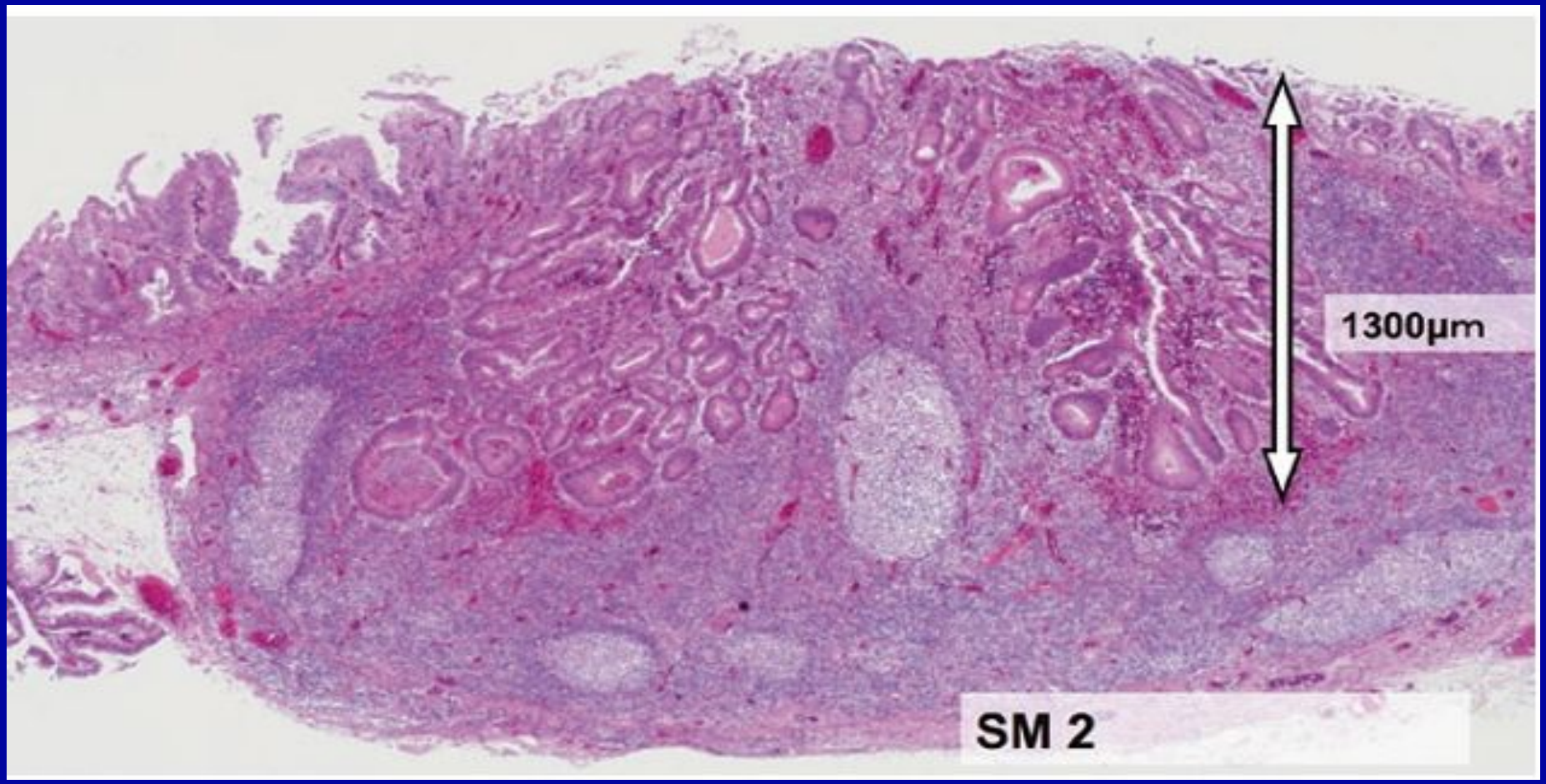

Результаты EMR и ESD

	Moss [18]	Nakajima [37] Oka [38]*	
Study design	Multicenter (n.7) prospective	Multicenter (n.18) prospective	
Technique	EMR	EMR	ESD
n. procedures	514	1029	816
Neoplasm size, mm (median [range])	36 (20–100)	26 (20–120)	39 (20–174)
En bloc (%)	n.a. (4 pieces/lesion)	55	95
Procedure time (min) (mean [SD])	25 (22)	18 (23)	96 (69)
Perforation (%)	1.3	0.8	2
Recurrence (%)	27	6.8*	1.4*

① Эндоскопическая резекция предназначена как для диагностики, так и для лечение. Она состоит из полной эксцизионной биопсии, в которой излечимость и необходимость дополнительной резекции кишечника оценивается гистопатологическим исследованием из резецированных образцов (CQ - 1).

② cT1 глубоко инвазивный рак диагностируется на основе эндоскопических исследований, таких как «утолщение, эрозия, язва, конвергенция складок ,деформация, ригидность», а также на основе рентгена с контрастированием, хромоэндоскопии, эндоскопии с улучшенным изображением (например, NBI / BLI), или увеличением, эндоскопического ультразвукового исследование.

③ Резекция единым блоком желательна для точной диагностики статуса инвазии в крае резекции и оценки самой глубокой области поражения.

Лечебная стратегия при T1 после эндоскопической резекции

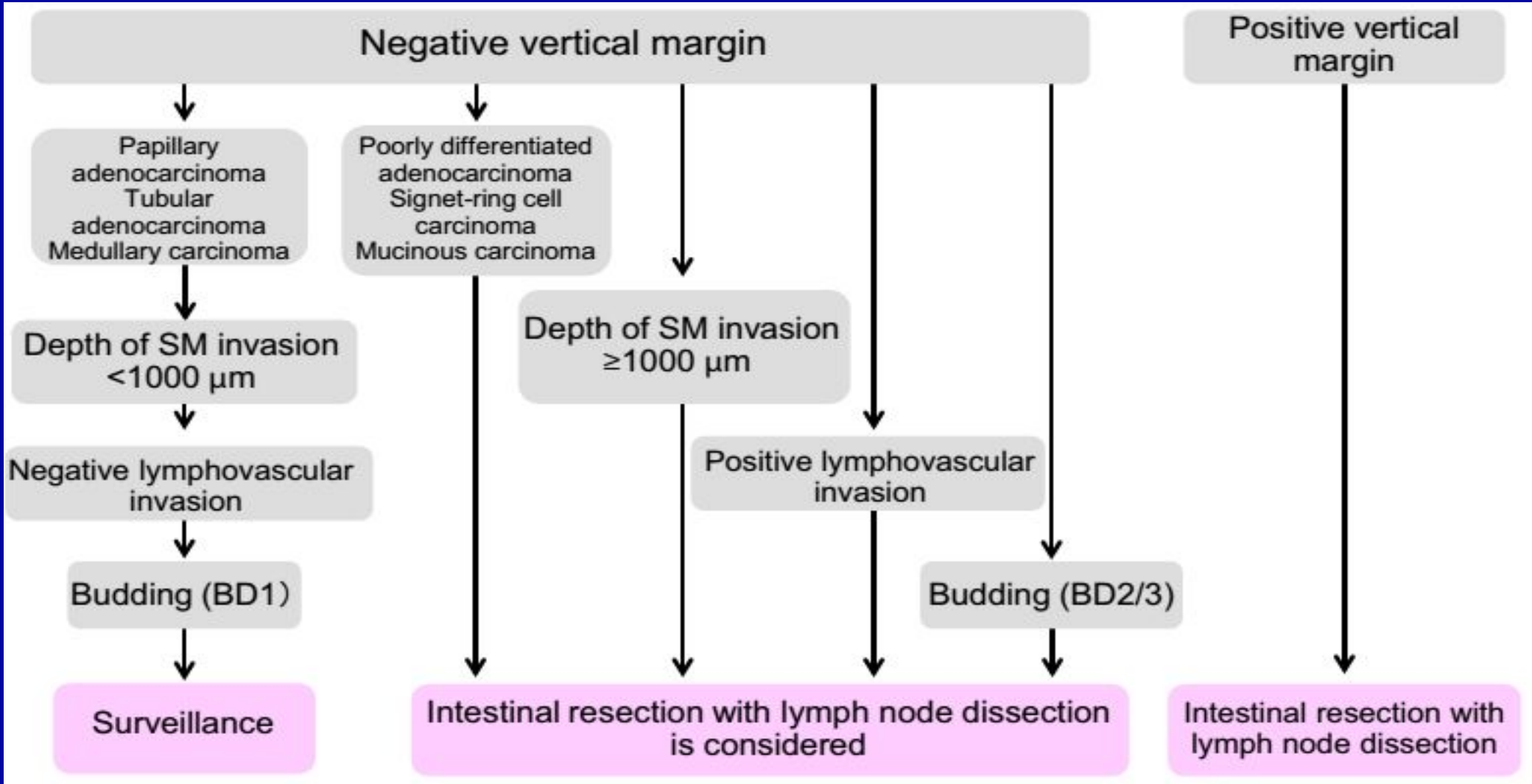

Частота распределения колоректального рака

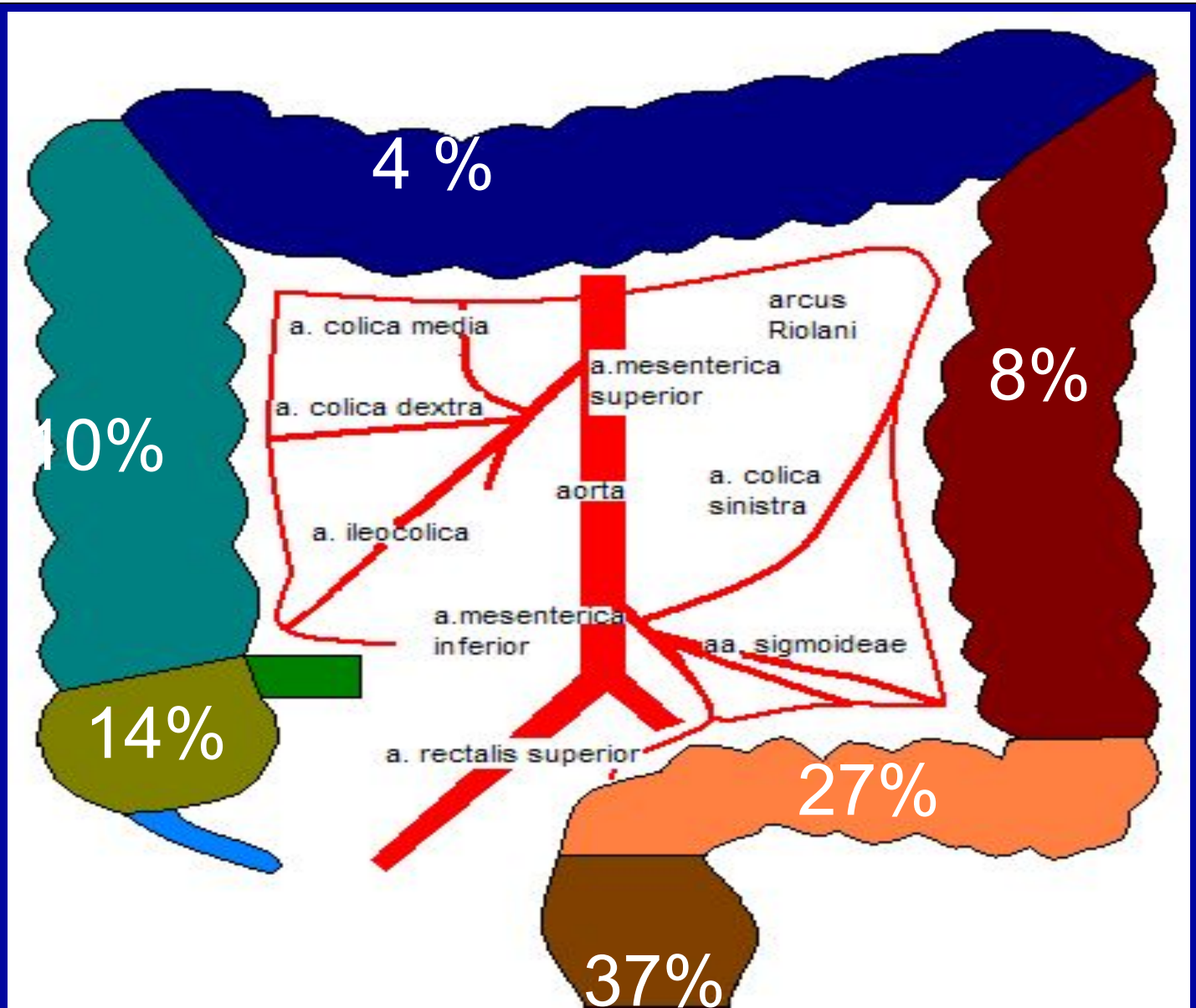

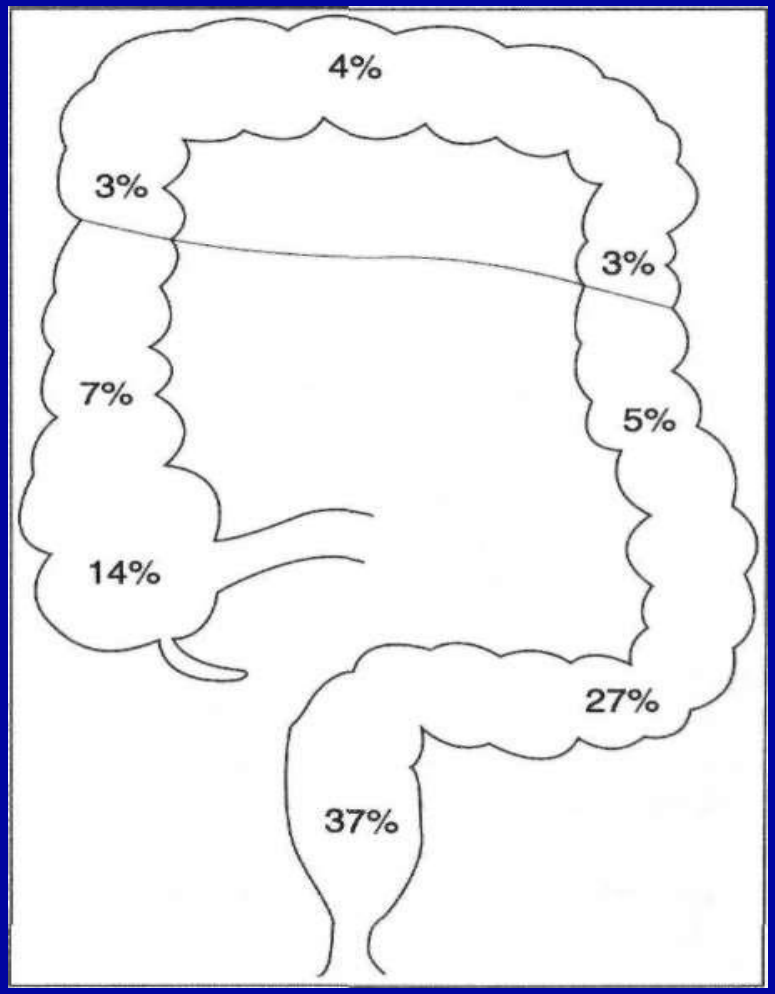
4%
3%
3%
7%
5%
14%
27%
37%

Особый случай: наследственные формы рака толстого кишечника

Наследственная частота колоректального рака

HNPCC

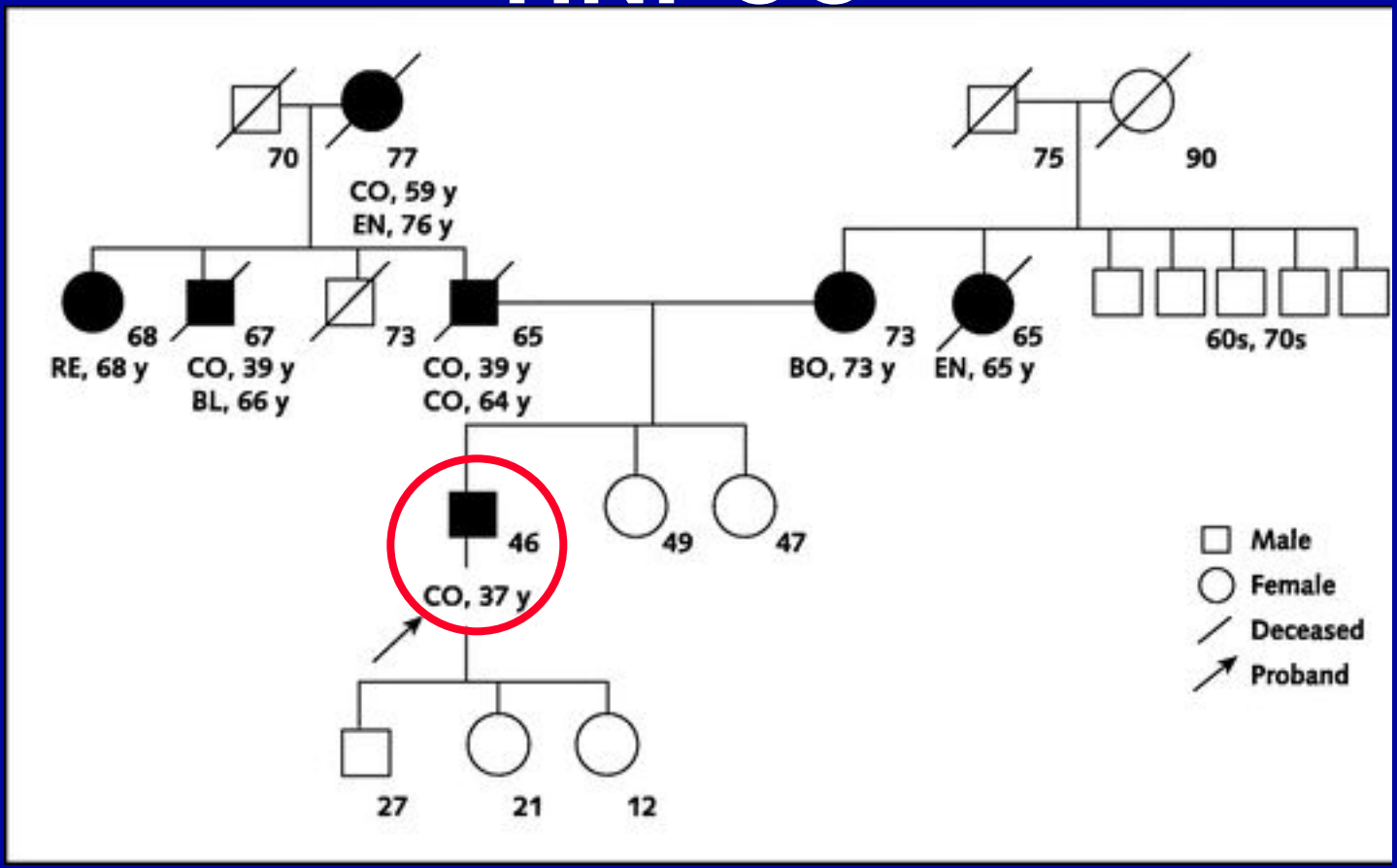

Наследственный неполипозный колоректальный рак

- HNPCC (синдром Lynch I / II, синдром X) является наиболее распространенной формой наследственного колоректального рака (CRC). в основе которого лежат аутосомно-доминантные мутации в генах рассогласования ДНК: hMLH1 и hMSH2 (90% мутаций), hMSH6 (7-10%), PMS1 и PMS2 (5%).Несмотря на термин «nonpolyposis»- рак возникает при поражении предшествующего полипа, но не существует сотни полипов.

Наследственный неполипозный колоректальный рак

- Составляет 3-5% от общего количества колоректальных раков. HNPCC: аутосомно-доминантное расстройство, пенетрация ~ 80%. Ускоренная трансформация аденома-карцинома -2-3 года.

Наследственный неполипозный колоректальный рак

- Пожизненный риск развития рака толстой кишки ~ 80%, рак эндометрия 40-60%, рак мочевых путей 18-20%, рак яичников 9-12%.
- Риск метахронного колоректального рака 45% (после сегментарной резекции, 10-15% после колэктомии или ileorectostomy.
- 70% опухолей толстой кишки располагаются проксимальней селезеночного изгиба.

Молекулярный патогенез колоректального рака

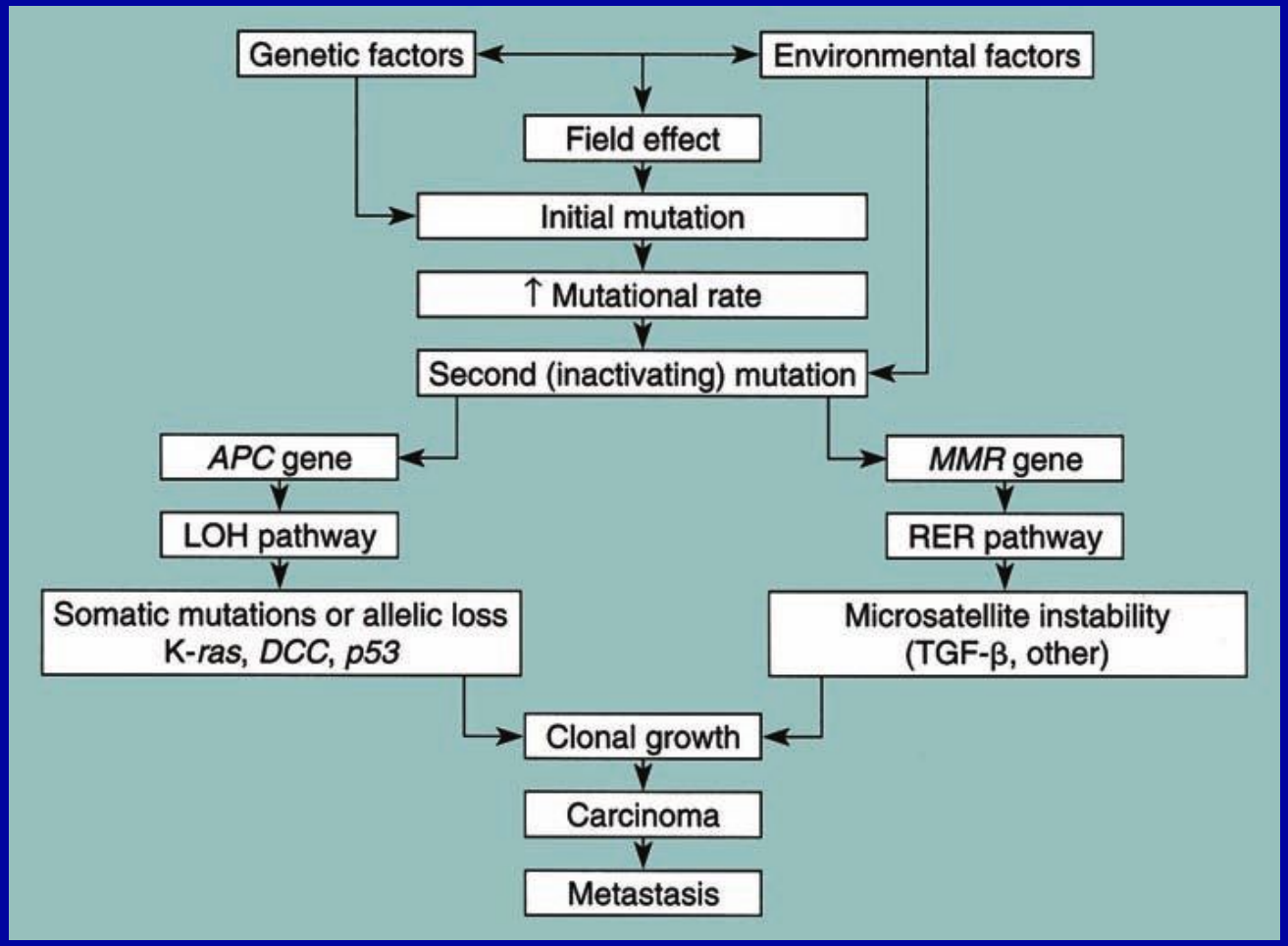

LOH PATHWAY TO COLORECTAL CARCINOMA

APC gene mutation or 5q loss
(inherited mutation in adenomatous polyposis syndromes)

↓

Hyperproliferation of crypt cells and
clonal proliferation of a stem cell
results in small adenoma

↓

Activation of K-*ras* oncogene within small
adenoma and proliferation of doubly mutated clone

↓

Intermediate adenoma

↓

Loss of *DCC* results in proliferation
of clone with multiple genetic alterations

↓

Late adenoma with dysplasia

↓

p53 loss or mutation results in
proliferation of malignant clone

↓

Invasive carcinoma

Наследственная колоректальная карцинома?

Анамнез

- Семейная частота?
- Возраст заболевших?
- Наличие других опухолей?

Наследственный неполипозный колоректальный рак

- **Амстердамские критерии :**
- ~ 3 родственника с колоректальным раком ,один из которых – первой степени родства
- ~ поражение двух последовательных поколений
- ~ 1 случай колоректального рака должен быть в возрасте до 50 лет
- ~ должен быть исключен семейный аденоматозный полипоз
- ~ опухоли должны быть верифицированы патоморфологически
- Критерии Амстердама II: ~ 50% семей, которые соответствуют критериям, имеют HNPCC

Наследственный неполипозный колоректальный рак

- ***ГЕНЕТИКА***
- Возникает мутация генов устранения ошибок спаривания оснований (УОСО)
- Гены УОСО угнетают развитие опухоли .
- Дефектность УОСО приводит к нестабильности микросателлитов – характерному гистохимическому признаку

данной формы колоректального рака

Наследственный неполипозный колоректальный рак

- *Особенности наблюдения за пациентами*
- *~ регулярная колоноскопия –начиная с 25 лет ,каждые 2 года*
- *~ гастроскопия – каждые 2 года*
- *~ ежегодно –УЗИ брюшной полости и малого таза*
- *~ ежегодно – трансвагинальное УЗИ*
- *~ ежегодно – исследование раковоэмбрионального антигена , CA 125 ,CA 19-9*

Наследственный неполипозный колоректальный рак

- *ПРОФИЛАКТИКА*

- *Обсуждение или Предпочтение профилактической колэктомии в отличие от колоноскопии, для женщин ,имеющих детей - в сочетании с профилактической гистерэктомией*
- *Профилактическая проктоколэктомия обычно не рекомендуется из-за ее значительного функционального воздействия.*

- Субтотальная колэктомия (терапевтическая + профилактическая): рекомендуется для всех опухолей, проксимальных к сигмовидной кишке.
- Сегментарная колоректальная резекция: только терапевтическая (по онкологическим принципам).
- Рак прямой кишки при HNPCC: низкая передняя резекция (с / без неоадъювантной химиолучевой терапии).
- Профилактическая проктоколэктомия обычно не рекомендуется из-за ее значительного функционального воздействия.

Наследственный неполипозный колоректальный рак

- Женщины (особенно - если рак матки в семье или мутации в hMSH6 или в hMSH2 и hMLH1):

  рассмотрение / обсуждение гистерэктомии или овариэктомии (после завершения родов, начала менопаузы или во время любой другой операции на брюшной полости).

Наследственный неполипозный колоректальный рак

- *ОПЕРАТИВНОЕ ЛЕЧЕНИЕ*

- При опухолях толстой кишки –колэктомия с илеоректальным анастомозом
- Субтотальная колэктомия (лечебная + профилактическая): рекомендуется для всех опухолей, проксимальней сигмовидной кишке, если только отклонены пациентом или конкретным медицинским противопоказанием обширное удаление толстой кишки).
- Сегментарная колоректальная резекция: только терапевтическая (по онкологическим принципам).

Наследственный неполипозный колоректальный рак

- *ОПЕРАТИВНОЕ ЛЕЧЕНИЕ*

- Ректальный рак при HNPCC: низкая передняя резекция (с /или без неоадъювантной химиолучевой терапии) или *колпроктэктомия.*

Раннее распознавание и профилактика

Как и когда рак толстого кишечника обращает на себя внимание?

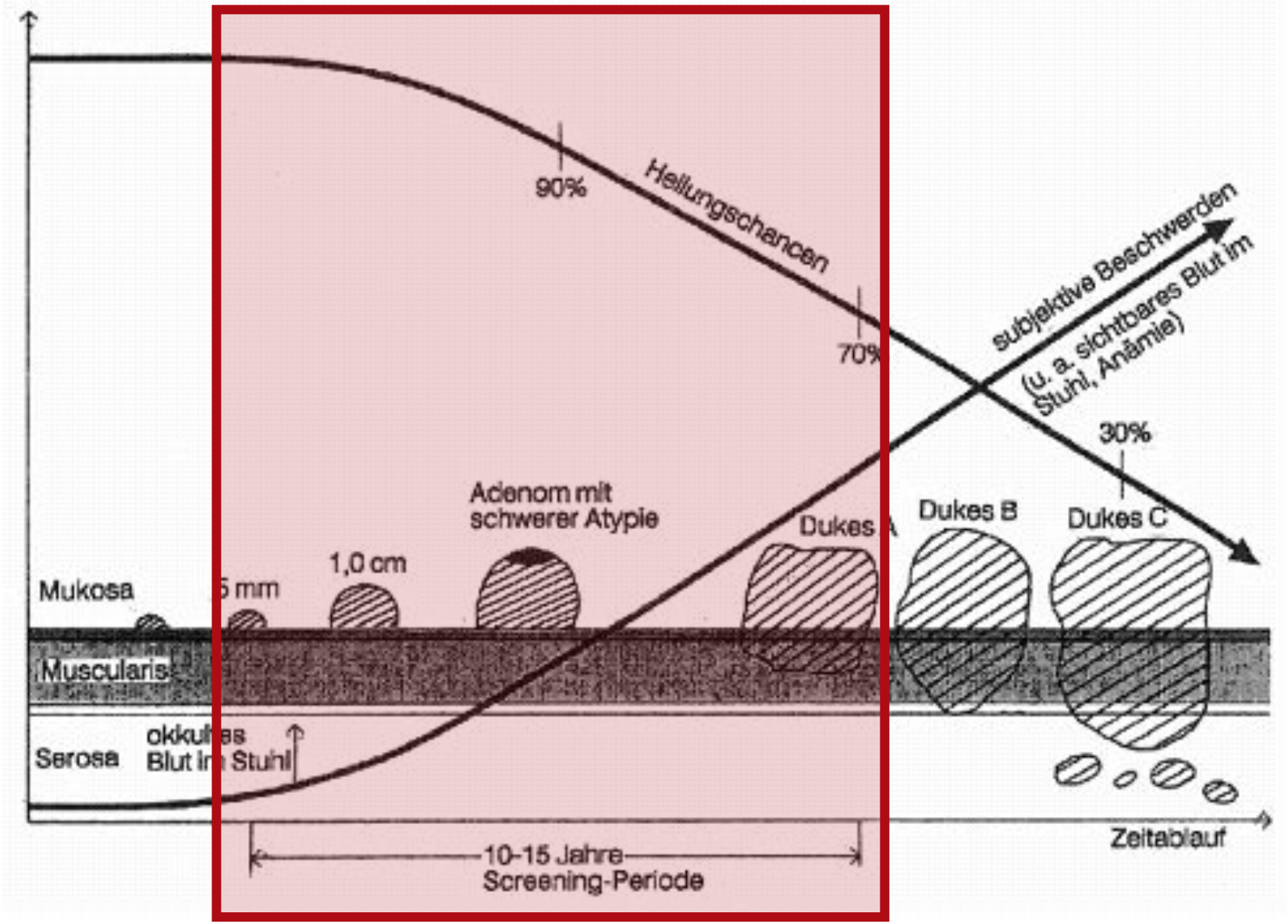

Профилактические исследования при раке толстого кишечника

- Кровь в стуле (гемокультура):
  Даже при ежегодном обследовании выявляется только около 25-50% всех КРК и 10% всех аденом.

- Анализ крови (опухолевые маркеры): при отягощенной наследственности, медицинская генетика

- Виртуальная колоноскопия

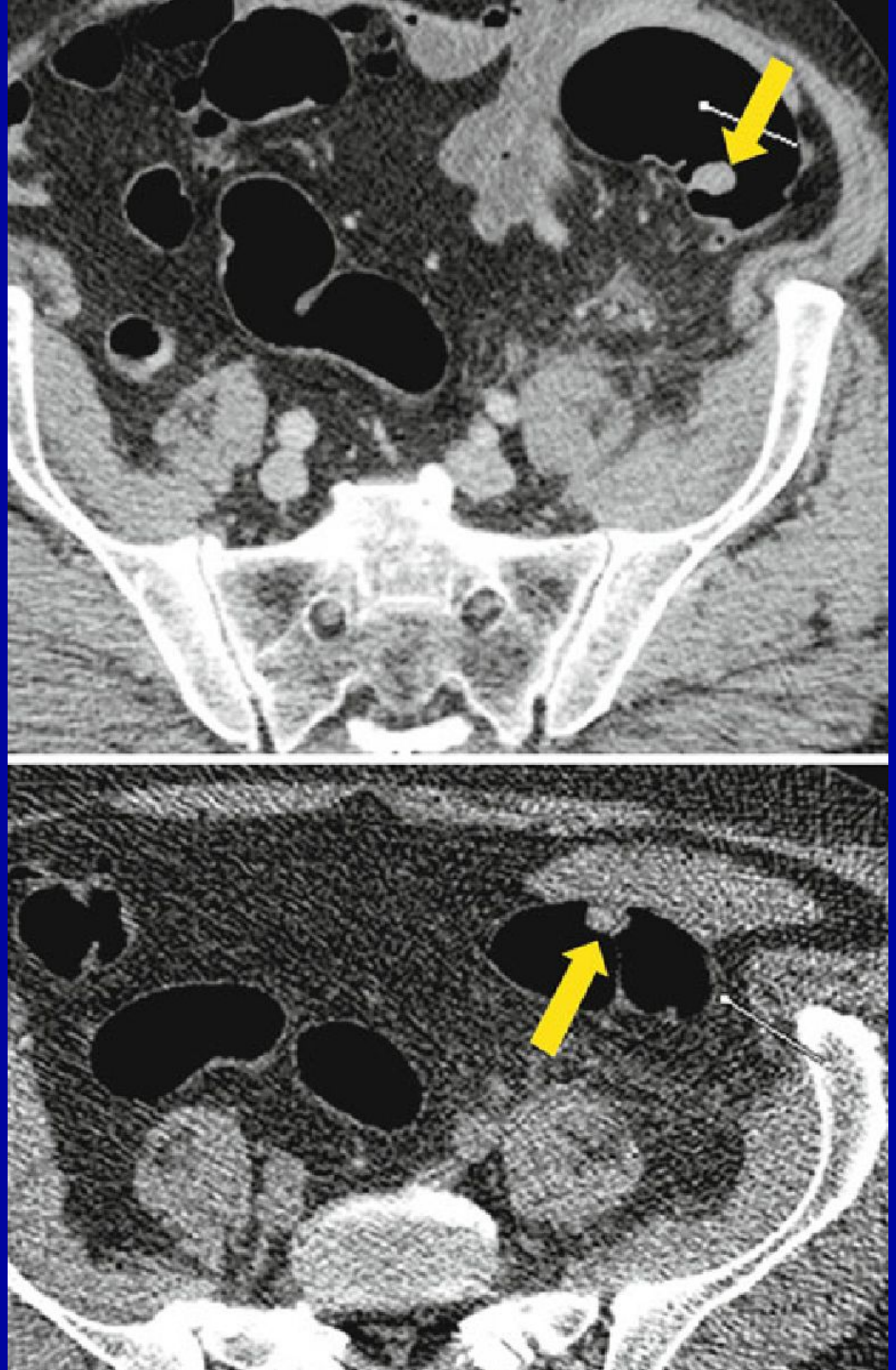

Виртуальная колоноскопия

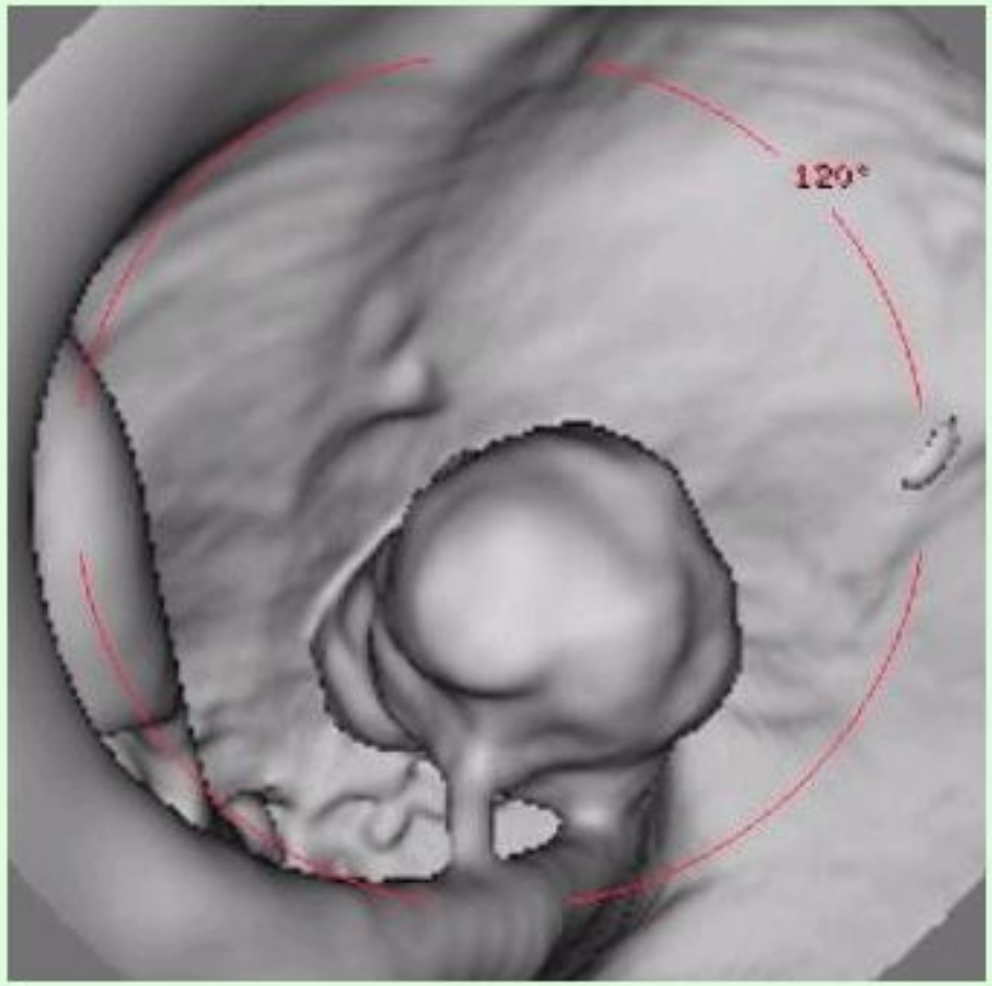

Gestielter Polyp im Dickdarm

Профилактические исследования при раке толстого кишечника

- Кровь в стуле (гемокультура):
  Даже при ежегодном обследовании выявляется только около 25-50% всех КРК и 10% всех аденом
- Анализ крови (опухолевые маркеры): при отягощенной наследственности, медицинская генетика
- Виртуальная колоноскопия
- Традиционная колоноскопия (эндоскопическое исследование толстого кишечника)

Другим направлением скрининга и ранней диагностики злокачественных неоплазий толстой кишки является исследование опухолевых маркеров, и в частности – раково-эмбрионального антигена (РЭА), открытого в 1965 г.

Mould и Freadman.

Динамическое значение концентрации РЭА в плазме больных раком толстой кишки.

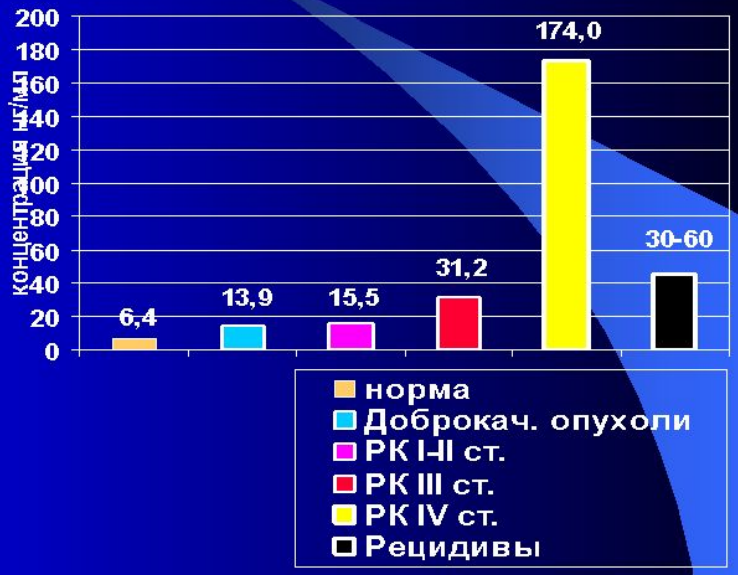

Колоноскопия должна проводиться:

- всем людям > 55 лет
  (если до этого уже не производилась)
- при отягощенной наследственности как можно раньше
  (консультации и, при необходимости, генетические тесты)
- Кровь в стуле, клиническое подозрение

Показания к колоноскопии

	Начало	*Интервал до следующей колоноскопии (если нет патологических находок)*
Средний риск		
Отсутствие личных / семейных факторов риска	Возраст 50 лет	Каждые 10 лет
Повышенный риск		
Афро-американская национальность, Ашкенази Евреи	Возраст 45 лет	(5-) 10
Персональная история CRC	«Очищающая» колоноскопия в течение 6 месяцев после хирургической резекции	1/3/5 лет
Личная история крупных аденоматозных полипов (> 1 см), множественные колоректальные полипы любого размера, или сидячие зубчатые аденомы (проксимальнее сигмовидной кишки).		1/3/5 лет
Семейная история колоректального рака у родственников первой степени родства <60 лет	Возраст 40 лет или на 10 лет раньше возраста младшего заболевшего родственника	Каждые 5 лет
Семейная история колоректальногорака у любых 2 или более членов семьи в возрасте<60 лет	Возраст 40 лет или на 10 лет раньше возраста младшего заболевшего родственника	Каждые 5 лет
Семейная история колоректального рака у родственников первой степени родства в возрасте > 60 лет	Возраст 50 лет	Каждые 10 лет

Категории риска развития колоректального рака

S. W. Lee, H. M. Ross, D, E. Rivadeneira , S. R. Steele D. L. Feingold

Advanced Colonoscopy and Endoluminal Surgery© Springer International Publishing AG 2017,p.264

Высокий риск		
FAP Семейный аденоматозныйполипоз	Возраст 14	Ежегодно с гибкой сигмоидоскопией или колоноскопия до проктоколэктомии @ в возрасте 16-25 лет
FAP состояние после илеоанального резервуарного анастомоза IPAA илиKockpouch	1 год после операции	Ежегодная резервуароскопия и мониторинг анального перехода ATZ
Синдром Линча / наследственный неполипозныйколоректальный рак	Возраст 20-25 лет, или на 10 лет раньшевозраста самого молодого заболевшего члена семьи	Каждые 1-2 года
Хроническая форма ВЗК– ЯК,БК	7-8 лет после начала заболевания	каждые 1-2 года
ВЗК состояние после илеоанального резервуарного анастомоза IPAA или Kockpouch	1 год после операции	Каждые 1-3 года

Колоноскопия: значение времени обратного хода

Table 2. Withdrawal Times a idual Physicians.*

Physician	No. of Colonoscopies			al Time edures Polyps ved	Polyp Size	Polyp in D				vanced as per reened‡	Subjects with Hyperplasia
					mm						%
A	224			.6	5.2±3.3						13.4
	163			.7	5.3±5.2						5.5
C	153	8.4±4.0	8.0±5.0	4.1±1.8	4.9±2.8	62.7	13.7	0.25	3.3	0.03	11.8
D	212	5.3±3.0	8.2±2.9	6.5±1.8	5.4±3.6	47.3	24.1	0.42	6.6	0.07	24.1
E	138	7.9±4.1	10.0±4.2	7.0±2.5	4.0±3.4	74.8	22.5	0.46	4.4	0.04	21.7
F	232	10.5±5.6	9.2±5.8	6.3±4.1	3.8±3.4	78.3	25.4	0.50	5.2	0.05	20.7
G	138	6.1±3.0	8.6±3.6	6.1±2.4	5.6±3.2	41.4	28.3	0.52	8.0	0.08	23.9
H	133	7.1±3.4	10.8±4.9	7.9±2.6	5.2±5.6	67.6	32.3	0.53	8.3	0.09	28.6
I	245	5.8±2.8	9.6±4.4	7.0±2.6	4.2±3.6	67.3	25.7	0.54	4.9	0.06	20.0
J	165	7.2±4.7	12.6±5.0	9.8±4.0	4.6±2.9	62.5	32.7	0.60	4.8	0.05	21.8
	132				4.4±3.9					.10	25.0
L	118				3.5±2.9					.08	55.1
T	2053				4.5±3.7					.06	21.4

	Withdrawal Time for Procedures with No Polyps Removed	Subjects with Adenomas†	No. of Adenomas per Subject Screened†
A	3.1±1.6	9.4	0.10
L	16.8±5.3	32.2	1.05

* Plus–minus values are means ±SD.
† This category includes tubular adenomas, tubulovillous adenomas, villous adenomas, and cancer.
‡ Advanced adenomas include those with a diameter of at least 10 mm, villous histologic features, high-grade dysplasia, and cancer.

N Engl J Med 2006;355:2533-41.
Copyright © 2006 Massachusetts Medical Society.

Критерии качества колоноскопии:

-Время обратного хода
-Количество обнаруженных аденом

Параметры качества колоноскопии

Принятые параметры качества	***Значение***
Время вывода колоноскопа(WT)	≥6 мин.
Показатель интубации слепой кишки (с фотодокументацией)	≥95%
Частота обнаружения аденом при скрининге среднего риска	≥ 25% у мужчин, ≥ 15% у женщин
Альтернативные или нечеткие параметры	*Детали*
Частота обнаружения полипов, включая неаденоматозные полипы (гиперпластические полипы)	35%
Частота обнаружения проксимальных сидячих аденоматов / полипов	>4.5%
Частота пропусков	<6–12%
Качество очищения кишечника	Например, шкала подготовки Бостона 0-9,основанная на сумме оценок в 3 сегментах, 0 = неподготовленный, 3 = совершенный)
Заболеваемость интервальным раком в течение 3-5 лет	<2–9%

Состояние на 2008	**Виртуальная колоноскопия**	**Традиционная колоноскопия**
Подготовка	одинаковая	
Чувствительность	+++ (?)	+++
Специфичность	++	+++
Доля осложнений	(-)	+
Биопсия / отсечение	не возможна	возможна

Полип на ножке – плоский полип

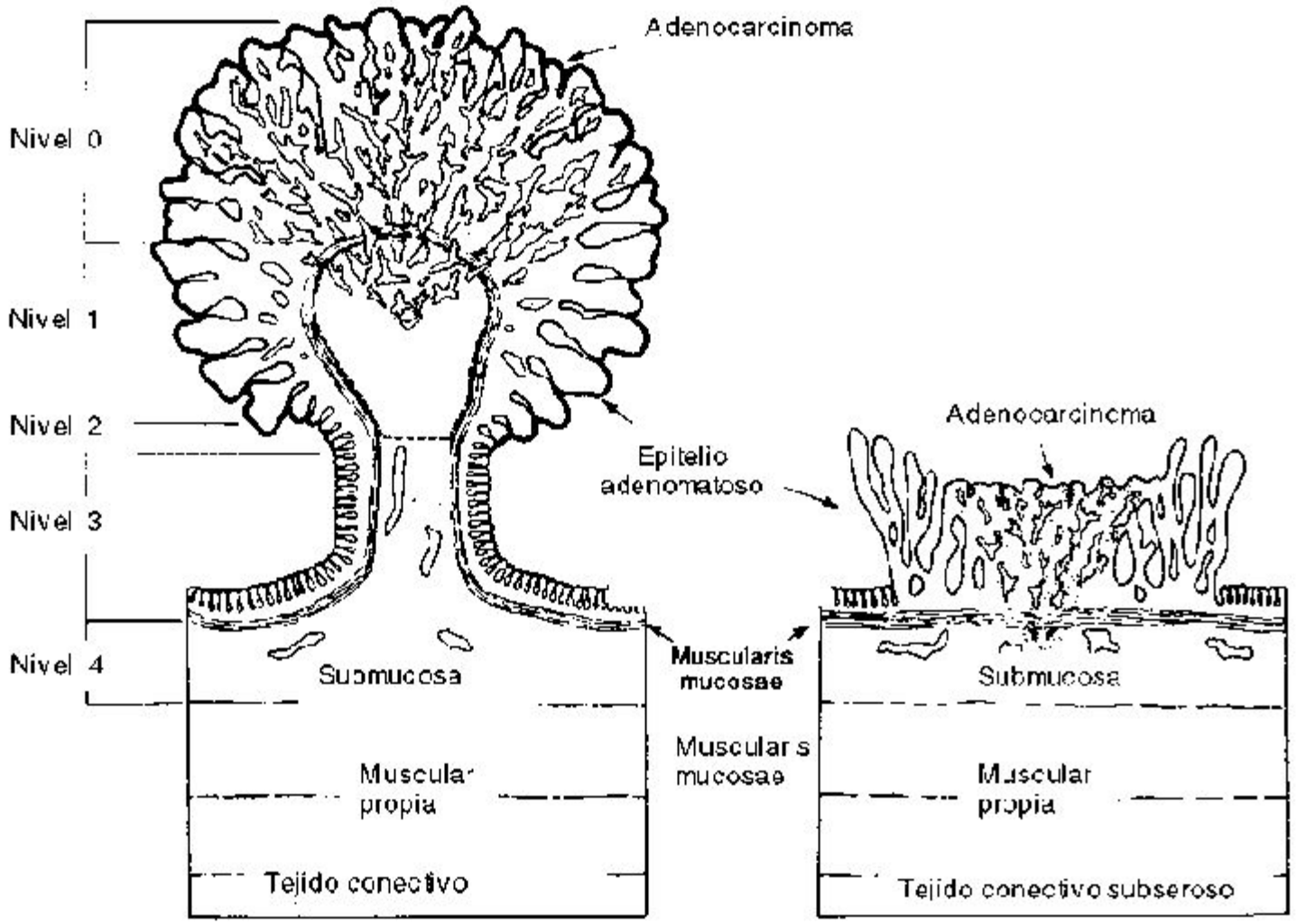

Колоноскопия: возможности техники

- Хромоэндоскопия
- Спектральная эндоскопия (Narrow Band Imaging)
- Эндомикроскопия

Хромоэндоскопия

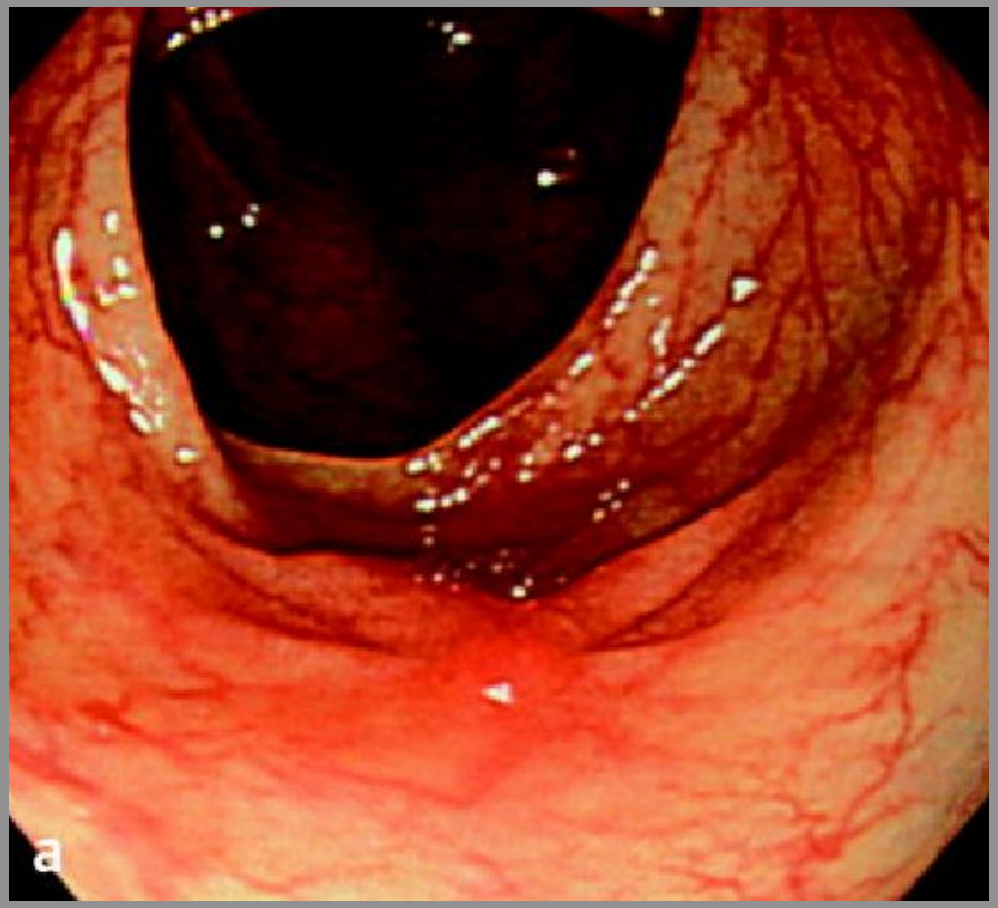

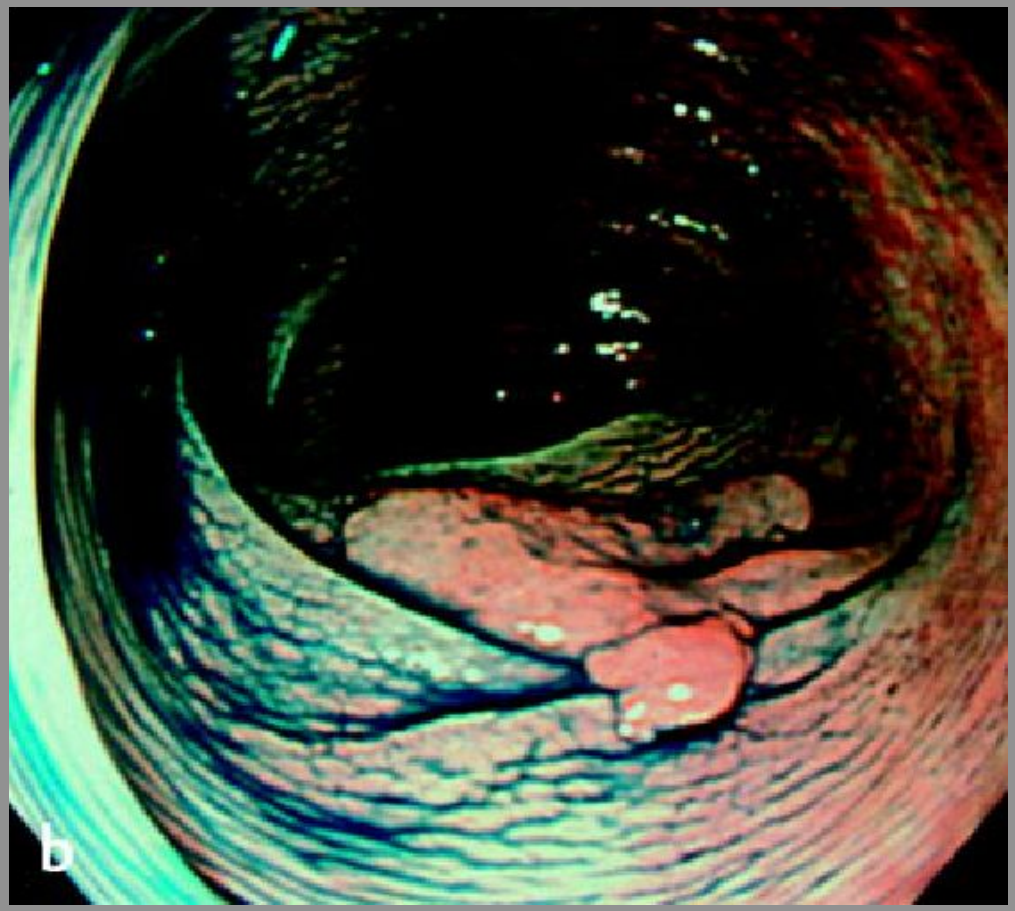

Хромоэндоскопия

Спектральная эндоскопия (Narrow Band Imaging)

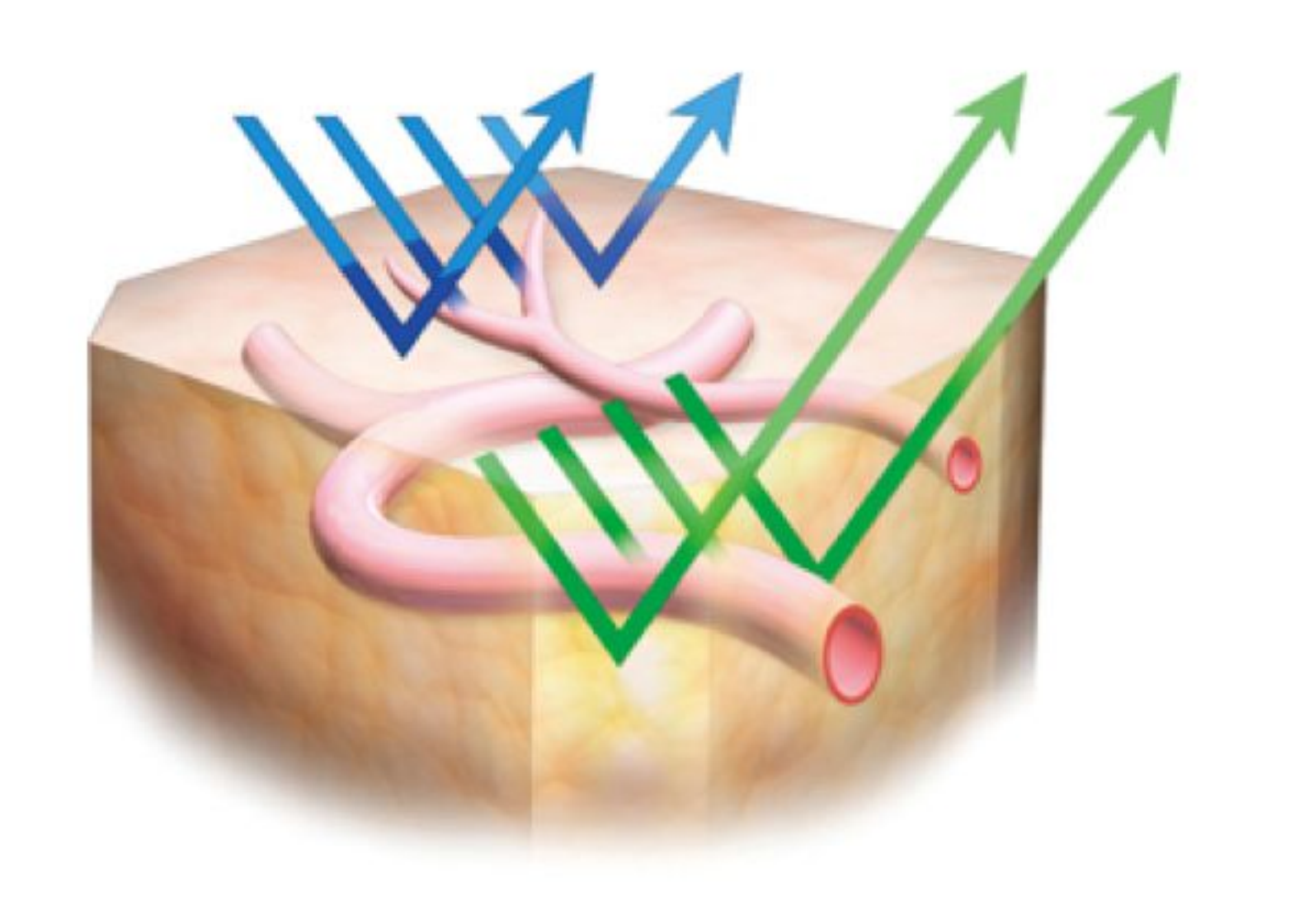

Обычный свет

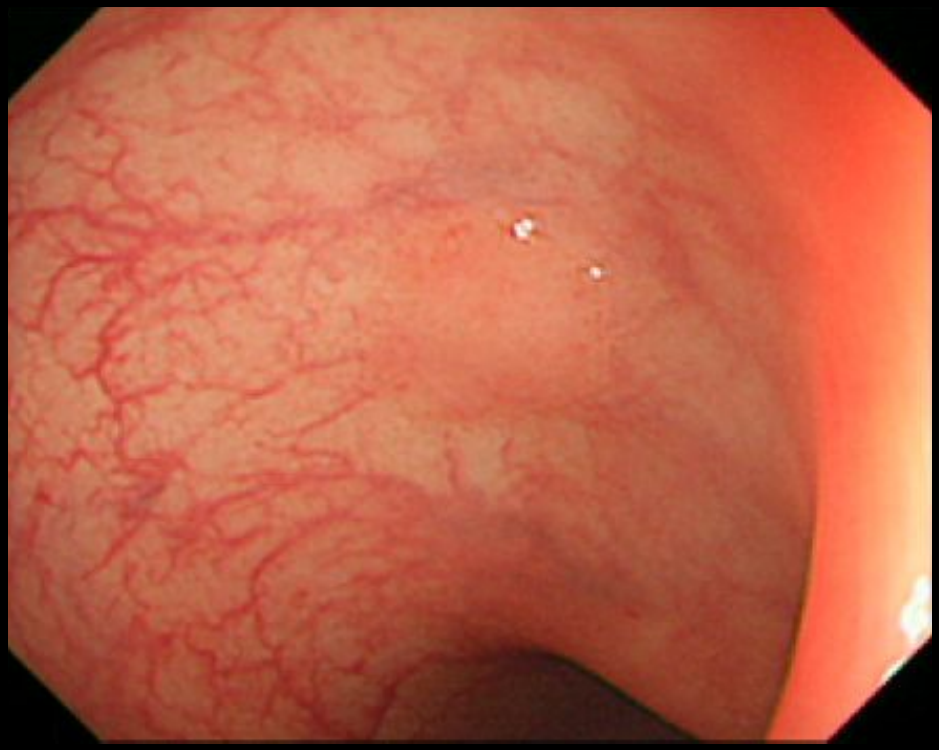

Спектральный

Аденоматозный полип

Смешанная гиперпластическая железа (красная стрелка) и аденоматозные железы (черная стрелка).

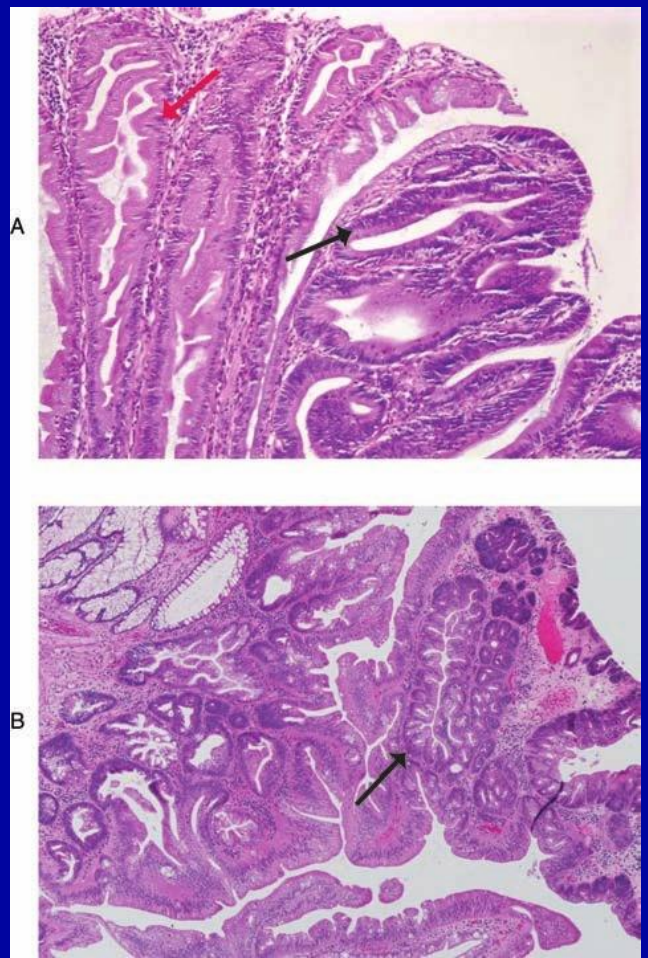

Ювенильный полип

«швейцарский сыр» расширенных желез

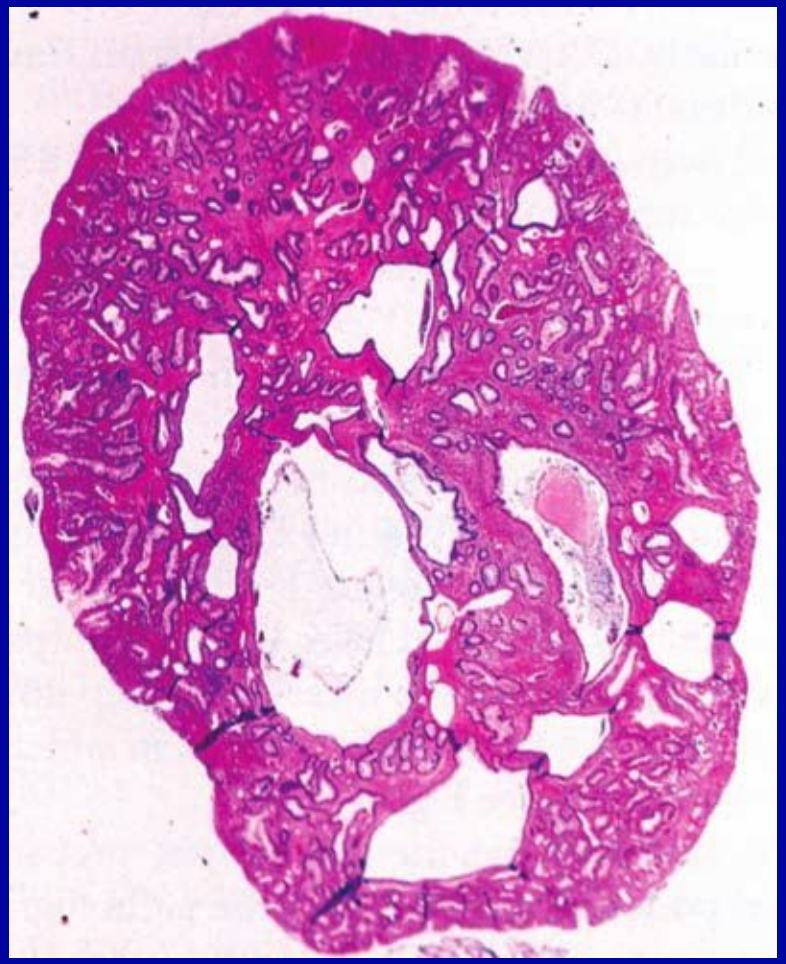

Полип Пейтца-Егерса

«рождественные елочки» мышечного слоя слизистой оболочки

Карцинома сигмовидной кишки

Sigmakarzinom

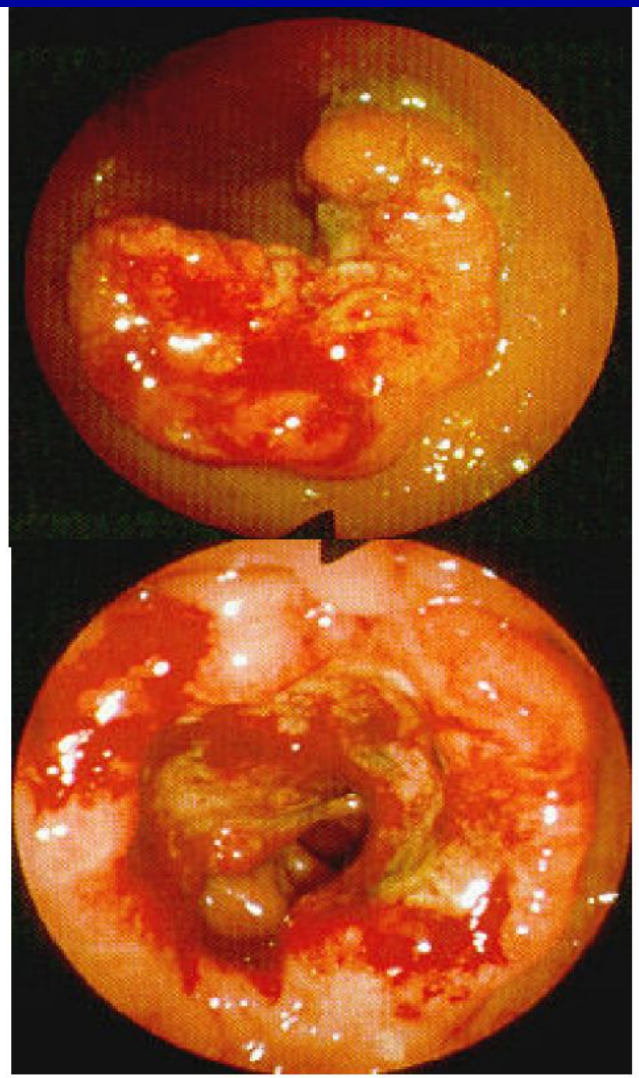

Карцинома толстого кишечника

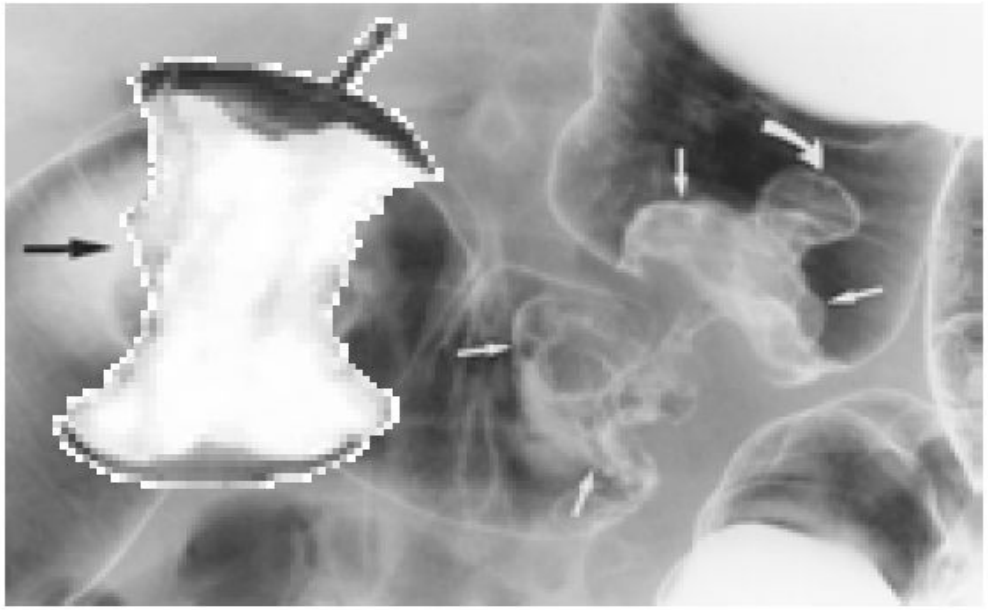

Анамнез

- ЖАЛОБЫ И СИМПТОМЫ КОЛОРЕКТАЛЬНОГО РАКА

- Изменение стула
- Чередование запора и диареи («парадоксальная диарея»)
- Наличие видимой крови
- Абдоминальные боли
- Потеря массы тела
- Анемия(в особенности при раке восходящего отдела толстого кишечника
- Непроходимость как поздний симптом
- Семейный анамнез

Эндоскопическая сонография

Соотношение между 5 слоями при ЭС и гистологическими слоями нормальной стенки кишки

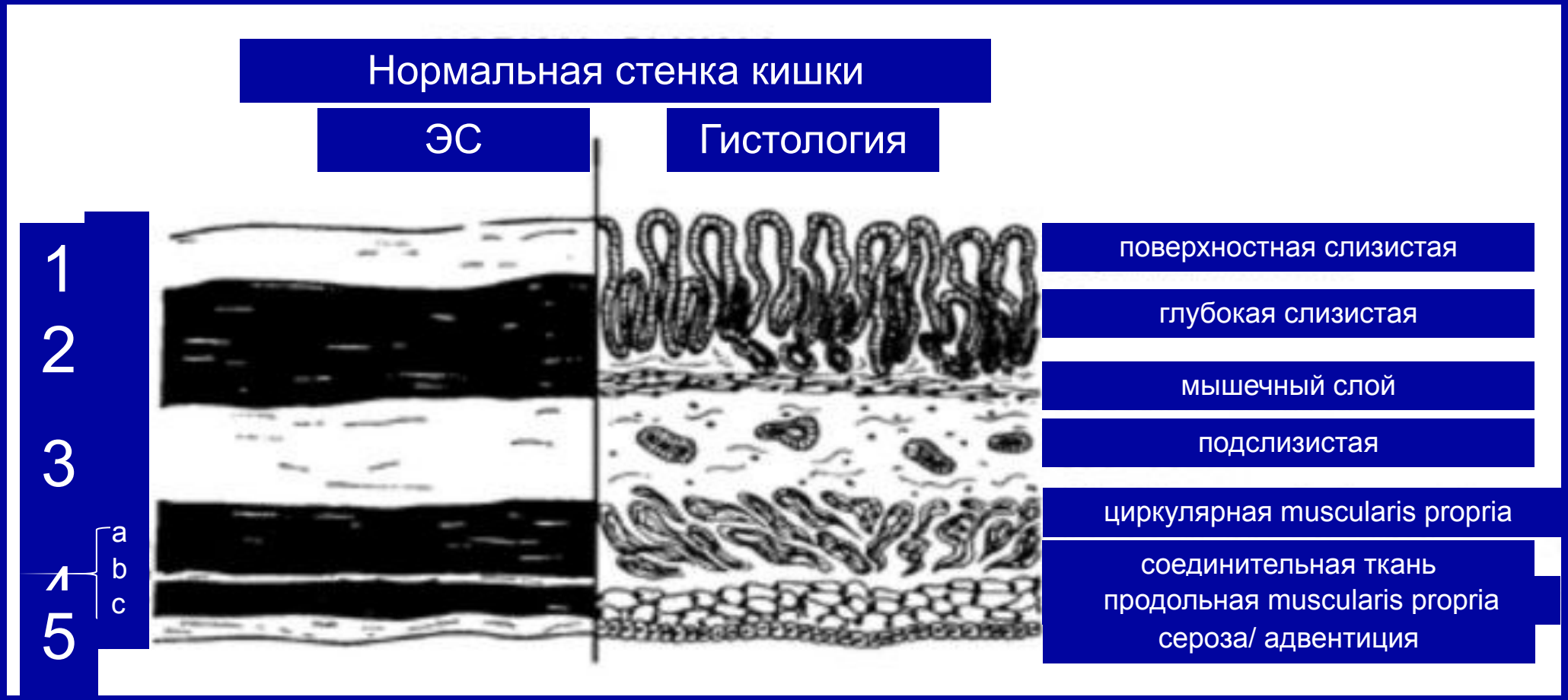

Эндосонография (ЭС)

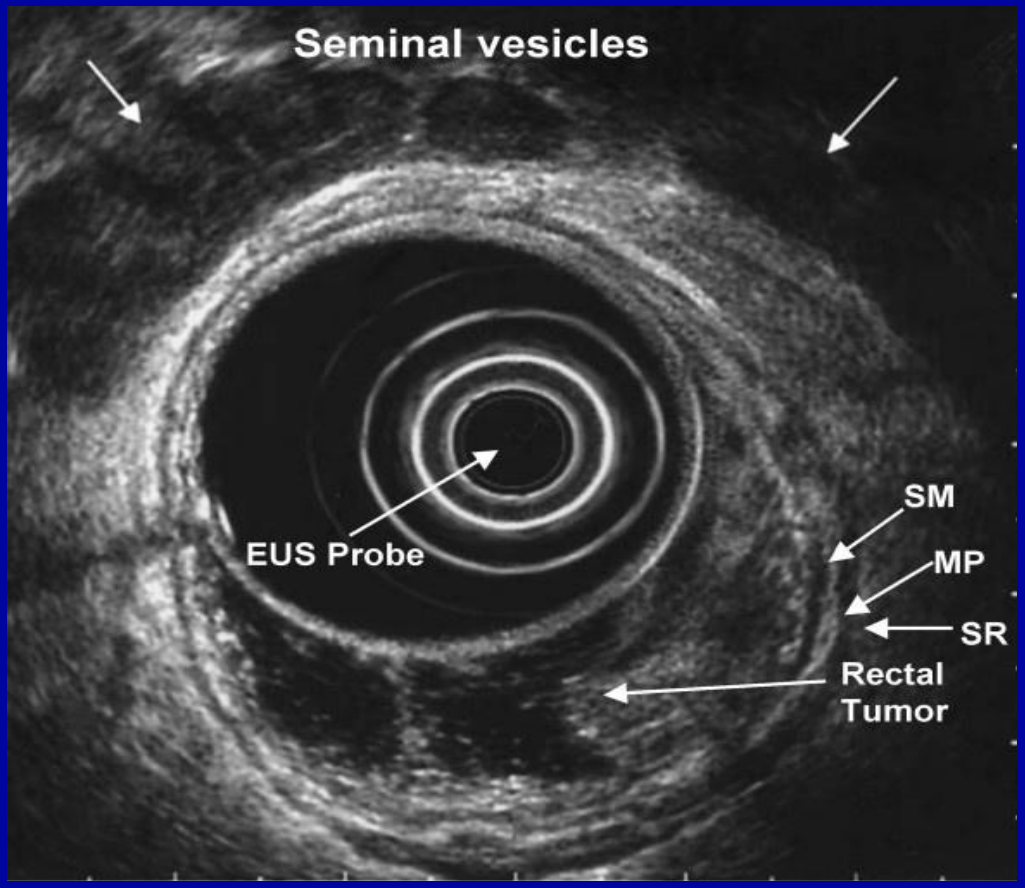

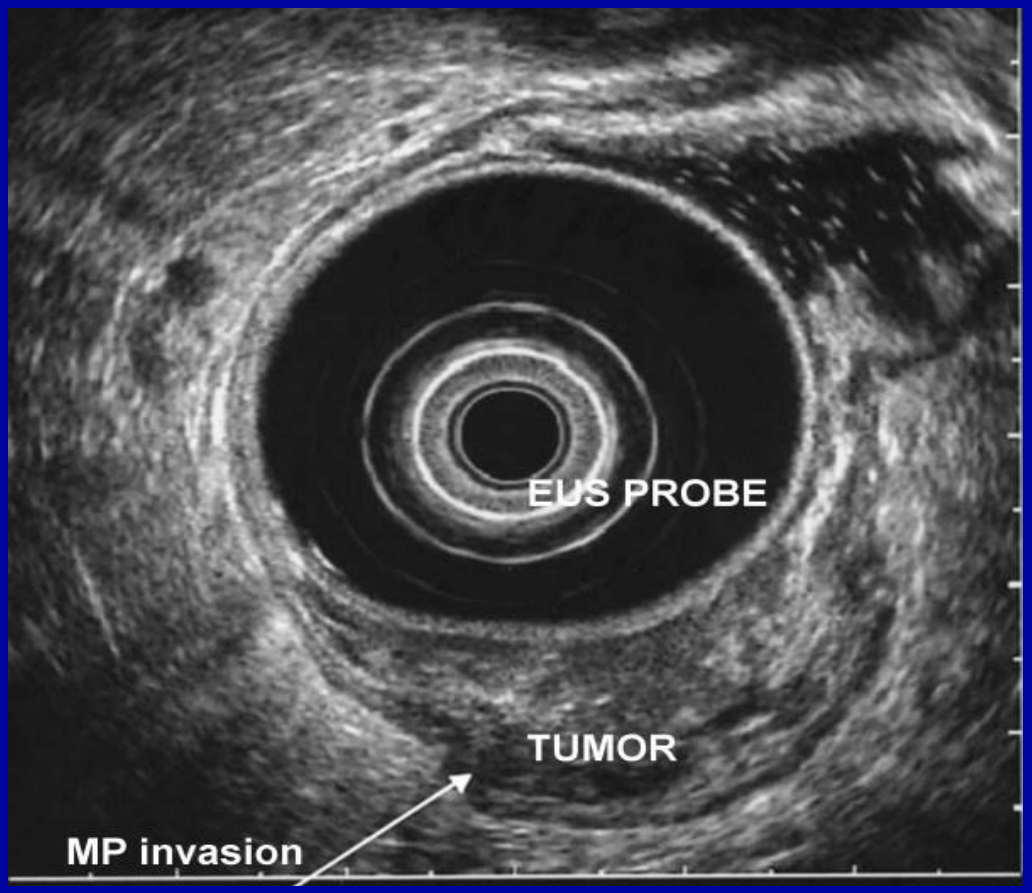

T1 – карцинома прямой кишки

слизистая и поверхностная
подслизистая

T2 – карцинома прямой кишки

собственная мышечная пластинка

Колоректальный рак

Стадии и прогноз

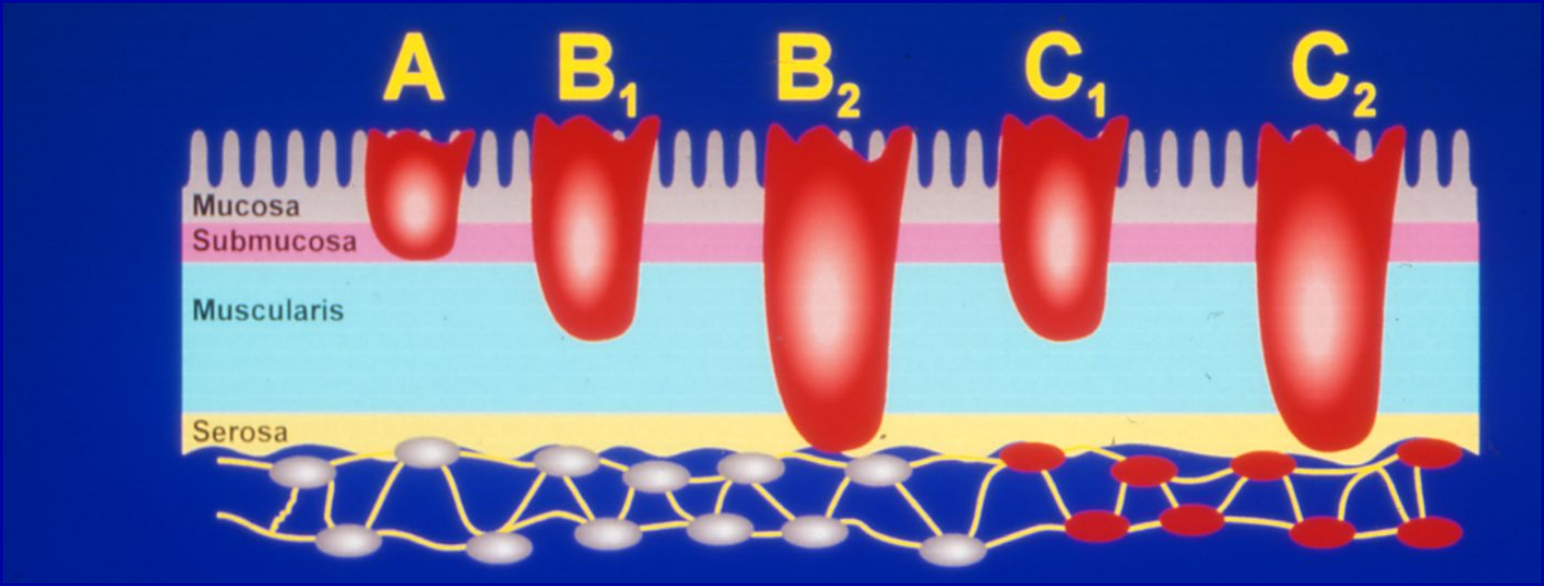

Выжив-ть (%)					
5-лет	>90	85	70-75	35-65	
> 10 лет		70		30	

• *ВАРИАНТЫ ЛЕЧЕБНОЙ ТАКТИКИ*

- Куративная (радикальная) операция
- Паллиативная (облегчающая симптомы) операция
- Хирургия метастазов
- Паллиативные эндоскопические методы
- Химиотерапия
- Паллиативная лучевая терапия

Мультидисциплинарный принцип

- Хирургия

- Химиотерапия

- Лучевая терапия

- Рак толстого кишечника: первичное лечение - операция
- Рак прямой кишки: неоадъювантная радиохимиотерапия

Радиохимиоте-рапия — Операция — Химиотерапия

Эмбрион на пятой неделе развития

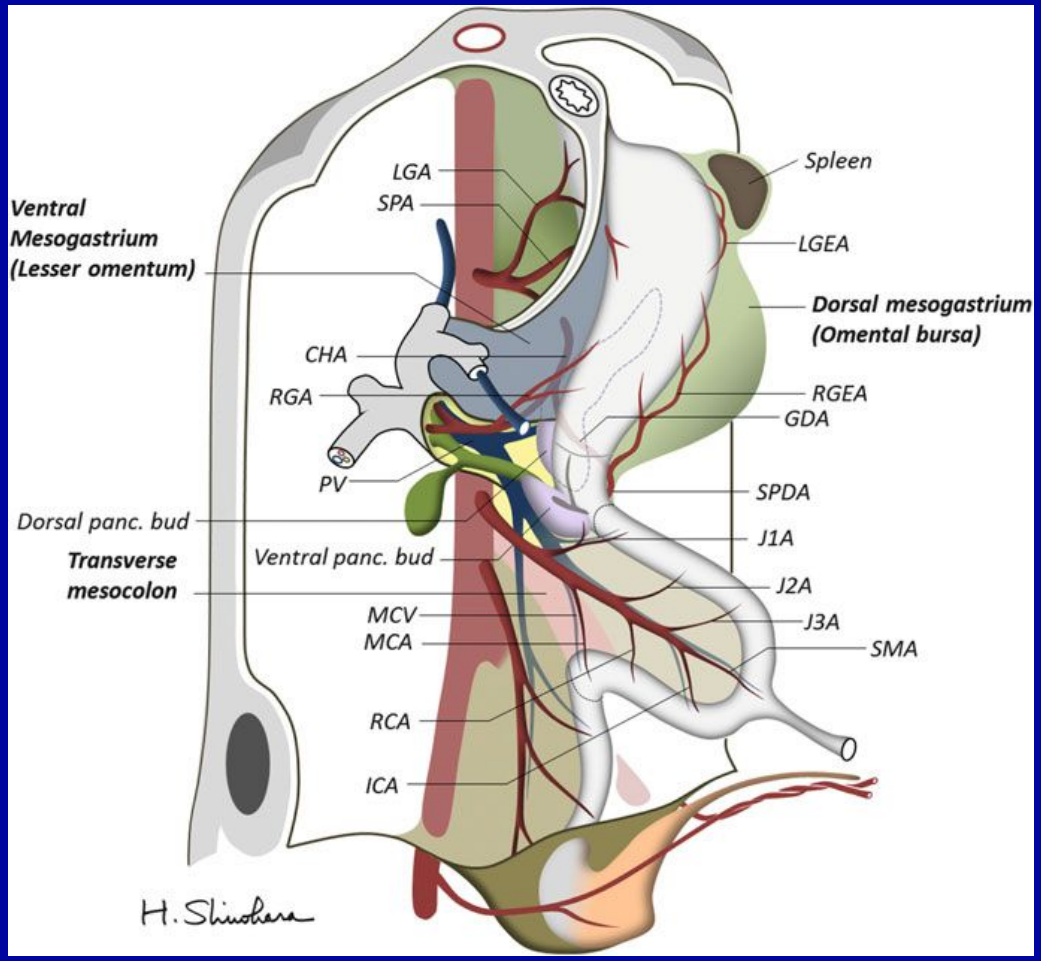

Кишечные петли после 90° вращения против часовой стрелки

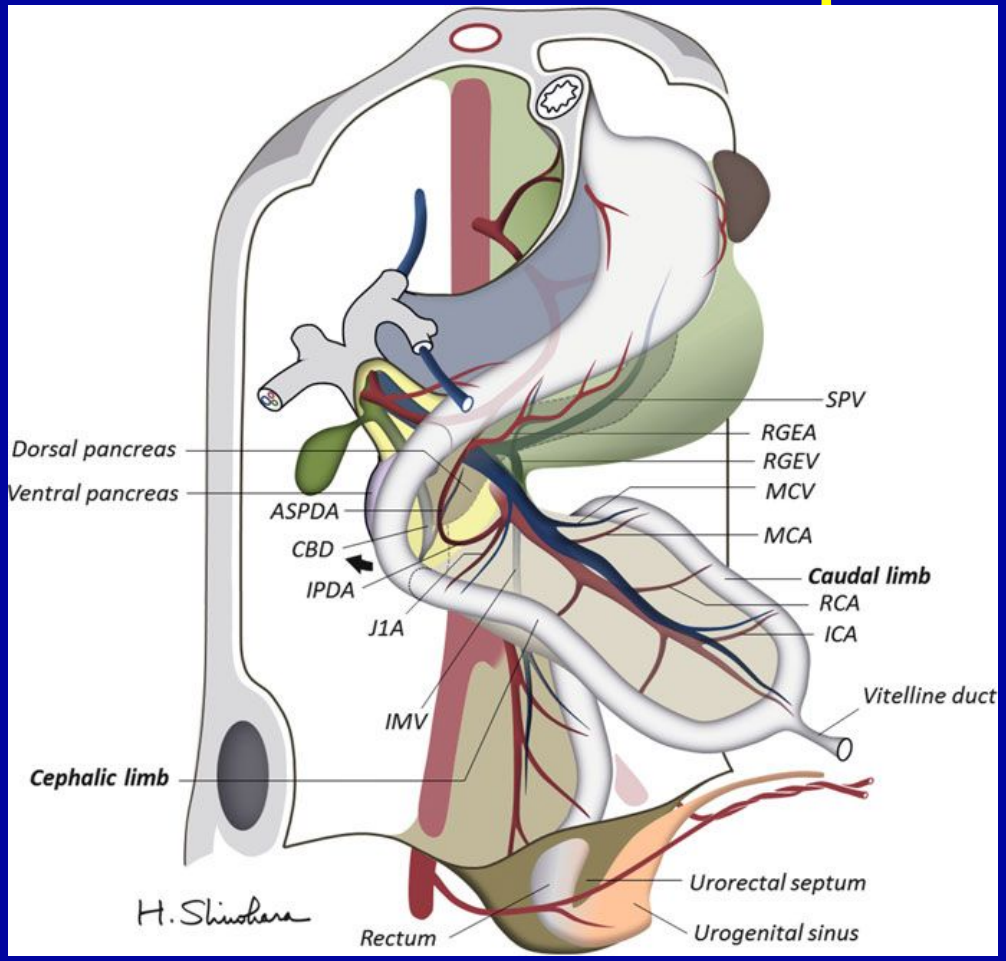

Кишечные петли после 180 вращения

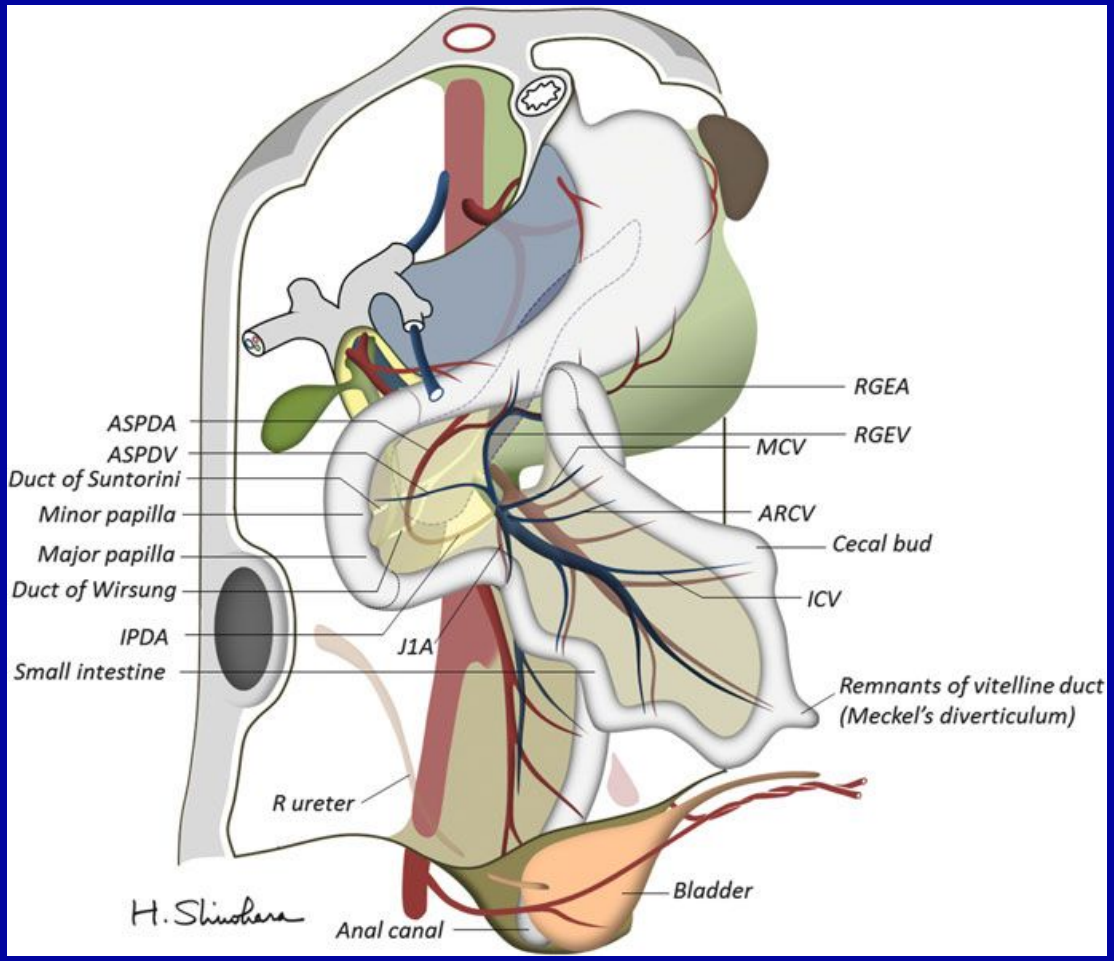

Кишечные петли после 270 вращения

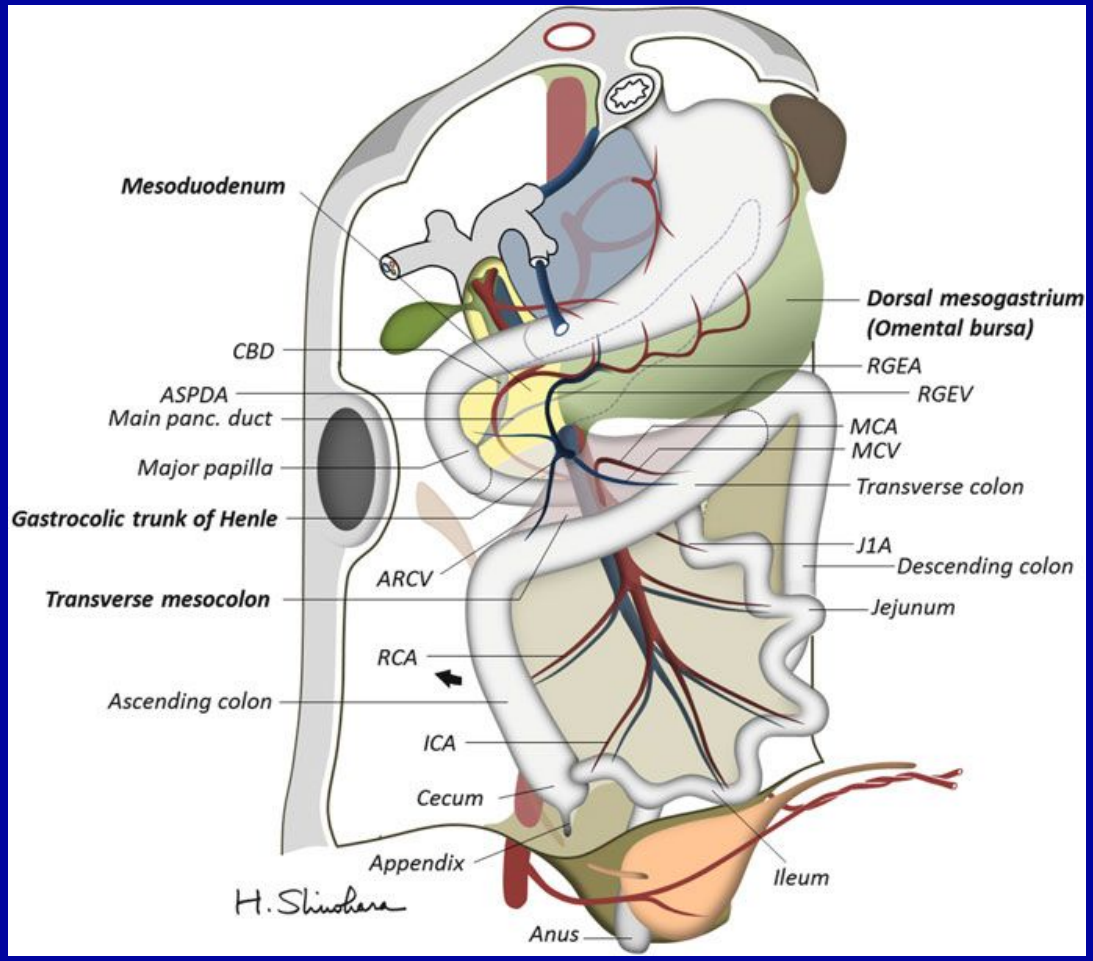

Завершенное кровоснабжение кишечника

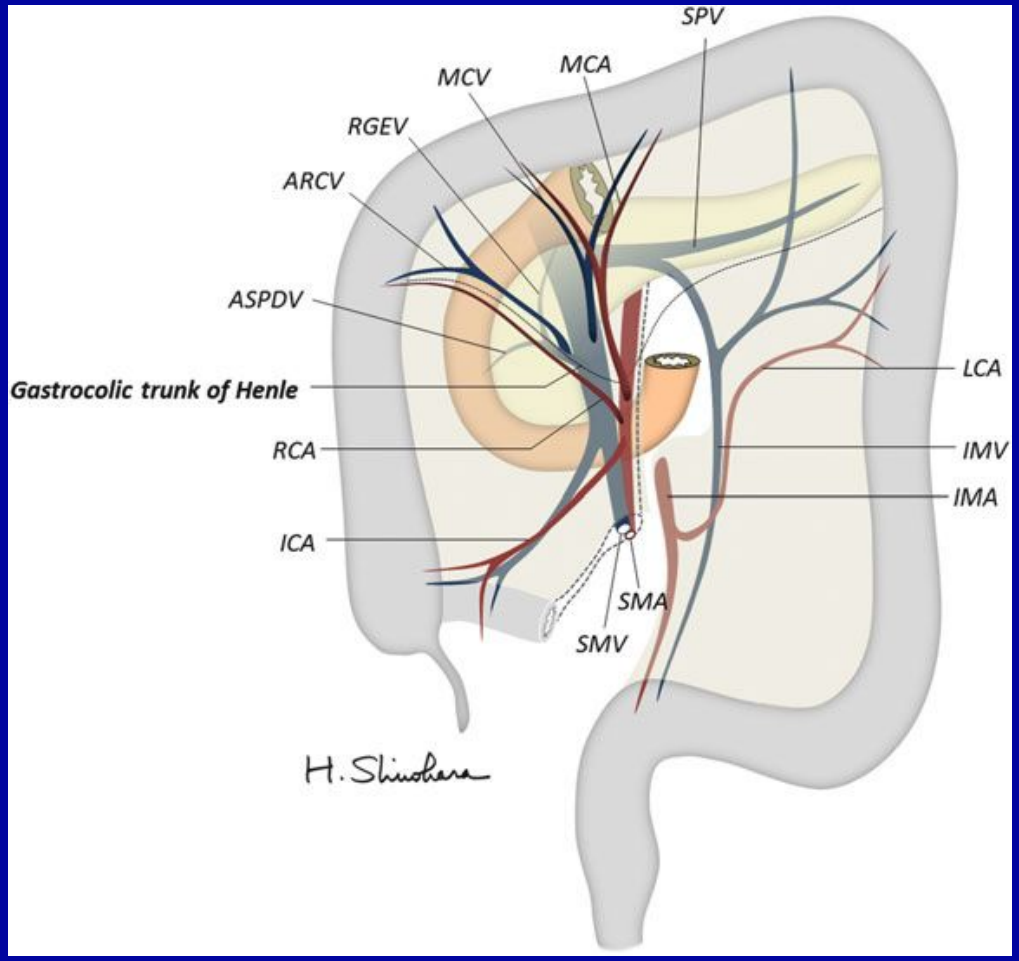

Трехмерная диаграмма брызжейки. Ствол гастроколика Генле в «центре завихрения», где сходятся мезогастрий, мезодуоденум и поперечный мезоколон.

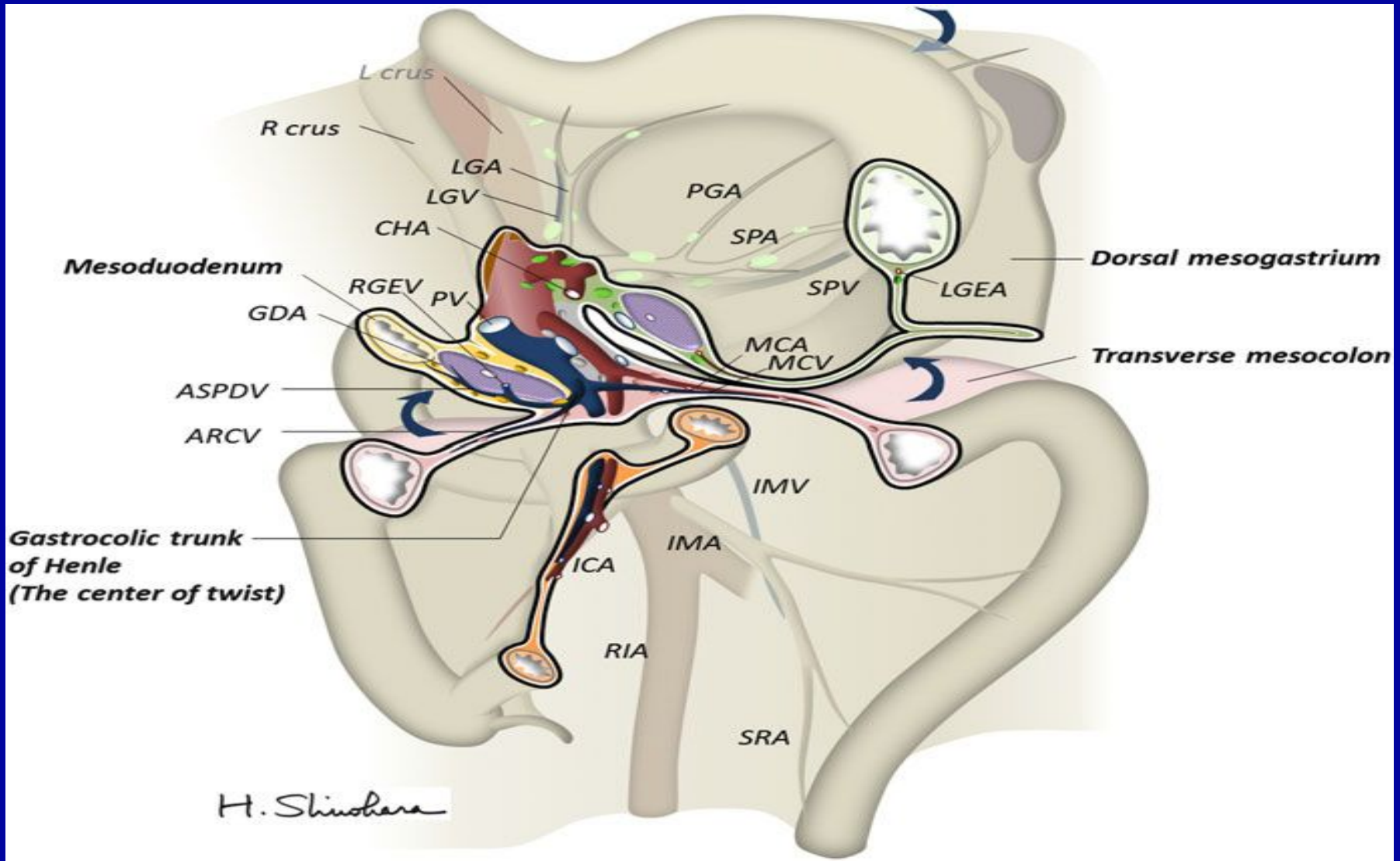

Артериальное кровоснабжение толстой и прямой кишки

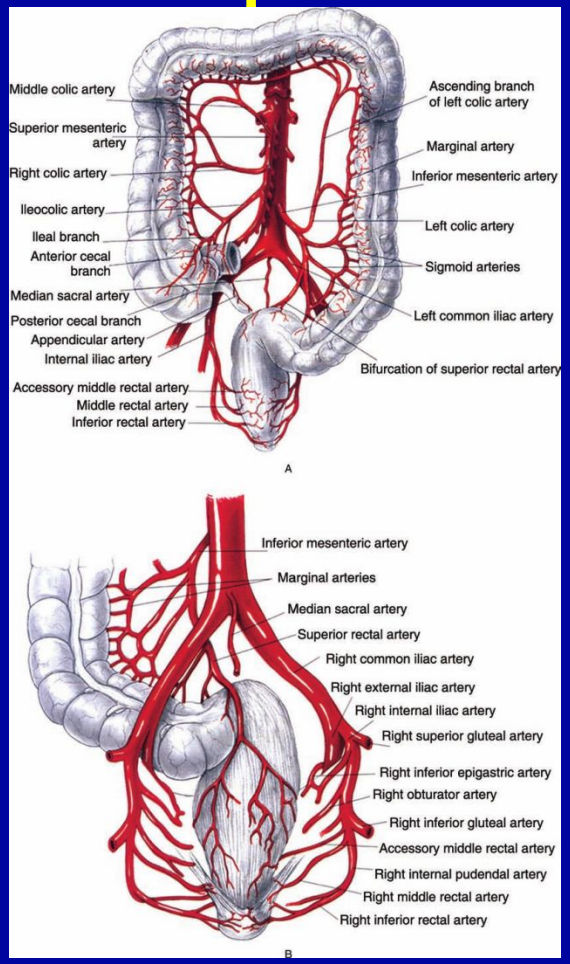

Венозное кровоснабжение толстой и прямой кишки

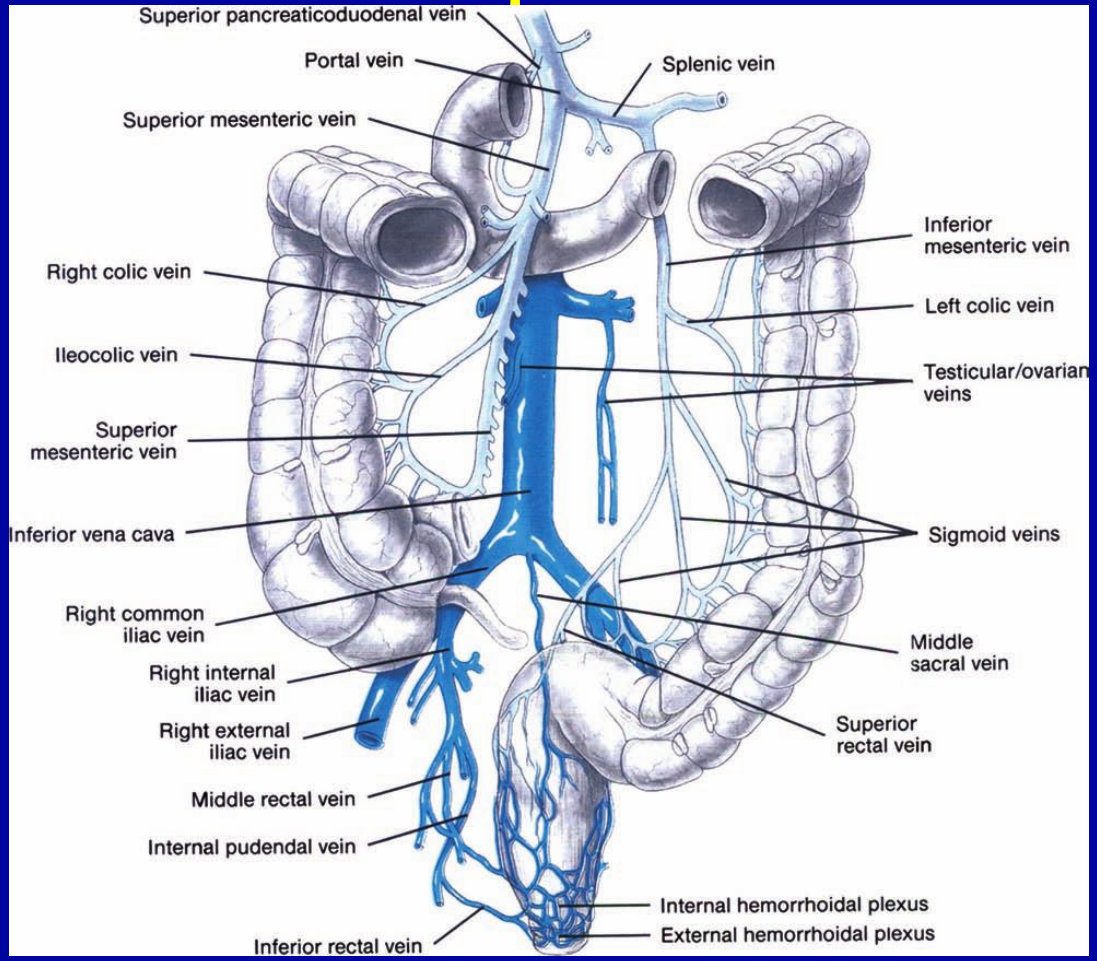

Лимфатический дренаж толдстой кишки

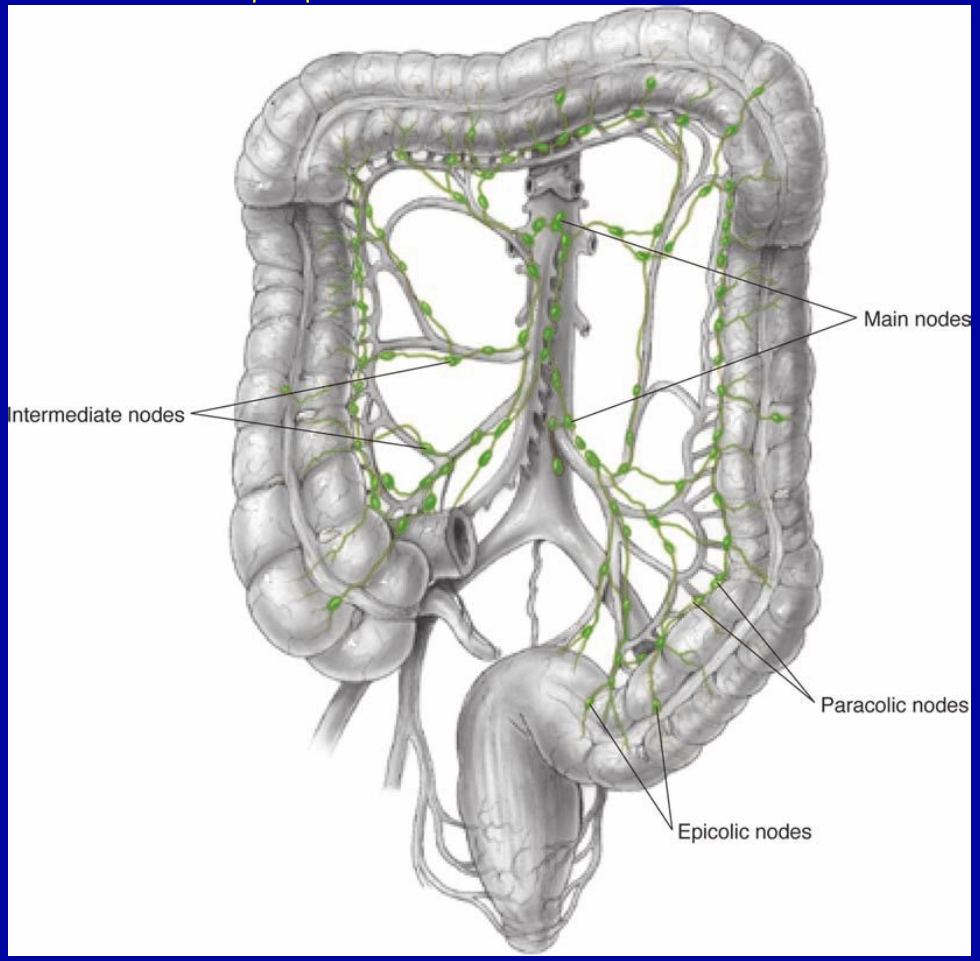

Рекомендованное время для прекращения антикоагуляции до операции

Drugs	Mechanism of action	Hold time
Heparin	Promote antithrombin	6–12 hours
Low molecular weight heparin	Factor Xa inhibitor	12–24 hours
Warfarin	Vitamin K antagonist	5 days
Argatroban	Direct thrombin inhibitors	3–9 hours
Bivalirudin	Direct thrombin inhibitors	1.5–3 hours
Dabigatran	Direct thrombin inhibitors	24–96 hours (more if patient has renal impairment)
Rivaroxaban	Factor Xa inhibitor	24–48 hours
Apixaban	Factor Xa inhibitor	24–48 hours
Edoxaban	Factor Xa inhibitor	48 hours
Aspirin	Cyclooxygenase inhibitor	Unnecessary (7–10 days for reversal of effect)
Clopidogrel	Platelet P2Y12 receptor inhibitor	5 days
Prasugrel	Platelet P2Y12 receptor inhibitor	5 days
Ticagrelor	Platelet P2Y12 receptor inhibitor	5 days
Ticlopidine	Platelet P2Y12 receptor inhibitor	5 days

Связанные с пациентом факторы, влияющие на развитие послеоперационных осложнений

Patient factors

- Age
- Smoking
- Dyspnea at rest or on exertion
- Poor functional status
- Cerebrovascular accident
- Disseminated cancer
- Preoperative open wound
- Immunosuppression
- Preoperative weight loss >10%
- Preoperative anemia or need for >4 units of PRBC within 72 hours of surgery
- Body mass index (BMI)
- Preoperative leukocytosis

a

Enter Patient and Surgical Information

Procedure: 44205 - Laparoscopy, surgical; colectomy, partial, with removal of terminal ileum with ileocolostomy

Clear

Begin by entering the procedure name or CPT code. One or more procedures will appear below the procedure box. You will need to click on the desired procedure to properly select it. You may also search using two words (or two partial words) by placing a "+" in between, for example: "cholecystectomy + cholangiography"

Reset All Selections

Are there other potential appropriate treatment options?

- [ ] Other Surgical Options
- [ ] Other Non-operative options
- [x] None

Please enter as much of the following information as you can to receive the best risk estimates. A rough estimate will still be generated if you cannot provide all of the information below.

Age Group	25-84 years	Diabetes	Oral
Sex	Female	Hypertension requiring medication	Yes
Functional status	Independent	Previous cardiac event	Yes
Emergency case	No	Congestive heart failure in 30 days prior to surgery	No
ASA class	III - Severe systemic disease		
Wound class	Clean/Contaminated	Dyspnea	None
Steroid use for chronic condition	No	Current smoker within 1 year	No
Ascites within 30 days prior to surgery	No	History of severe COPD	No
Systemic sepsis within 48 hours prior to surgery	None	Dialysis	No
		Acute Renal Failure	No
Ventilator dependent	No	BMI Calculation: Height (in)	63
Disseminated cancer	No	Weight (lbs)	155

b

ACS NSQIP®

Patient Surgical Risk Report

Procedure	44205 – Laparoscopy, surgical; colectomy, partial, with removal of terminal ileum with ileocolostomy
Risk Factors	Age: 75-84, Female, ASA III, Clean/Contaminated wound, Diabetes (oral), HTN, Previous cardiac, Overweight

Outcomes	Estimated Risk	Chance of Outcome
Serious Complication	9%	Average
Any Complication	17%	Above Average
Pneumonia	2%	Above Average
Heart Complication	2%	Above Average
Wound Infection	7%	Average
Urinary Tract Infection	4%	Above Average
Blood Clot	1%	Average
Kidney Failure	1%	Above Average
Return to OR	3%	Average
Death	1%	Above Average
Discharge to Nursing or Rehab Facility	6%	Above Average

0% (Better) 100% (Worse)

Predicted Length of Hospital Stay: 4.0 days

Правосторонняя гемиколэктомия

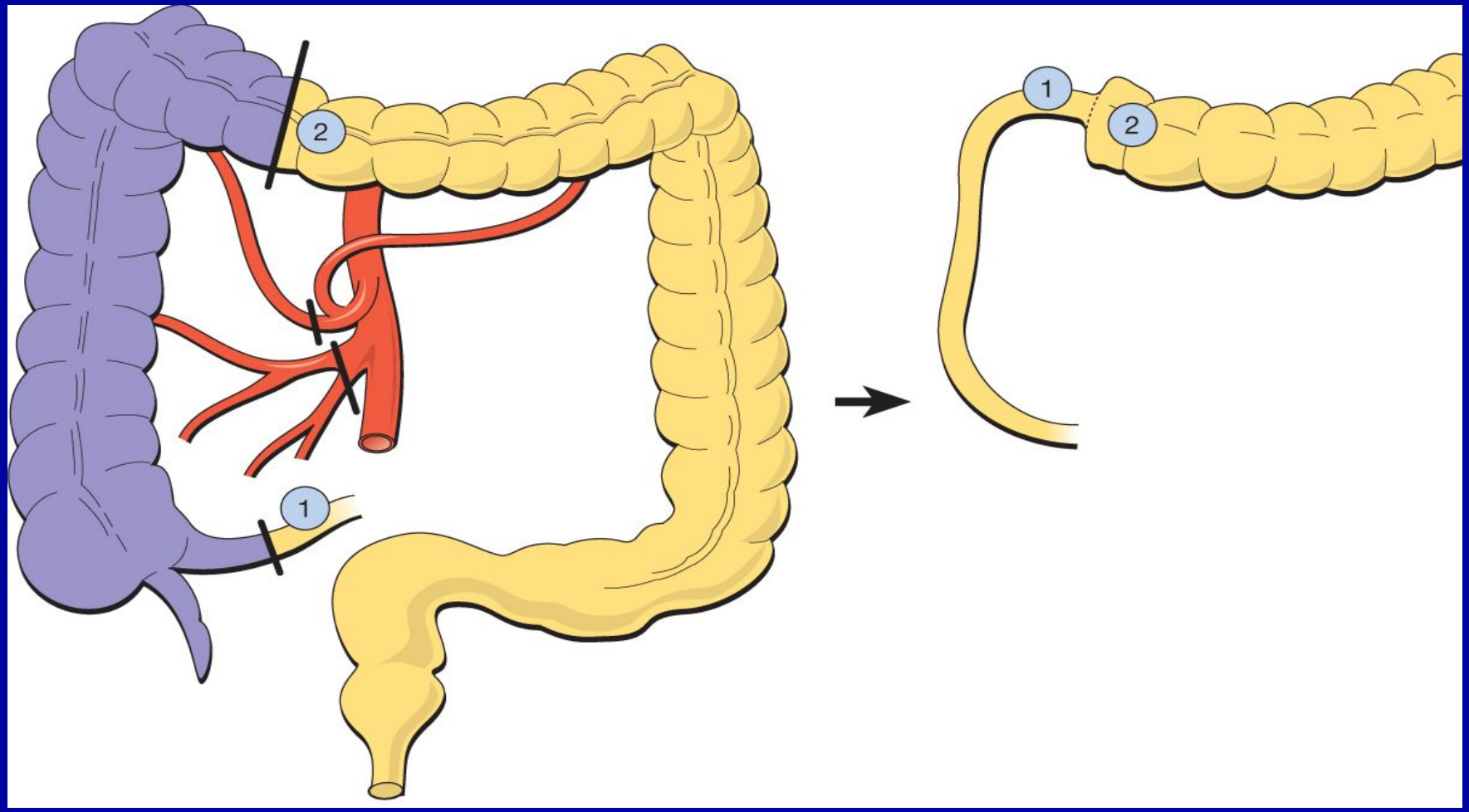

А – стандартная правосторонняя гемиколэктомия
Б –расширенная правосторонняя гемиколэктомия

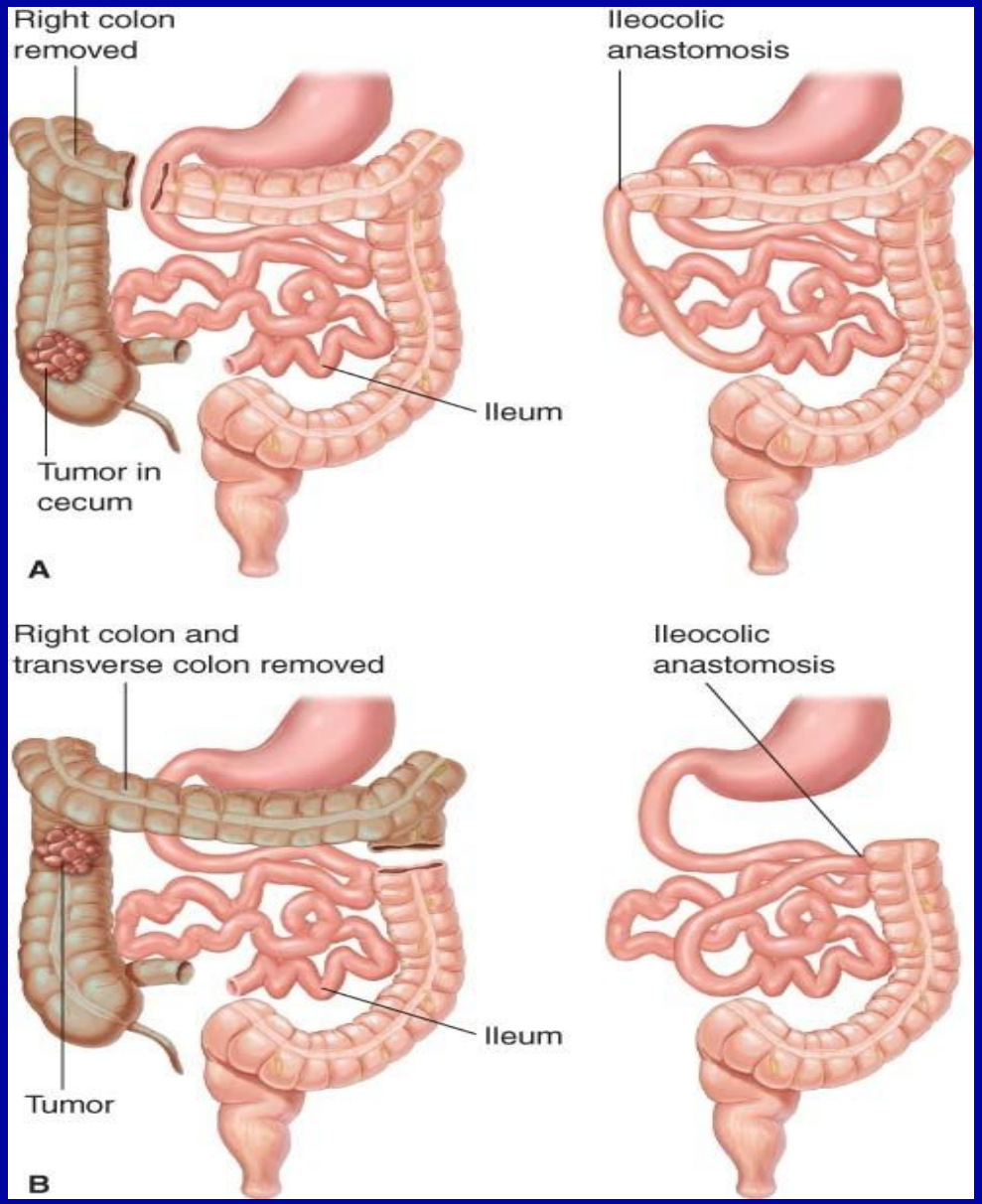

Открытая правосторонняя гемиколэктомия
(медиально-латеральная мобилизация)
Ретракция слепой кишки позволяет идентифицировать сосудистую ножку a. ileocolica внутри брыжейки (указана пинцетом).

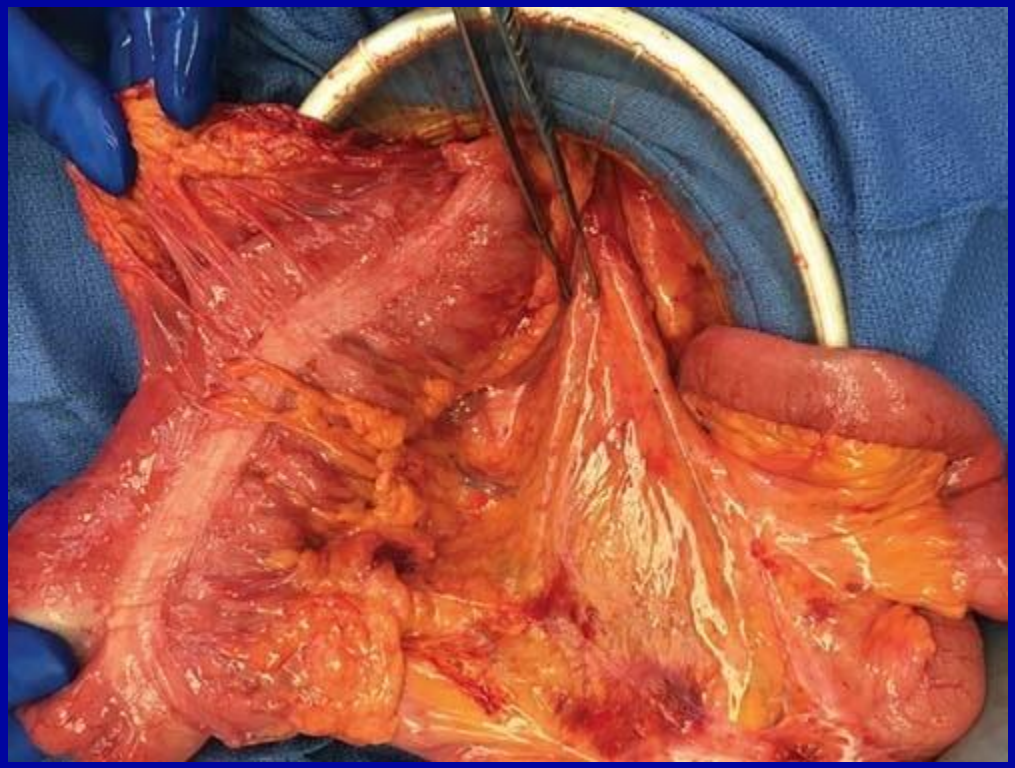

Открытая правосторонняя гемиколэктомия (медиально-латеральная мобилизация). Рассечение в области сосудов создает окно в брыжейки (пинцет держит a. ileocolic) и указывает нижележащие ретроперитонеальные структуры, включая двенадцатиперстную кишку (черная стрелка)

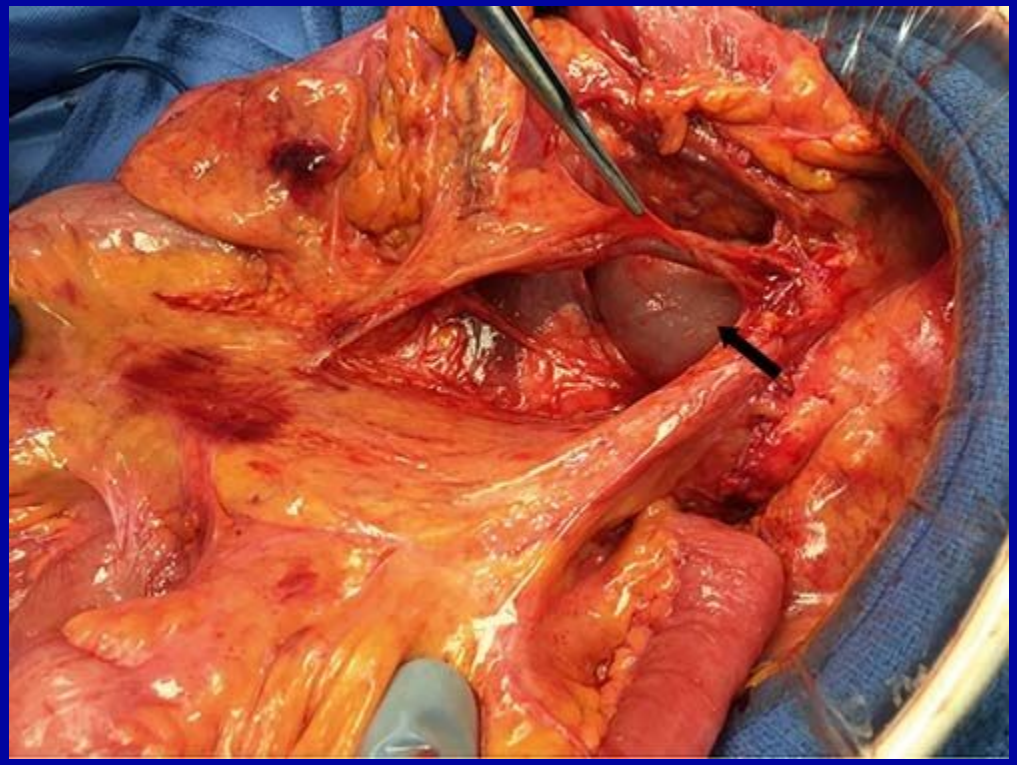

Открытая правосторонняя гемиколэктомия
(медиально-латеральная мобилизация)
Высокое лигирование a. Ileocolic – в 1-2 см от края верхней брыжеечной артерии

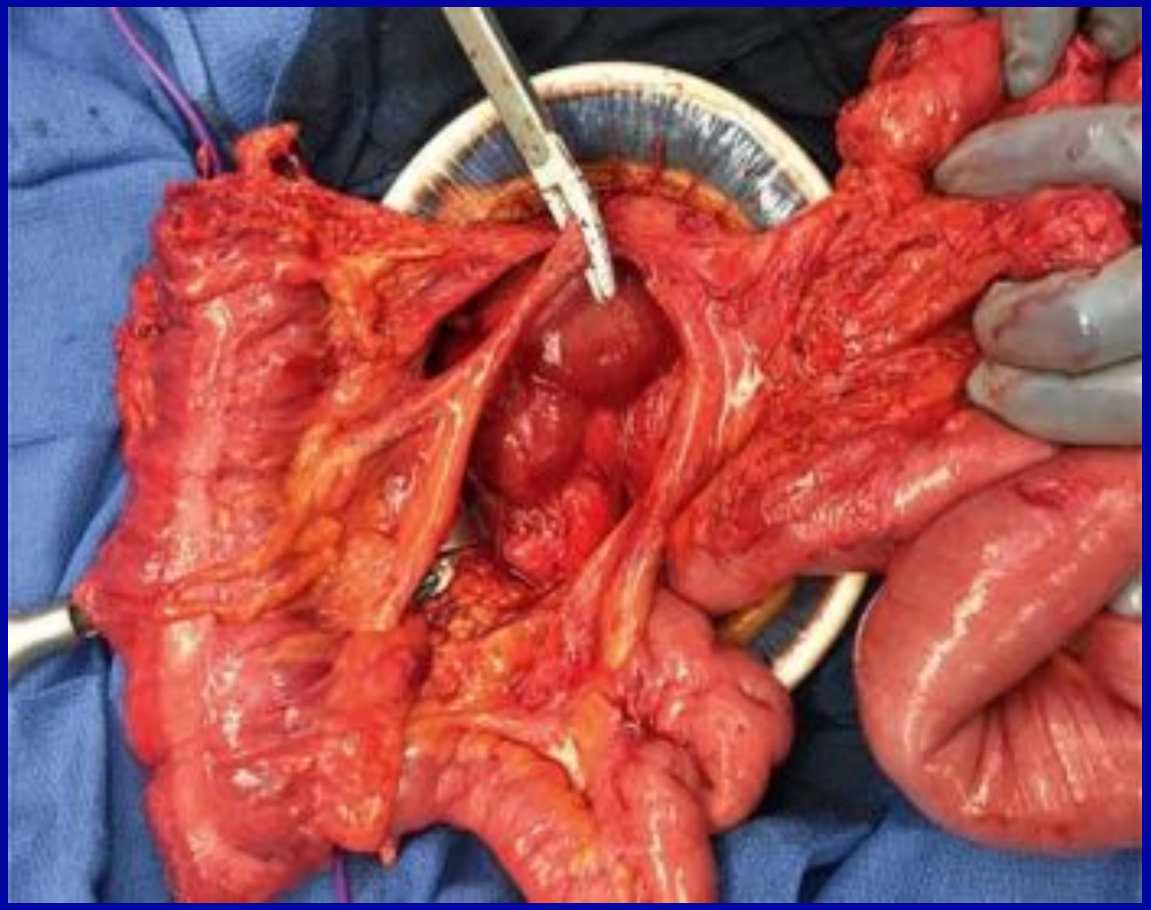

Открытая правосторонняя гемиколэктомия
(медиально-латеральная мобилизация)
Полное медиальное рассечение с лигированием сосудистых ножек и брыжейки

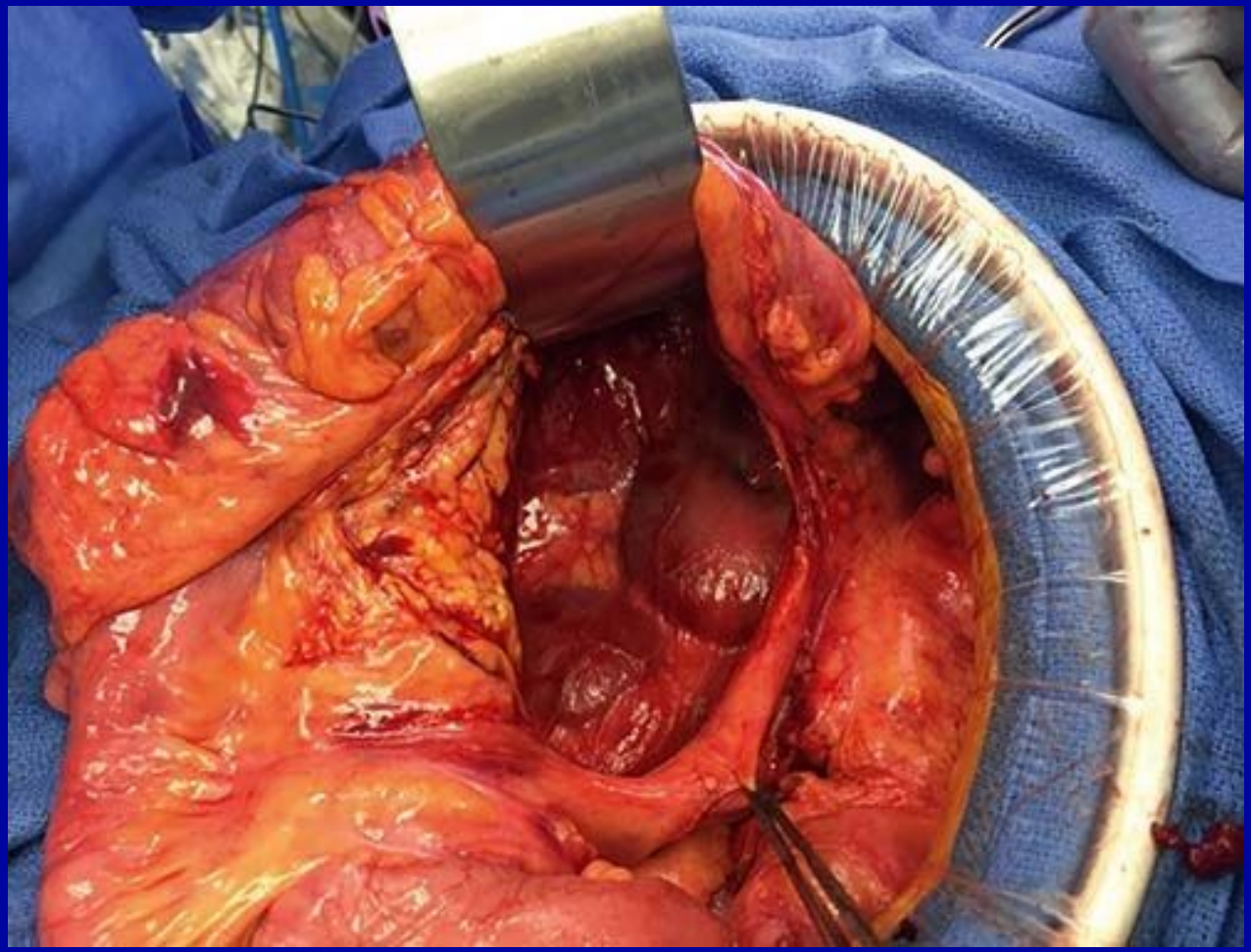

Открытая правосторонняя гемиколэктомия (медиально-латеральная мобилизация) Мобилизация печеночного изгиба путем пересечения гепатотолстокишечной связки (правая почка указана серой стрелкой; двенадцатиперстная кишка - черной стрелкой; печень - белой стрелкой).

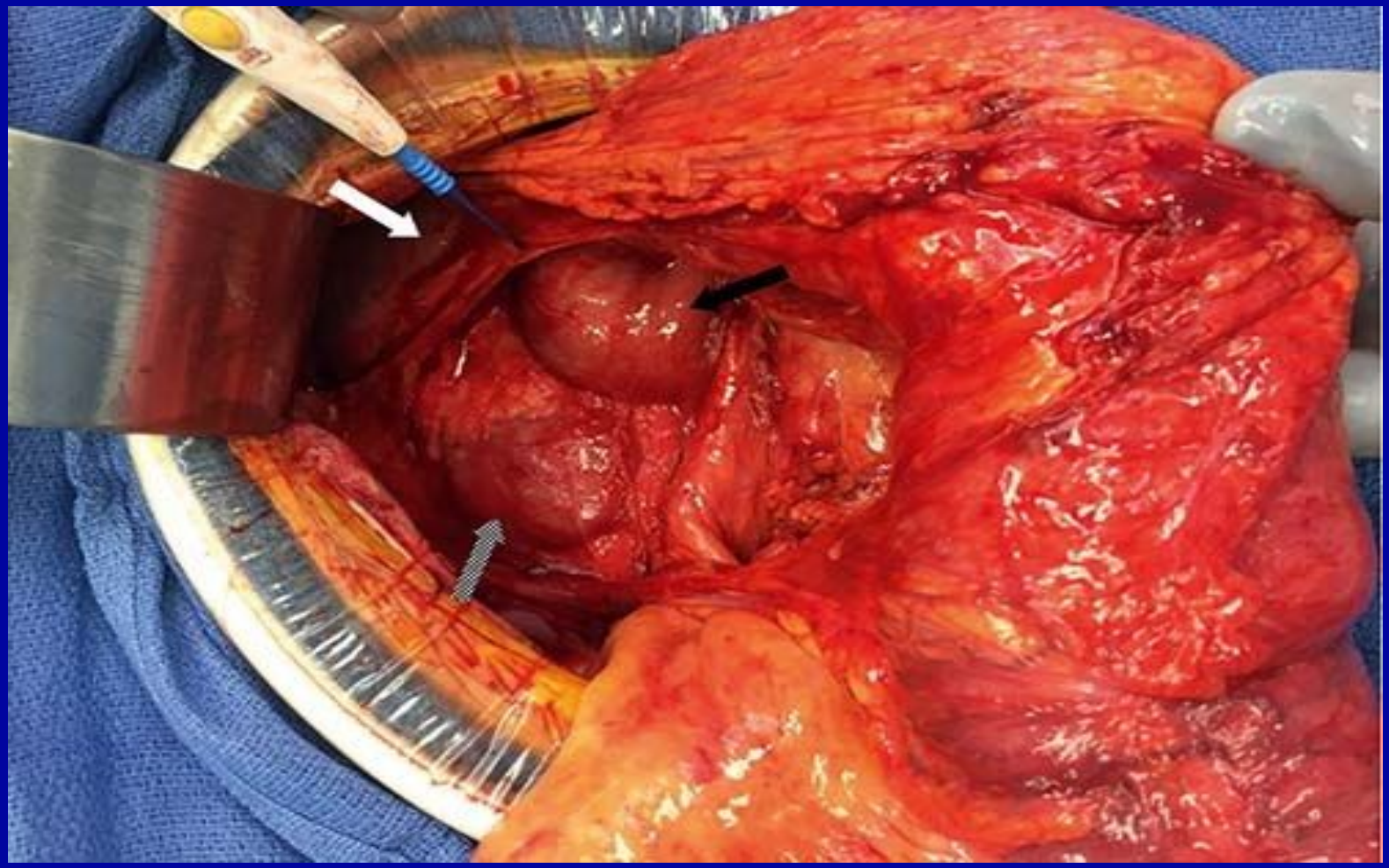

Открытая правосторонняя гемиколэктомия
(медиально-латеральная мобилизация)
Пересечение оставшихся боковых
перитонеальных сращений по белой линии Тольдта.

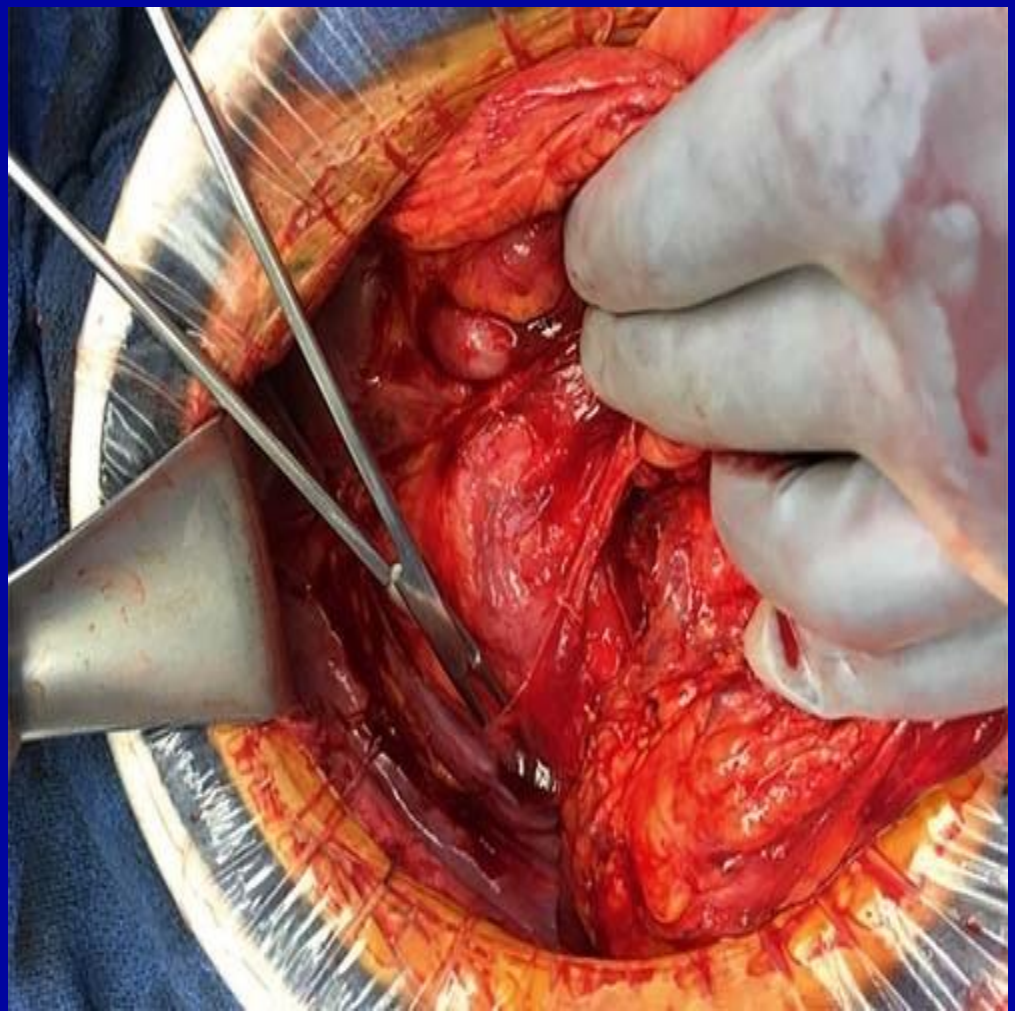

Резекция поперечной ободочной кишки

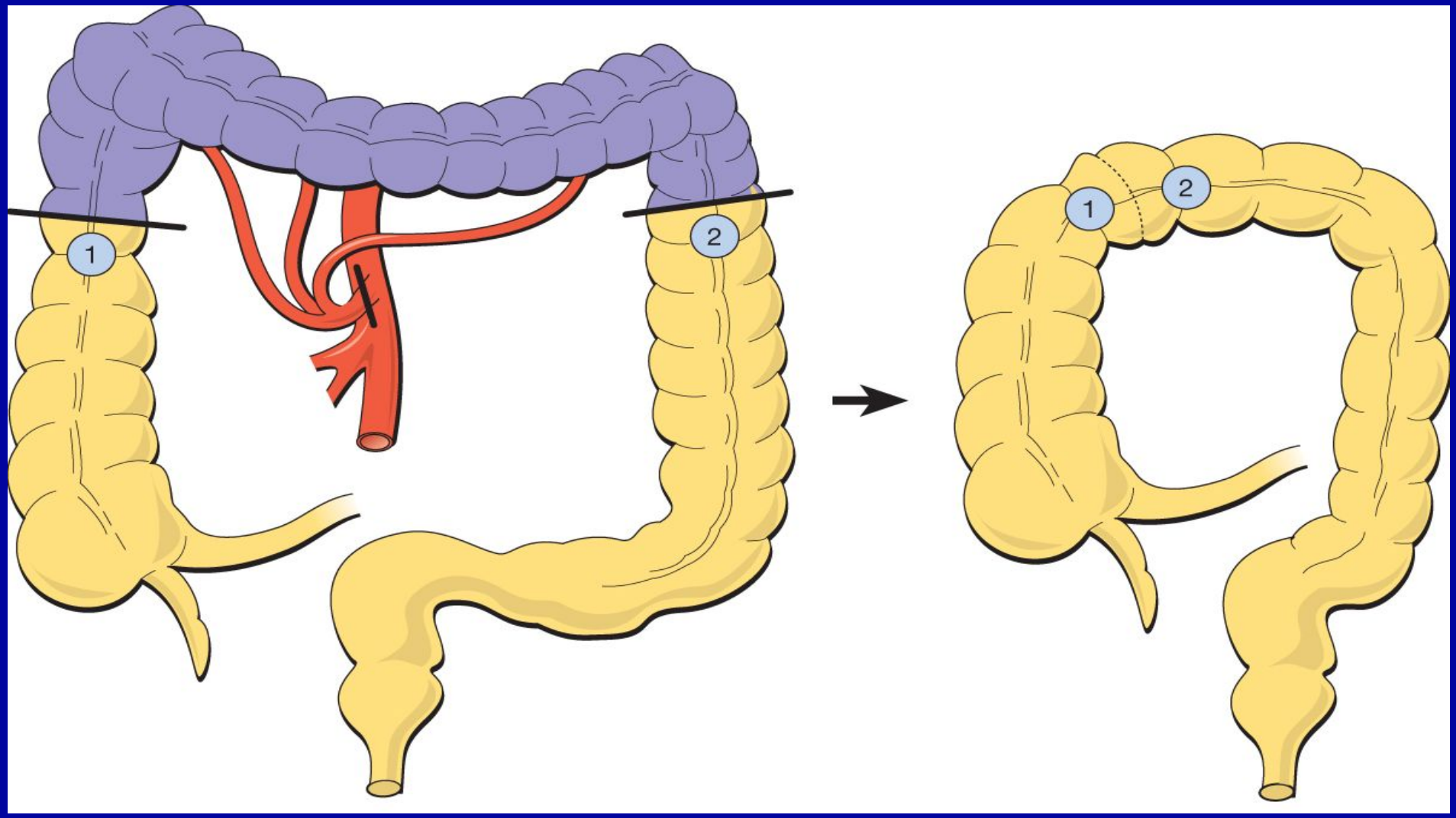

Лимфодиссекция при раке п-ободочной кишки

Левосторонняя гемиколэктомия

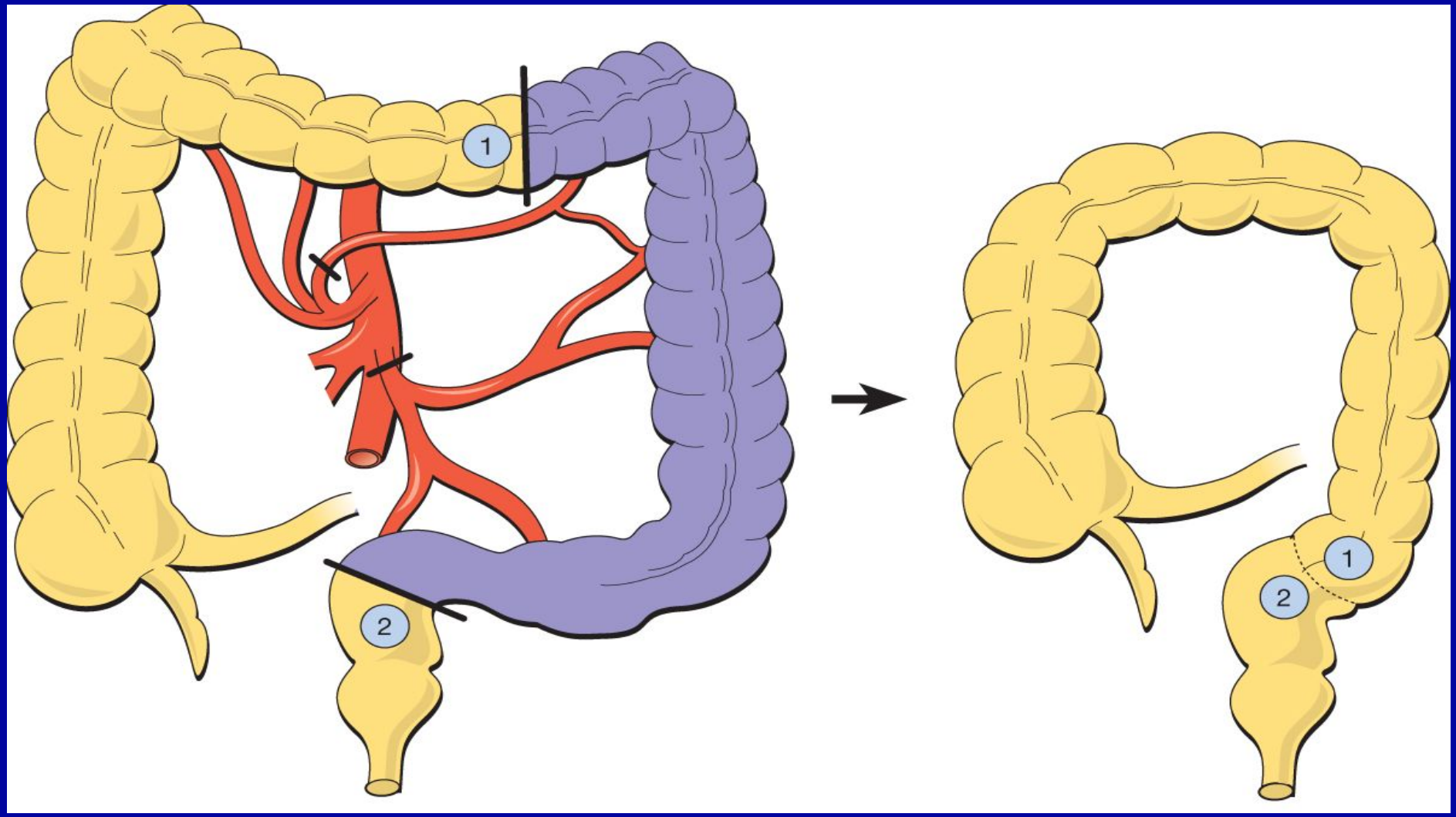

Резекция сигмовидной кишки

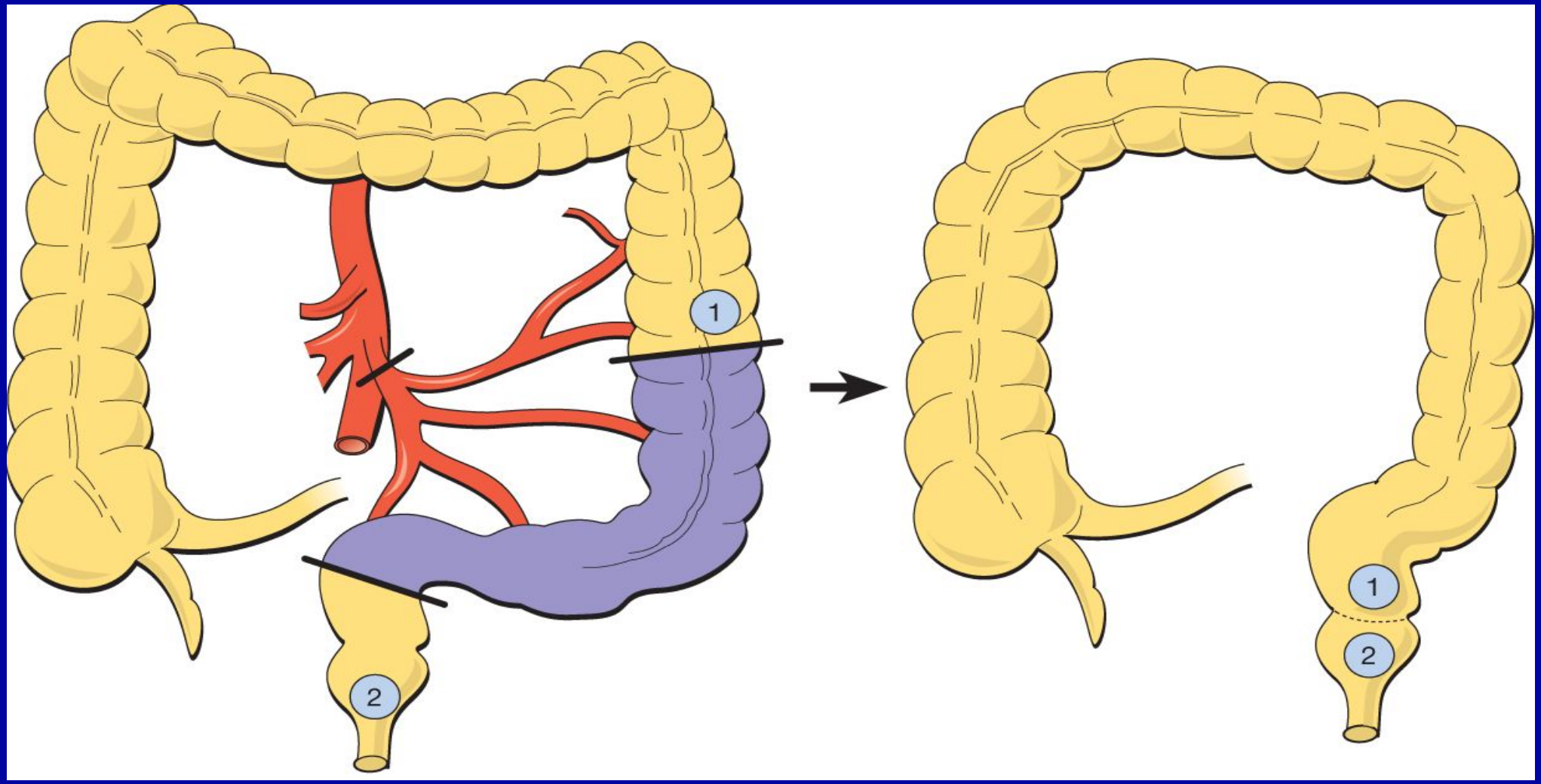

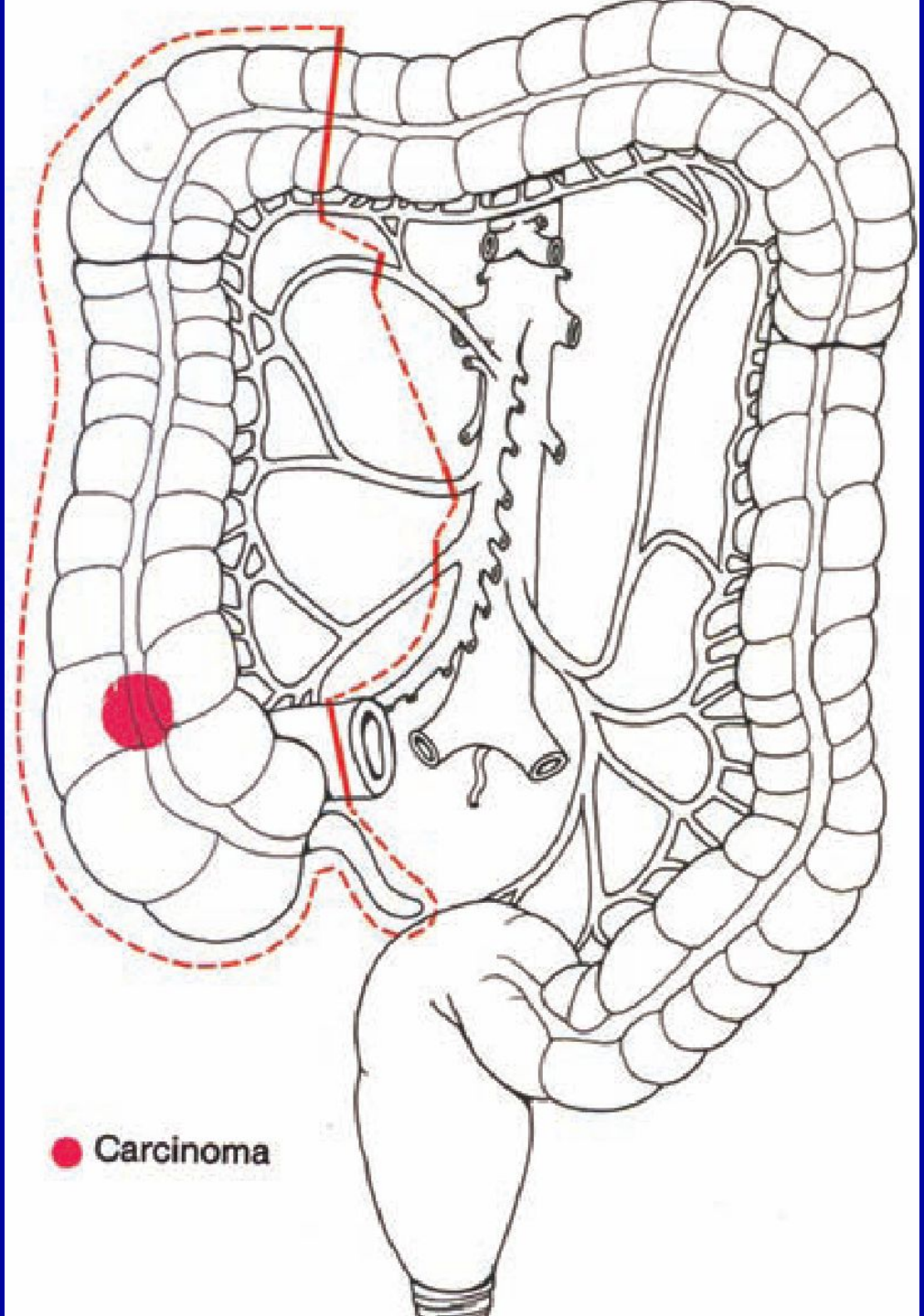
Carcinoma

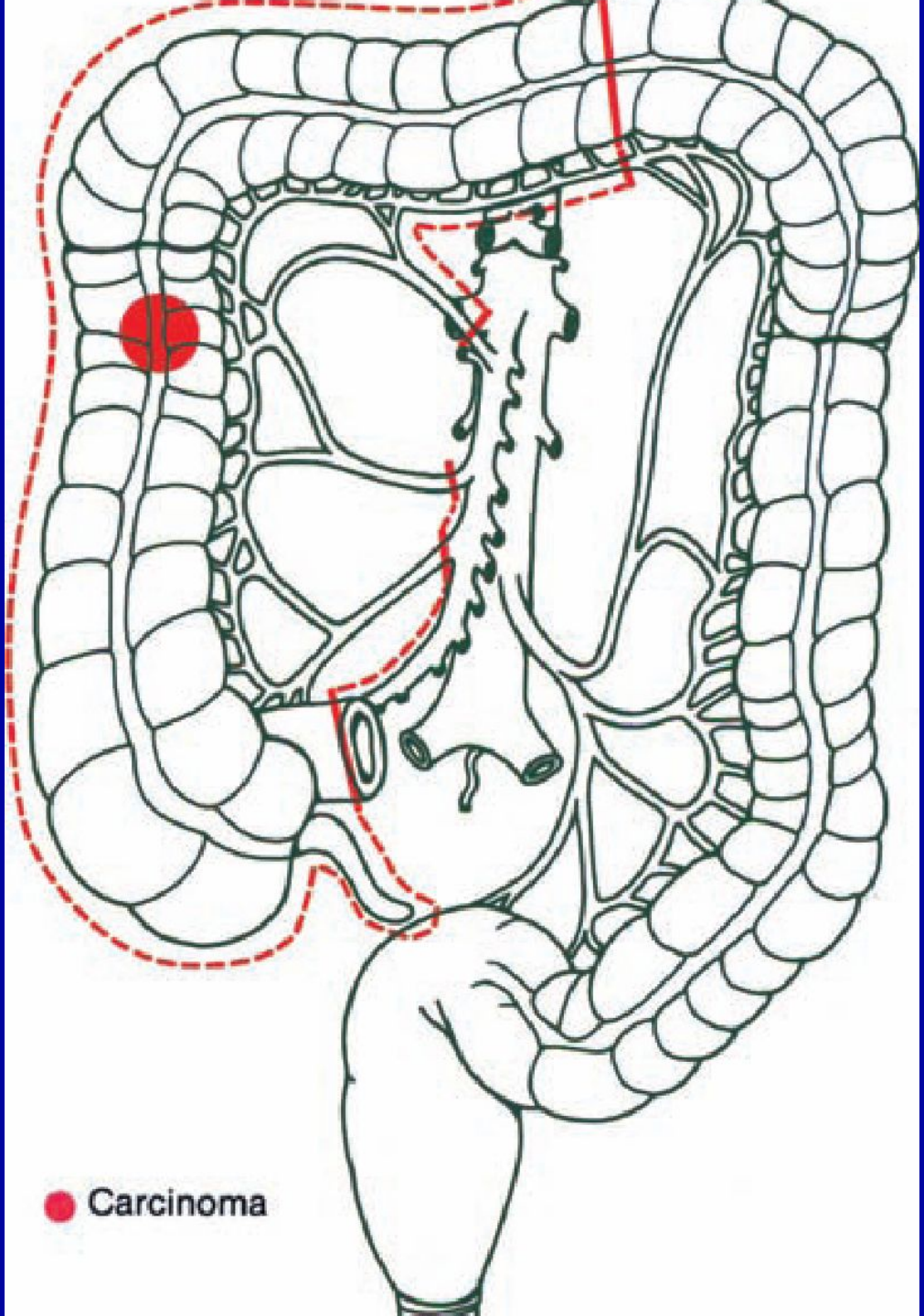
Carcinoma

Варианты лимфодиссекции в хирургии рака толстой кишки:
Д -1 (красный цвет) Д-2 (голубой)
Д-3 (зеленый) Д -4(черный)

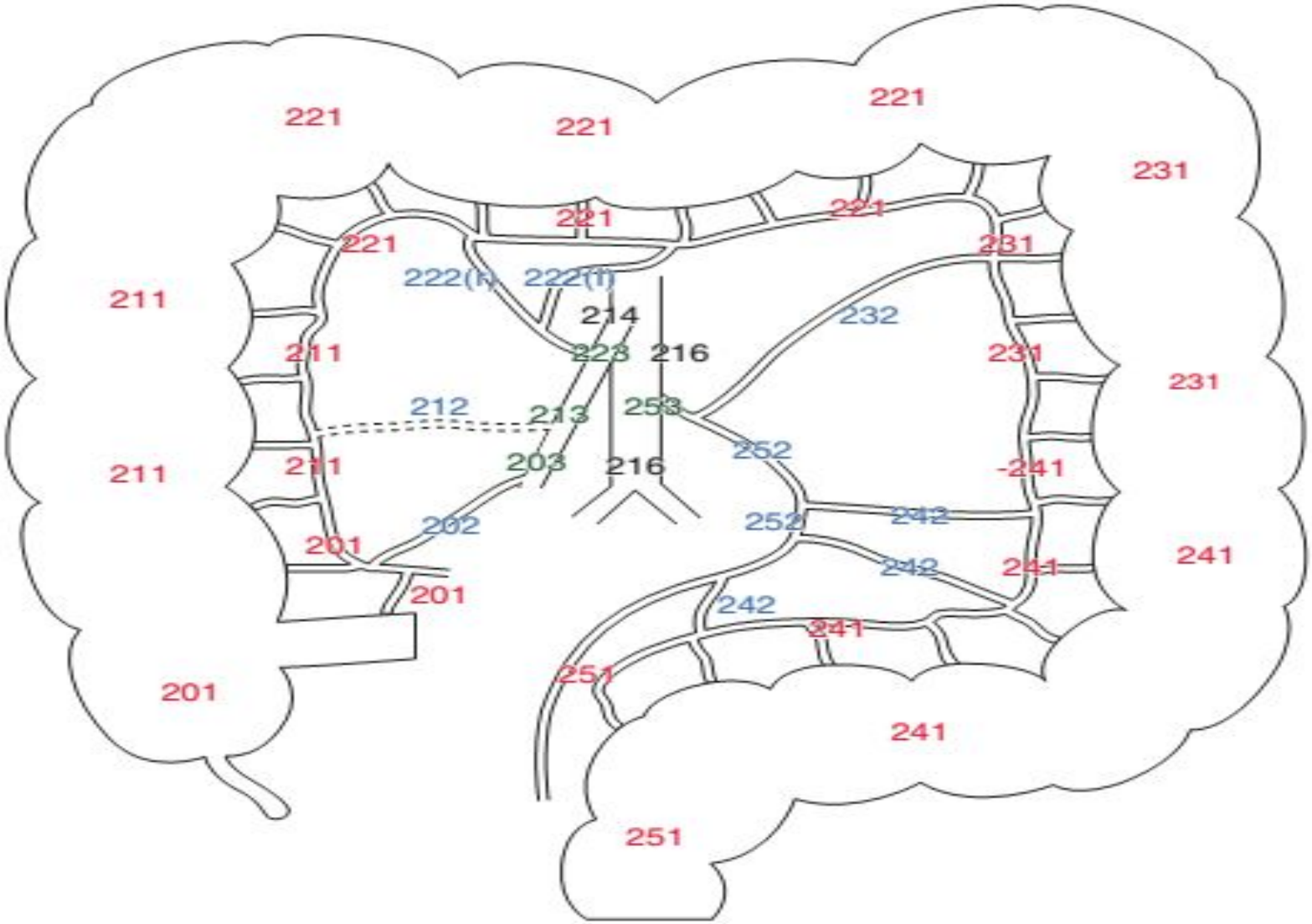

Fig. 11.1 Mesocolic lymph node stations according to the Japanese Society for Cancer of the Colon and Rectum. D1–D4 defined by colors: D1 red, D2 blue, D3 green, and D4 black. Right colic artery (dotted). (Used with permission of Wolters Kluwer from Bertelsen et al. [41])

Операция Гартмана

(Hartmann Chirurgie du Rectum 8th ed Book ed Masson et co Libraires d’academie de médicine. Paris)

Операция Гартмана

(Hartmann Chirurgie du Rectum 8th ed Book ed Masson et co Libraires d’academie de médicine. Paris)

Операция Гартмана

(Hartmann Chirurgie du Rectum 8th ed Book ed Masson et co Libraires d’academie de médicine. Paris)

Операция Гартмана

(Hartmann Chirurgie du Rectum 8th ed Book ed Masson et co Libraires d’academie de médicine. Paris)

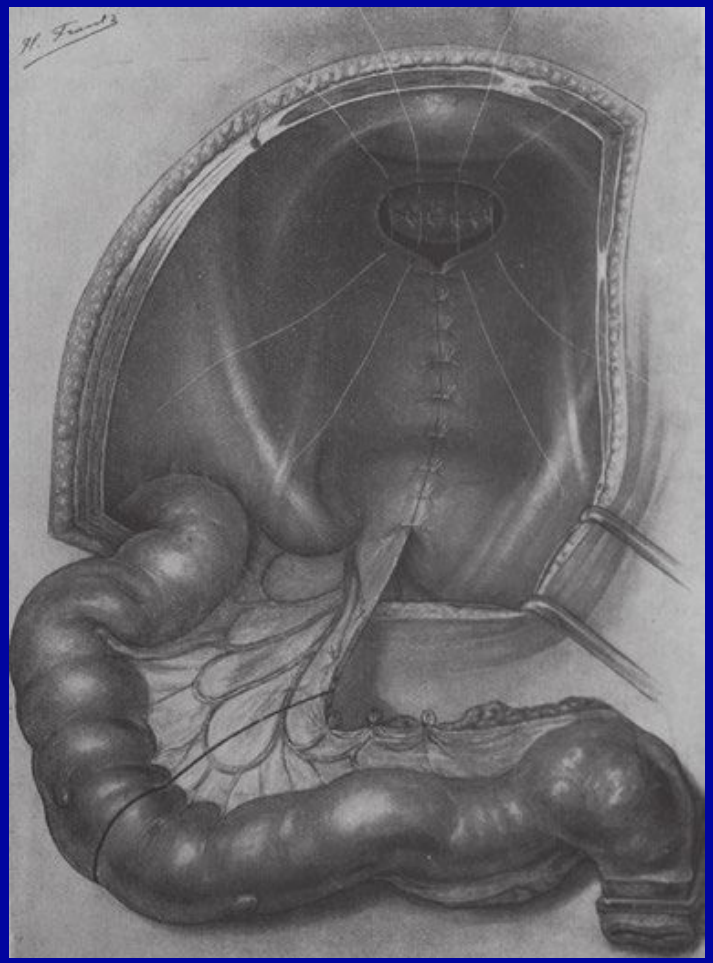

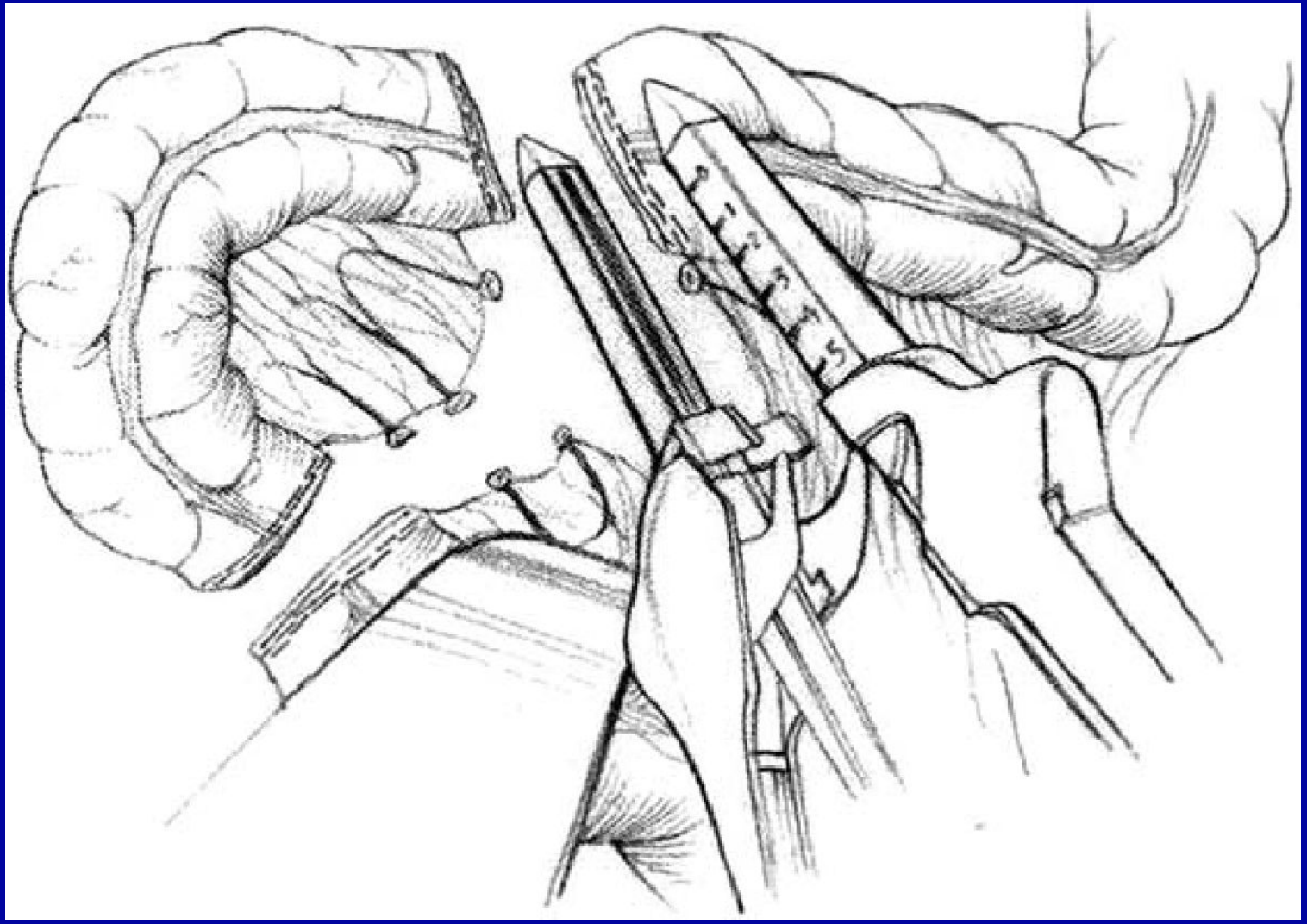

Степплерная техника выполнения правосторонней гемиколэктомии

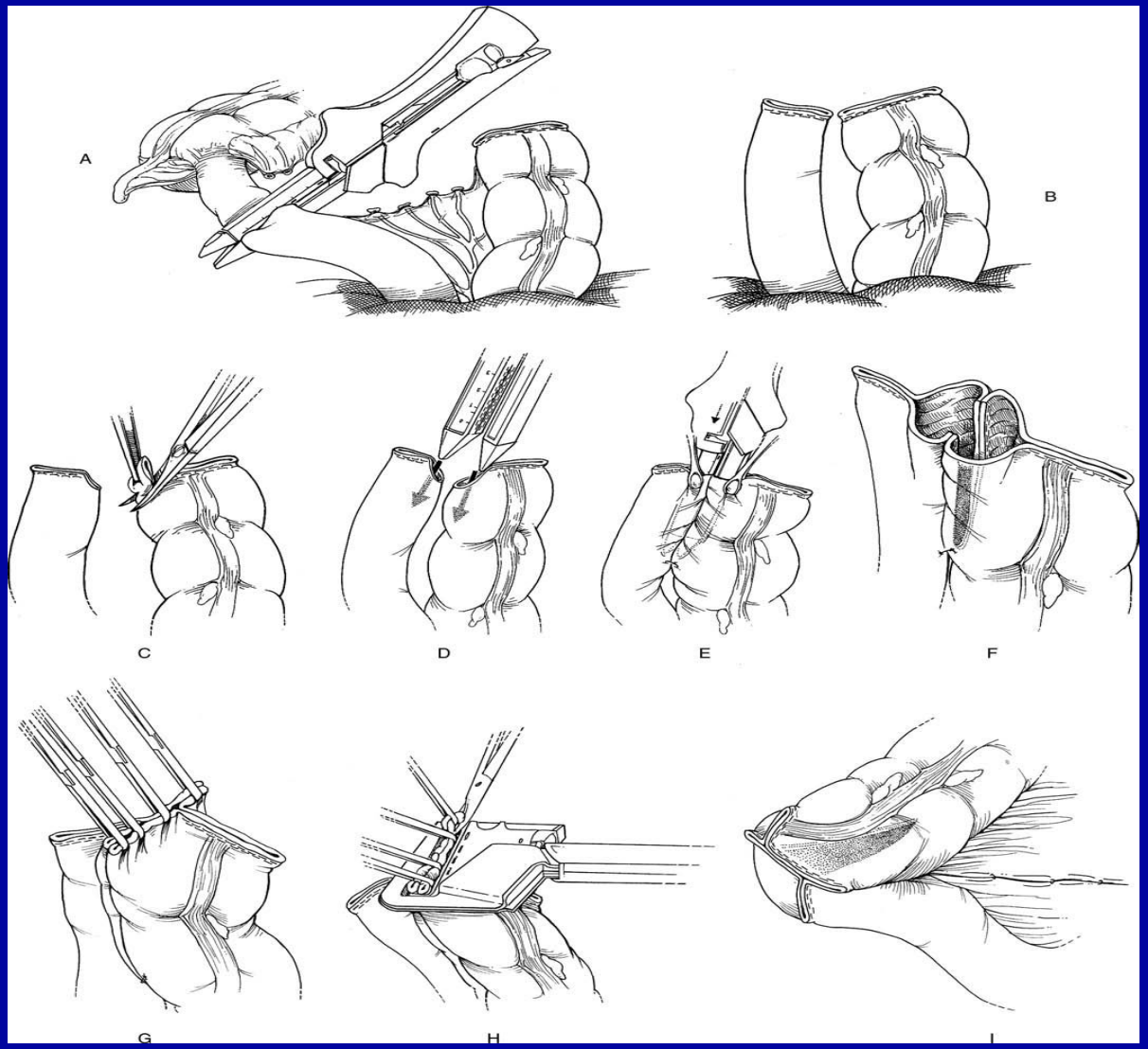

Правосторонняя гемиколэктомия

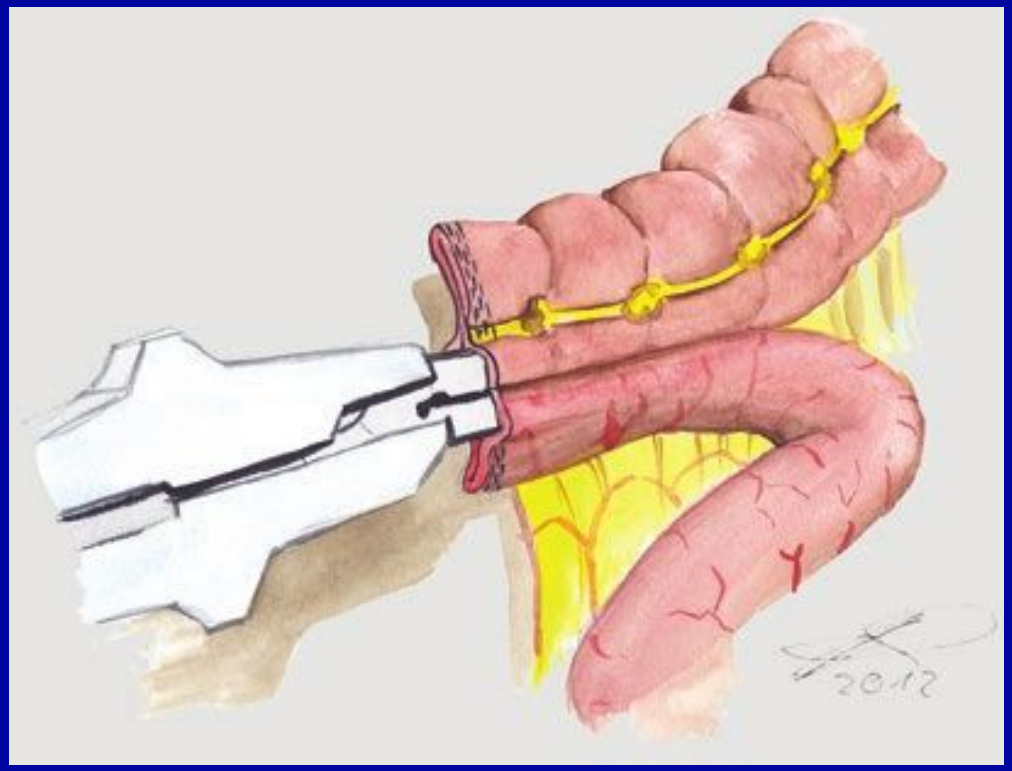

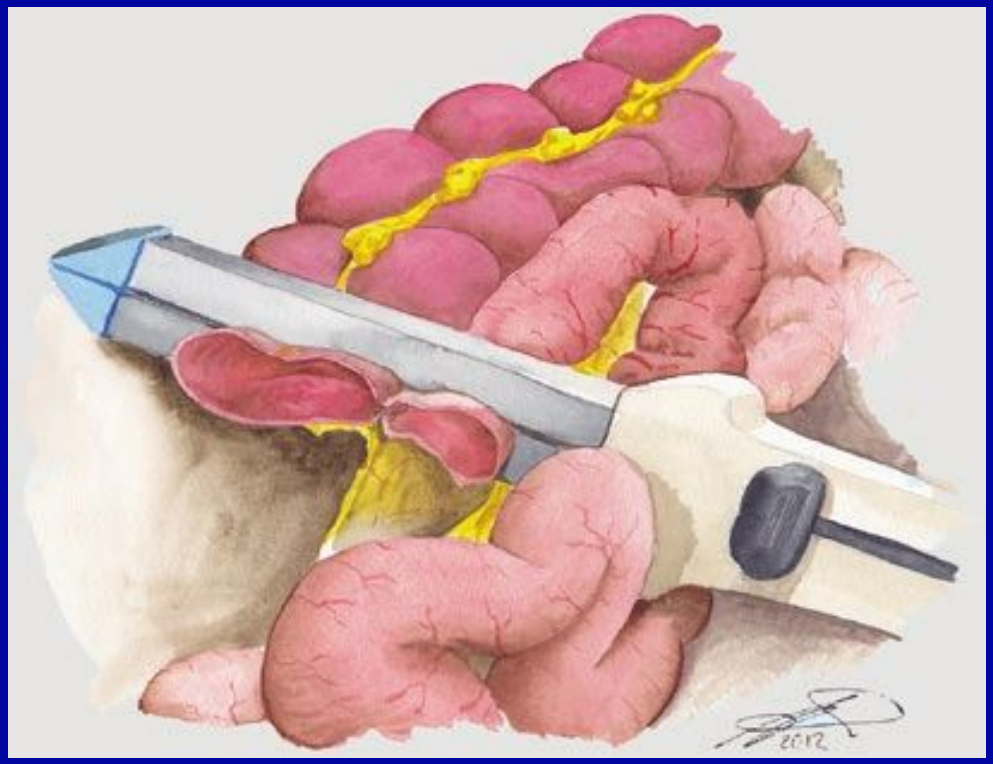

Правосторонняя гемиколэктомия

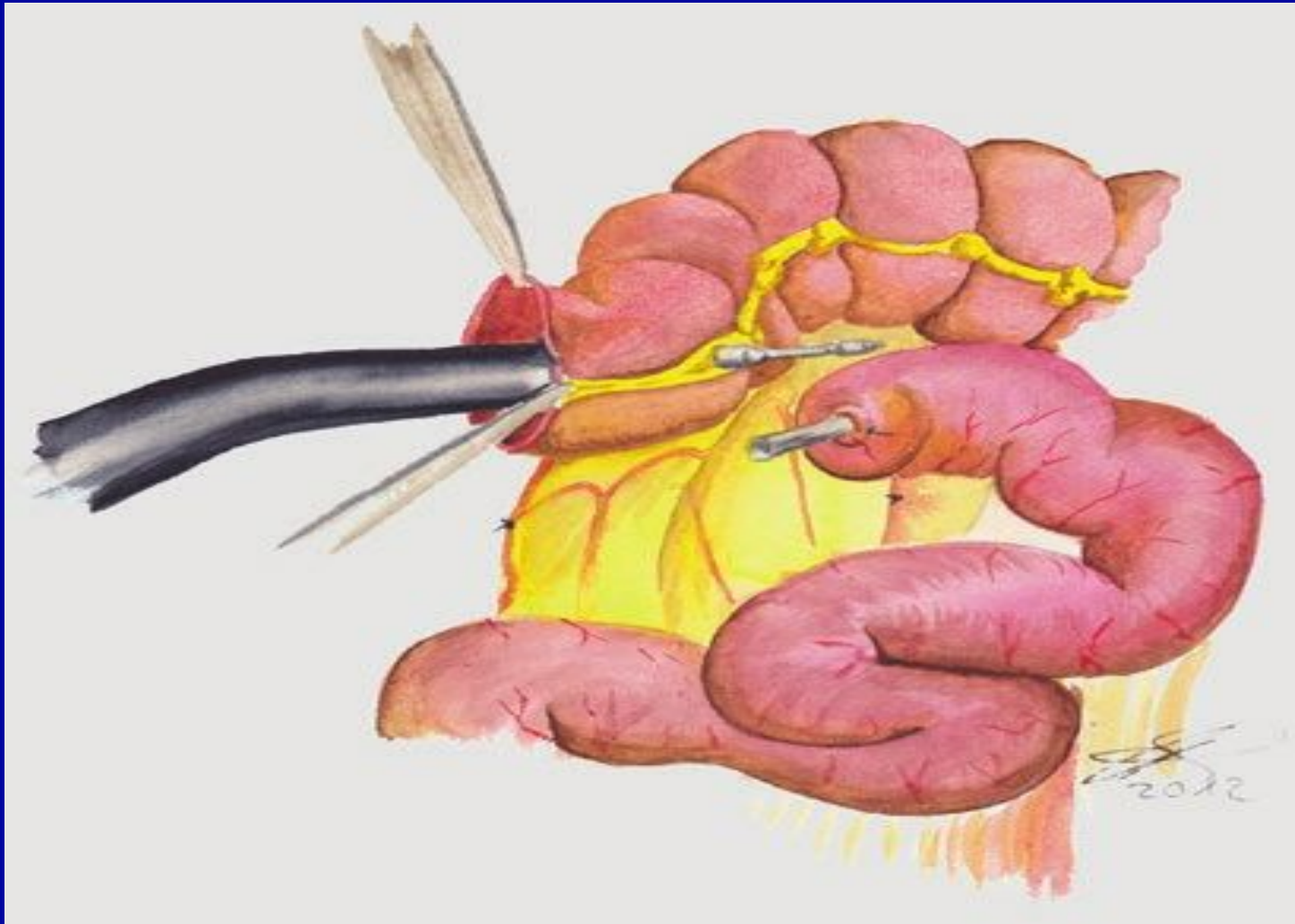

Илеотрансверзанастомоз « конец в бок»

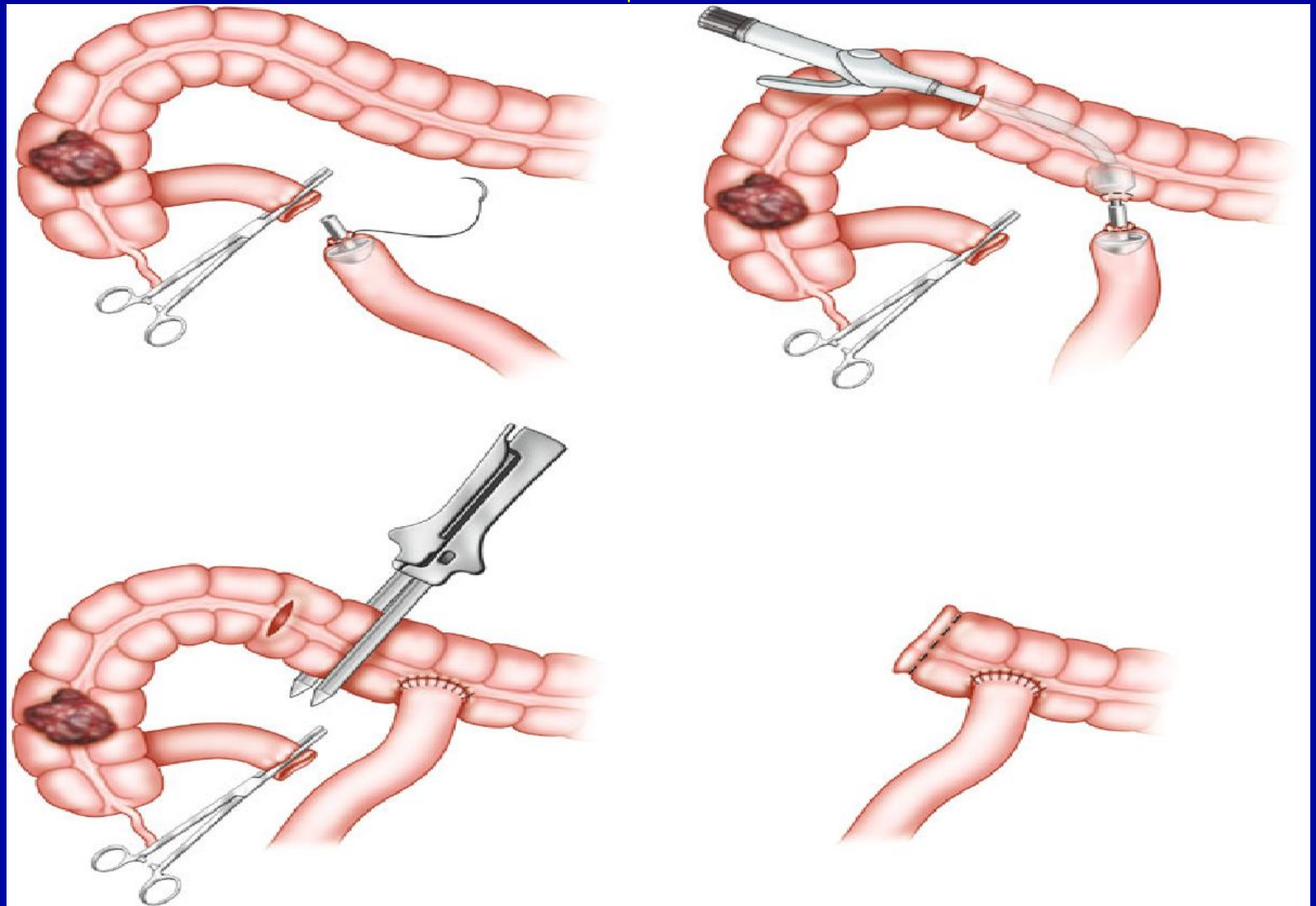

Анастомоз «Барселона»

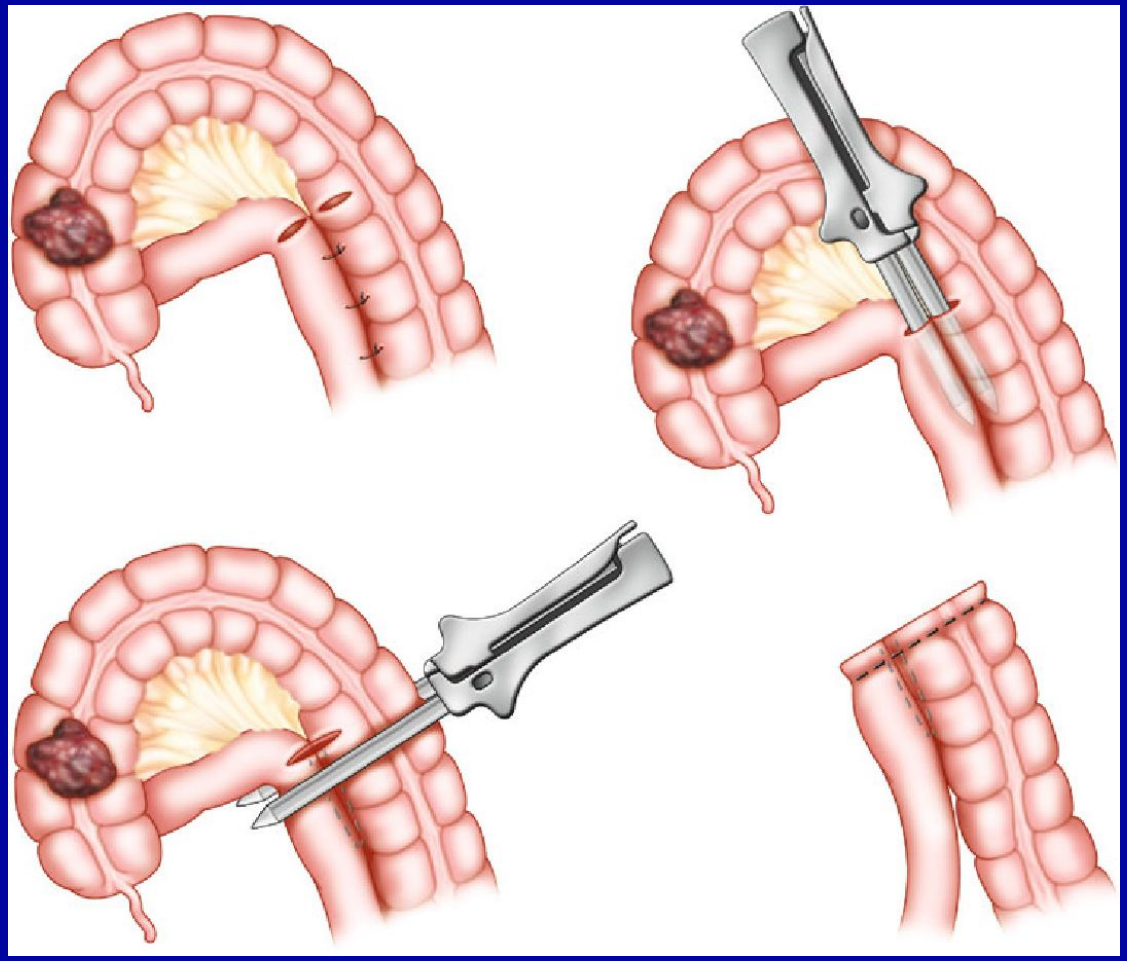

Двухрядный ручной шов при наложении толстокишечного анастомоза

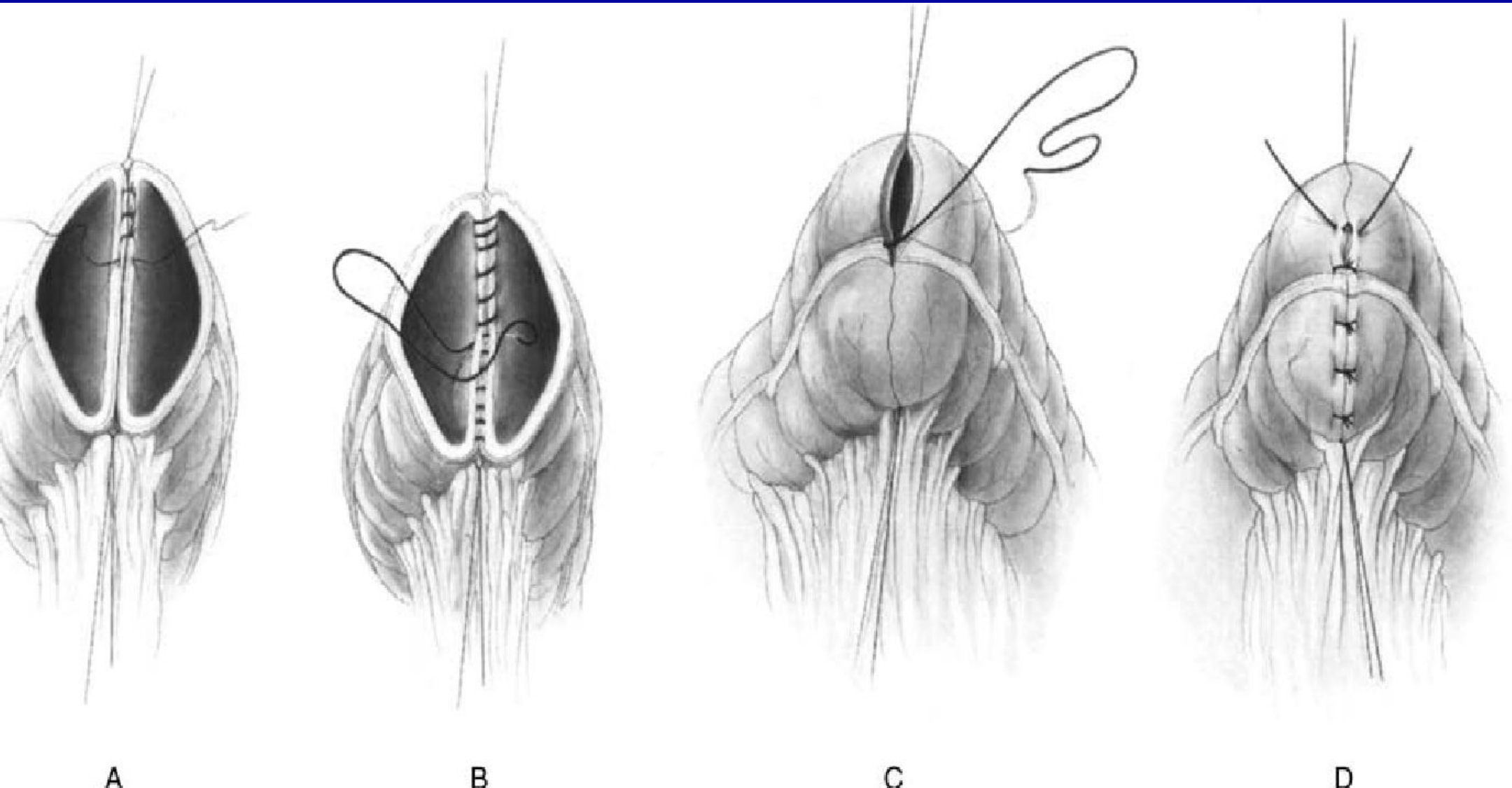

Однорядный ручной шов при наложении илеотрансверзанастомоза

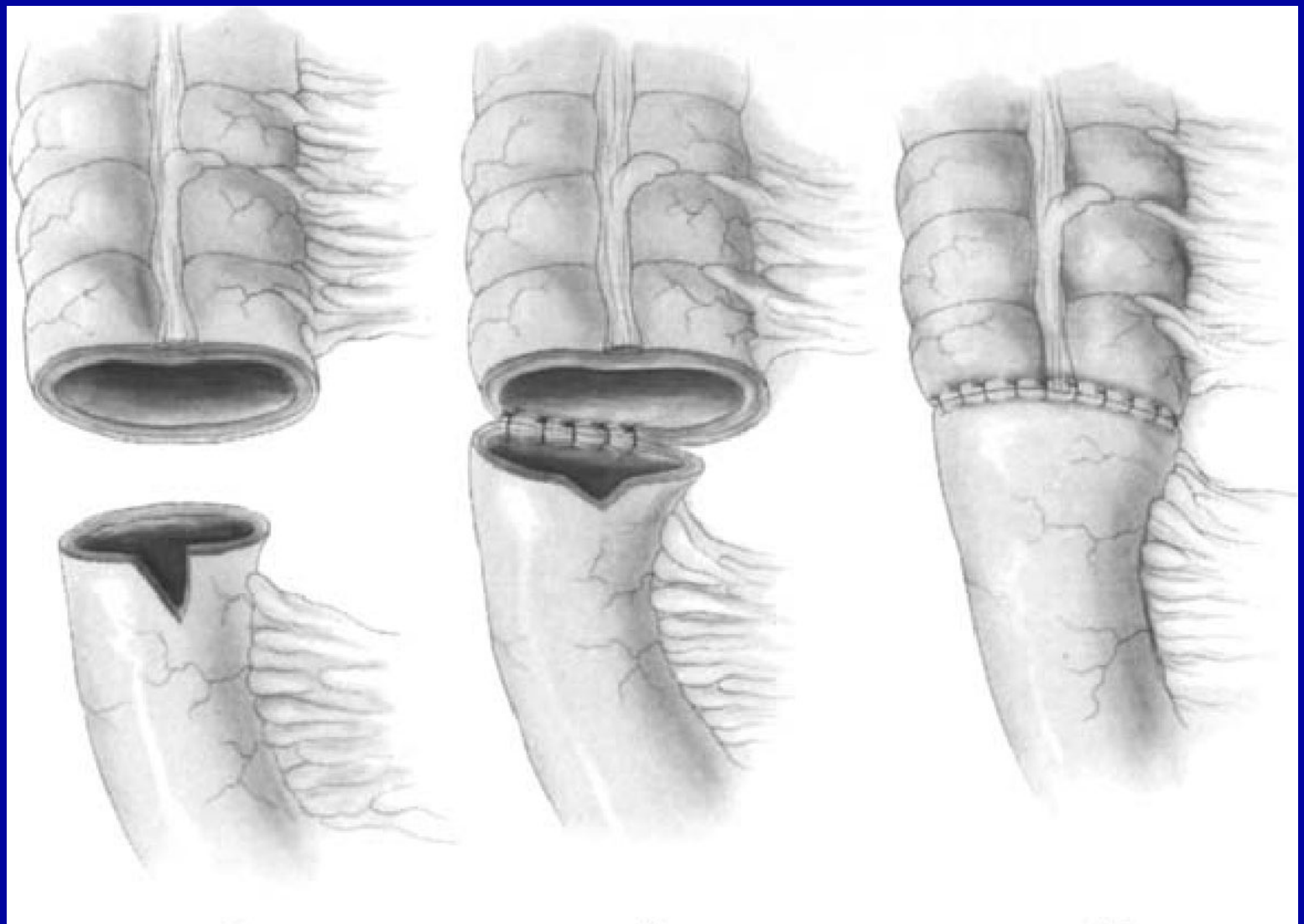

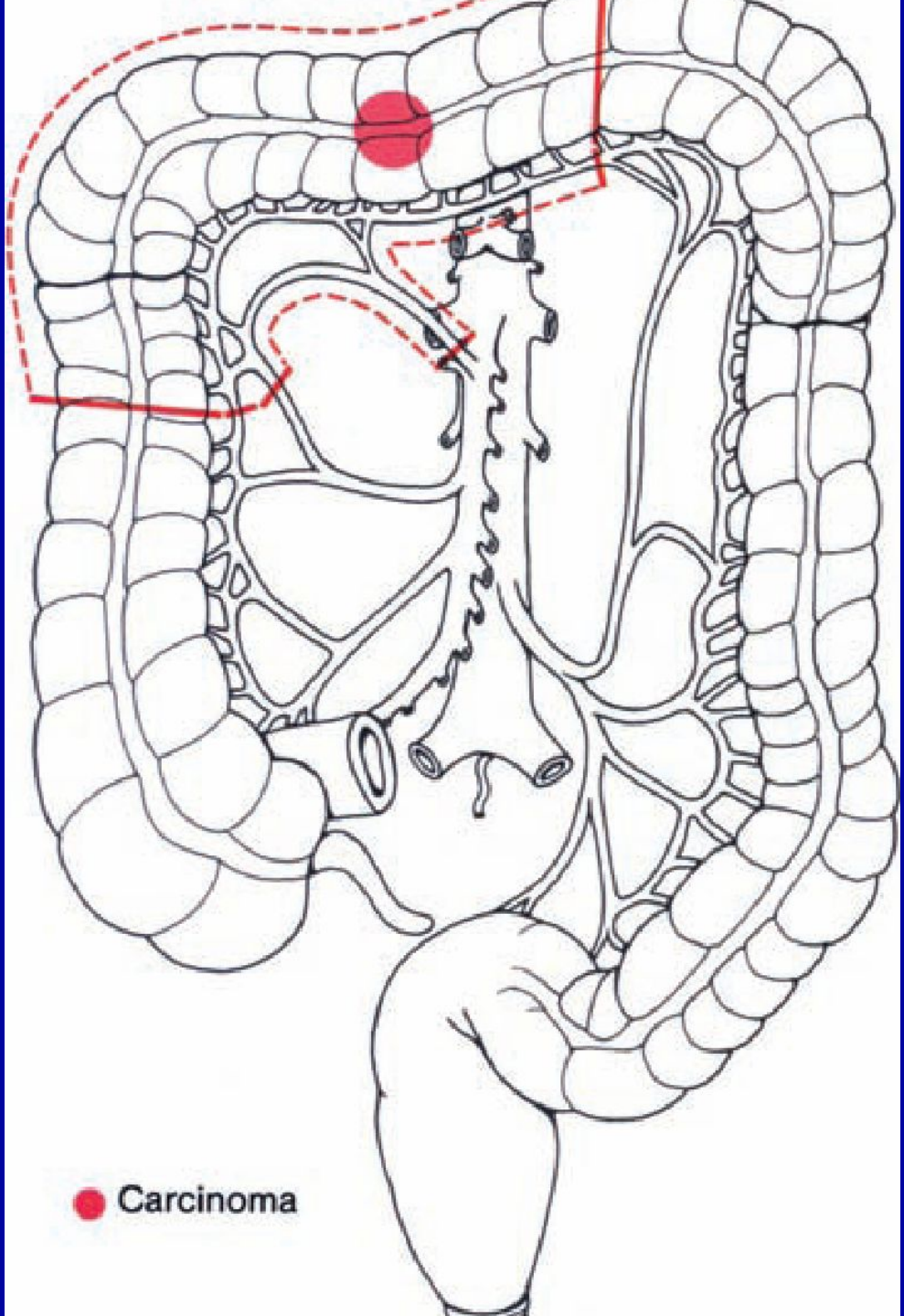
Carcinoma

Лимфодиссекция при раке п-ободочной кишки

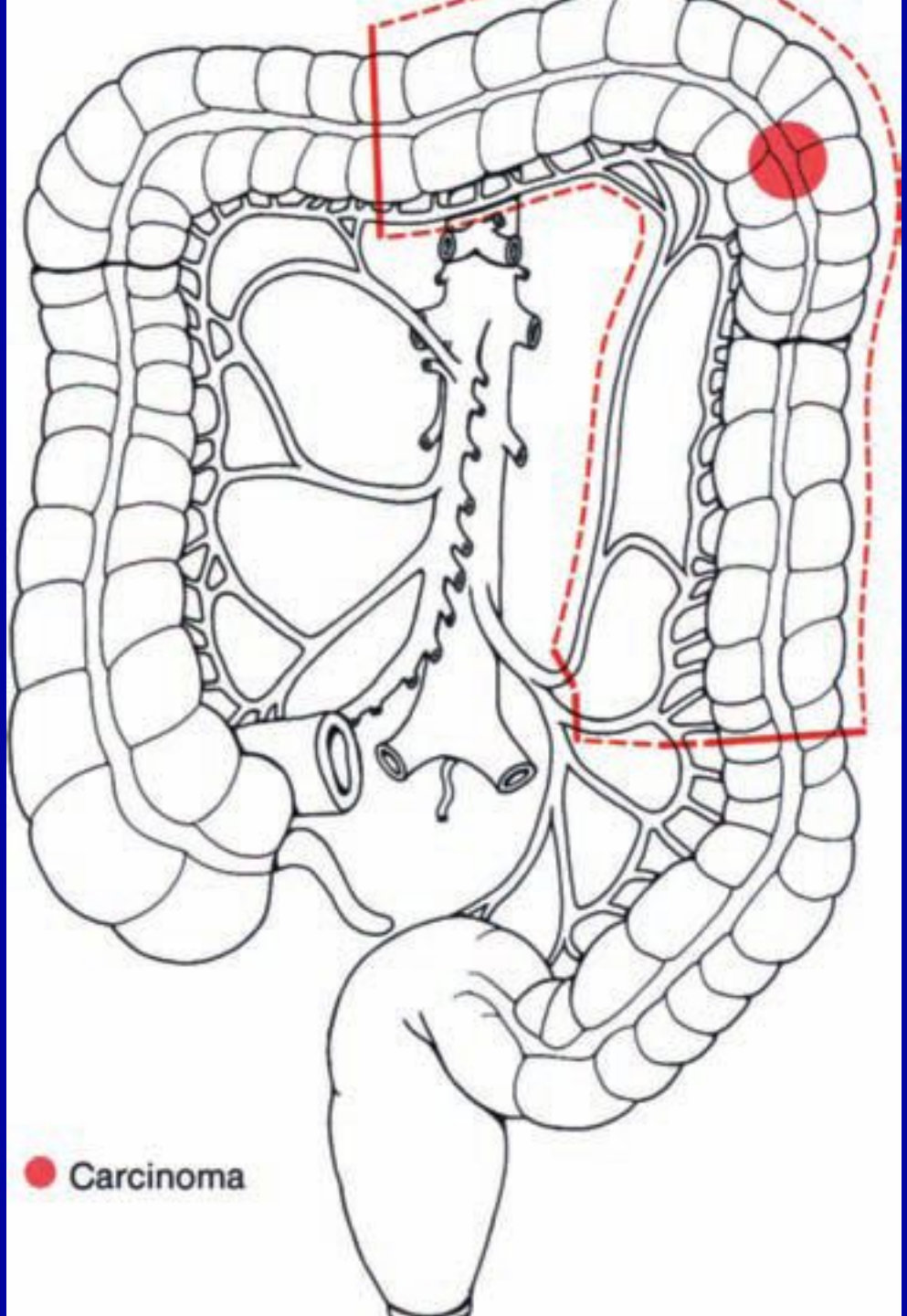
Carcinoma

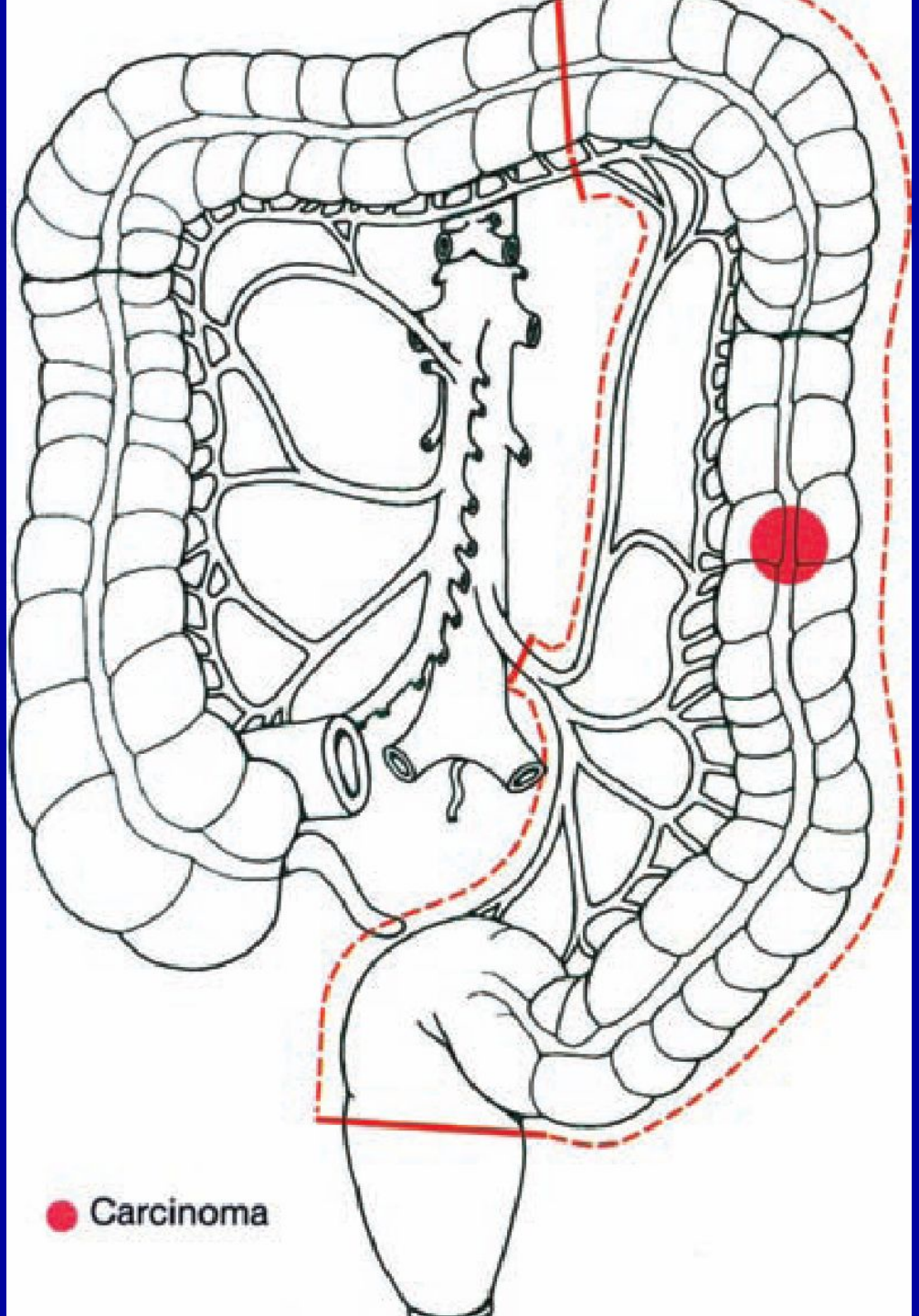
Carcinoma

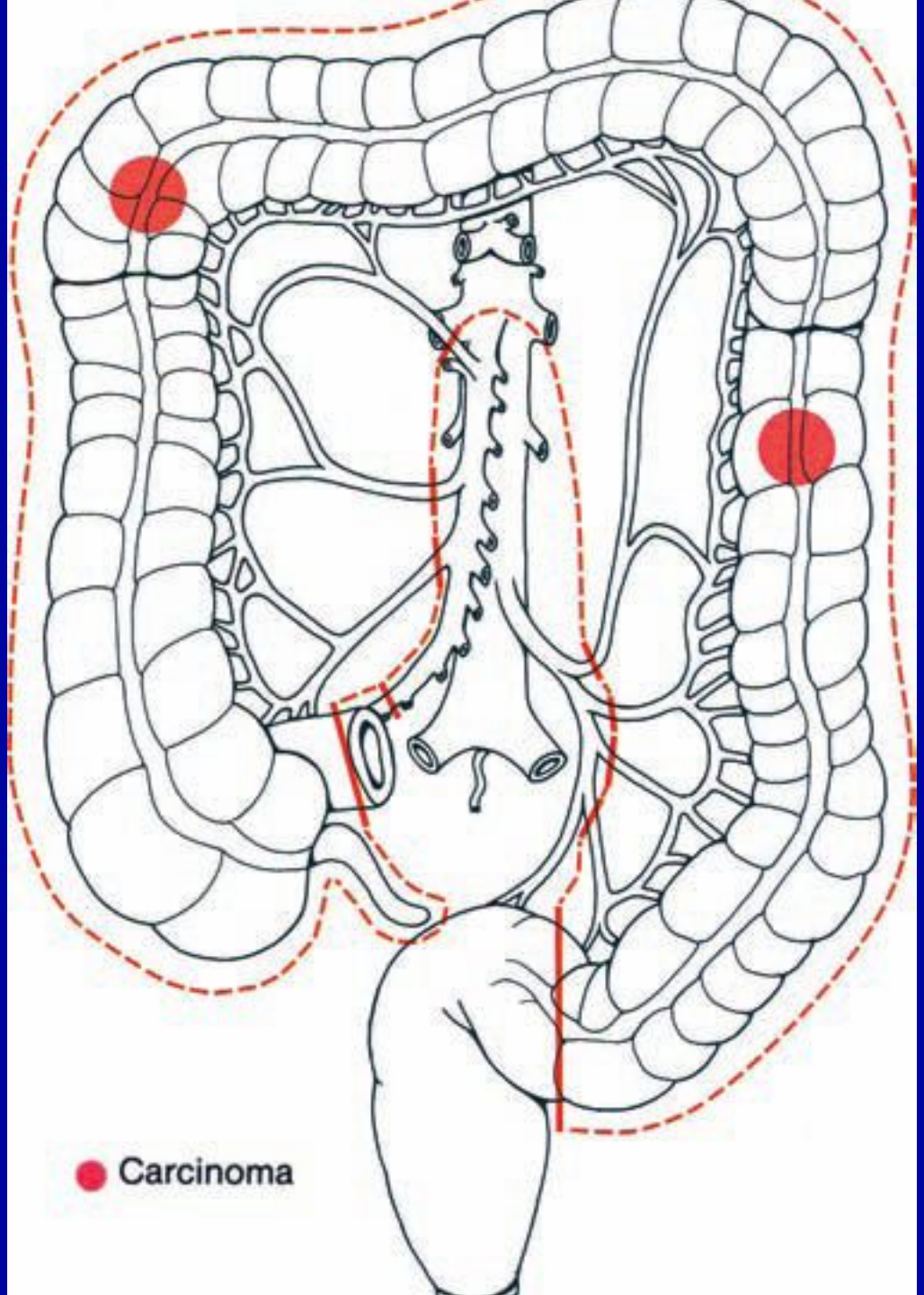
Carcinoma

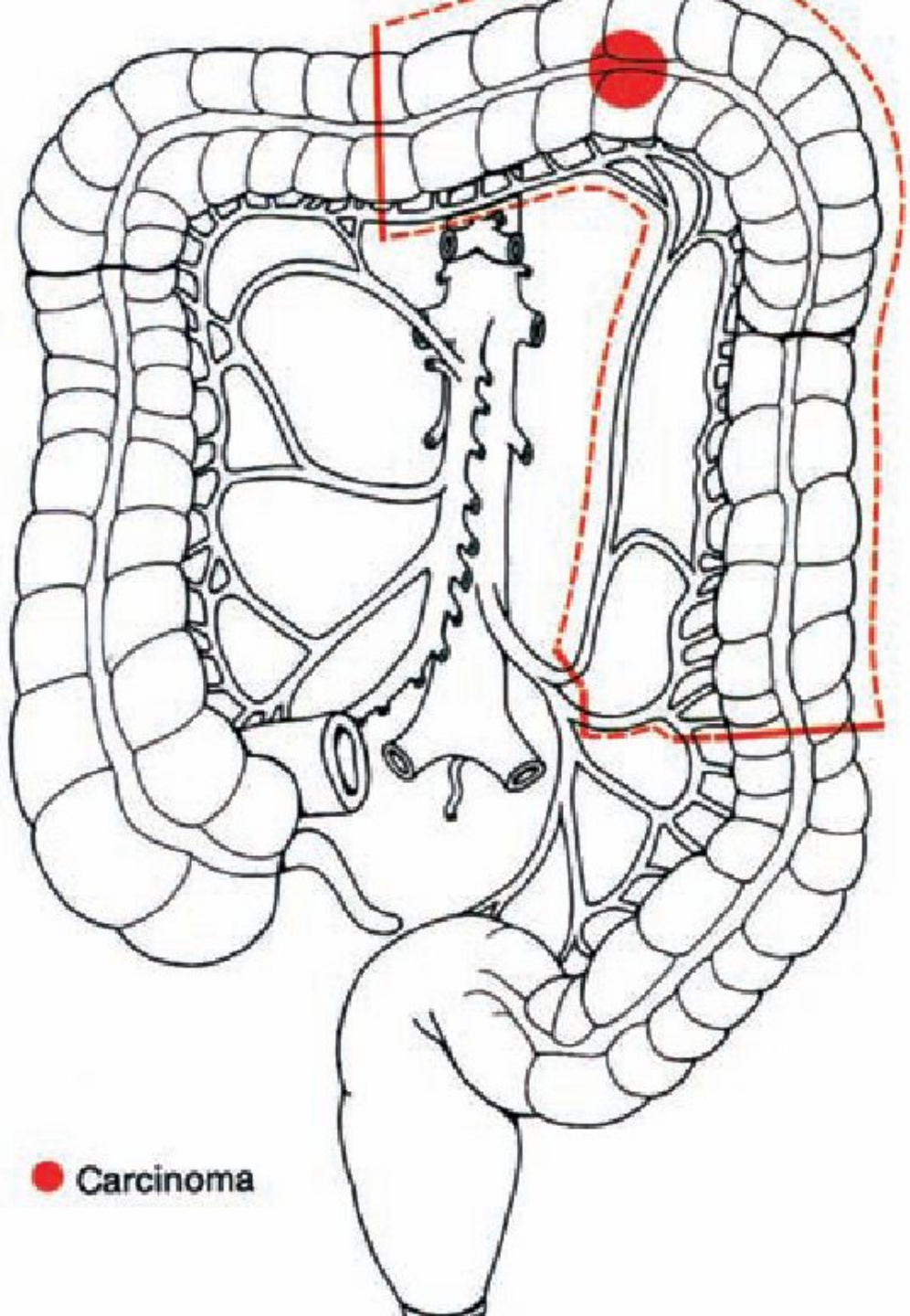
Carcinoma

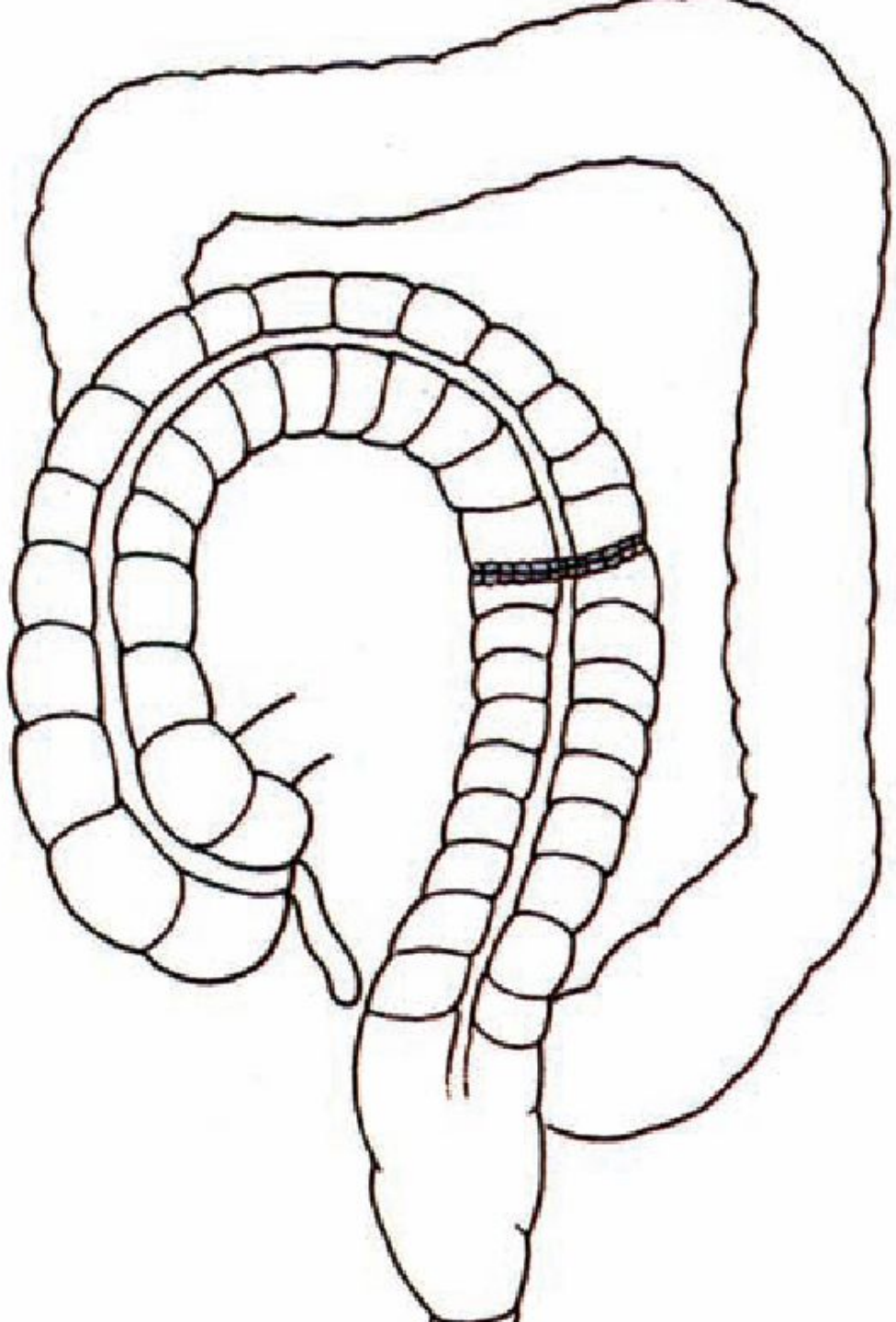

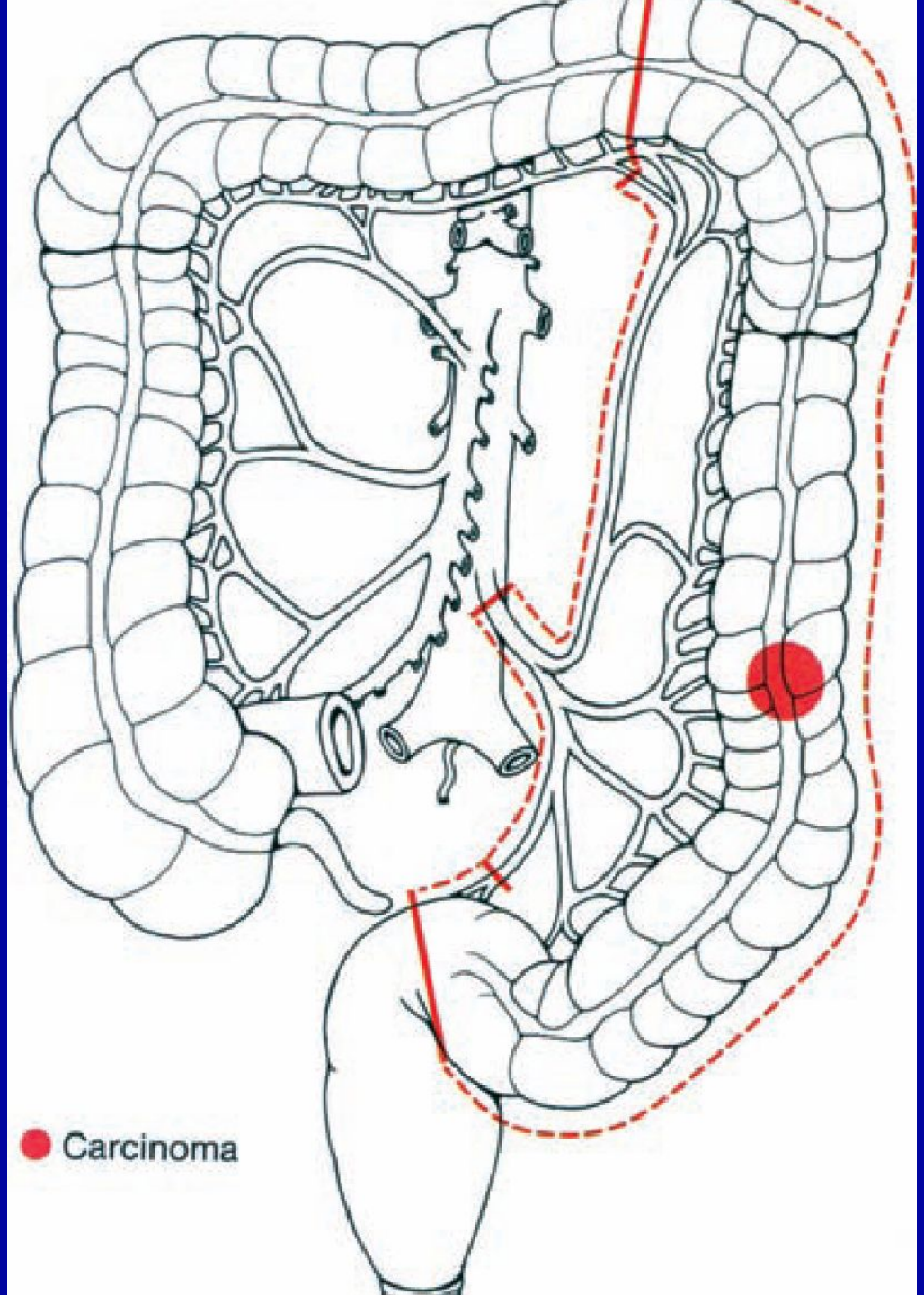
Carcinoma

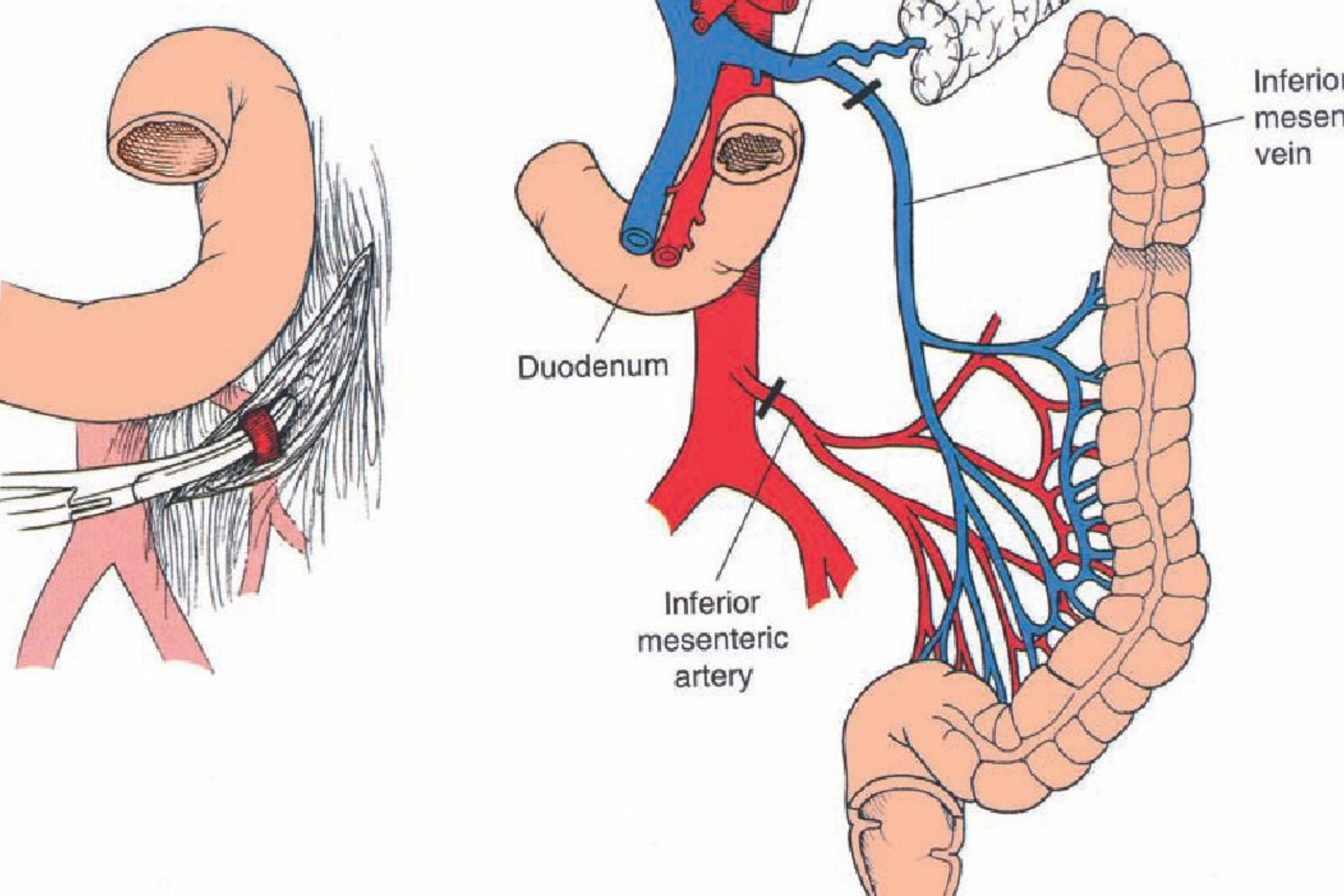
Inferior
mesen
vein
Duodenum
Inferior
mesenteric
artery

Ретроилеальный трасверзоректальный анастомоз

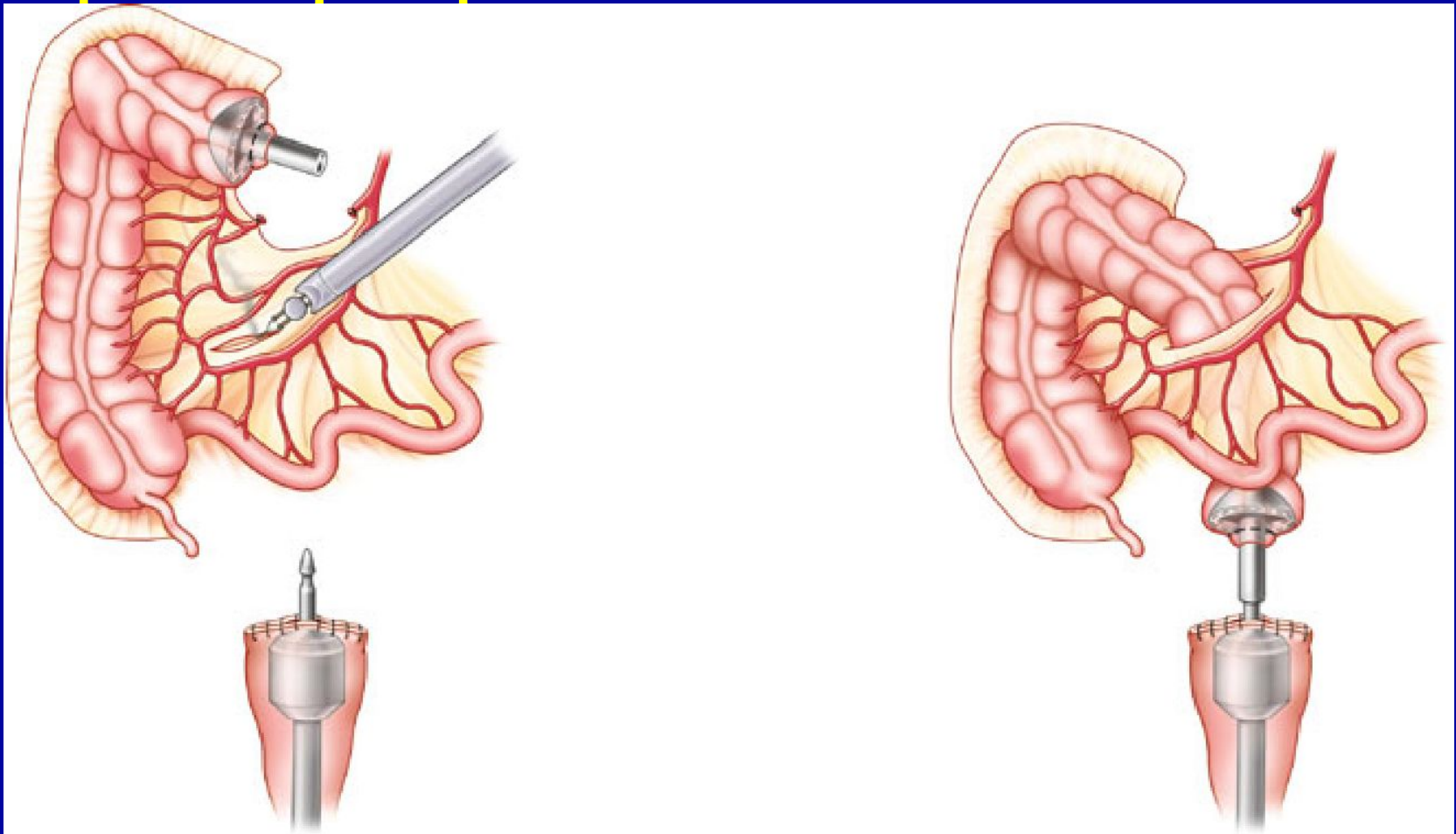

Техника анастомоза по Deloyers

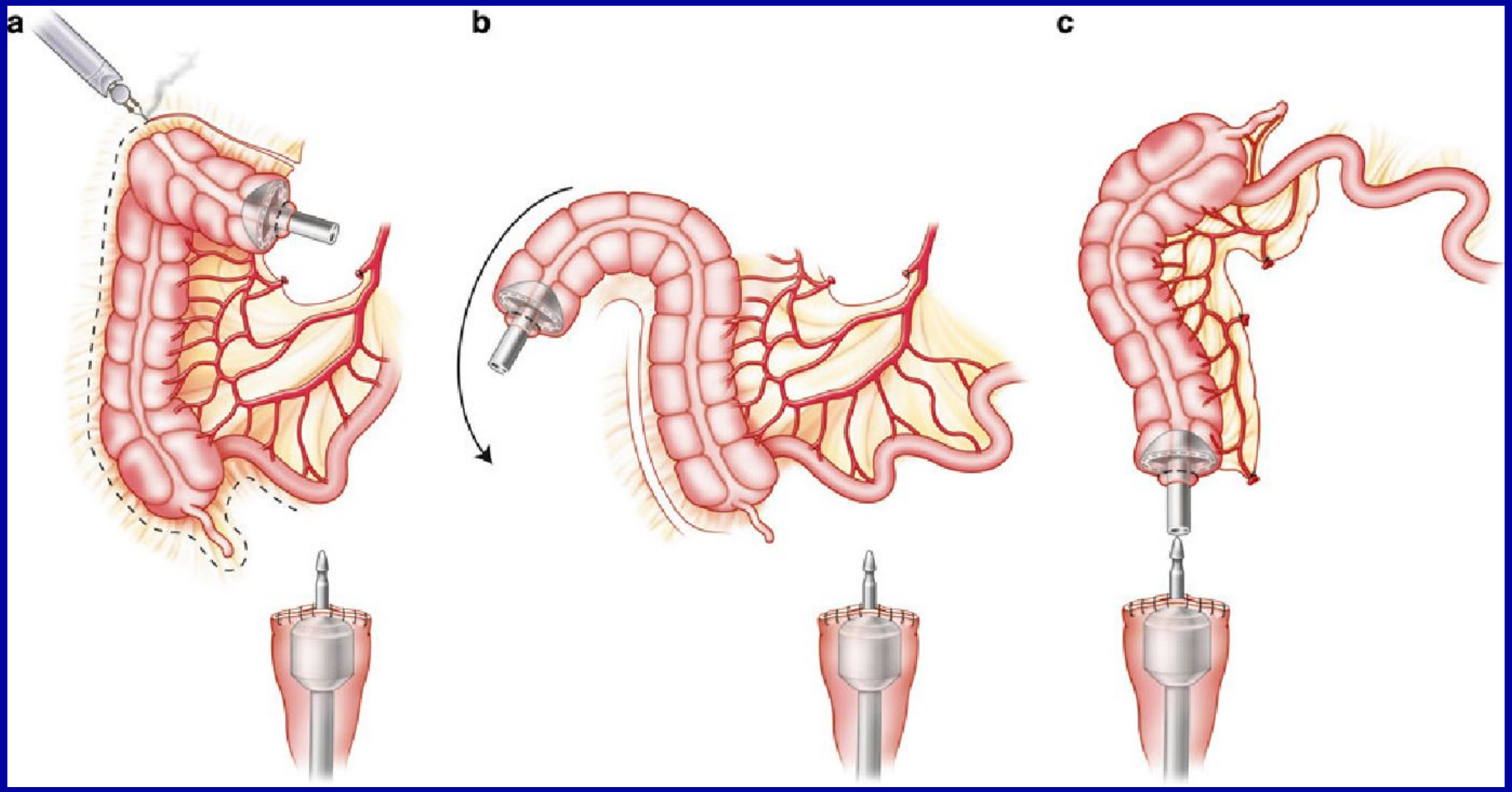

Лапароскопические технологии

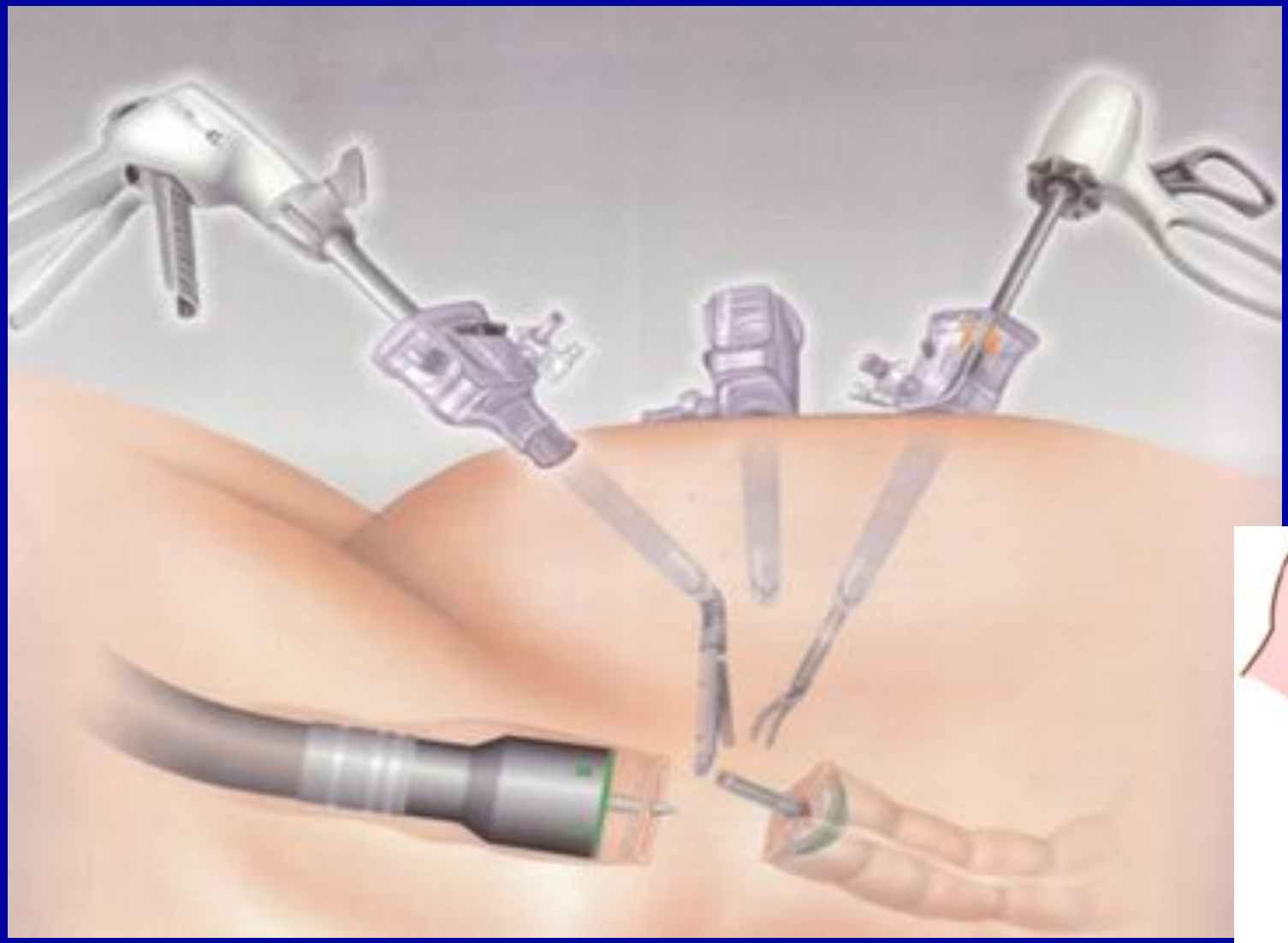

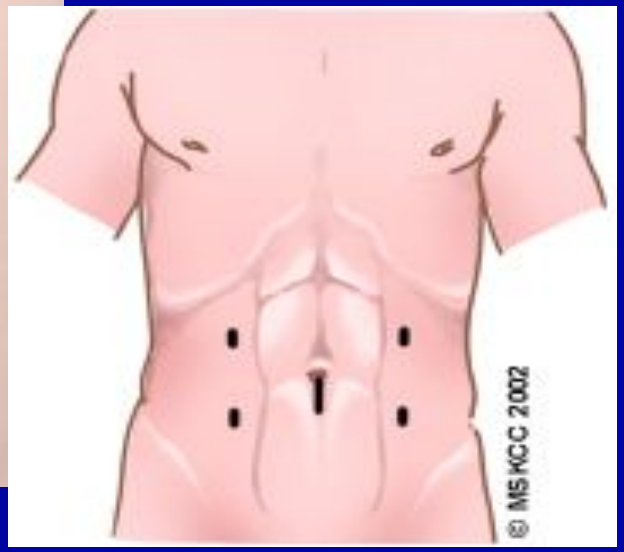

История

Первая лапароскопическая операция – аппендэктомия - Semm (Germany) в 1981 [Semm K. Endoscopic appendectomy. Endoscopy. 1983;15(2):59–64].

- Первая лапароскопическая холецистэктомия в 1985 - Muhe (Germany [Muhe E. Long-term follow-up after laparoscopic cholecystectomy. Endoscopy. 1992;24]
- (9):754–8.
- Первая лапароскопическая резекция толстой кишки в 1991 - Jacobs [Jacobs M, Verdeja JC, Goldstein HS. Minimally invasive colon resection (laparoscopic
- colectomy). Surg Laparosc Endosc. 1991;1(3):144–50].

Лапароскопическая хирургия толстой кишки

Лапароскопическая хирургия толстой кишки

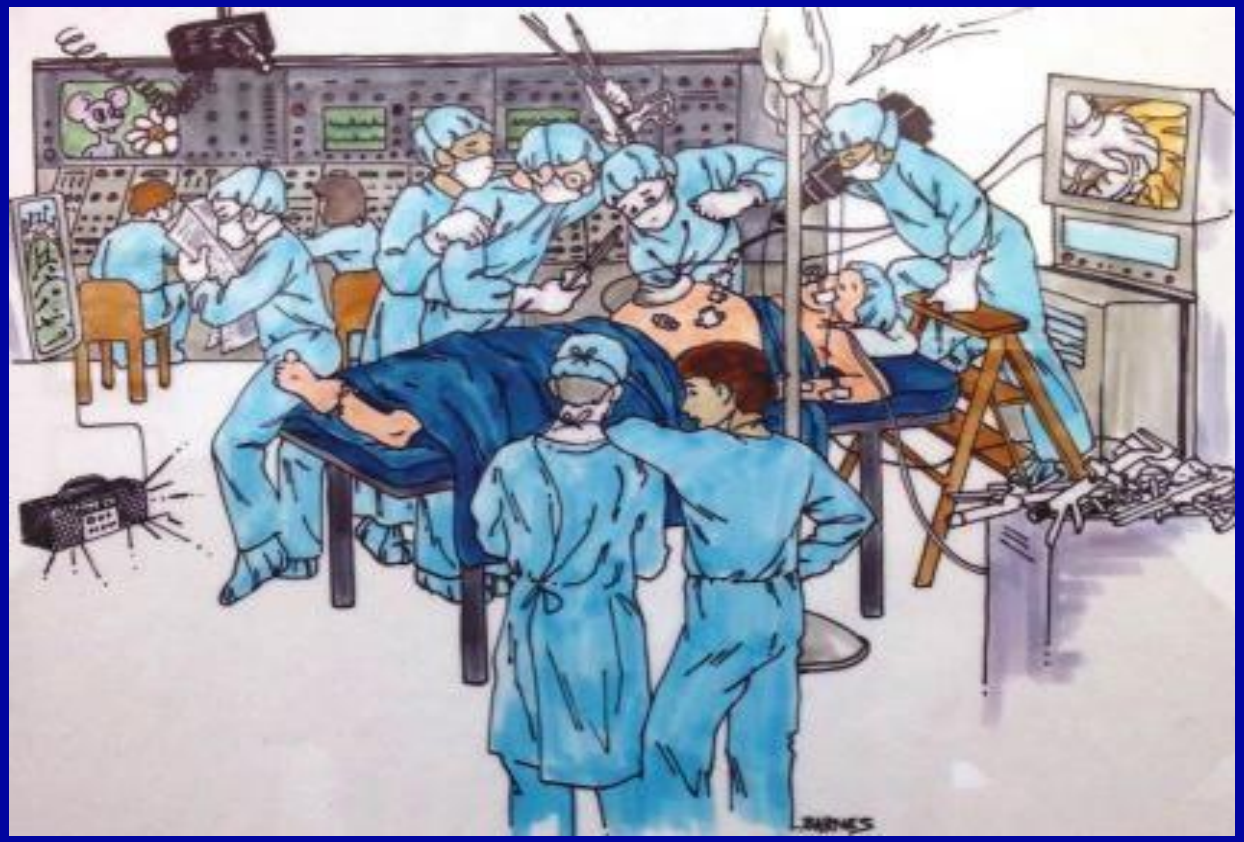

Робототехника



Операционный зал

Поля зрения, необходимые для выполнения различных лапароскопических процедур

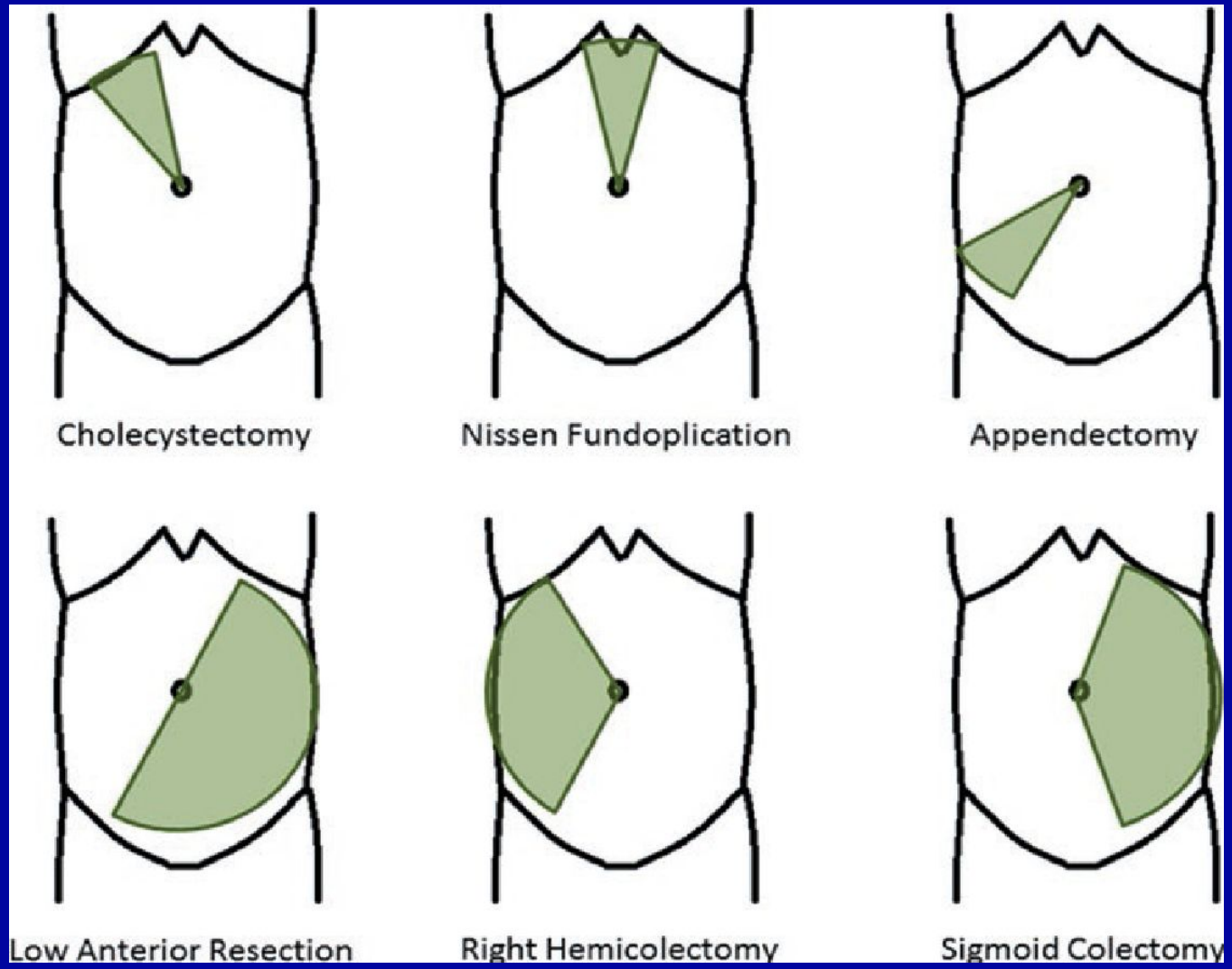

Проблемы лапароскопической хирургии толстой кишки:резекция, удаление препарата, анастомоз

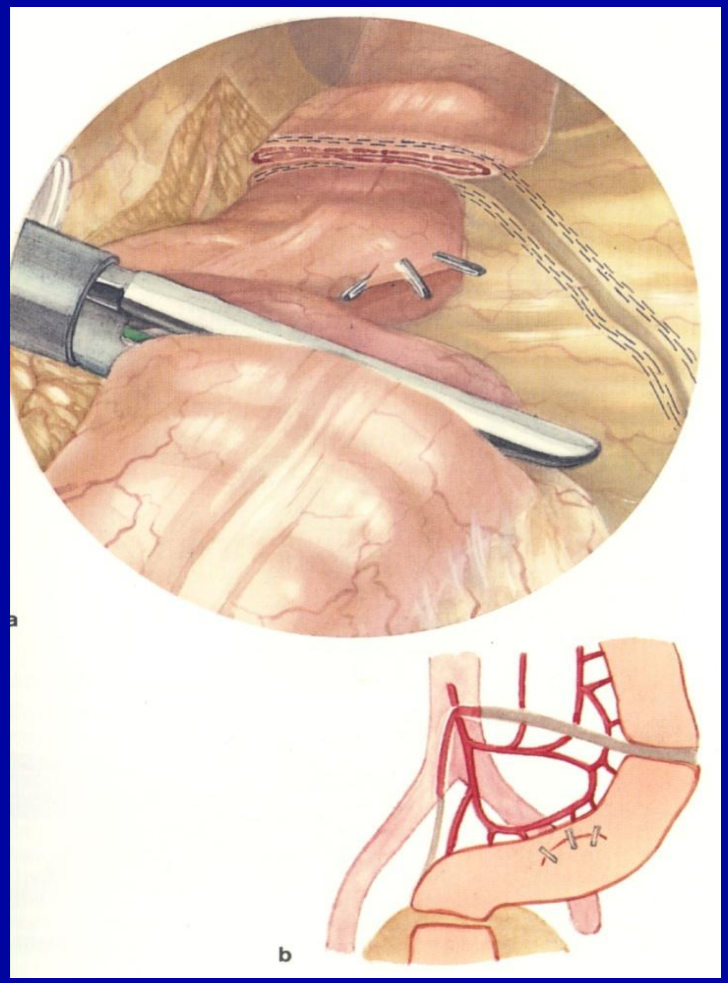

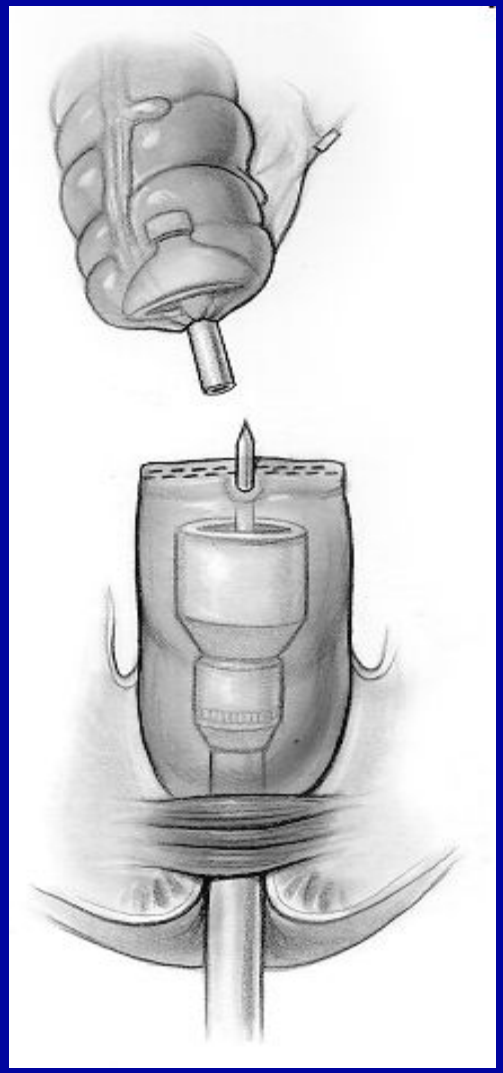

Лапароскопическая правосторонняя гемикоэктомия.
Мини-лапаротомия для экстериоризации обычно создается как вертикальное расширение инфраумбиликальной портовой раны.

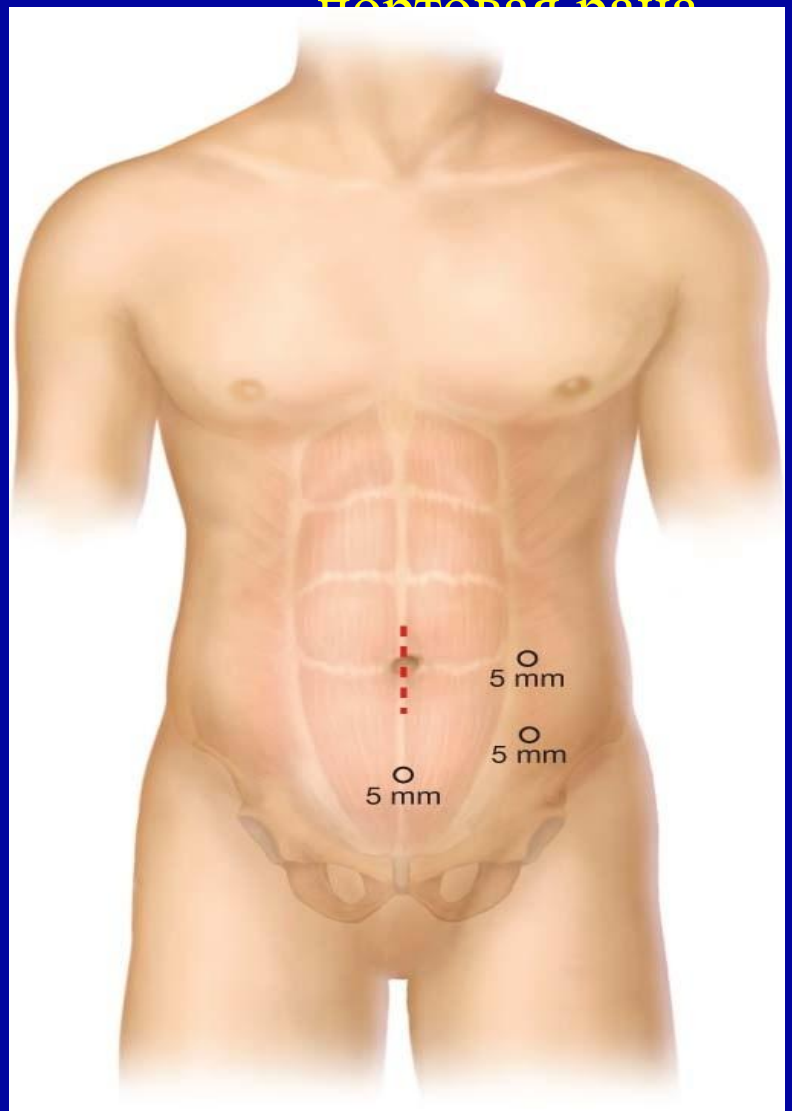

Выделенная экстериоризированная правая часть толстой кишки, готовая к пересечению и наложению анастомоза.

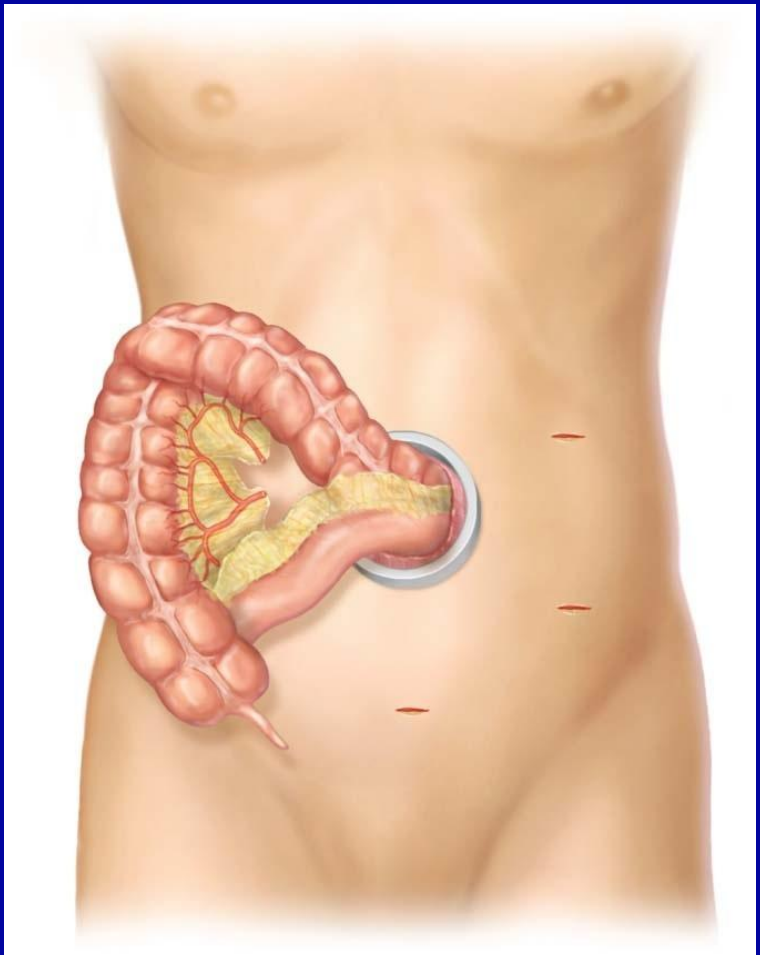

Экстракорпоральный антиперистальтический илеотрансверзанастомоз бок-в-бок

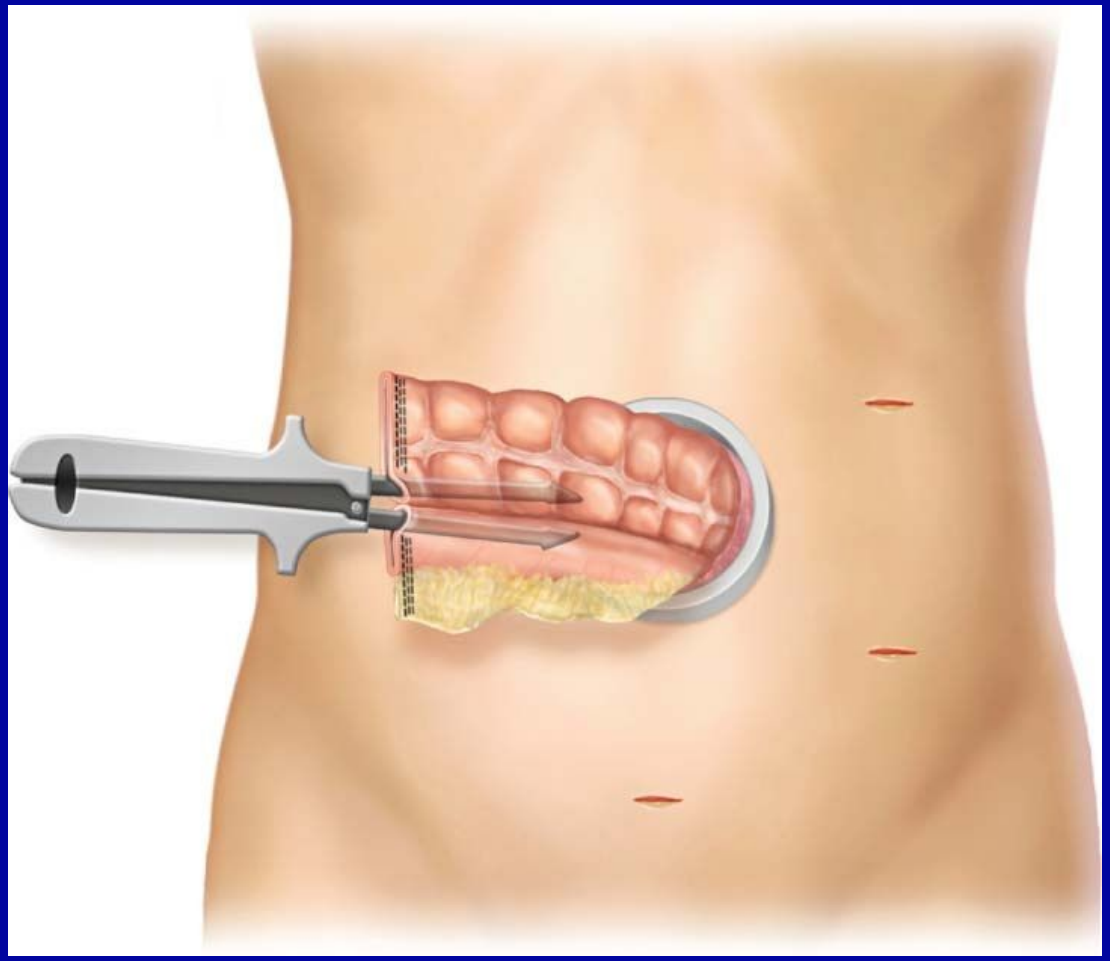

Лапароскопический изоперистальтический илеотрансверзанастомоз бок-в-бок при помощи степлерного шва

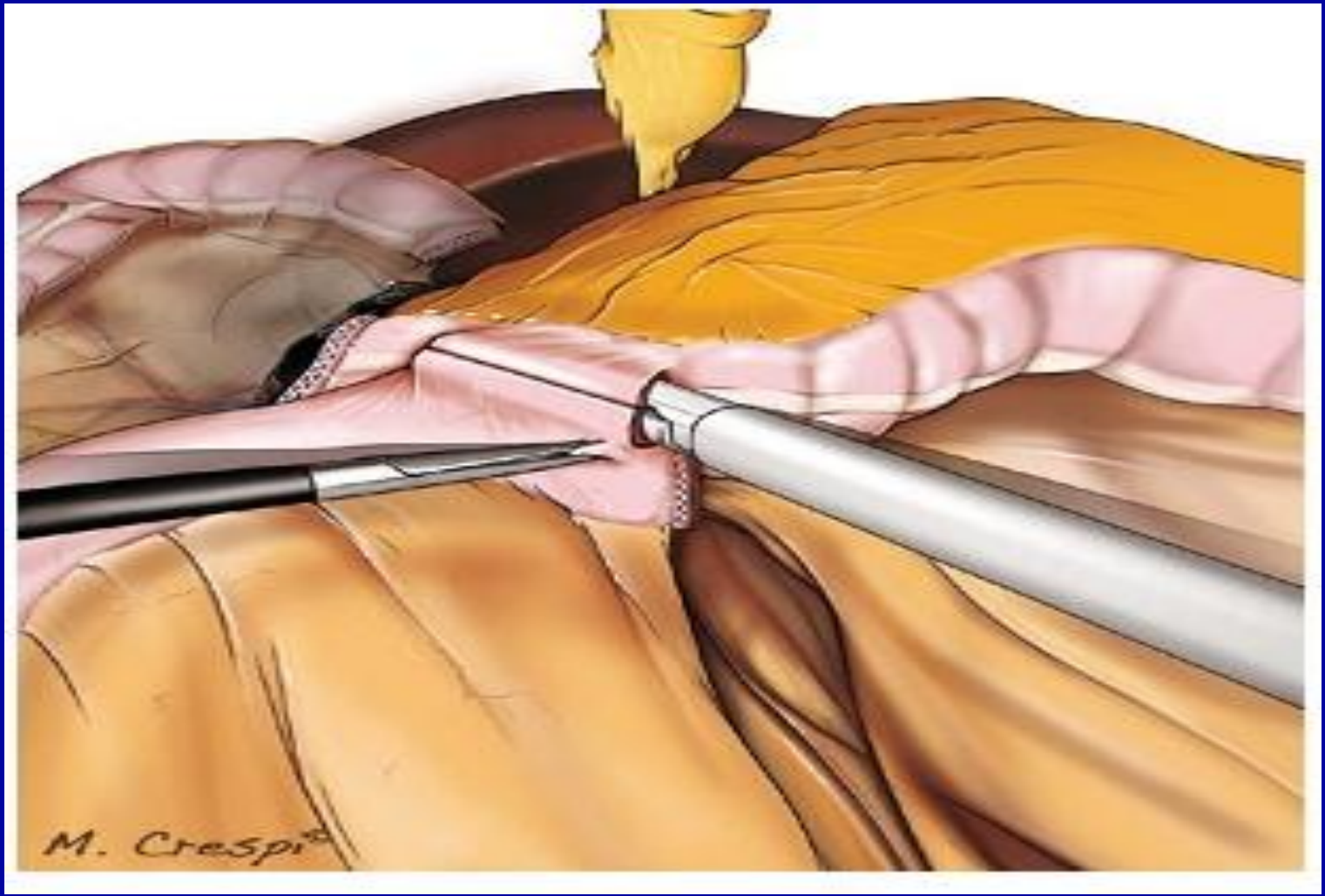

Лапароскопический изоперистальтический илеотрансверзанастомоз бок-в-бок при помощи ручного шва

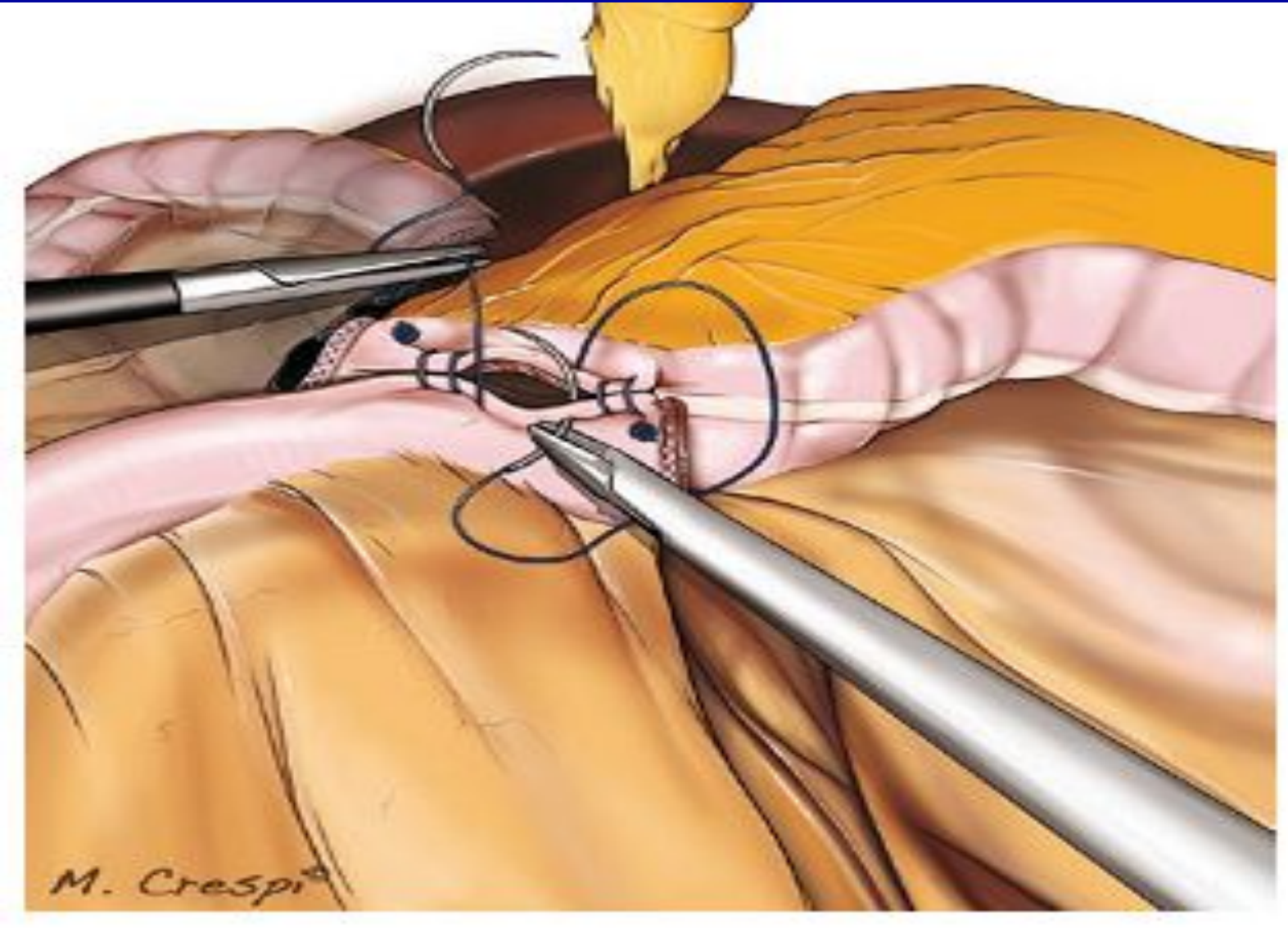

Трансректальное удаление операционного препарата после лапароскопической резекции сигмовидной кишки

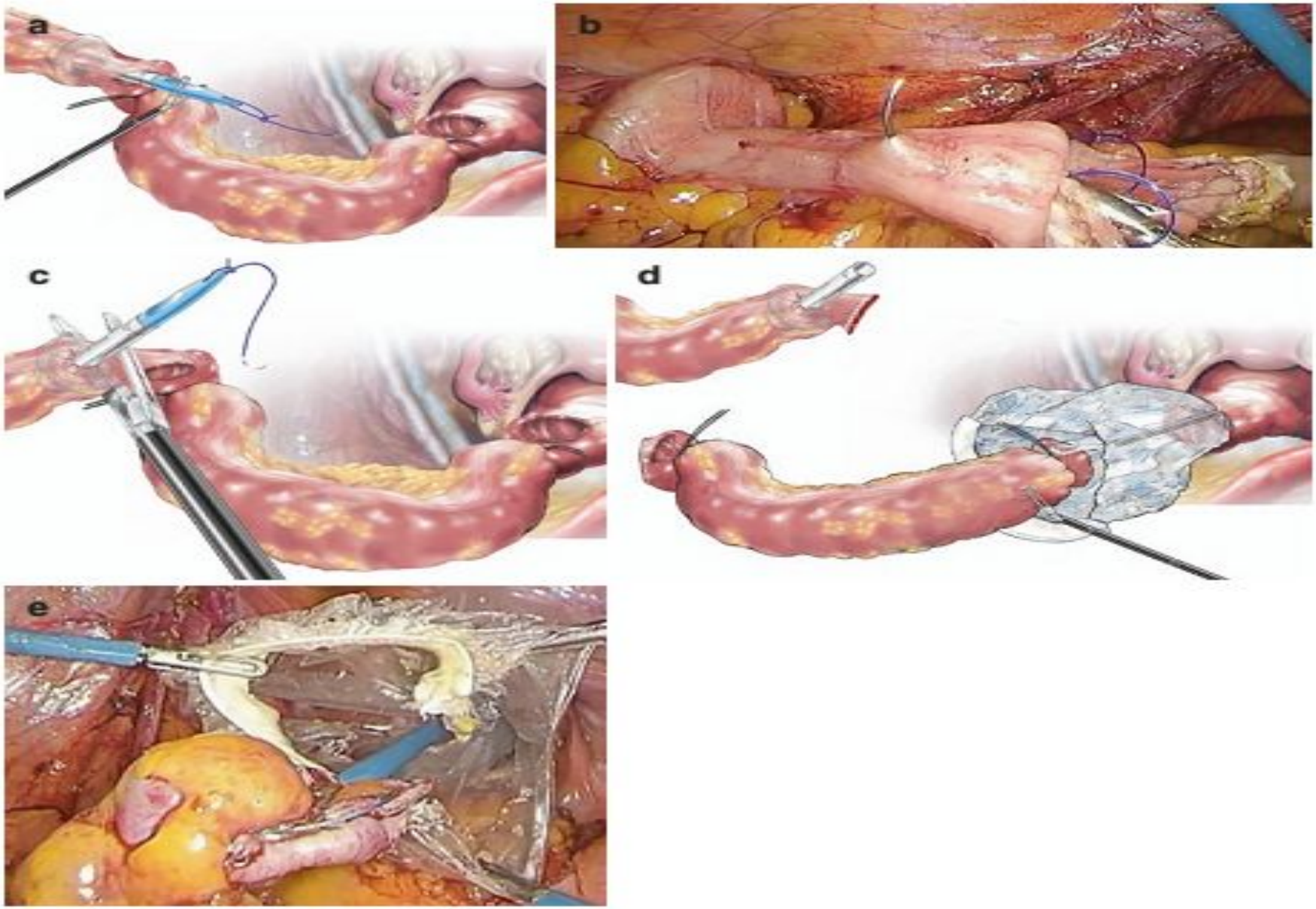

Алгоримт лечебной тактики при несостоятельности анастомоза

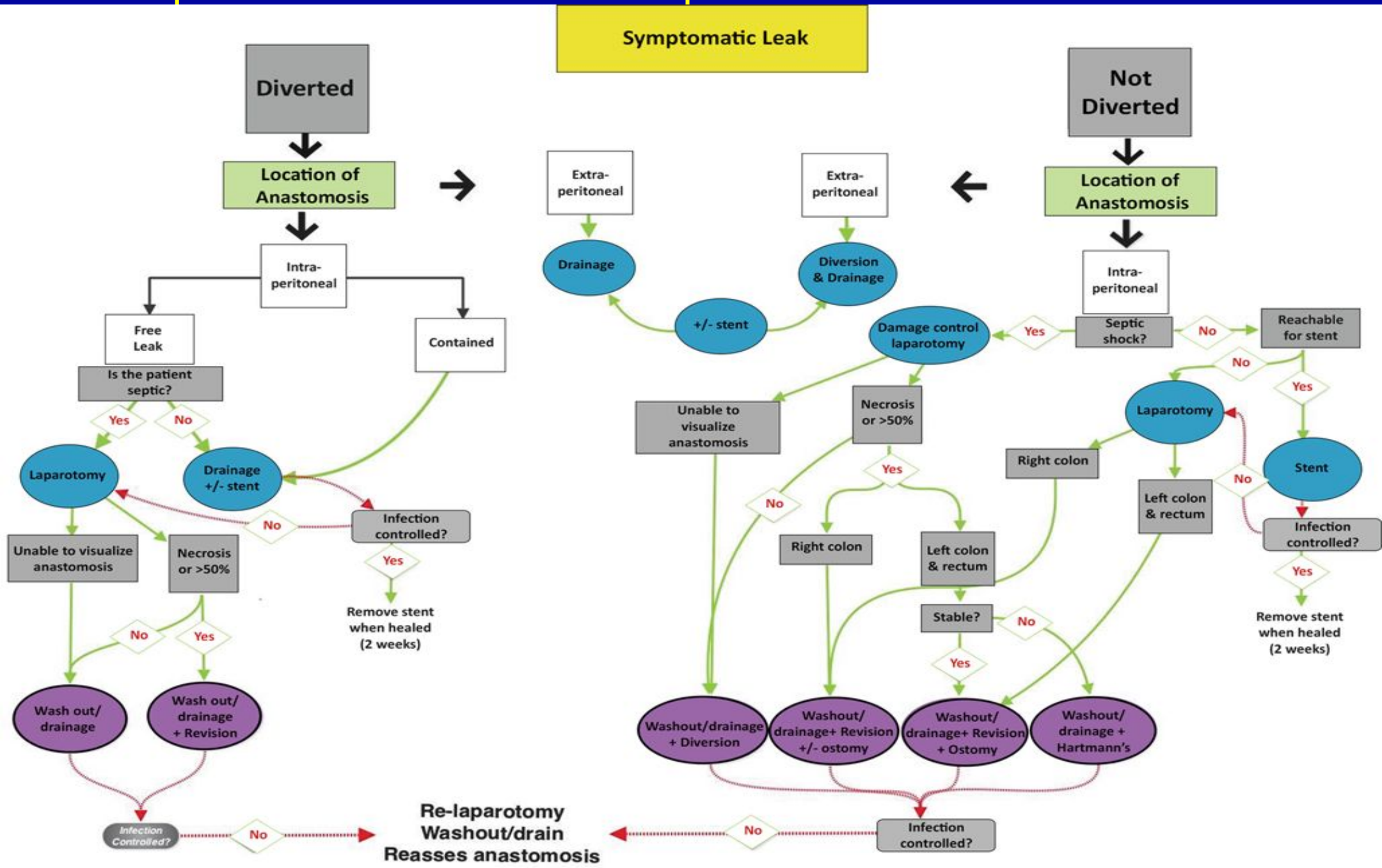

Лапароскопическая резекция толстого кишечника – преимущества: снижение рецидивов заболевания

	Laparoscopy-assisted colectomy (n=106)	Open colectomy (n=102)	Hazard ratio (95% CI)	p
Tumour recurrence	18 (17%)	28 (27%)	0·72 (0·49–1·06)	0·07
Type of recurrence				
Distant metastasis	7	9	..	0·57
Locoregional relapse	7	14	..	
Peritoneal seeding	3	5	..	
Port-site metastasis	1	0	..	
Time to recurrence (months)	15 (14)	17 (12)	..	
Surgical treatment of recurrence with curative intention	6 (33%)	9 (32%)	..	
Overall mortality	19 (18%)	27 (26%)	0·77 (0·53	
Cancer-related mortality	10 (9%)	21 (21%)	0·68 (0·50	
Causes of death	..	..	..	
Perioperative mortality*	1	3	..	
Tumour progression	9	18	..	
Others†	9	6	..	

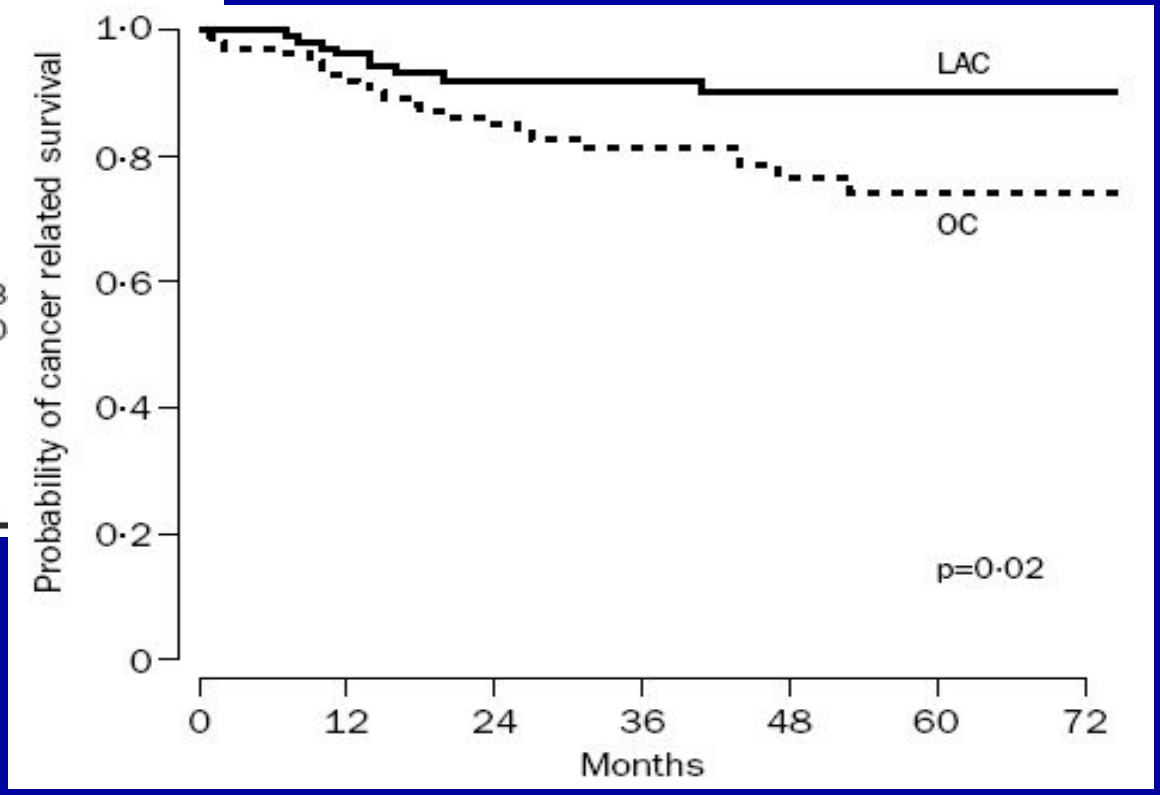

Lacy et al., Lancet 2002

Лапароскопическая резекция толстого кишечника: низкий процент троакарных метастазов

Trokarkanalmetastasen nach laparoskopischer kurativer Resektion beim kolorektalen Karzinom (Literaturübersicht; nur Studien mit mehr als 100 Patienten)

Autor	Jahr	Patienten (n)	Trokarmetastasen (n)	Trokarmetastasen [%]
Franklin [33]	1996	191	0	0
Hoffman [46]	1996	130	1	0,8
Vukasin [119]	1996	451[a]	5	1,1
Fleshman [32]	1996	372[a]	4	1,1
Lacy [63]	1997	106	0	0
Larach [64]	1997	108[a]	0	0
Croce [24]	1997	134	1	0,9
Leung [66]	1999	154	1	0,6
Poulin [90]	1999	135	0	0
Melotti [74]	1999	163	2	1,2
Schiedeck [101]	2000	399[a]	1	0,3
Lujan [70]	2002	102	1	1,0
Lumley [71]	2002	154	1	0,6
Silecchia [108]	2002	1.565[a]	13	0,83
Gesamt		4.062	30	0,74

[a] *Multicenterstudie bzw. Register.*

Bruch et al., Chirurg 2003

Лучшие функциональные результаты

6089 пациентов, **функциональное восстановление**

		WMD (95% KI) p-Wert
Боль	2-ой день n=744	-19 (-26; -11) <0,01
	3-ий день n=282	-11 (-18; -5) <0,01
Функция легких	1-ый день	0,2 (-0,2; 0,6) n. s.
	2-ой день n=241	0,3 (-0,2; 0,7) n. s.
	3-ий день n=183	0,6 (0,2; 0,9) <0,01
Продолжительность непроходимости	1-ый день/ Отход газов n=1420	-1,2 (-1,3; -1,1) <0,01
	1-ый день/ Стул n=3643	-0,9 (-1,4; -0,5) <0,01
лапароскопическая	0	обычная резекция

Schwenk et al et al Cochrane Library 2 update 2009 unveröffentlichte Daten

Обзор Кокрейна

6089 пациентов, **меньше осложнений**

	RR	ЧВ (95% КИ)	p-значение
Локальная заболеваемость n=2189		0,6 (0,4; 0,8)	<0,01
Раневая инфекция n=4567		0,8 (0,6; 1,1)	0,1
Непроходимость n=3824		0,7 (0,4; 0,9)	0,1
Эвентрация n=3027		0,2 (0,1; 0,7)	<0,01

лапароскопическая 1 обычная резекция

Schwenk et al et al Cochrane Library 2 update 2009 unveröffentlichte Daten

Обзор Кокрейна 6089 пациентов, **меньше заболеваемость и смертность**

	RR	ЧВ (95% КИ)	p-значение
Сумарная заболеваемость n=5532		0,7 (0,6; 0,9)	<0,01
Локальная заболеваемость n=2604		0,6 (0,4; 0,8)	<0,01
Общая заболеваемость n=2743		0,8 (0,6;1,1)	n. s.
Летальность n=5289		0,7 (0,5; 1,2)	n. s.

1

лапароскопическая обычная резекция

Schwenk et al et al Cochrane Library 2 update 2009 unveröffentlichte Daten

Условия для проведения лапароскопических операций

- Большой опыт в лапароскопической хирургии
- Владение техникой открытых операций
  - онкологически радикальное
  - пошаговое оперирование
- Правильное определение показаний к операции

Эволюция роботосистемы Да Винчи.

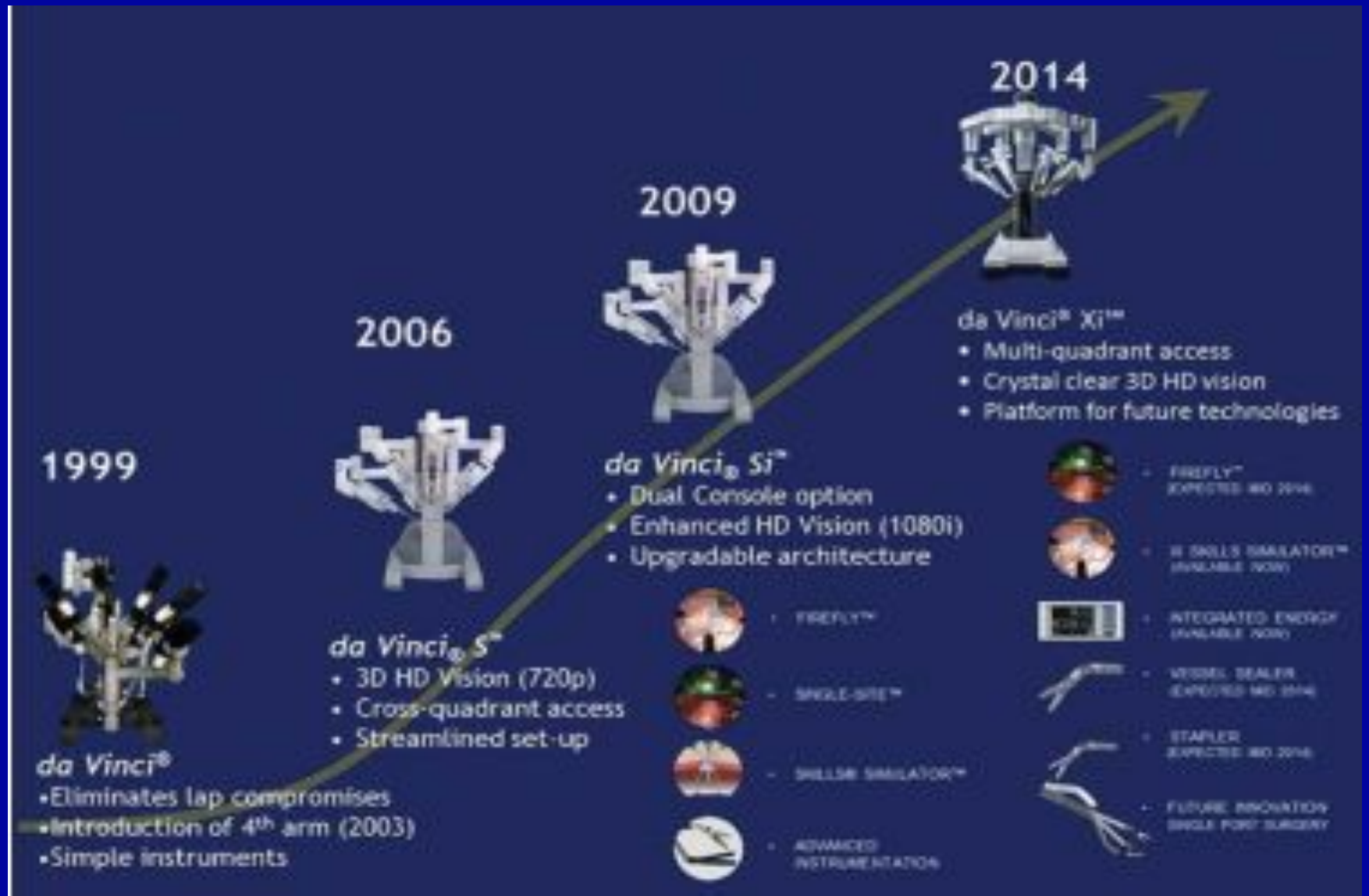

Робототехника в колоректальной хирургии

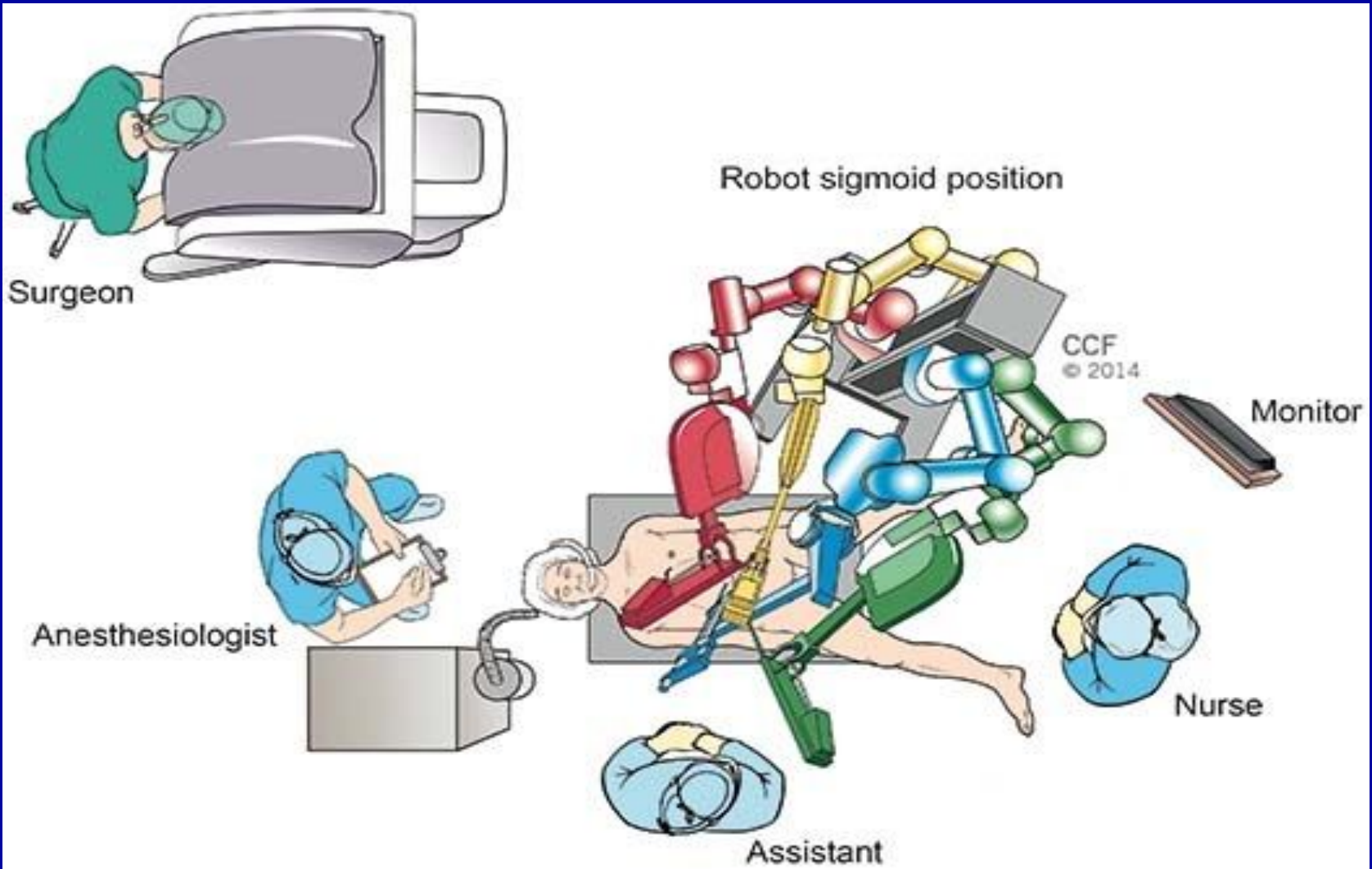

Расположение портов при роботической резекции толстой кишки

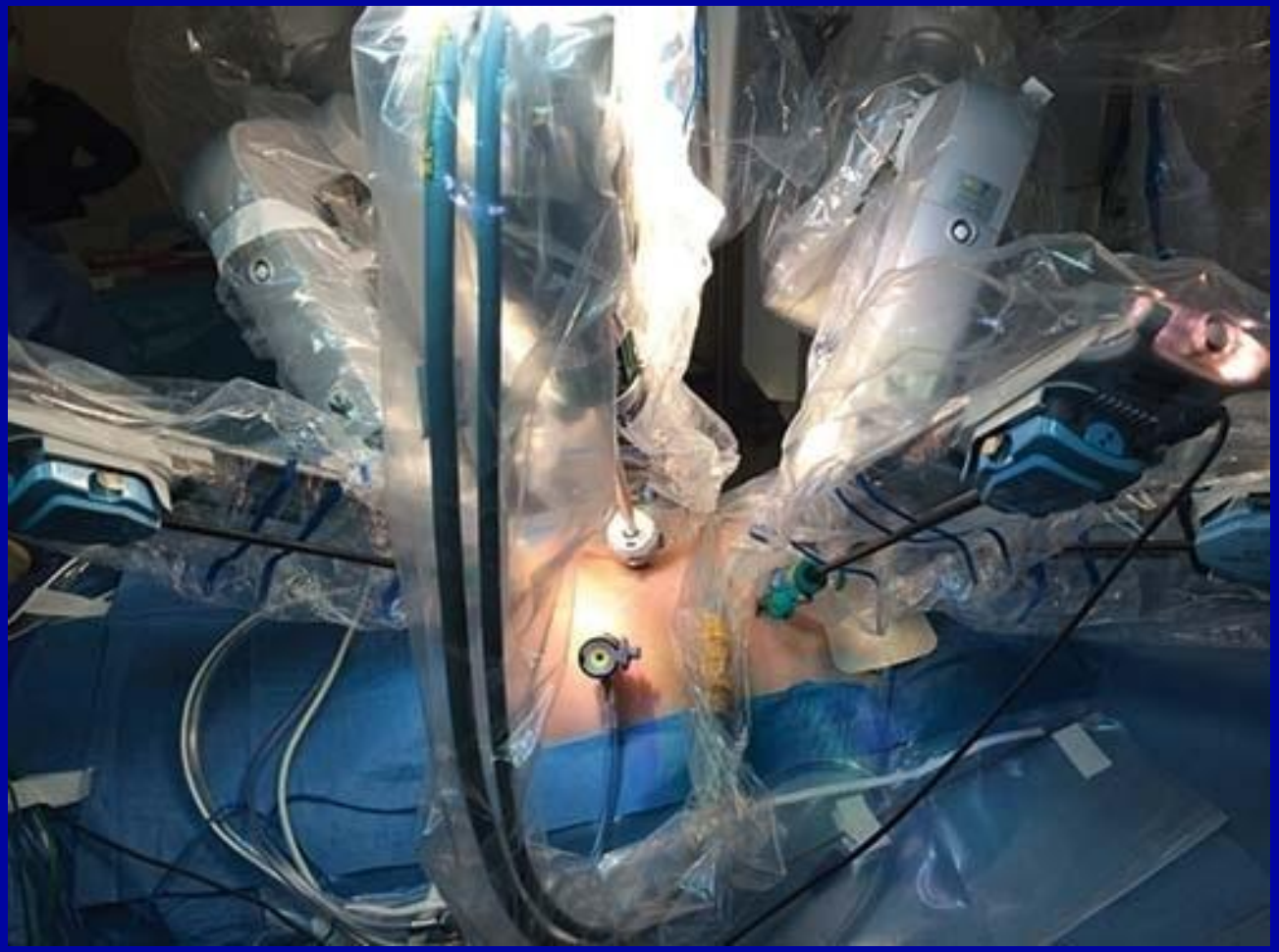

Этап роботической резекции – наложение изоперистальтического степлерного илеотрансверзанастомоза.

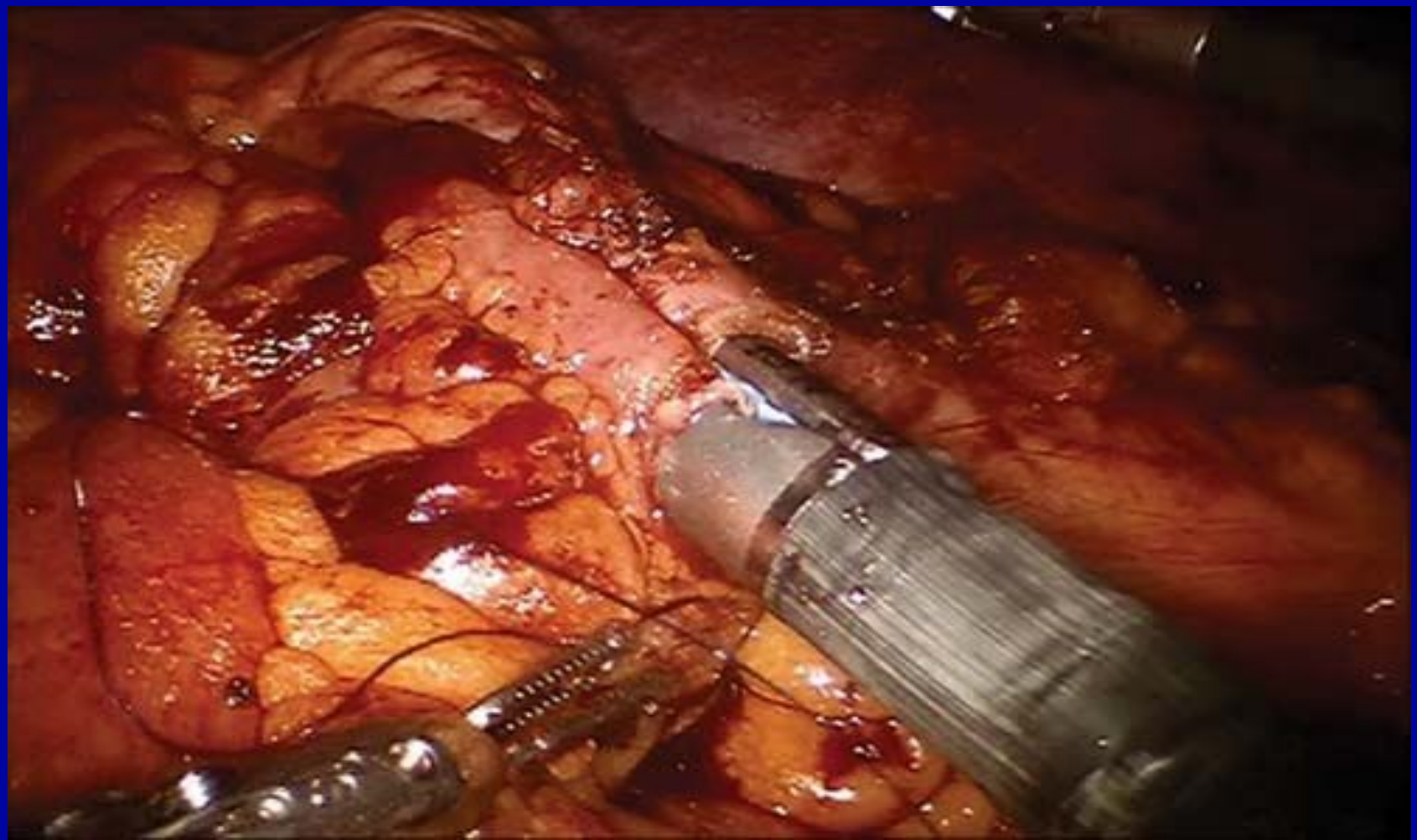

Рекомендации Всемирного общества экстренной хирургии по лечению колоректального рака, осложненного обтурацией и перфорацией

2017 WSES guidelines on colon and rectal cancer emergencies: obstruction and perforation

Pisano *et al. World Journal of Emergency Surgery* (2018) 13:36

Алгоритм лечения обтурационной непроходимости

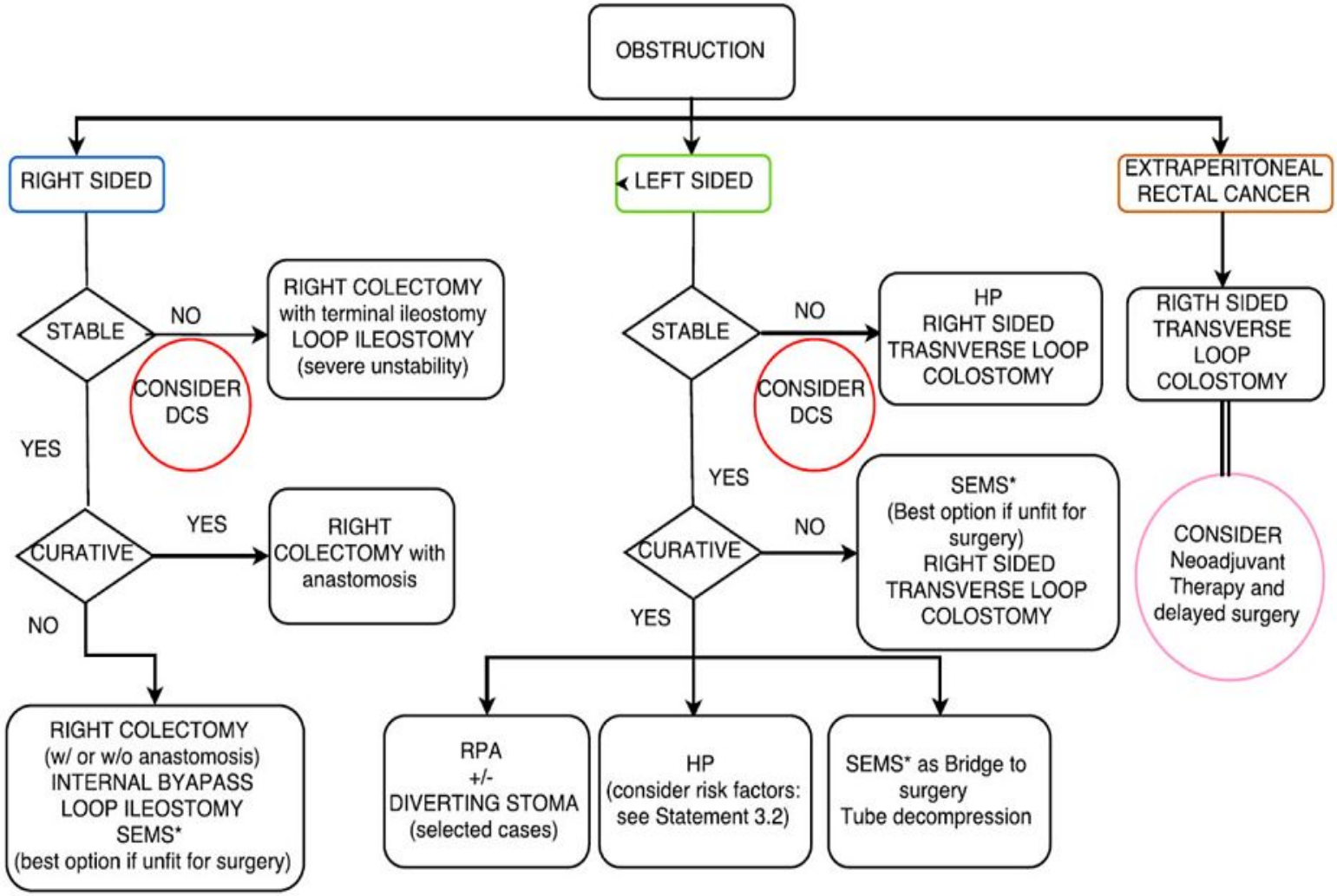

Fig. 3 Flowchart for the management of colonic obstruction due to colorectal cancer

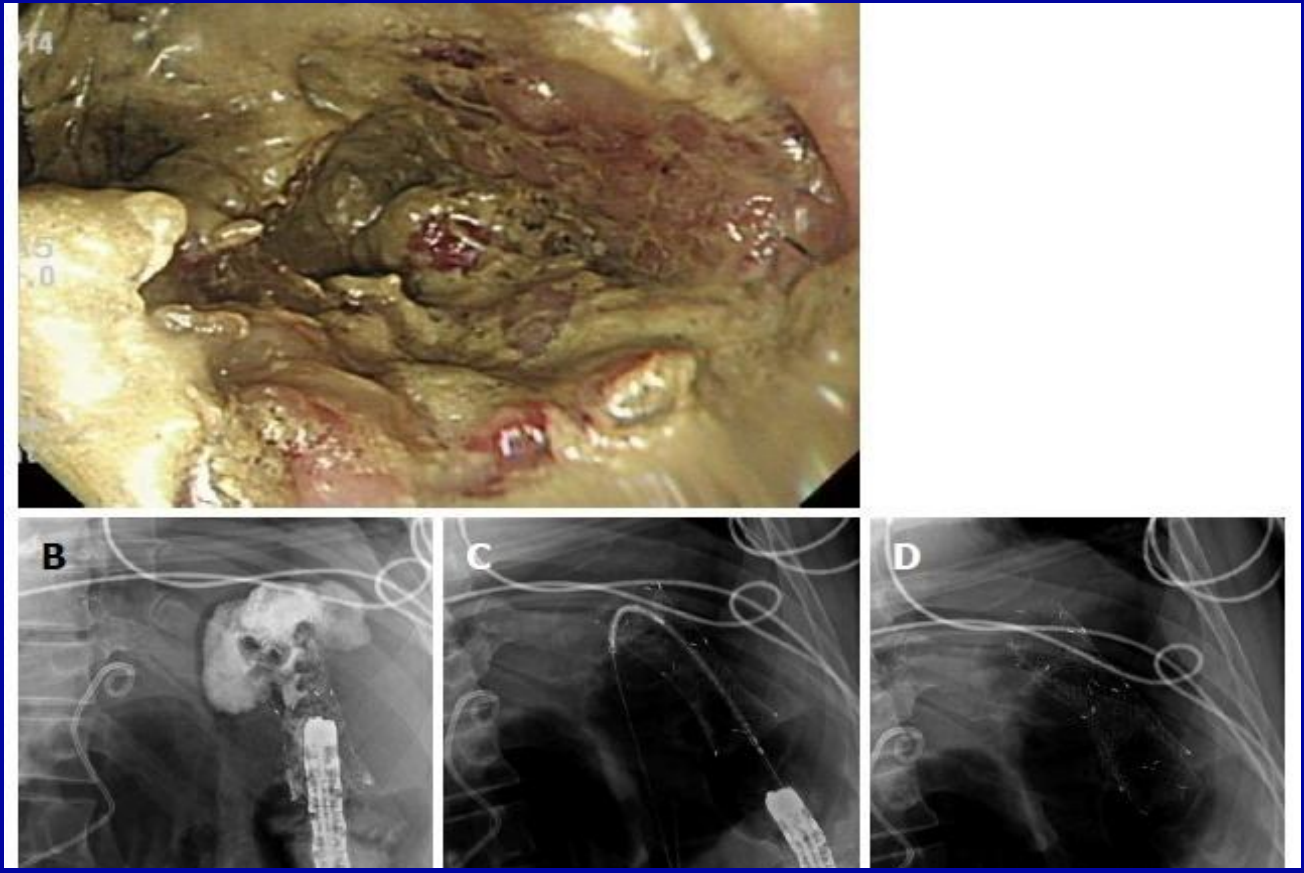

Стентирование самораскрывающимся металлическим стентом

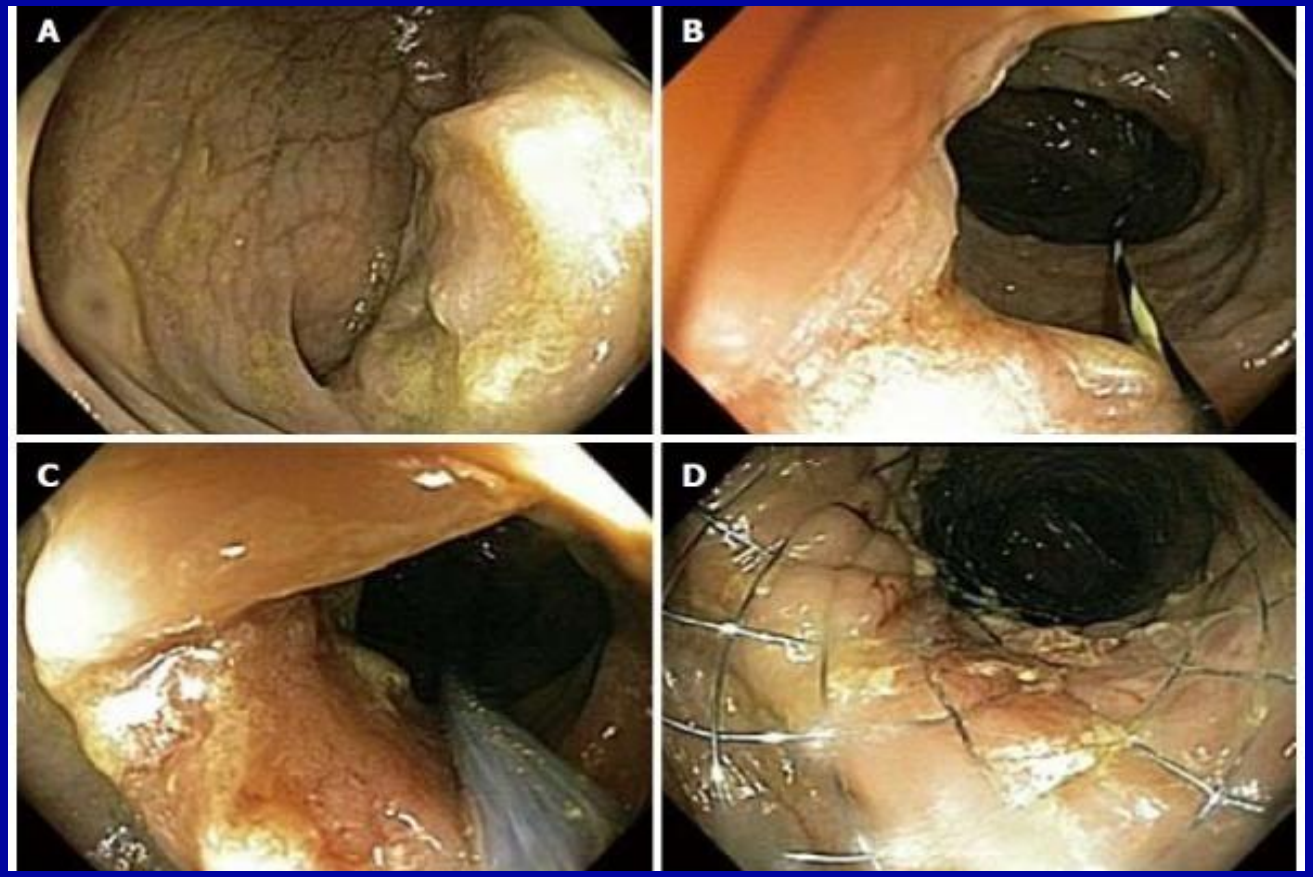

Стентирование самораскрывающимся металлическим стентом

Трансанальная зондовая декомпрессия

Интраоперационный толстокишечный лаваж при ОТКН

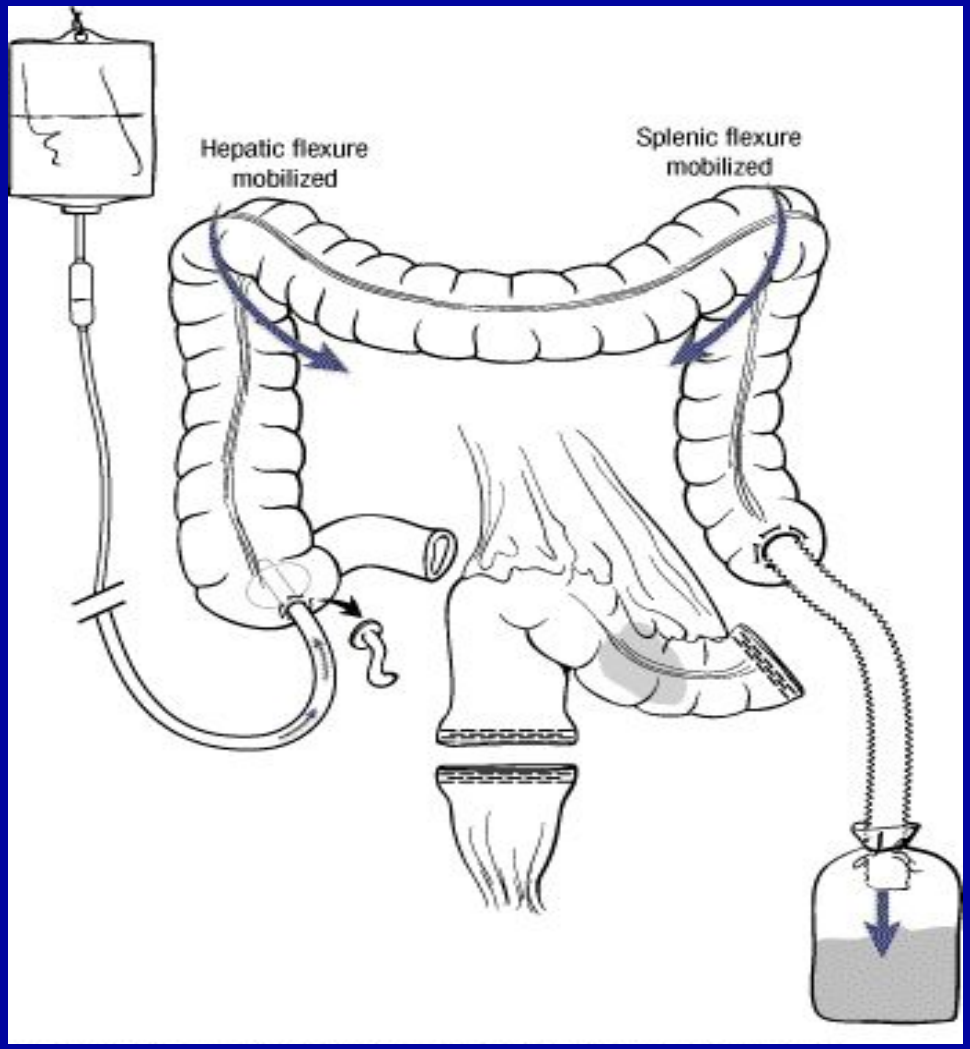

Алгоритм лечения перфорации колоректального рака

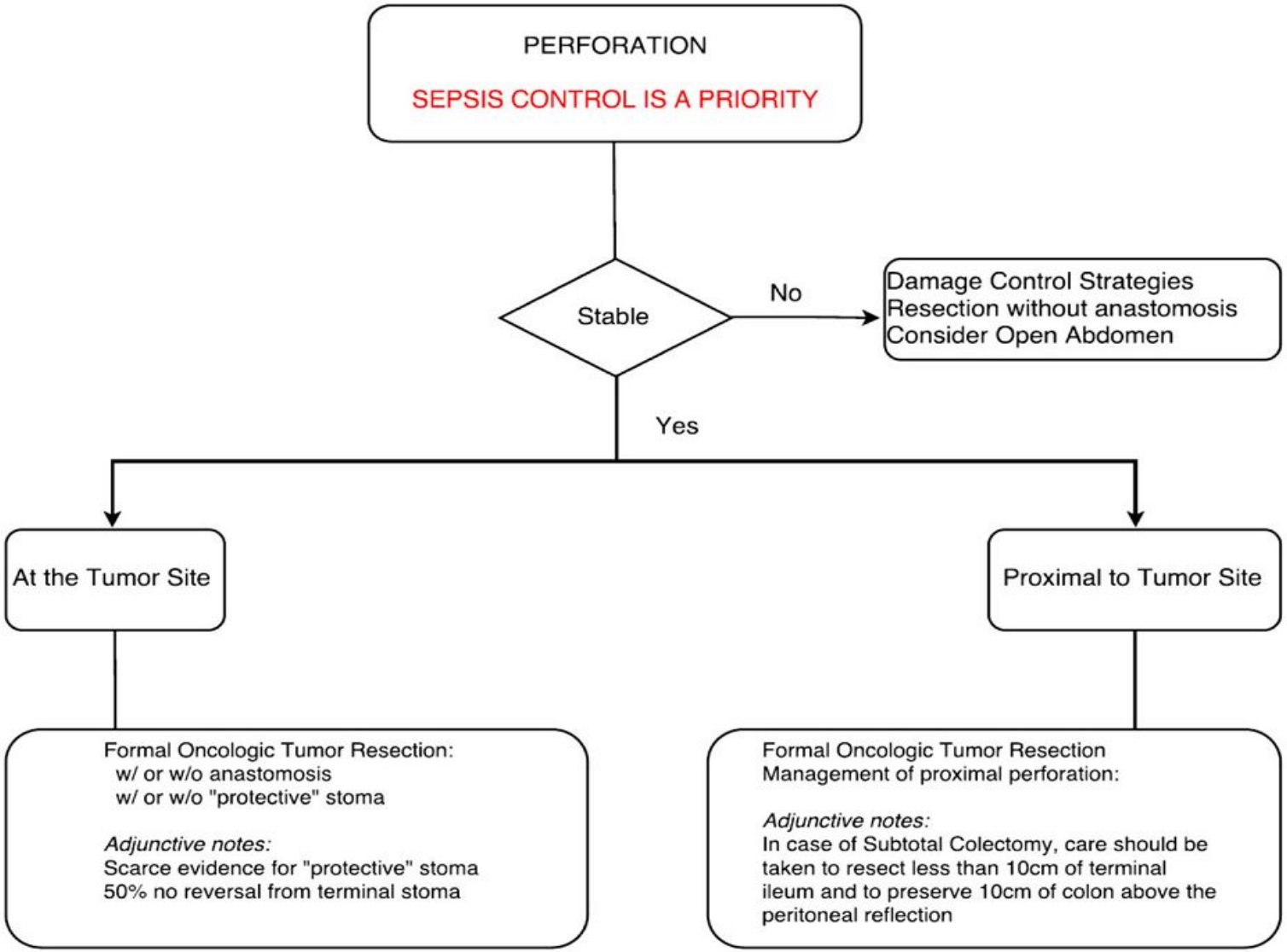

Fig. 2 Flowchart for the management of colonic perforation due to colorectal cancer

Выживаемость при различных стадиях колоректального рака

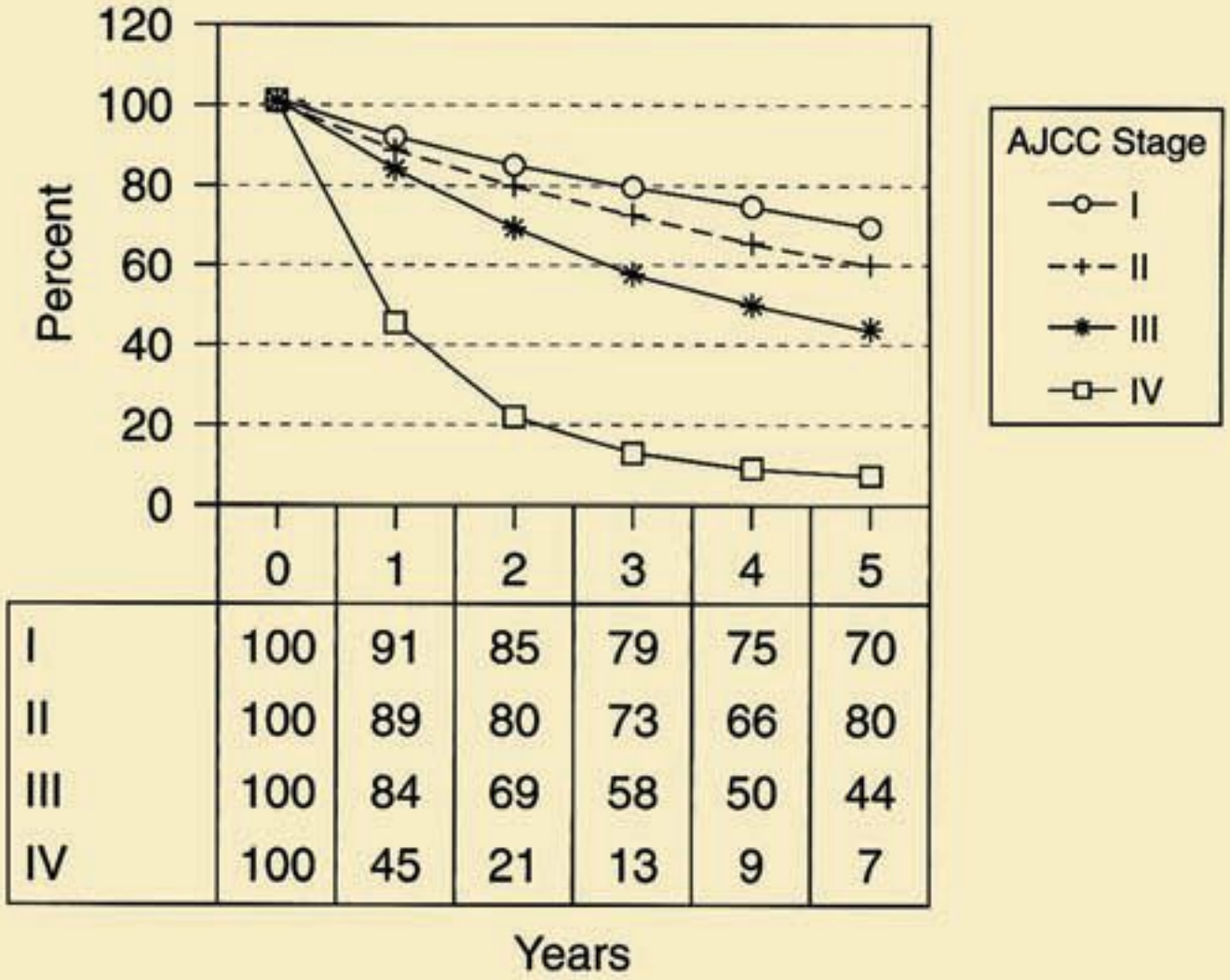

	0	1	2	3	4	5
I	100	91	85	79	75	70
II	100	89	80	73	66	80
III	100	84	69	58	50	44
IV	100	45	21	13	9	7

График наблюдения после лечебной резекции толстой кишки по поводу I- III стадии колоректального рака

Years/months after surgery	1 year				2 years				3 years				4 years				5 years			
	3m	6	9	12	3	6	9	12	3	6	9	12	3	6	9	12	3	6	9	12
Colon cancer																				
Interview and examination	●	●	●	●	●	●	●	●	●	●	●	●		●		●		●		●
Tumor marker	●	●	●	●	●	●	●	●	●	●	●	●		●		●		●		●
Chest CT		●		●		●		●		●		●		○		●		○		●
Abdominal CT		●		●		●		●		●		●		○		●		○		●
Colonoscopy				●								●								
Rectal cancer																				
Interview and examination	●	●	●	●	●	●	●	●	●	●	●	●		●		●		●		●
Tumor marker	●	●	●	●	●	●	●	●	●	●	●	●		●		●		●		●
Digital rectal examination		●		●		●		●		●		●								
Chest CT		●		●		●		●		●		●		○		●		○		●
Abdominal and pelvic CT		●		●		●		●		●		●		○		●		○		●
Colonoscopy				●				●				●								

Другим направлением скрининга и ранней диагностики злокачественных неоплазий толстой кишки является исследование опухолевых маркеров, и в частности – раково-эмбрионального антигена (РЭА), открытого в 1965 г.

Mould и Freadman.

Динамическое значение концентрации РЭА в плазме больных раком толстой кишки.

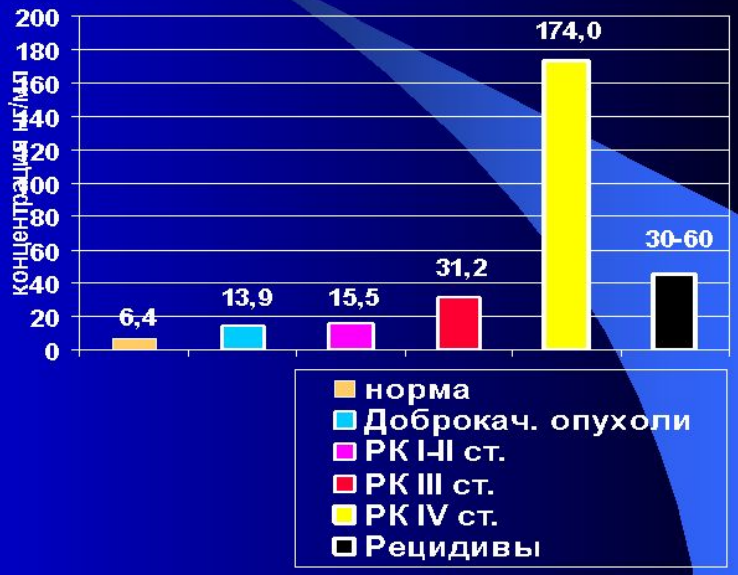

Действие химиотерапии при КРР в поздней стадии (продолжительность жизни)

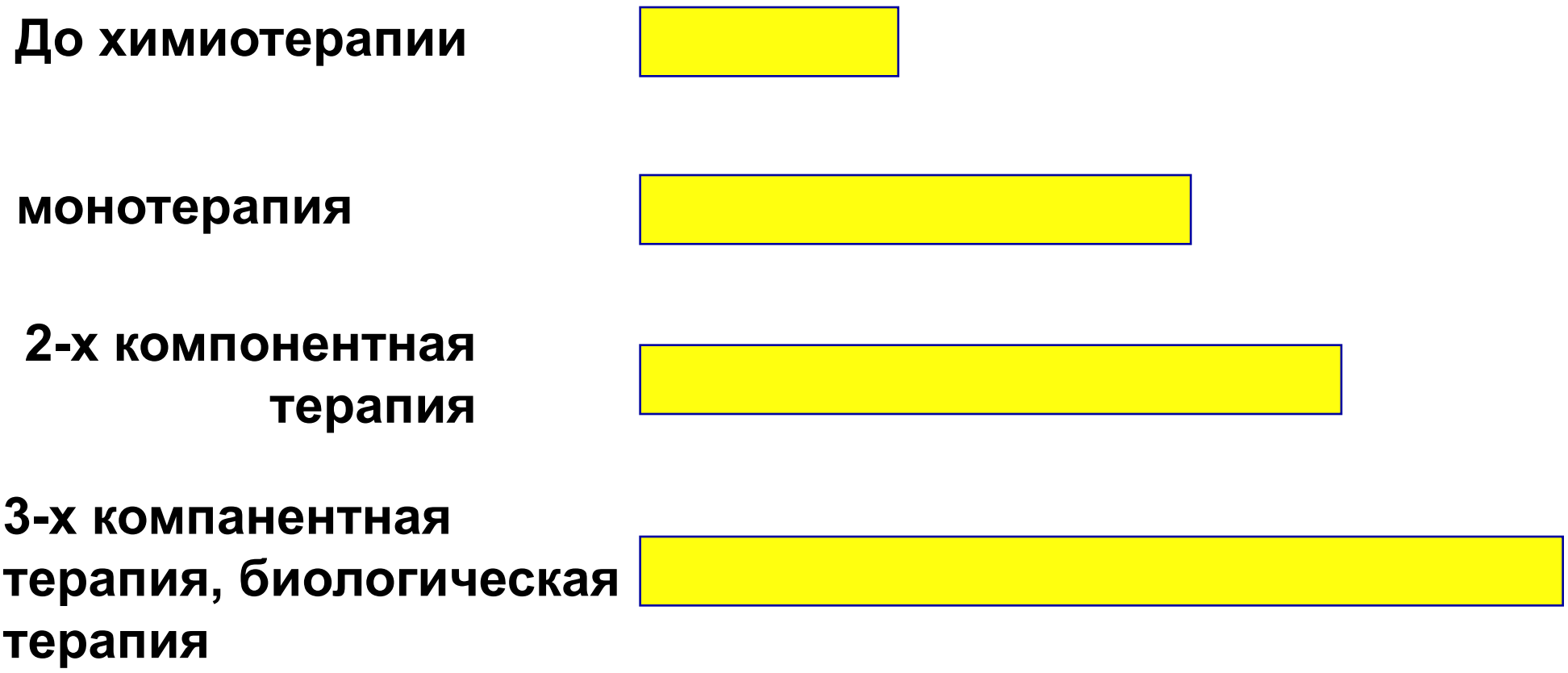

Новообразование сосудов при метастазах печени

Действие блокаторов ангиогенеза

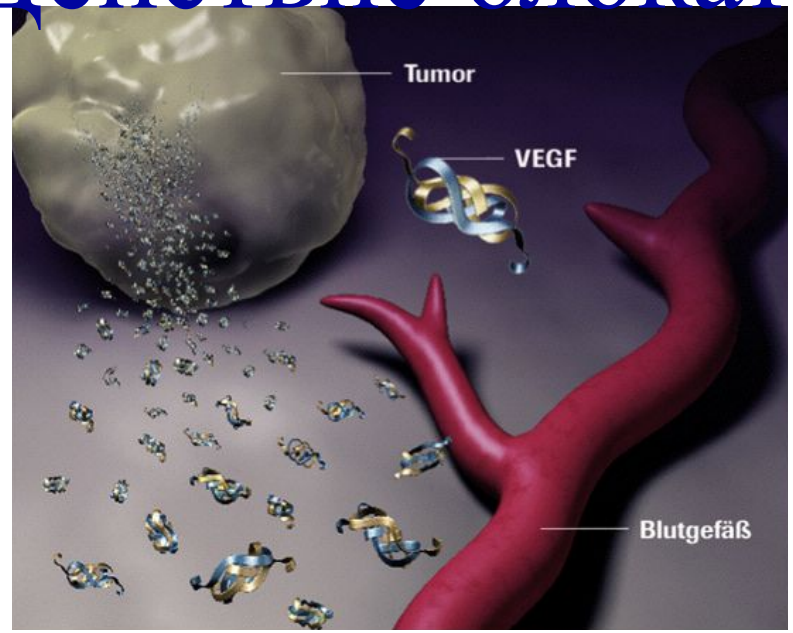

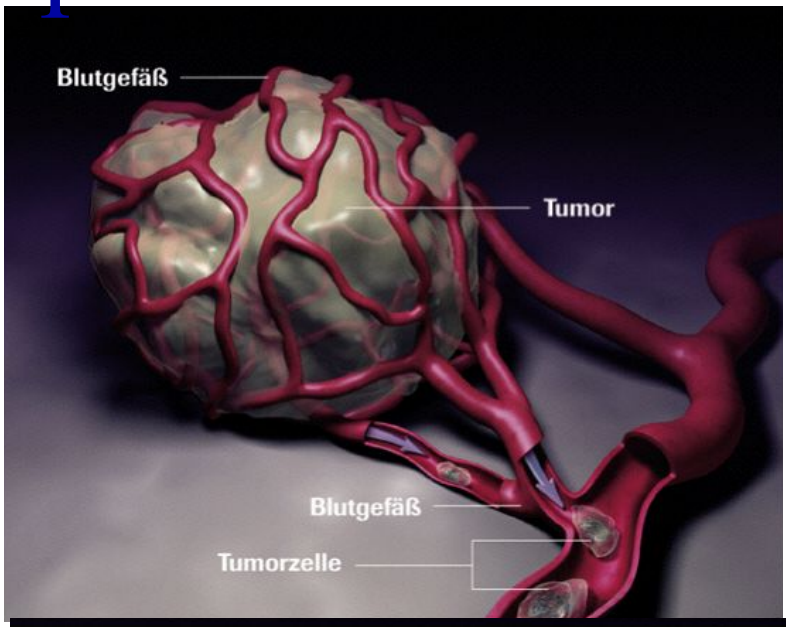

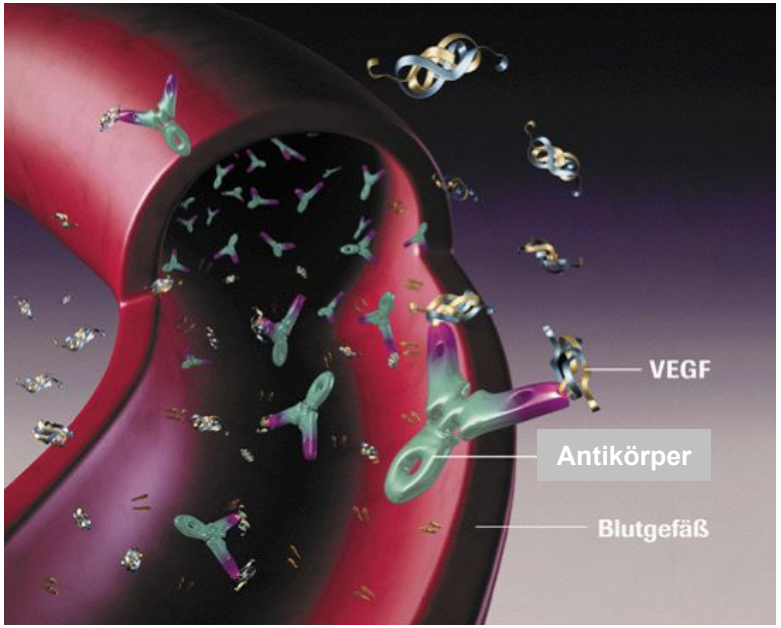

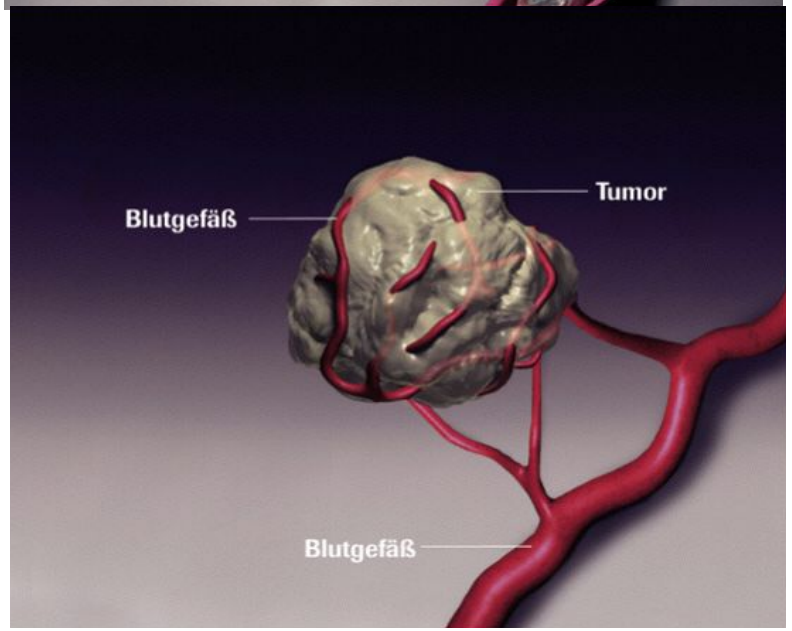

Колоректальный рак

Выводы

- Решающий фактор – раннее распознавание.
- Самые лучшие актуальные методы: колоноскопия, виртуальная колоноскопия, если традиционная колоноскопия не возможна.
- Колоноскопия рекомендована пациентам > 50лет; при повышенном риске её следует проводить как можно раньше; при симптоматике или клиническом подозрении – проводить всегда.
- Даже для пациентов с опухолями на поздних стадиях существуют эффективные методы лечения данного заболевания.