

ХҚТУ

Т

Тақырып: Балалар жақсүйектерінің әртүрлі созылмалы қабынбалы ауруларының ажыратпалы диагностикасы

Орындаған:

Тексерген:

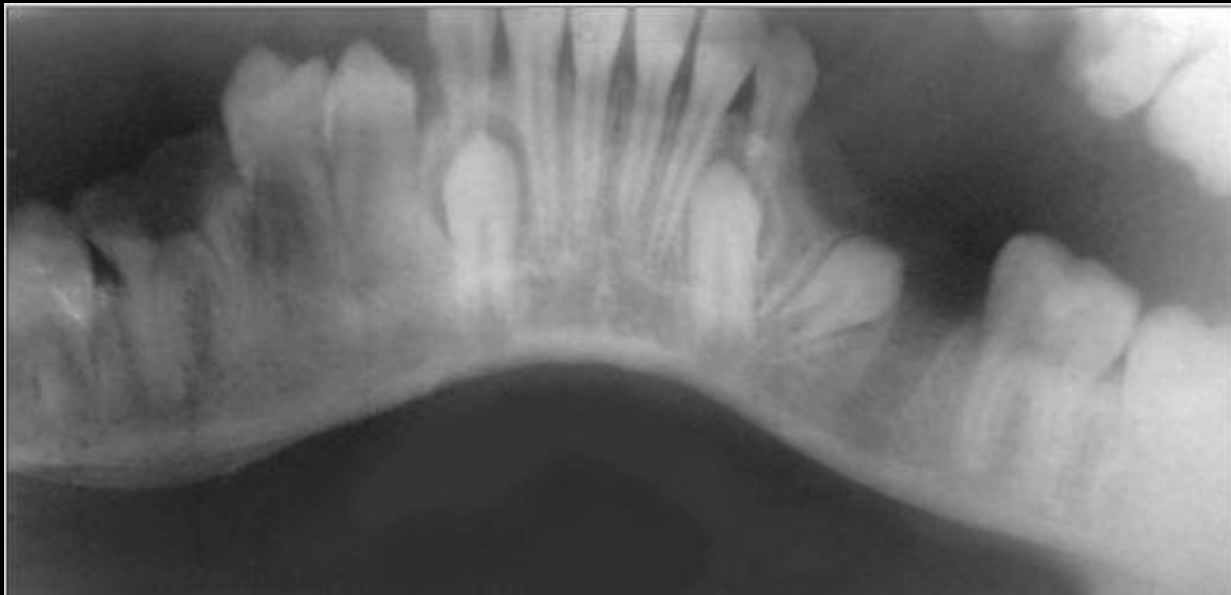Туркестан 2017 жыл

ЖОСПАР:

- Кіріспе
- Созылмалы аурулар түрлері
- Диф. Диагностикасы
- Әдебиеттер тізімі

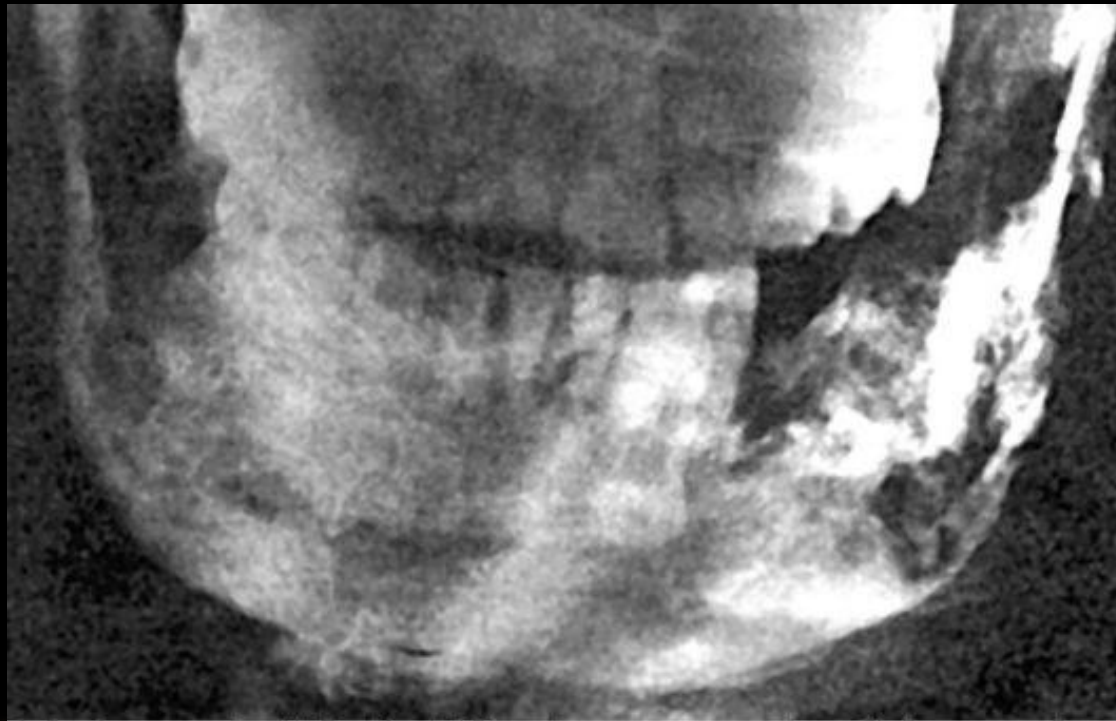
БАЛАЛАР ЖАҚСҮЙЕКТЕРІНІҢ ӘРТҮРЛІ СОЗЫЛМАЛЫ ҚАБЫНБАЛЫ АУРУЛАРЫ

- Созылмалы периостит – жаңа сүйек түзіліп жатқандықтан әр түрлі дәрежедегі оссификацияланған қабаттасқан көлемінің үлкейіп кетуі байқалады. Созылмалы инфекция ошағы сүйекте орналасады. Рентгенограммада- төменгі жақта корковый кабаттан тыс жаңадан түзілген сүйек жұмсақ жалақ түрінде көрінеді. Аурудың соңғы стадиясында жаңа сүйектер қабаттасып орналасуы анық көрінеді.



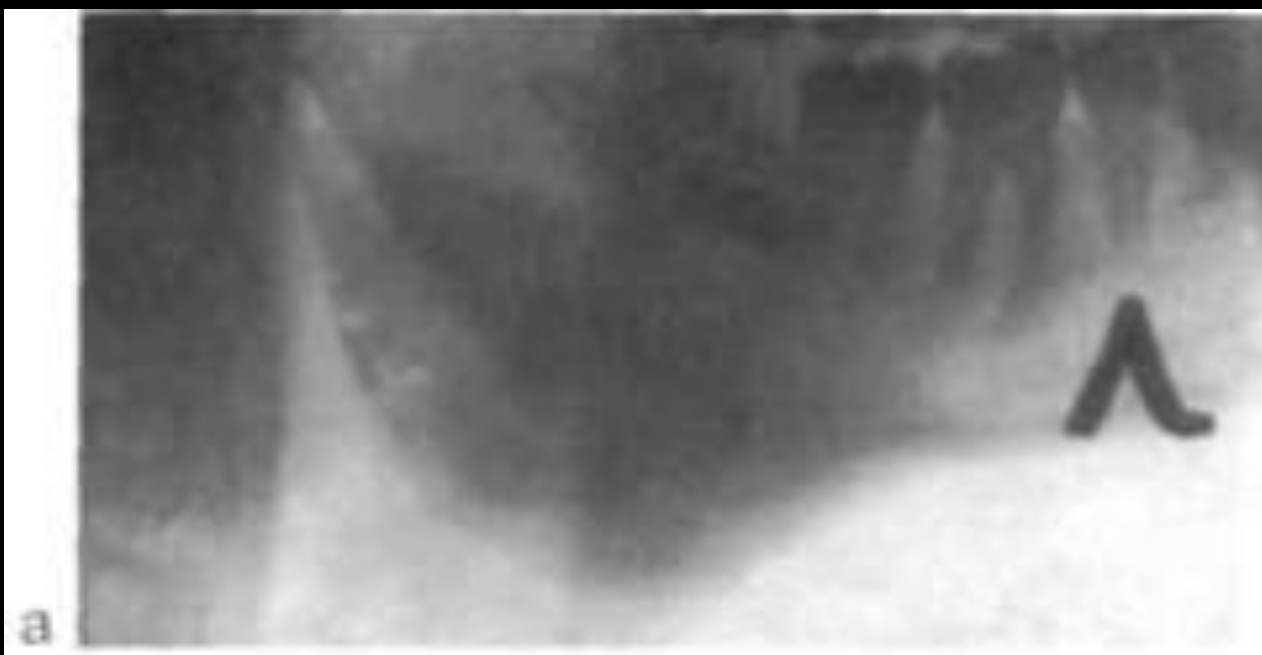ДЕСТРУКТИВТІ СОЗЫЛМАЛЫ ОСТЕОМИЕЛИТ

- Жалпы интоксикация симптомдары, лимфа түйіндер үлкейген, ауырсынады, іріндік бөлінетін жылан көз пайда болады (ішке не сыртққа) ісіп тұратын грануляциямен бірге. Рентгенде: Губчатый и корковый заттарының сорылуы, сүйек бұзылысы жедел және диффузды. Ірі тотальді секвестрлар п.б. Патологиялық сынықтар көрінеді.



ПРОДУКТИВТІ ОДОНТОГЕНДІ ОСТЕОМИЕЛИТ

- Жыланкөз және секвестр байқалмайды, белгілі аймақта деформация және пальпация кезінде ауырсыну. Рентгенде: Эндостальды және периостальді сүйек түзілуінен жақ көлемі үлкейеді. Секвестр жоқ. Сүйек мрамор тәрізді суретке ие болад. Кортикальді кабат байқалмайды.



ДИФ ДИАГНОСТИКА

- **Ажырату диагнозы.** Келесі аурулардан ажырату керек: 1. Актиномикоз. 2. Жақ сүйектерінің ісіктері. 3. Жақ сүйектерінің туберкулезі.
- Актиномикоздың ерекшелігі — инфильтрат ағаштай қатты немесе тығыз, жыланкөздер көп, одан үгітінді зат (крошковидное) бөлінеді. Жағындыны микроскопиялық тексергенде друзалар табылады. Туберкулезде, ауруды тексергенде біріншілік ошақ, Пирке, Манту сынамалары оң болады. Жыланкөздерден иіссіз ірің ағады, секвестрлер өрнексіз.
- Қатерлі ісіктер кезінде сүйек және сүйек қабы жағынан реактивті және репаративті процестер болмайды. Қозғалмалы тістерді жұлғаннан кейін күшті қан кетіп, оны тек сыртқы ұйқы артериясын байлап тоқтатуға болады.

ӘДЕБИЕТТЕР ТІЗІМІ

- <http://helpiks.org/3-1967.html>
- http://vmede.org/sait/?page=3&id=Ped_serg_topolnitskii_2011&menu=Ped_serg_topolnitskii_2011
- http://intranet.tdmu.edu.ua/data/kafedra/internal/stomat_hir/classes_stud/ru/stomat/Стоматология/ptn/Хирургическая%20стоматология/3/5%20семестр/10.%20Хронический%20одонтогенный%20остеомиелит%20челюстей.htm
- https://studopedia.su/15_13590_destruktivnaya-forma-hronicheskogo-odontogenno-go-osteomielita.html

НАЗАРЛАРЫҢЫЗГА РАХМЕТ!

