ФЕДЕРАЛЬНОЕ БЮДЖЕТНОЕ ОБРАЗОВАТЕЛЬНОЕ УЧРЕЖДЕНИЕ ВЫСШЕГО ОБРАЗОВАНИЯ «ТЮМЕНСКИЙ ГОСУДАРСТВЕННЫЙ МЕДИЦИНСКИЙ УНИВЕРСИТЕТ» МИНИСТЕРСТВА ЗДРАВООХРАНЕНИЯ РОССИЙСКОЙ ФЕДЕРАЦИИ

СИНДРОМ «ОБШИРНОЕ ПРОСВЕТЛЕНИЕ ЛЕГОЧНОГО ПОЛЯ» . ЭТИОЛОГИЯ, ПАТОГЕНЕЗ, РЕНТГЕНОЛОГИЧЕСКАЯ КАРТИНА

Выполнила: студентка 311 группы
Зарипова Ю.С.
Проверила: доцент, к.м.н Аскаров А.Р.

СИНДРОМ «ОБШИРНОГО ПРОСВЕТЛЕНИЯ ЛЕГОЧНОГО ПОЛЯ»

- Это повышение прозрачности обоих легочных полей, одного легочного поля целиком или большей его части, не ограниченное кольцевидной тенью.

- На рентгенограммах получается участок просветления, потому что в участке разрежения или частичного отсутствия легочной паренхимы рентгеновское излучение задерживается слабо

ПАТОГЕНЕЗ

Просветление обусловлено уменьшением массы тканей в единице объема легкого. Это происходит при увеличении воздушности всего легкого или его части либо при образовании в легочной паренхиме воздушных полостей. Кроме того, просветление легочного поля может быть обусловлено скоплением газа в плевральной полости.

Тотальное двустороннее

Тотальное одностороннее

Субтотальное одностороннее

ТОТАЛЬНОЕ ДВУСТОРОННЕЕ ПРОСВЕТЛЕНИЕ

- Эмфизема легких
- гиповолемия малого круга кровообращения при некоторых врожденных пороках сердца (тетрада Фалло , изолированный стеноз легочной артерии)

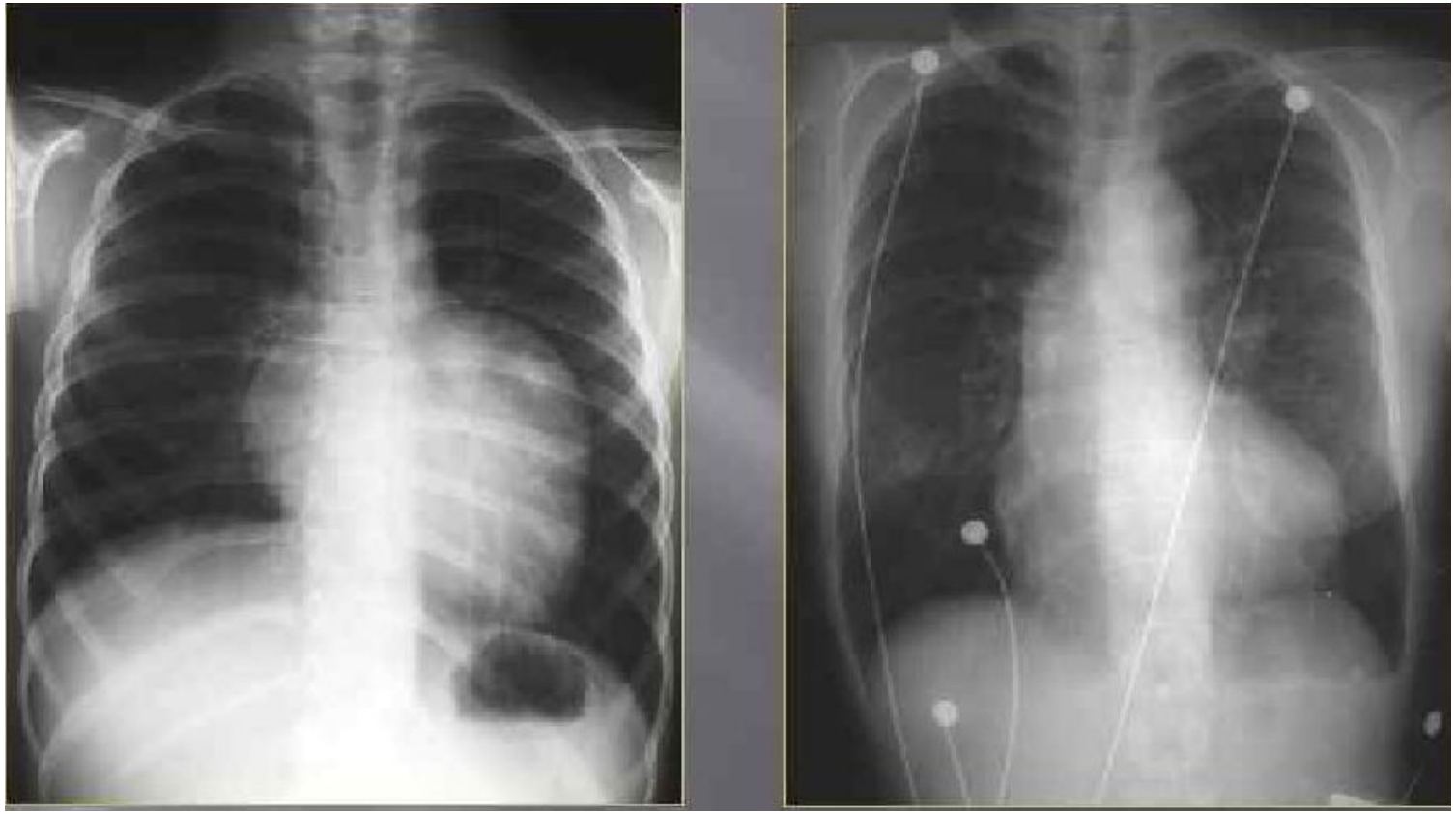

ТОТАЛЬНОЕ ОДНОСТОРОННЕЕ ПРОСВЕТЛЕНИЕ

- **Клапанное нарушение проходимости главного бронха**
- Компенсаторный гиперпневматоз одного легкого при ателектазе или отсутствии другого легкого
- Тромбоэмболия
- Агенезия одной из главных ветвей легочной артерии

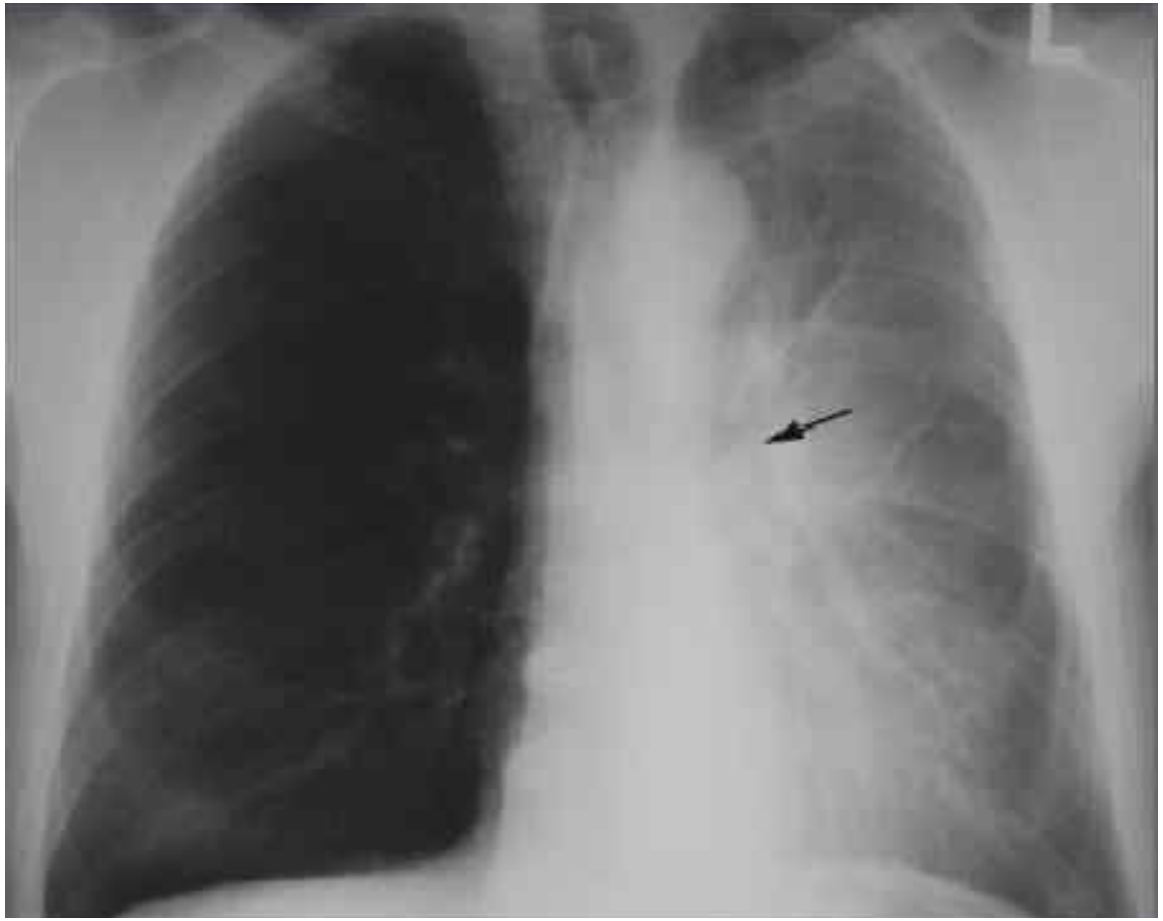

Компенсаторный гиперпневматоз одного легкого

СУБТОТАЛЬНОЕ ОДНОСТОРОННЕЕ ПРОСВЕТЛЕНИЕ

- Клапанное нарушение проходимости долевого бро кой обтурации опухолью или инородным телом
- **Компенсаторный гиперпневматоз части легко удаления другой доли того же легкого**
- Тромбоэмболия долевой ветви легочной артерии
- Врожденна лобарная эмфизема

- **Внелегочной патологический процесс – тотальный пневмоторакс:**
- Значительное просветление периферической части гемиторакса
- Легкое уменьшено и смещено к корню, благодаря чему хорошо виден его латеральный контур
- Отсутствие легочного рисунка

Простой vs напряжённый пневмоторакс. В последнем случае определяется дислокация средостения.

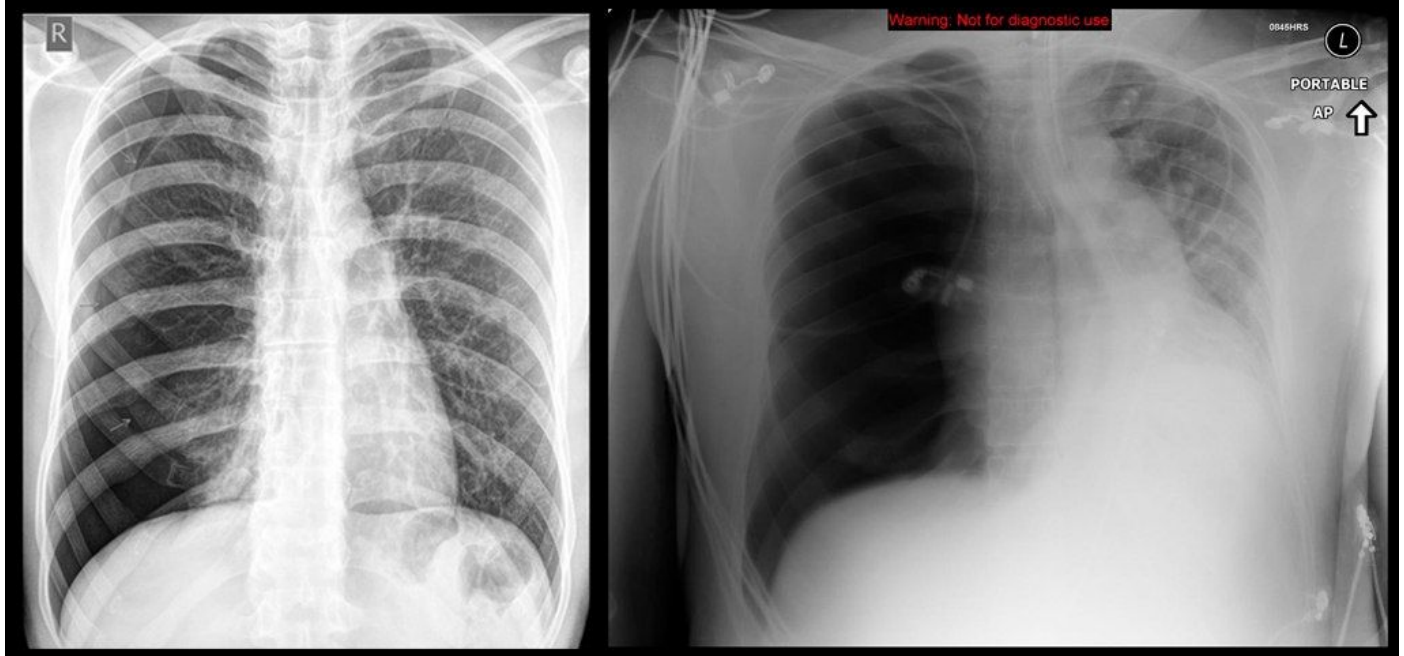

СПИСОК ЛИТЕРАТУРЫ

- Пропедевтика внутренних болезней, Гребнев, учебник, 2001г, 592с
- Пропедевтика внутренних болезней, М.В. Малишевский, учебник, 2009г
- Лучевая диагностика , Г.Е.Труфанов, учебник, 2009 г
- http://vmede.org